+ compléments en ligne

ANATOMY® TRAINS

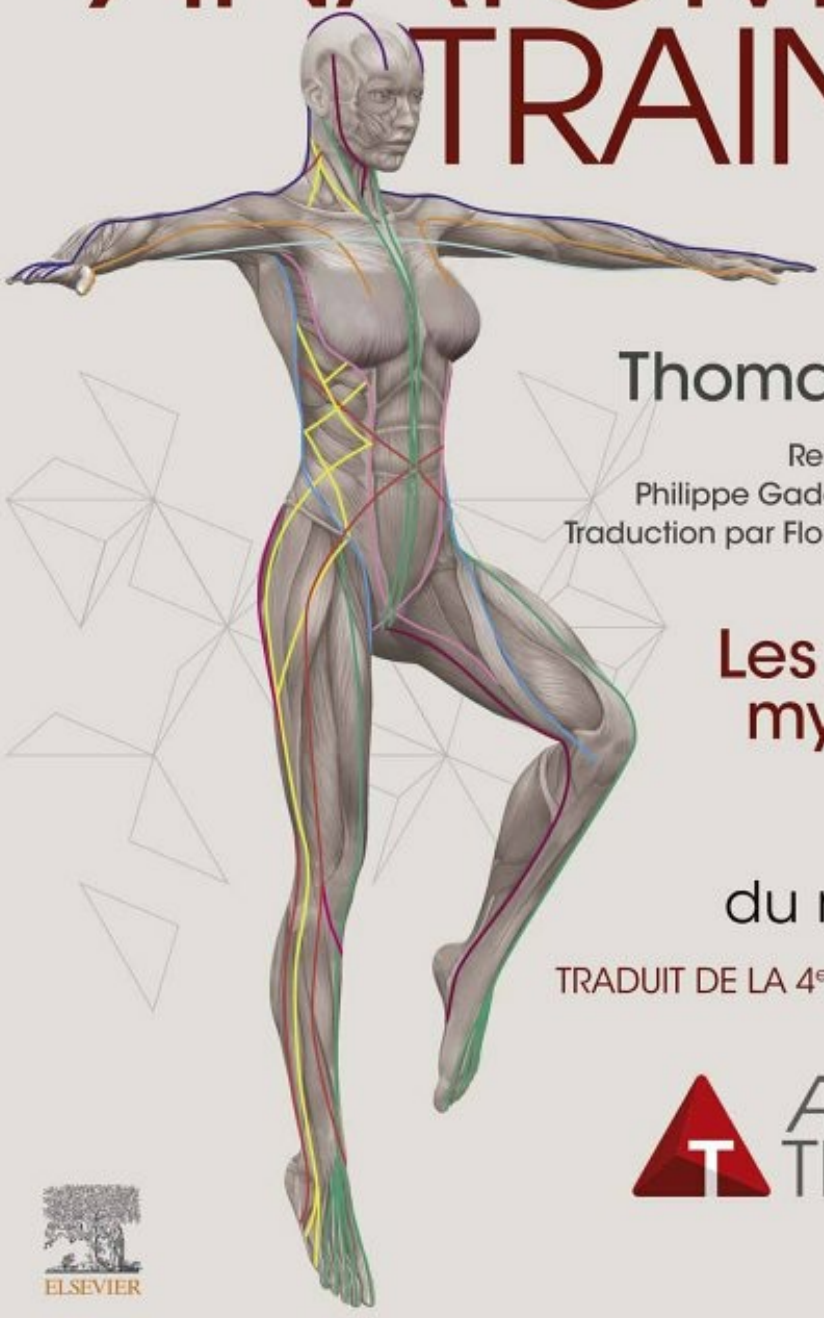

Thomas W. Myers

Relecture scientifique par
Philippe Gadet et Floriane Guilbaud
Traduction par Florence Le Sueur Almosni

Les méridiens myofasciaux en thérapie manuelle & du mouvement

TRADUIT DE LA 4e ÉDITION ORIGINALE

ANATOMY® TRAINS

ELSEVIER

Elsevier Masson

Anatomy® Trains

Les méridiens myofasciaux en thérapie manuelle et du mouvement

2E ÉDITION

Thomas W. Myers

Licensed Massage Therapist (LMT), Nationally Certified in Therapeutic Massage and Bodywork (NCTMB), Certified Rolfer® (ARP), Praticien et maître de conférence, Directeur, Anatomy Trains LCC, Maine, États-Unis

Illustrations par
Graeme Chambers
Debbie Maizels
Philip Wilson

Traduction de la 3e édition
IPAC GROUPE INTERNATIONAL – KRAUS BIOMEDICAL

Relecture scientifique
Philippe Gadet, D.O.

Traduction de la 4e édition

Florence Le Sueur Almosni, Dr Vet.

Relecture scientifique
Philippe Gadet, D.O.
Floriane Guilbaud, D.O.

Elsevier Masson

Table des matières

Couverture

Page de titre

Page de copyright

Préface

Préface à la première édition

- Références

Remerciements

- Références

Avant-propos des relecteurs

Comment utiliser cet ouvrage

Vidéos

- Introduction sur les concepts

Techniques de libération fasciale

Preuves issues de dissections et d'observations *in vivo*

Schémas numériques

Webinaires

Remerciements

Dédicaces

Abréviations

1: Construire le réseau ferré des *Anatomy Trains*

La philosophie

La découverte

L'hypothèse

Anatomy Trains et méridiens myofasciaux : de quoi s'agit-il ?

Historique

Références

2: Les règles du jeu

1. Sur les « voies » les trains circulent dans une direction constante sans interruption

2. Ces voies s'arrêtent au niveau de « gares » ou attaches osseuses

3. Les voies se rejoignent et se séparent au niveau des « aiguillages » et de l'occasionnelle « rotonde »

4. « TGV » et « TER »

Résumé des règles et des recommandations

Ce que les *Anatomy Trains* ne sont pas

Comment nous présentons les lignes

Références

3: Ligne Postérieure Superficielle

Présentation

Discussion 3.1

Discussion 3.2

Références

4: Ligne Antérieure Superficielle

Présentation

Discussion 4.1

Discussion 4.2

Références

5: Ligne Latérale

Présentation

Discussion 5.1

Discussion 5.2

Discussion 5.3

Discussion 5.4

Références

6: Ligne Spirale

Présentation

Discussion 6.1

Discussion 6.2

Discussion 6.3

Discussion 6.4

Discussion 6.5

Discussion 6.6

Références

7: Lignes Brachiales

Présentation

Discussion 7.1

Discussion 7.2

Discussion 7.3

Références

8: Lignes Fonctionnelles

Présentation

Discussion 8.1

Références

9: Ligne Antérieure Profonde

Présentation

Discussion 9.1

Discussion 9.2

Discussion 9.3

Références

10: Les *Anatomy Trains* dans les mouvements

Applications des *Anatomy Trains* dans le mouvement

Sculptures antiques

 Sportifs

Musiciens

Position assise

Marche

Un exemple de « prise de conscience par le mouvement »

Les stades de développement du mouvement

Quelques exemples issus des approches asiatiques

Résumé

Anatomy Trains in Motion (ATiM ou *Anatomy Trains* en mouvement) – Intégration Structurelle par le mouvement, par Karin Gurtner

Références

11: Analyse structurelle

Méthode d'évaluation posturale globale

Analyse posturale de cinq « patients »

Éléments subjectifs

Références

Annexe 1: Lire le fascia

Autorégulation biomécanique

Définitions

Composants du fascia

Propriétés du fascia

Remodelage – plasticité systémique

Réponses du fascia aux interventions

Kinesthésie fasciale

Le fascia en tant que système

Embryologie/morphologie fasciale/théorie du feuillet double[2]

Fascia et tenségrité : le système musculosquelettique en tant que structure de tenségrité

Macrotenségrité : comment le corps gère l'équilibre entre la tension et la compression

Autorégulation biomécanique – microtenségrité : comment les cellules équilibrent la tension et la compression

Références

Annexe 2: Note sur les méridiens de latitude (« *Meridians of Latitude* ») : travaux du Dr Louis Schultz (1927–2007)

Références

Annexe 3: Intégration Structurelle

La « recette » des *Anatomy Trains*

Principes du traitement

Recommandations stratégiques

Principes de l'utilisation du corps et des mains

Objectifs

Référence

Annexe 4: Méridiens myofasciaux et médecine asiatique

Références

Annexe 5: Les *Anatomy Trains* chez les quadrupèdes – premières investigations

Introduction

Méridiens myofasciaux du cheval

Traitement des Lignes chez l'animal

Conclusion

Références sur les Lignes chez les animaux

Terminologie des *Anatomy Trains*

Index

Page de copyright

ELSEVIER

Elsevier Masson SAS, 65, rue Camille-Desmoulins, 92442 Issy-les-Moulineaux cedex, France

Anatomy® Trains. Myofascial Meridians for Manual Therapists and Movement Professionals. Fourth Edition
© Copyright Elsevier Limited, 2021 – First edition 2001, Second edition 2009, Third edition 2014.
ISBN: 978-0-7020-7813-2

Les droits de Thomas W. Myers, auteur de cet ouvrage, ont été revendiqués par lui-même en accord avec le Copyright, Designs and Patents Act 1988.
V.S Elbrønd et R. M. Schultz gardent le copyright de leurs figures originales de l'Annexe 5.
This translation of *Anatomy® Trains. Myofascial Meridians for Manual Therapists and Movement Professionals. Fourth Edition*, by Thomas W. Myers, was undertaken by Elsevier Masson SAS and is published by arrangement with Elsevier Inc.
Cette traduction de *Anatomy® Trains. Les méridiens myofasciaux en thérapie manuelle et du mouvement*, 2e édition, a été réalisée par Elsevier Masson SAS et est publiée avec l'accord d'Elsevier Inc.
Anatomy® Trains. Les méridiens myofasciaux en thérapie manuelle et du mouvement, 2e édition, de Thomas W. Myers.

© 2023 Elsevier Masson SAS.

ISBN : 978-2-294-77503-1
e-ISBN : 978-2-294-77593-2

Tous droits réservés.

La traduction a été réalisée par Elsevier Masson SAS sous sa seule responsabilité.

Les praticiens et chercheurs doivent toujours se baser sur leur propre expérience et connaissances pour évaluer et utiliser toute information, méthodes, composés ou expériences décrits ici. Du fait de l'avancement rapide des sciences médicales, en particulier, une vérification indépendante des diagnostics et dosages des médicaments doit être effectuée. Dans toute la mesure permise par la loi, Elsevier, les auteurs, collaborateurs ou autres contributeurs déclinent toute responsabilité pour ce qui concerne la traduction ou pour tout préjudice et/ou dommages aux personnes ou aux biens, que cela résulte de la responsabilité du fait des produits, d'une négligence ou autre, ou de l'utilisation ou de l'application de toutes les méthodes, les produits, les instructions ou les idées contenus dans la présente publication.

Tous droits de traduction, d'adaptation et de reproduction par tous procédés, réservés pour tous pays. Toute reproduction ou représentation intégrale ou partielle, par quelque procédé que ce soit, des pages publiées dans le présent ouvrage, faite sans l'autorisation de l'éditeur est illicite et constitue une contrefaçon. Seules sont autorisées, d'une part, les reproductions strictement réservées à l'usage privé du copiste et non destinées à une utilisation collective et, d'autre part, les courtes citations justifiées par le caractère scientifique ou d'information de l'œuvre dans laquelle elles sont incorporées (art. L. 122-4, L. 122-5 et L. 335-2 du Code de la propriété intellectuelle).



Ce logo a pour objet d'alerter le lecteur sur la menace que représente pour l'avenir de l'écrit, tout particulièrement dans le domaine universitaire, le développement massif du « photo-copillage ». Cette pratique qui s'est généralisée, notamment dans les établissements d'enseignement, provoque une baisse brutale des achats de livres, au point que la possibilité même pour les auteurs de créer des œuvres nouvelles et de les faire éditer correctement est aujourd'hui menacée. Nous rappelons donc que la reproduction et la vente sans autorisation, ainsi que le recel, sont passibles de poursuites. Les demandes d'autorisation de photocopier doivent être adressées à l'éditeur ou au Centre français d'exploitation du droit de copie : 20, rue des Grands-Augustins, 75006 Paris. Tél. 01 44 07 47 70.

Préface

Depuis sa publication initiale en 2001, la portée et l'application des idées de cet ouvrage ont de loin dépassé les attentes de l'auteur. Nous-même et notre équipe avons été invités à présenter ces idées et leur application sur tous les continents, à l'exception de l'Antarctique, à un vaste éventail de professionnels, notamment orthopédistes, médecins-rééducateurs, chirurgiens orofaciaux, kinésithérapeutes, podologues, chiropracteurs, ostéopathes, psychologues, sportifs et entraîneurs personnels, coachs de performance, sages-femmes, professeurs de yoga, artistes martiaux, massothérapeutes, danseurs, musiciens, et éducateurs physiques en tout genre. L'ouvrage est désormais disponible en 15 langues. Une simple recherche sur Google® des *Anatomy Trains* génère aujourd'hui plus de 13 millions de résultats, car les thérapeutes et les éducateurs trouvent des applications utilisables bien au-delà de notre concept initial.

Cette quatrième édition inclut de nombreuses petites mises à jour et corrections issues de notre enseignement et de notre pratique continus, ainsi que des preuves préliminaires provenant de dissections fasciales et des quelques études disponibles sur la transmission des forces myofasciales au-delà des origines et insertions musculaires. Nous avons pu inclure certaines découvertes récentes réalisées dans le monde des fascias et des myofascias depuis la troisième édition et aussi compléter des domaines dans lesquels notre ignorance initiale de ce vaste univers a été corrigée.

Pour faciliter le processus d'assimilation, les connaissances actuelles sur le fascia ont été résumées dans cette édition à la fin de l'ouvrage dans une annexe très développée. Ceux qui souhaitent connaître de manière détaillée les travaux menés sur le système fascial pourront déambuler joyeusement dans ce remaniement bien organisé de

l'ancien chapitre 1 des éditions précédentes. Cette annexe contient de nombreuses références bibliographiques pour ceux qui souhaitent approfondir et aller au-delà de ce que nous pouvions inclure dans cet ouvrage.

Nous sommes également très heureux d'avoir ajouté, dans cette édition, l'exploration des continuités myofasciales chez les quadrupèdes, en particulier les chevaux et les chiens, développée par des vétérinaires danois.

L'Annexe 3, qui présente les grandes lignes de notre protocole emblématique – les 12 séances des *Anatomy Trains* permettant l'Intégration Structurelle –, a été étendue pour refléter notre expérience grandissante de l'enseignement transculturel de cette approche progressive.

Cette édition bénéficie d'illustrations mises à jour et révisées de Graeme Chambers, Debbie Maizels et Philip Wilson. Nous avons également le plaisir d'inclure certaines photographies préliminaires du projet *Fascial Net Plastination* qui utilise les techniques avant-gardistes du *BodyWorlds* de Gunther von Hagens pour produire des images qui communiquent la beauté, la complexité et l'omniprésence du système fascial. Nous attendons avec impatience les prochaines images et les prochains modèles révélateurs de cette approche.

L'ouvrage est destiné à permettre une appréhension rapide des principaux concepts pour un lecteur occasionnel ou une analyse détaillée pour les curieux. Feuilletez-le et vous aurez un aperçu des concepts généraux ; parcourez les illustrations et lisez leurs légendes et vous serez guidé dans ce récit à un niveau facilement compréhensible ; plongez-vous dans le texte – qui comporte des pictogrammes adaptés aux divers centres d'intérêt des lecteurs – et vous aurez accès aux connaissances plus complètes.

Comme la plupart des manuels d'aujourd'hui, cette édition recourt davantage aux médias électroniques. Le texte est émaillé d'adresses de sites Internet afin d'approfondir les recherches et notre propre site Internet, www.anatomytrains.com, est constamment mis à jour. On trouve également des renvois pertinents à une bonne douzaine de vidéos ou plus, que nous avons produites pour appuyer l'application

professionnelle des concepts des *Anatomy Trains*[1].

L'e-book du site internet (et de l'application) qui accompagne cet ouvrage – www.em-consulte.com – donne accès à de nombreuses heures de suppléments non disponibles par ailleurs en format livre, notamment des clips vidéo de notre technique, des dissections, et des vidéos d'évaluation, des représentations graphiques informatisées des *Anatomy Trains*, des webinaires et certaines photographies supplémentaires de patients pour la pratique de l'évaluation visuelle, et enfin d'autres vidéos secondaires intéressantes. Toutes ces vidéos sont en anglais.

La compréhension du rôle des fascias ainsi que les implications et les applications des *Anatomy Trains* se développent ensemble rapidement. Cette nouvelle édition et ses liens sur Internet garantissent un point de vue sans cesse actualisé sur les fascias, un élément largement absent dans l'étude du mouvement.

Thomas W. Myers

Clarks Cove, Maine, février 2020

---

[1] Le site Internet de la version originale de l'ouvrage – www.myersmyofascialmeridians.com – comporte un grand nombre de vidéos, de podcasts et d'images utiles pour le lecteur, le professeur ou le présentateur intéressé.

Préface à la première édition

Je suis absolument fasciné par le miracle de la vie. Mon émerveillement et ma curiosité n'ont fait que croître au fil de plus de trente années d'immersion dans l'étude du mouvement humain. Que notre corps en perpétuelle évolution ait été façonné par un Créateur omniscient, mais malicieux, ou par un gène purement égoïste cherchant à gravir à l'aveuglette le Mont Improbable [1–3], la diversité et la flexibilité ingénieuses de la conception et du développement somatiques laissent l'observateur pantois, avec un sourire étonné et déconcerté.

On cherche en vain dans l'ovule fécondé le fœtus au trillion de cellules qu'il va devenir. Même l'examen le plus superficiel des complexités de l'embryologie nous laisse stupéfaits de constater qu'elle parvienne aussi souvent à faire naître un nourrisson en bonne santé. Il suffit de tenir dans ses bras un bébé braillard et sans défense pour s'étonner que tant d'entre eux échappent à toutes les embûches débilitantes sur la voie menant à un âge adulte sain et prolifique.

Malgré son succès biologique, l'expérience humaine dans son ensemble montre des signes de tension. Lorsque je lis les journaux, je dois dire que j'ai des sentiments partagés quant au fait de savoir si l'humanité peut ou même doit continuer sur cette planète, compte tenu de notre effet cumulé sur sa flore et sa faune et de notre façon de nous traiter les uns les autres. Mais lorsque je tiens ce bébé dans mes bras, mon engagement envers le potentiel humain est à nouveau conforté (vidéo 4.12 ).

Cet ouvrage (et les séminaires et cours de formation dont il émane) est dévolu à l'infime chance qu'en tant qu'espèce nous puissions

dépasser notre convoitise collective actuelle – et la technocratie et l'aliénation qui en découlent – pour bâtir une relation plus coopérative et plus humaine avec nous-mêmes, avec les autres et avec notre environnement. Nous espérons que le développement d'une vision « holistique » de l'anatomie telle que celle mentionnée ici sera utile aux thérapeutes manuels et aux thérapeutes du mouvement pour soulager la douleur et résoudre les difficultés que rencontrent les patients qui viennent les consulter. Cependant, la notion essentielle qui sous-tend cet ouvrage est celle-ci : un contact plus étroit et plus sensible avec notre « ressenti corporel » – c'est-à-dire notre sens kinesthésique, spatial de l'orientation et du mouvement – est un front vital et essentiel sur lequel nous devons livrer la bataille pour une utilisation plus humaine des êtres humains et une meilleure intégration avec le monde qui nous entoure. L'engourdissement progressif de ce « ressenti corporel » chez nos enfants, que ce soit par simple ignorance ou par enseignement délibéré, se prête à une dissociation collective, qui aboutit à son tour à un déclin social et environnemental. Nous connaissons depuis longtemps l'intelligence mentale (le QI) et nous avons plus récemment reconnu l'intelligence émotionnelle (le QE). Ce n'est qu'en retrouvant la pleine portée et le potentiel éducatif de notre intelligence kinesthésique (le QK) que nous pourrons espérer trouver une relation équilibrée avec les systèmes plus vastes du monde qui nous entoure afin de réaliser ce que Thomas Berry appelait « Le Rêve de la Terre » [4, 5].

La vision mécaniste traditionnelle de l'anatomie, pour aussi utile qu'elle ait été, a objectivé plutôt que humanisé notre relation à notre corps. Nous espérons que la vision relationnelle proposée dans cet ouvrage permettra une petite avancée afin de relier la vision de Descartes du corps comme une « machine malléable » à l'expérience vivante d'être dans un corps qui croît, apprend, mûrit et finalement meurt. Même si les idées des *Anatomy Trains* ne représentent qu'un petit détail dans le tableau plus vaste du développement humain vu au travers du mouvement, la prise en compte du réseau fascial et de l'équilibrage par les méridiens myofasciaux peut à coup sûr faire prendre conscience de l'intégralité de notre être. Ce concept, couplé à

d'autres qui seront présentés dans de futurs travaux, conduit à une éducation physique et corporelle plus adaptée aux besoins du XXIe siècle [6–9].

À ce titre, les *Anatomy Trains* sont une œuvre d'art pour utiliser une métaphore scientifique. Cet ouvrage anticipe sur la science pour proposer un point de vue, que nous sommes encore en train d'étoffer et d'affiner. J'ai souvent été pris à parti par mes étudiants et mes collègues pour la formulation abrupte de mes hypothèses, n'utilisant que peu d'adjectifs qualificatifs qui, bien que nécessaires à l'exactitude scientifique, atténuent la force profonde d'un argument. Comme Evelyn Waugh l'a écrit : « L'humilité n'est pas une vertu favorable à un artiste. Bien souvent ce sont l'orgueil, la volonté de compétition, l'avarice, la méchanceté, toutes les inclinations détestables qui poussent un homme à parachever, élaborer, affiner, détruire, renouveler son œuvre, jusqu'à ce qu'il en fasse quelque chose qui satisfasse sa vanité, son envie, sa rapacité. Ce faisant, il enrichit le monde plus que ne pourrait le faire un homme bon et généreux. Tel est le paradoxe de la création artistique » [10].

N'étant ni érudit ni chercheur, je peux seulement espérer que ce travail d'« artifice » sera utile pour proposer quelques idées nouvelles aux personnes intéressées.

Et enfin, j'espère faire honneur à Vésale et à tous les autres explorateurs qui m'ont précédé en rétablissant l'anatomie dans ses droits.

Thomas W. Myers

Maine 2001

Références

1. Dawkins R. The Selfish Gene. Oxford: Oxford University Press; 1990.
2. Dawkins R. The Blind Watchmaker. New York: WB Norton; 1996.
3. Dawkins R. Climbing Mount Improbable. New York: WB Norton; 1997.

4.Csikszentimihalyi Muscle Flow. New York: Harper & Row; 1990.
5. Berry T. The Dream of the Earth. San Francisco: Sierra Club; 1990.
6. Myers T. Kinesthetic dystonia. J Bodyw Mov Ther. 1998;2(2):101–114.
7. Myers T. Kinesthetic dystonia. J Bodyw Mov Ther. 1998;2(4):231–247.
8. Myers T. Kinesthetic dystonia. J Bodyw Mov Ther. 1999;3(1):36–43.
9. Myers T. Kinesthetic dystonia. J Bodyw Mov Ther. 1999;3(2):107–116.
10. Waugh E. Private letter, quoted in the New Yorker. 1999.

Remerciements

Je voudrais exprimer ma profonde gratitude à nombre de personnes qui ont guidé mes pas et m'ont aidé à parvenir au concept des « méridiens myofasciaux ». À Buckminster Fuller, dont l'approche systémique de la conception et la remarquable observation sur la façon dont le monde fonctionne ont éclairé mon travail depuis le tout début, ce qui m'a poussé non pas à bonifier les gens, mais à améliorer l'environnement qui les entoure [1]. Au Dr Ida Rolf et au Dr Moshe Feldenkrais, qui m'ont tous deux montré la voie vers des façons pratiques et concrètes de faire progresser l'environnement intrinsèque des personnes, à savoir leur corps et la perception qu'elles en ont [2, 3] ; j'ai envers ces pionniers une dette de gratitude profonde pour leur don de ce travail méritoire.

Au Dr James Oschman et à Raymond Dart, pour m'avoir donné l'inspiration initiale sur les chaînes cinétiques reliées par les fascias [4]. Au regretté Dr Louis Schultz, le premier Président de la Faculté d'anatomie de l'Institut Rolf, dont les idées sont largement représentées dans cet ouvrage [5]. Le Dr Schultz m'a ouvert le plus important des champs conceptuels en me mettant sur la voie de l'apprentissage de l'anatomie fasciale. À mes collègues de la Faculté des sciences de la vie de l'Institut Rolf, notamment Robert Schleip, qui continuent à donner un retour d'information critique chaleureux, mais ferme, sur ces idées et les ont ainsi améliorées [6]. À Deane Juhan, dont la vision globale de la fonction humaine, si élégamment formulée dans Job's Body, a été une source d'inspiration pour moi comme pour beaucoup d'autres [7]. À Michael Frenchman, mon vieil ami, qui a très tôt cru en nos idées et a consacré de nombreuses heures à les illustrer sous forme de vidéo. Aux innovants Gil Hedley de Somanautics et Todd Garcia des Laboratories of Anatomical Enlightenment, dont les

compétences en matière de dissection sont visibles dans cet ouvrage, grâce aux photographies d'Averill Lehan et au microscope d'Eric Root. Je rends hommage à leur dévouement pour avoir exposé l'expérience réelle de la forme humaine afin de tester de nouvelles idées telles que celles figurant dans cet ouvrage. Nous rendons hommage aux donneurs dont la générosité a rendu possibles les avancées de nos connaissances.

De nombreux autres enseignants et thérapeutes du mouvement méritent aussi d'être cités pour avoir inspiré ce travail : le yoga Iyengar tel que je l'ai appris de ses brillants étudiants tels que Arthur Kilmurray, Patricia Walden et François Raoult ; le travail extrêmement original sur le mouvement humain de Judith Aston au travers d'Aston Patterning, les contributions d'Emilie Conrad et de Susan Harper avec leur travail sur le Continuum, ainsi que Bonnie Bainbridge-Cohen et son école de Centrage Corps-Esprit [8–11]. J'ai une dette envers Caryn McHose pour avoir mis à ma portée une partie de ce travail difficile et également envers Frank Hatch et la regrettée Lenny Maietta pour leur synthèse du mouvement développemental, développée dans leur programme unique de « Parentalité par le toucher » [12, 13].

De toutes ces personnes et de bien d'autres, j'ai beaucoup appris, même si plus j'apprends, plus l'horizon de mon ignorance s'élargit. On dit que voler les idées d'une personne, c'est du plagiat ; de dix personnes, de l'érudition ; et de cent personnes, de la recherche originale. Il n'y a donc rien de totalement original dans cette espèce de vol qualifié. Mais quoi qu'il en soit, si ces personnes sont responsables d'avoir instillé des idées passionnantes, personne d'autre que moi n'est responsable des erreurs éventuelles que je compte bien corriger dans les futures moutures de ce travail.

À mes nombreux étudiants passionnés, dont les questions ont provoqué plus d'approfondissement que je n'en aurais effectué spontanément. À la regrettée Annie Wyman, pour son soutien de la première heure et ses contributions maritimes à ma santé mentale. À mes professeurs de l'école d'*Anatomy Trains*, notamment Lou Benson et Michael Morrison, pour leur soutien précoce et dont la ténacité à gérer à la fois mes excentricités et mon traitement poétique des faits

(ainsi que mes difficultés électroniques) a clairement contribué à ce travail. Aux professeurs actuels de mon université : merci à chacun de vous pour votre travail et vos voyages à travers le monde pour informer un très large éventail de praticiens sur les bénéfices pratiques de travailler sur une anatomie connectée. Le travail réel de mon équipe, en particulier Mel Burns, Stephanie Stoy, Erin Sproul et l'indomptable Becky Euglay, a permis à nos idées d'être bien plus généralisées qu'elles ne l'auraient été autrement.

Dans cette édition nous souhaitons célébrer le regretté et formidable Dr Leon Chaitow qui a malmené, cajolé et également encouragé efficacement (comme il l'a fait avec beaucoup d'autres) mon premier exposé de ces idées dans le *Journal of Bodywork & Movement Therapies* en 1996. L'équipe éditoriale de Churchill Linvingston, dont ma première éditrice Mary Law et tous ceux qui ont suivi et qui ont consacré toute leur patience à gérer ma prose interminable et mon désir de tout inclure. À Debbie Maizels, Philip Wilson et Graeme Chambers, qui ont si minutieusement et si artistiquement donné vie à ce concept grâce à leurs illustrations. À mes correcteurs Felicity Myers et Edward Myers, dont le travail opportun et inlassable a amélioré le sens et la sensibilité de cet ouvrage.

À ma fille Mistral et à sa mère Giselle, qui ont supporté avec enthousiasme et bonne humeur ma fascination pour le monde du mouvement humain, qui m'a souvent entraîné loin de la maison et m'a pris beaucoup du temps que j'aurais pu leur consacrer. Et enfin à la Nature elle-même, dont les lois généreuses, mais incontestables, m'ont apporté les courants silencieux, mais puissants d'amour, de profondeur et de lien avec la réalité plus vaste qui cheminent sous la surface de ce travail et de tout mon travail.

Références

1. Fuller B. Utopia or oblivion. New York: Bantam Books; 1969. www.bfi.com. Further information and publications can be obtained from the Buckminster Fuller Institute.
2. Rolf I. Rolfing. Rochester VT: Healing Arts Press; 1977.
3. Feldenkrais Muscle The Case of Nora. New York: Harper and

Row; 1977.
4. Oschman J. Energy Medicine. Edinburgh: Churchill Livingstone; 2000.
5. Schultz L, Feitis R. The Endless Web. Berkeley: North Atlantic Books; 1996.
6. Schleip R. Talking to Fascia, Changing the Brain. Boulder, CO: Rolf Institute; 1992.
7. Juhan D. Job's Body. Tarrytown, NY: Station Hill Press; 1987.
8. Iyengar BKS. Light on Yoga. New York: Schocken Books; 1995.
9. Silva M, Mehta S. Yoga the Iyengar Way. New York: Alfred Knopf; 1990.
10. Cohen B. Basic Neurocellular Patterns. El Sobrnte VA: Burchfield Rose Pub; 2018.
11. Aston J. Aston Postural Assessment. Edinburgh: Handspring; 2019.
12. McHose C, Frank K. How Life Moves. Berkeley: North Atlantic Books; 2006.
13 Hatch F, Maietta L. Role of kinesthesia in pre- and perinatal bonding. Pre- Peri-Nat Psychol. 1991;5(3).

Avant-propos des relecteurs

Anatomy Trains est une perspective sur des réseaux myofasciaux qui offre au lecteur une vision claire et compréhensible de la constitution structurelle du corps humain. *Anatomy Trains* clarifie le système fascial par la description de lignes myofasciales qui le constituent, autour du concept de tenségrité du corps, à l'image du mât d'un voilier élevé vers le ciel et soutenu par ses haubans. Thomas W. Myers a réussi dans la version originale à décrire des concepts complexes de manière à faciliter la compréhension pour un lecteur néophyte. Les nombreuses photographies et illustrations sont idéales pour comprendre et visualiser le système musculosquelettique.

Cet ouvrage, emprunt d'une culture américaine au travers d'un franc parler, de pointes d'humour et de métaphores poétiques et spirituelles, a représenté un réel défi de traduction. Retirer les termes ou les expressions qui caractérisent l'approche et la pratique de T.W. Myers dans son développement du concept d'*Anatomy Trains* aurait été retirer à l'ouvrage les caractéristiques qui définissent son originalité. Nous avons, en tant que relecteurs scientifique de cette version française, cherché à reproduire le plus fidèlement possible l'ambiance qui émane des propos de T.W. Myers et cette facilité de discours qu'il a développée dans son ouvrage.

Le lecteur néophyte pourrait se perdre face à une dénomination anatomique stricte de certains termes dans les premiers chapitres. Par exemple, les termes haut, bas, avant et arrière deviennent respectivement supérieur, inférieur, antérieur, postérieur dans les descriptions anatomiques. Nous avons choisi cette précision de discours dans la version française afin de ne laisser aucun doute quant aux descriptions des techniques ou des structures anatomiques du corps. Si les termes anglais ne semblent pas prêter à confusion, la

langue française nous oblige à préciser certains éléments par une phraséologie peut-être un peu plus complexe, mais que nous avons voulu dénuée de toute ambiguïté. Le chapitre 11 détaille cette terminologie en définissant les termes utilisés tout au long de l'ouvrage. Dans toutes les descriptions anatomiques, la référence est la position anatomique standard du corps humain : le sujet est debout, jambes tendues, pieds à plat et légèrement écartés, bras tendus et paumes de mains vers l'avant, pouces vers l'extérieur. Un plan sagittal divise le corps en deux parties, gauche et droite.

Dans le sous-titre original de la première édition, l'auteur emploie le terme « *movement therapist* » (thérapeute du mouvement). La « thérapie du mouvement » fait référence à un type d'approche du mouvement anglo-saxonne utilisé pour promouvoir le bien-être physique, mental, émotionnel et spirituel. Si nous devions rapporter cette pratique à notre culture, la thérapie du mouvement serait une sorte d'atelier d'apprentissage des mouvements du corps autour d'une spiritualité. L'approche américaine aborde le travail du corps au travers de nombreux concepts d'ateliers du mouvement évoqués par T.W. Myers tout au long de son ouvrage, comme un champ éducatif auprès d'un « client ». En France, ces concepts sont davantage envisagés dans un champ thérapeutique : on ne déroule pas un protocole, mais on s'adapte à un « patient ». Pour cette raison, nous avons choisi l'usage du terme « patient » et non celui de « client » parfois utilisé par T.W. Myers, un terme plus adapté, nous semble-t-il, à la pratique d'une thérapie dans la culture française.

Philippe Gadet, Ostéopathe, D.O.

Floriane Guilbaud, Ostéopathe, D.O.

Comment utiliser cet ouvrage

Anatomy Trains est conçu pour permettre au lecteur de saisir rapidement l'idée générale ou bien lui permettre une lecture plus détaillée dans un domaine précis. L'ouvrage inclut des incursions fréquentes dans plusieurs domaines proches,
signalés en marge par des icônes à côté des titres :

 Techniques manuelles ou notes à l'intention du thérapeute manuel

 Techniques de mouvement ou notes à l'intention du professeur de mouvement

 Outils d'évaluation visuelle

 Idées et concepts liés à l'éducation kinesthésique

 Vidéos intégrées dans l'e-book accompagnant cet ouvrage disponible sur www.em-consulte.com (le numéro indique la vidéo spécifique)

 Vidéos disponibles sur www.anatomytrains.com

 Retour au texte principal

Les chapitres ont des onglets couleurs pour un repérage facile sur la

tranche. Les deux premiers chapitres expliquent l'approche des « *Anatomy Trains* » (« Trains de l'anatomie ») concernant les structures anatomiques du corps. Les chapitres 3 à 9 développent chacune des 12 « Lignes » cartographiées du corps couramment observées dans les profils posturaux et de mouvement. Chacun des chapitres sur les Lignes s'ouvre sur des illustrations résumées, des descriptions, des schémas et des tableaux pour le lecteur qui souhaite saisir rapidement la portée du concept. Les deux derniers chapitres appliquent le concept des *Anatomy Trains* à certains types de mouvements courants et proposent une méthode d'analyse de la posture.

Cinq annexes se trouvent à la fin de l'ouvrage. La nouvelle Annexe 1 examine le concept du fascia et des méridiens myofasciaux et la nouvelle Annexe 5 ajoute des informations sur les *Anatomy Trains* chez les quadrupèdes. Les autres annexes incluent une présentation des méridiens latitudinaux du Dr Louis Schultz, une explication sur le mode d'application du schéma des *Anatomy Trains* au protocole d'Intégration Structurelle d'Ida Rolf et une corrélation entre les méridiens de l'acupuncture et les méridiens myofasciaux.

Comme les différents muscles et autres structures peuvent apparaître dans plusieurs Lignes, utilisez l'index pour trouver toutes les mentions d'une structure donnée. Un glossaire des termes des *Anatomy Trains* est également inclus. Toutes les références bibliographiques sont disponibles dans l'eBook.

L'eBook qui accompagne cet ouvrage, disponible sur www.em-consulte.com, inclut de très nombreuses vidéos, des podcast et animations très utiles pour le lecteur, le professeur ou le conférencier intéressé. Si cet ouvrage fait référence à beaucoup de ces vidéos, le lecteur trouvera des éléments supplémentaires avec des enregistrements vidéo durant au total plusieurs heures. Toutes ces vidéos sont en anglais.

Les bonus proposent :

- Vidéo B1 : introduction au fascia et à la biotenségrité

- Vidéo B2 :  Aperçu des Lignes des *Anatomy Trains*
- Vidéo B3 :  Sentir les Lignes des *Anatomy Trains* (guide de palpation)
- Vidéo B4 :  Comment bouge le fascia (webinaire sur les propriétés fasciales)
- Vidéo B5 :  Entrevues de Tom Myers parlant du fascia

Vidéos

Introduction sur les concepts

Des vidéos sont associées à cet ouvrage. Elles sont indiquées par un picto  dans le texte. Pour accéder à ces vidéos, connectez-vous sur www.em-consulte/e-complement/477503 et suivez les instructions pour activer votre accès.

1.1 Embryologie fasciale
1.2 Tenségrité fasciale : partie 1
1.3 Introduction sur l'épaule et les bras
1.4 Examen du concept des *Anatomy Trains*
1.5 Intelligence kinesthésique
6.9 Ligne Antérieure Superficielle abdominale
6.11 Tenségrité fasciale : partie 2
6.15 LPS : application des concepts des *Anatomy Trains*
B1 Introduction au fascia et à la biotenségrité
B2 Aperçu des Lignes des *Anatomy Trains*
B3 Sentir les Lignes des *Anatomy Trains* (guide de palpation)
B4 Comment bouge le fascia (webinaire sur les propriétés fasciales)
B5 Entretiens avec Tom Myers parlant du fascia

Techniques de libération fasciale

3.1 LAS : technique cervicale
3.2 LAS : rétinaculum de la cheville
3.3 LAS : fascia pectoral
3.4 LPS : fascia plantaire
3.5 LPS : technique plantaire 2

3.6 LPS : travail cervical
3.7 LPS : élévation du bassin
3.8 Ligne Latérale : crête iliaque
3.9 Ligne Latérale : tractus iliotibial
3.10 Ligne Latérale : oblique externe de l'abdomen
3.11 Ligne Spirale : écharpe de l'arche du pied
3.12 Ligne Spirale : libération du dentelé antérieur
3.13 LBPS : intégration du mouvement
3.14 LBAP : libération du muscle brachial
3.15 Muscle grand dorsal
3.16 Lignes Fonctionnelles Postérieure/Antérieure, séquençage spiral
3.17 Ligne Antérieure Profonde : équilibration du psoas
3.18 Ligne Antérieure Profonde : muscle carré des lombes
6.1 Ligne Spirale abdominale
6.2 Lignes Brachiales : *Trap Peel*
6.3 LAP : membre inférieur médial
6.4 Évaluation de la rotation de la ligne fonctionnelle
6.5 Ligne latérale : X de la respiration
6.6 Ligaments pelviens pendant la marche
6.7 Ligne Postérieure Superficielle : talon
6.8 Cuir chevelu
6.9 LAS : rétinaculum

Preuves issues de dissections et d'observations *in vivo*

4.1 Microscopie fasciale 1 : muscle grand dorsal
4.2 Microscopie fasciale 2 : muscle subscapulaire
4.3 Ligne Postérieure Superficielle
4.4 Ligne Spirale
4.5 Ligne Spirale, portion supérieure : tissus frais
4.6 Épaule : tissus frais
4.7 Ligne Brachiale Antérieure Profonde
4.8 Ligne Brachiale Antérieure Superficielle

4.9 Ligne Fonctionnelle ipsilatérale
4.10 Ligne Antérieure Profonde
4.11 Ligne Antérieure Profonde avec la mâchoire
4.12 Pensées de Tom
6.12 Fascia vivant 1 : tendons périphériques
6.13 Fascia vivant 2 : milieu du corps
6.14 Ligne Antérieure Superficielle
6.16 Dissection de la ligne blanche
6.17 Articulation glénohumérale : tissus frais
6.18 Articulation glénohumérale et coiffe des rotateurs : tissus frais
6.19 Microscopie fasciale 3 : muscle plantaire
6.20 Microscopie fasciale 4 : muscle érecteur du rachis
6.21 Ligne Antérieure Superficielle : double enveloppe supplémentaire
6.22 Ligne Brachiale Postérieure Profonde : tissus frais

Schémas numériques

2.1 Ligne Antérieure Superficielle
2.2 Ligne Postérieure Superficielle
2.3 Ligne Latérale
2.4 Ligne Spirale
2.5 Ligne Brachiale Antérieure Superficielle
2.6 Ligne Brachiale Antérieure Profonde
2.7 Ligne Brachiale Postérieure Superficielle
2.8 Ligne Brachiale Postérieure Profonde
2.9 Ligne Fonctionnelle Antérieure
2.10 Ligne Fonctionnelle Postérieure
2.11 Ligne Antérieure Profonde

Webinaires

6.23 Introduction à la libération fasciale
6.24 Équilibrer les pieds et les membres inférieurs
6.25 Introduction à la lecture du corps (BodyReading)
6.26 BodyReading de la Ligne Spirale

Remerciements

Elsevier voudrait adresser ses remerciements sincères aux personnes ci-dessous pour leur avoir permis gracieusement d'utiliser le matériel suivant dans l'eBook sur www.em-consulte.com :

- Le Dr Jean-Claude Guimberteau, chirurgien plasticien et de la main, et Endovivo Production pour nous avoir fourni les vidéos 6.12 (Fascia vivant 1 : tendons périphériques) et 6.13 (Fascia vivant 2 : milieu du corps). Source originale :
  - Guimberteau JC (ed). New ideas in hand flexor tendon surgery. Aquitaine Domaine Forestier ; 2001 (www.livres-medicaux.com) ;
  - Guimberteau JC. Promenades sous la peau. Strolling under the skin. Elsevier Masson ; 2004.
- Eric Root pour nous avoir fourni les vidéos 4.1 (Microscopie fasciale 1 : muscle grand dorsal), 4.2 (Microscopie fasciale 2 : muscle subscapulaire) 6.19 (Microscopie fasciale 3 : muscle plantaire) et 6.20 (Microscopie fasciale 4 : muscle érecteur du rachis).
- Michael Frenchman et Videograf pour nous avoir fourni les images numériques.
- The Laboratories of Anatomical Enlightenment, Inc. & Singing Cowboy Production pour nous avoir fourni la vidéo 4.4 (Ligne Spirale). Extrait de *Anatomy Trains Revealed : Early dissective evidence.*

Dédicaces

À Edward pour le don du langage

À Julia pour sa ténacité à mener le projet à sa fin

« Chaque acte de notre corps est un acte de notre âme »

(William Alfred)[2]

« Je ne sais rien mais je sais que tout est intéressant si vous approfondissez suffisamment »

(Richard Feynman)[3]

---

[2] . Alfred W. The Curse of an Aching Heart, livre épuisé.

[3] . Feynman R. Six easy Piece. New York : Addison Wesley, 1995.

Abréviations

AH acide hyaluronique
A-O atlanto-occipitale (articulation)
ATiM *Anatomy Trains in Motion*
ATM articulation temporomandibulaire
ATSI *Anatomy Trains Structural Integration*
CER cycle étirement-raccourcissement
CL carré des lombes (muscle)
EIAI épine iliaque antéro-inférieure
EIAS épine iliaque antéro-supérieure
EIPS épine iliaque postéro-supérieure
GAG glycosaminoglycanes
GDPT grand droit postérieur de la tête (muscle)
JTL jonction thoracolombaire
LAP Ligne Antérieure Profonde
LAS Ligne Antérieure Superficielle
LBAP Ligne Brachiale Antérieure Profonde
LBAS Ligne Brachiale Antérieure Superficielle
LBPP Ligne Brachiale Postérieure Profonde
LBPS Ligne Brachiale Postérieure Superficielle
LCS liquide cérébrospinal

LFA Ligne Fonctionnelle Antérieure
LFH Ligne Fonctionnelle Homolatérale
LFP Ligne Fonctionnelle Postérieure
LL Ligne Latérale
LLA ligament longitudinal antérieur
LPS Ligne Postérieure Superficielle
LS Ligne Spirale
MEC matrice extracellulaire
MFB myofibroblastes
OIT oblique inférieur de la tête (muscle)
OST oblique supérieur de la tête (muscle)
OTG organe tendineux de Golgi
PCM prise de conscience par le mouvement
PDPT petit droit postérieur de la tête (muscle)
PE processus épineux
PT processus transverse
QK quotient kinesthésique
SCM sternocléidomastoïdien (muscle)
SI sacro-iliaque (articulation)
SiM *Slings in Motion*
SNC système nerveux central
TFL tenseur du fascia lata (muscle)
TI tubérosité ischiatique
TIT tractus iliotibial

1: Construire le réseau ferré des *Anatomy Trains*



La philosophie

Le cœur de la guérison réside dans notre capacité d'écouter, de voir,

de percevoir plus que dans le fait d'appliquer une technique. C'est du moins l'hypothèse de cet ouvrage (vidéo B1).



vidéo B1 Introduction au fascia et à la biotenségrité

Toute intervention thérapeutique, quelle qu'elle soit, est en fait une conversation entre deux systèmes intelligents. Il ne nous appartient pas de promouvoir une technique plutôt qu'une autre, ni même de proposer un mécanisme pour expliquer le fonctionnement de telle ou telle technique. Inutile en ce qui concerne les méridiens myofasciaux de chercher à savoir si le mécanisme des modifications myofasciales relève d'une simple détente musculaire, de la stimulation d'un point gâchette, d'une modification de la chimie solution-gélification de la substance fondamentale, de la résolution de modèles de connexions du système nerveux central, d'une viscoélasticité au sein des fibres de collagène, de la réorganisation des faisceaux musculaires ou des organes tendineux de Golgi, d'une augmentation de la tolérance à l'étirement, d'une modification énergétique ou d'un changement d'attitude (fig. 1.1A). Utilisez plutôt le réseau des *Anatomy Trains* pour

appréhender une modélisation plus vaste des relations structurelles de votre patient, puis appliquez n'importe quelle technique à votre disposition pour résoudre ce modèle (fig. 1.1B, C). La reconnaissance du modèle représente la compétence indispensable, non pas la technique employée.



A



C

FIG. 1.1 A. « Carte » générale des *Anatomy Trains* (Trains de l'anatomie) superposée à une illustration familière tirée de l'Atlas d'Albinus. Nous l'avions initialement utilisée pour montrer les *« Trains »*. B. L'imagerie numérique, plus récente, permet davantage de diversité pour représenter ces lignes en action. C. Cette plastination étonnamment détaillée d'une coupe transversale du membre inférieur renferme de nombreux trésors qui récompensent nos études continues. En partant du tibia et de la fibula en bleu, on peut voir la fine membrane interosseuse qui les relie. De part et d'autre de cette membrane, des groupes de vaisseaux entourés par leur adventice sont visibles entre les muscles. Regardez les extensions du tissu fascial en filigrane à l'intérieur des muscles et qui ne sont pas sans rappeler les nervures d'une feuille – d'ailleurs elles représentent effectivement des voies

d'apport nutritif et de drainage des déchets destinées aux mitochondries affamées de nos muscles. Les septums intermusculaires entre les différents groupes musculaires partent des bordures osseuses et se dirigent vers le fascia profond qui entoure l'ensemble du membre inférieur et maintient fermement les muscles ensemble (qui sans lui seraient flasques). Ce fascia profond est en continuité avec le fascia qui traverse le tissu adipeux – enveloppant les vaisseaux visibles et les nerfs invisibles – pour rejoindre la peau et son fascia superficiel, enveloppe élastique, fine et résistante, adhérente au tissu adipeux sous-cutané. Imaginez un instant que vous enlevez tout ce qui est rouge : vous verriez alors le réseau fascial, véritable toile d'araignée tridimensionnelle maintenant tout en place tout en permettant les mouvements, les déformations et les adaptations.

La reconnaissance d'un modèle dans la posture ou le mouvement est une compétence centrale à ce que nous pouvons appeler la médecine spatiale, ou plutôt en « trois dimensions (3D) » qui correspond à l'étude de la manière dont nous nous développons, nous tenons debout, portons des charges, bougeons dans notre environnement, occupons l'espace, sans oublier la manière dont nous percevons notre propre corps. Bon nombre de nos connaissances sur le mouvement humain devront être révisées dans les dix années à venir. Les différentes approches de thérapie manuelle et de formation aux mouvements prennent part au développement de ce cadre conceptuel cohérent plus large de la médecine « 3D » même si nous n'en avons pas toujours conscience. La médecine « 3D » (peu importe le nom qu'on lui donnera finalement) va permettre d'élaborer de nouveaux principes d'entraînements aux mouvements couplés à des travaux pratiques pour en faire une arme particulièrement puissante de guérison et d'éducation. (Pour en savoir plus sur la médecine « 3D », voir l'Annexe 1.)

Les techniques de thérapie manuelle destinées à soulager la

douleur, améliorer les performances et le bien-être général reposent traditionnellement sur les domaines suivants : la kinésithérapie, la médecine physique et de réadaptation et l'orthopédie ainsi que sur les manipulations ostéopathiques et chiropratiques (vidéo 1.5).

Depuis peu, nous disposons également d'un grand nombre d'approches par les tissus mous allant du Rolfing au Reiki.



vidéo 1.5 Intelligence kinesthésique

L'entraînement aux mouvements est un aspect essentiel de la médecine « 3D » et les méthodes d'entraînement sont légion allant de la plus méditative (le yoga) aux plus combattives (les arts martiaux) en passant par la méthode idéale du Pilates. Les coachs personnels et sportifs de tous horizons travaillent à rendre les mouvements « fonctionnels ». La médecine « 3D » dans son sens le plus large pourrait englober tout ce que nous appelons actuellement l'éducation physique, la danse-mouvement-thérapie, le mouvement développemental, l'acupuncture et les psychothérapies somatiques. Dans tous ces domaines, nous trouvons certaines choses qui contribuent à notre bibliothèque de reconnaissance de modèles et

d'utilisation des mouvements pour se forger une bonne santé et combattre le déséquilibre évolutif lié à une vie de plus en plus sédentaire [1, 2].

De nouveaux noms de marque fleurissent chaque jour dans ces domaines, beaucoup rebaptisées « fasciales » même si, en vérité, il n'existe « rien de nouveau sous le soleil » en ce qui concerne la manipulation ou les mouvements. Selon nous, tous les angles d'approche peuvent être efficaces, que l'explication de leur efficacité finisse ou non par se vérifier.

Nous avons moins besoin actuellement de nouvelles techniques que de nouvelles hypothèses qui conduisent à de nouvelles stratégies d'application ; or, les nouvelles hypothèses utiles sont bien plus difficiles à proposer que des techniques apparemment novatrices. Souvent, les avancées importantes surgissent selon la perspective adoptée, le prisme à travers lequel on regarde le corps.

Les *Anatomy Trains* sont l'un de ces prismes – une manière globale d'observer les modèles musculosquelettiques qui débouche sur de nouveaux protocoles interconnectés à l'échelle du corps (fig. 1.2). Que pouvons-nous apprendre en nous intéressant aux relations synergiques – relier les différentes parties plutôt que de continuer à les disséquer (fig. 1.3) ?

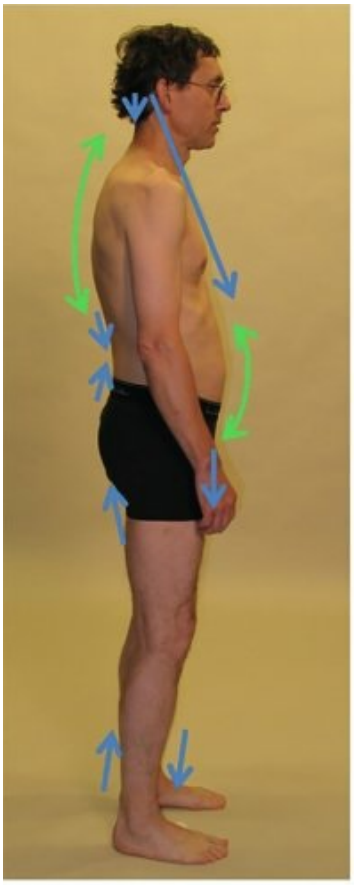

A

Lignes impliquées

Ligne Antérieure Superficielle (LAS)
- Cou au plexus solaire
  - Raccourcie et tire vers le bas
- Muscle droit de l'abdomen
  - Allongée et tire vers le bas
- Muscle droit fémoral
  - Raccourcie et tire vers le bas
- Membre inférieur
  - Raccourcie et tire vers le bas

Ligne Postérieure Superficielle (LPS)
- Occiput à C4
  - Raccourcie et tire vers le bas
- Muscles érecteurs du rachis C4-T12
  - Allongée et élargie
- Muscles érecteurs du rachis L1-sacrum
  - Raccourcie et resserrée
- Muscles ischiojambiers
  - Allongée et tire vers le haut
- Mollet et fascia plantaire
  - Allongée et tire vers le haut





C

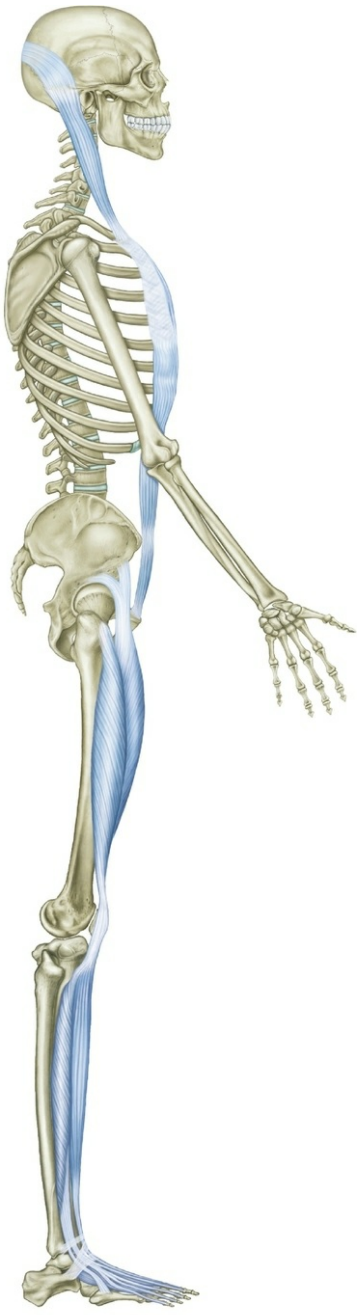

D

FIG. 1.2 L’analyse du raccourcissement ou de la faiblesse de n’importe quel méridien myofascial, couplée à la relation de ce dernier aux autres méridiens, conduit à des stratégies globales prenant en compte l’ensemble du corps afin d’améliorer la posture et le mouvement. A. La vue de profil montre la relation entre la Ligne Postérieure Superficielle (représentée en C) et la Ligne Antérieure Superficielle (D). En A, sont

schématisées de façon simple les directions dans chaque plan fascial ainsi que les zones supposées d'hypotonicité et d'hypertonicité dans le contrôle du plan sagittal. B. Schéma de la stratégie pour remédier à ce modèle par le biais de manipulations myofasciales et d'apprentissage du mouvement.



FIG. 1.3 En utilisant le type de stratégie représenté sur la fig. 1.2, il est possible d'obtenir des changements significatifs de la posture (et de la fonction, mais un livre nous limite à montrer des photographies). Des changements significatifs de l'alignement sont bien visibles chez cet étudiant suivant notre formation (www.anatomytrains.com – réf. vidéo BodyReading, 101 ; voir aussi chapitre 11.) (Photographie avec l'aimable autorisation de l'auteur.)

Une grande partie du travail de manipulation de ces 100 dernières années, comme l'essentiel de notre pensée occidentale depuis au

moins 500 ans, est fondée sur un modèle mécaniste et réductionniste – le prisme du microscope (fig. 1.4). Nous continuons à examiner les choses en les divisant en éléments toujours plus petits afin de déterminer le rôle de chacun. Introduite par Aristote, mais incarnée par Isaac Newton et René Descartes, avant d'être appliquée à la biomécanique principalement par Borelli, cette approche « réductrice » a débouché, dans le champ de la médecine physique et de réadaptation, sur des ouvrages remplis d'angles goniométriques, de leviers et de vecteurs de force permettant de rapprocher l'insertion de chaque muscle individuel de son origine (fig. 1.5) [3].


ipsum
dolor
amet,
consect
r adipis
elit, sed
Quis nostrud xercit
ation ullamco est
laboris nisi utriw
aliquip
commo
amet,
consec
adipis
elitsed
eiusm
tempo
Sed ut perspici,
unde omnis iste
tus error sittum
voluptatem est
accusantium
dolorem que
laudantium
Lorem
ipsum sit
volupta
Nemo enim ipsam
voluptatem, quia
voluptas sit, aspernatur aut odit aut fugit,
Enim ipsam volupta
tem, quia voluptas sit,
aspern architectonica ra
eniong
Exercitationem
ullam corporisu
cipit laboriosam,
nisi ut aliquid ex
ea commodi taser
consequat quis
unquam eius
tempora incidun
labore et dolore mag
nam aliquam
quaerat voluptate ut
Dolor sit, amet,
recetur, adipisci
velit, sed quia
nonsare unquam
eius modi tempora
incidunt, ut labore

A



FIG. 1.4 A. Léonard de Vinci, qui travaillait sans ce préjugé envahissant de la vision mécanique muscle-os, a dessiné des figures remarquablement proches des réseaux ferrés des *Anatomy Trains* dans ses carnets d'anatomie. B. Quelques anatomistes modernes, comme le merveilleux John Hull Grundy, ont également appliqué un mode de pensée en systèmes à l'anatomie musculosquelettique. (A, Leonardo da Vinci/Shutterstock. B, reproduit avec l'aimable autorisation de Grundy, 1982.)

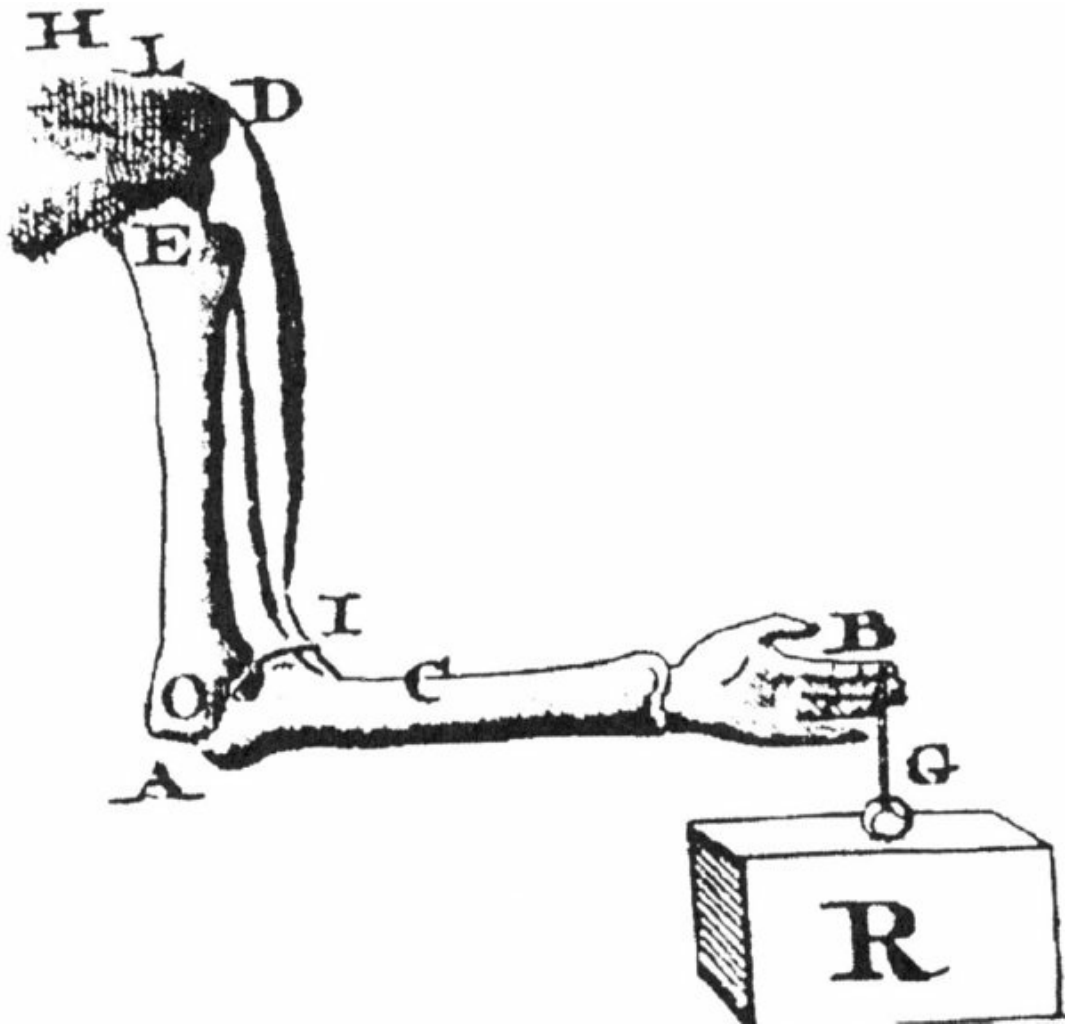

FIG. 1.5 Les concepts de la mécanique, appliqués à l'anatomie humaine, nous ont apporté beaucoup d'informations sur les actions de chaque muscle pris isolément en termes de leviers, d'angles et de forces. Mais quels éclairages supplémentaires cette approche isolationniste pourrait-elle bien nous offrir ? (Source : Historic Images/Alamy Stock Photo [3].)

Même si nous devons remercier les nombreux chercheurs du XXe siècle pour leurs brillantes analyses et leurs travaux importants sur des muscles spécifiques, des articulations isolées et des conflits particuliers, le XXIe siècle cherche une manière plus intégrée d'évaluer les mouvements [4–7]. Si vous donnez un coup de pied dans un ballon, la façon probablement la plus intéressante d'analyser le

résultat, c'est en termes de lois mécaniques de force et de mouvement. Les coefficients d'inertie, de gravité et de friction sont suffisants pour déterminer la réaction du ballon à votre coup de pied et sa position finale de repos. Mais si vous êtes cruel et donnez un coup de pied à un gros chien, la même analyse mécanique des vecteurs et des forces résultantes ne sera pas aussi probante que la réaction du chien lui-même. De même, l'analyse biomécanique des muscles individualisés donne un tableau incomplet de l'expérience du mouvement humain (fig. 1.6).

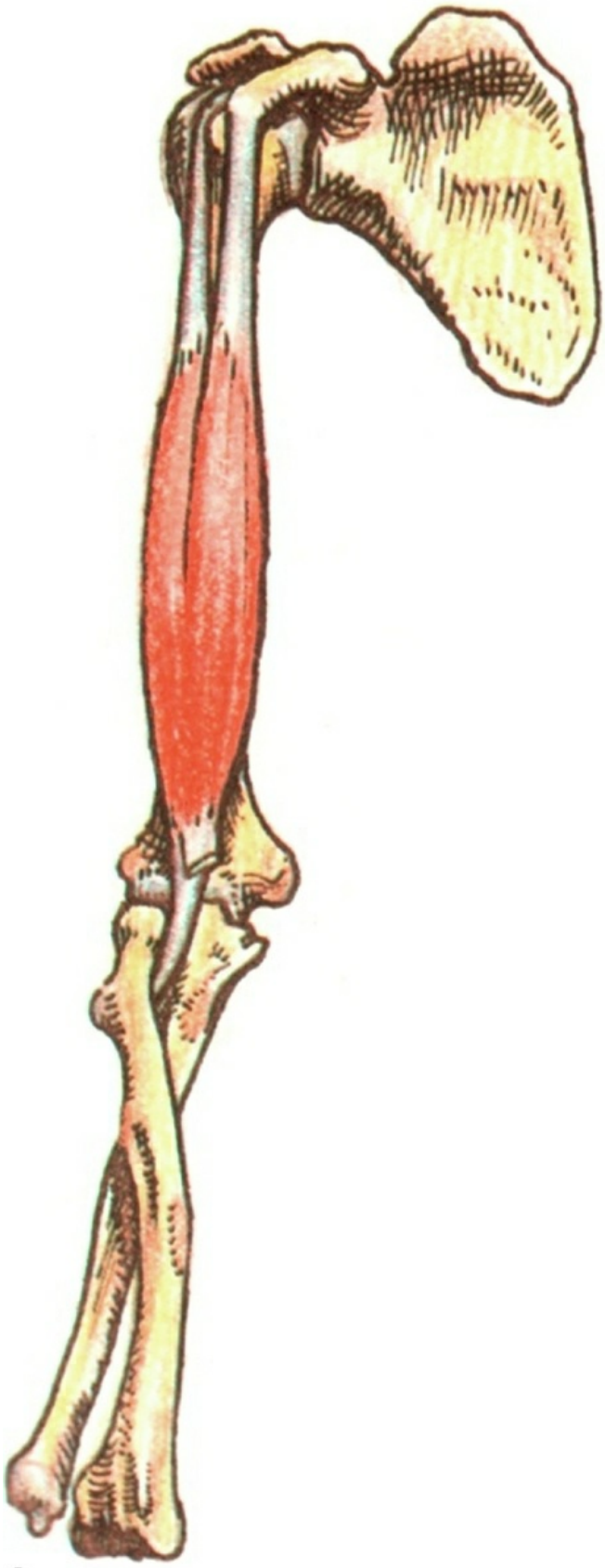

A

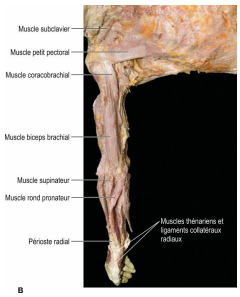

FIG. 1.6 A. Partout dans le monde, les muscles sont décrits comme les acteurs du mouvement. La méthode usuelle pour analyser leur action consiste à isoler un muscle du squelette et à déterminer ce qui se produirait si l'on en rapprochait les deux extrémités, comme dans cette représentation du biceps brachial. Exercice très utile, mais sûrement pas irréfutable, car il occulte l'effet que le muscle pourrait avoir sur ses voisins et sur les ligaments en contractant leurs fascias et en réalisant une traction ou une poussée. De plus, en coupant le fascia au niveau de l'une ou l'autre des extrémités, il n'est pas tenu compte de l'effet de traction qu'il pourrait avoir sur les structures proximales ou distales. Ces interrelations représentent le thème de cet ouvrage. B. Le biceps brachial peut également être considéré comme une partie du continuum myofascial s'étirant du squelette axial jusqu'au pouce et que nous appelons la Ligne Brachiale Antérieure Profonde dans notre ouvrage (voir aussi fig. 7.1). (A, reproduit avec l'aimable autorisation de Grundy, 1982 ; B, avec l'aimable autorisation de l'auteur.)

Grâce à Einstein et Bohr, la physique est entrée, au début du XXe siècle, dans un univers relativiste, un langage de mise en relation plutôt que la seule donnée linéaire de cause à effet, ce que Jung a appliqué à son tour à la psychologie et de nombreux autres auteurs à divers domaines. Toutefois, il a fallu ce siècle entier pour que cette vision se répande et atteigne la médecine physique. Cet ouvrage n'est qu'une modeste étape dans cette direction : une pensée selon un système global appliquée à l'analyse de la posture et du mouvement (fig. 1.7).

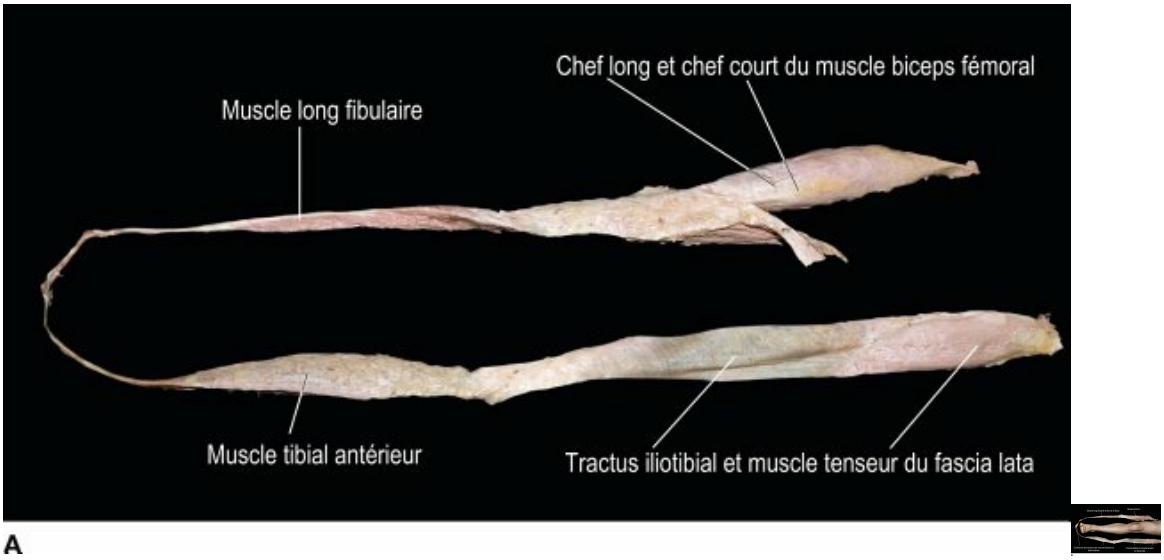

FIG. 1.7 De nouvelles stratégies se font jour lorsque les liaisons entre fascias sont prises en considération. Cette dissection de la Ligne Spirale Inférieure (voir chapitre 6) montre comment nous pouvons mettre en évidence l'action intégrée non pas d'une seule unité myofasciale (un muscle), mais de plusieurs groupes, simplement en changeant l'angle du scalpel. Cette pièce anatomique part de la hanche (en bas à droite), forme une anse sous la voûte plantaire en se dirigeant vers la gauche, puis remonte avec le biceps fémoral jusqu'à la tubérosité ischiatique (en haut à droite) (www.anatomytrains.com – réf. vidéo : Anatomy Trains Revealed). (Photographie avec l'aimable autorisation de l'auteur.)

Inutile de répéter que « toutes les choses sont liées » et de s'en arrêter là. Même si au final cela est vrai, un tel postulat laisse le praticien dans un monde nébuleux, voire vide, sans rien pour le guider sinon sa pure « intuition ». La théorie d'Einstein sur la relativité ne reniait pas les lois du mouvement de Newton ; elle les incorporait plutôt dans un cadre plus large. De même, la théorie des méridiens myofasciaux ne remet pas en cause la valeur des nombreuses techniques et analyses fondées sur le muscle isolé : elle

les replace simplement dans le contexte du système global.

Les *Anatomy Trains* ne remplacent pas les connaissances existantes sur les muscles. Le splénius de la tête permet toujours de tourner la tête et d'allonger le cou *et* il fonctionne, comme nous le verrons, en tant qu'élément des chaînes myofasciales spirale et latérale, pour atténuer les perturbations des télécepteurs (yeux, oreilles et système vestibulaire) liées aux mouvements du corps situé sous lui (fig. 1.8).

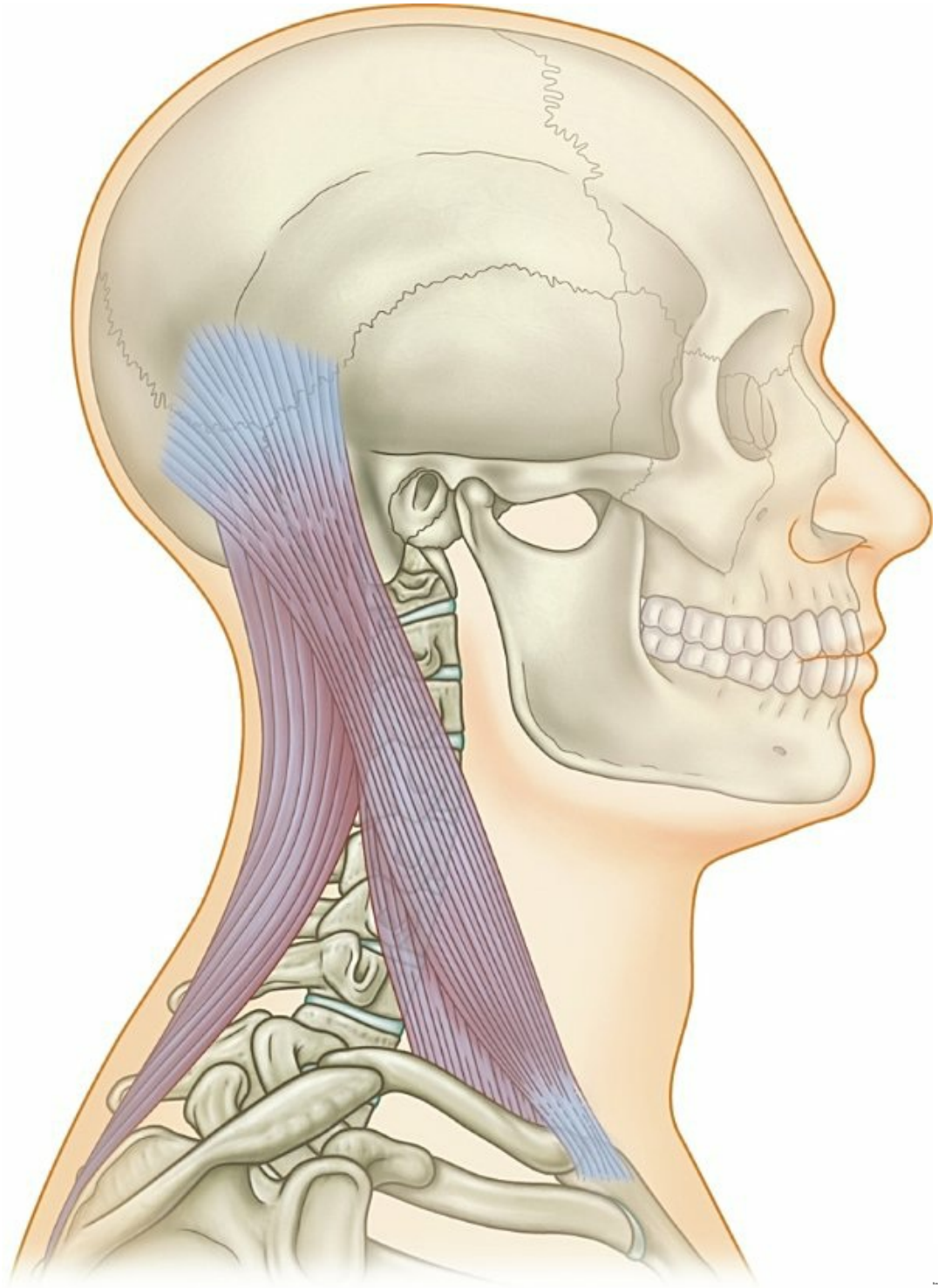

A

FIG. 1.8 Le muscle splénius de la tête, pris isolément, permet la rotation et l'extension de la tête. D'un point de vue fonctionnel, il fait partie de la Ligne Latérale et de la

Ligne Spirale, et permet de garder la tête et les yeux fixes lorsque notre corps court, s'active pour chasser ou se penche pour s'occuper des enfants.

Ces méridiens myofasciaux dans le système musculosquelettique ne représentent qu'un petit modèle dans l'ensemble de notre réseau myofascial qui n'est lui-même qu'un échantillon parmi la myriade de modèles rythmiques et harmoniques en œuvre dans le corps vivant. À ce titre, les *Anatomy Trains* ne sont qu'un petit élément d'une nouvelle vision de nous-mêmes, non pas en considérant le corps comme simple agrégat d'organes suggéré par la théorie des « machines malléables » de Descartes, mais comme un ensemble de systèmes d'information intégrés, ce que les mathématiciens spécialistes de la dynamique non linéaire appellent des systèmes autopoïétiques (qui s'autoproduisent) [8–12].

Le système des fascias est l'une de ces fractales complexes, hésitant entre l'ordre et le chaos, se remodelant sans cesse et s'autorégulant pour répondre aux défis des différentes forces agissant en nous et autour de nous.

Les tentatives pour faire évoluer notre cadre conceptuel dans une direction d'interdépendance peuvent paraître vagues de prime abord, comparées aux déclarations dogmatiques de type « si… alors… » des mécanistes. Mais en fin de compte, cette vision relativiste débouche sur des stratégies thérapeutiques intégratives puissantes : nous en verrons certaines dans cet ouvrage et les autres seront enseignées dans nos formations ou nos séminaires web). Ces nouvelles stratégies s'appuient sur de la biomécanique, mais vont aussi au-delà, et nous apportent une information capitale sur la synergie : notre corps, en tant que tout, présente des propriétés systémiques émergentes impossibles à prédire par la simple addition des comportements de chaque muscle ou articulation pris individuellement.

La découverte

La découverte du rôle du réseau facial dans la posture et le mouvement (fig. 1.9) s'est effectuée parallèlement à l'application

moderne de la théorie des systèmes à la conception de notre corps. Si chacun de nous a déjà certaines connaissances sur les os et les muscles, nous en savons beaucoup moins sur l'origine et la disposition de cet étonnant réseau fascial qui les unit (fig. 1.10 et voir fig. A1.10). Pour parler clairement, il faut se rendre compte qu'en 500 ans d'anatomie traditionnelle occidentale, aucun système reposant sur le corps entier ne semble avoir été découvert et ils sont certainement sous-évalués. Le Dr Robert Schleip, chercheur spécialisé dans les fascias, a d'ailleurs nommé ces derniers « la Cendrillon de la recherche en orthopédie » car ils ont longtemps été considérés plutôt comme des enveloppes qu'il fallait disséquer puis jeter avant de pouvoir voir les autres tissus dignes d'intérêt. Les recherches récentes, abordant les choses sous des angles différents, confirment que les fascias forment un système de communication très intéressant impliquant le corps entier (voir l'Annexe 1).

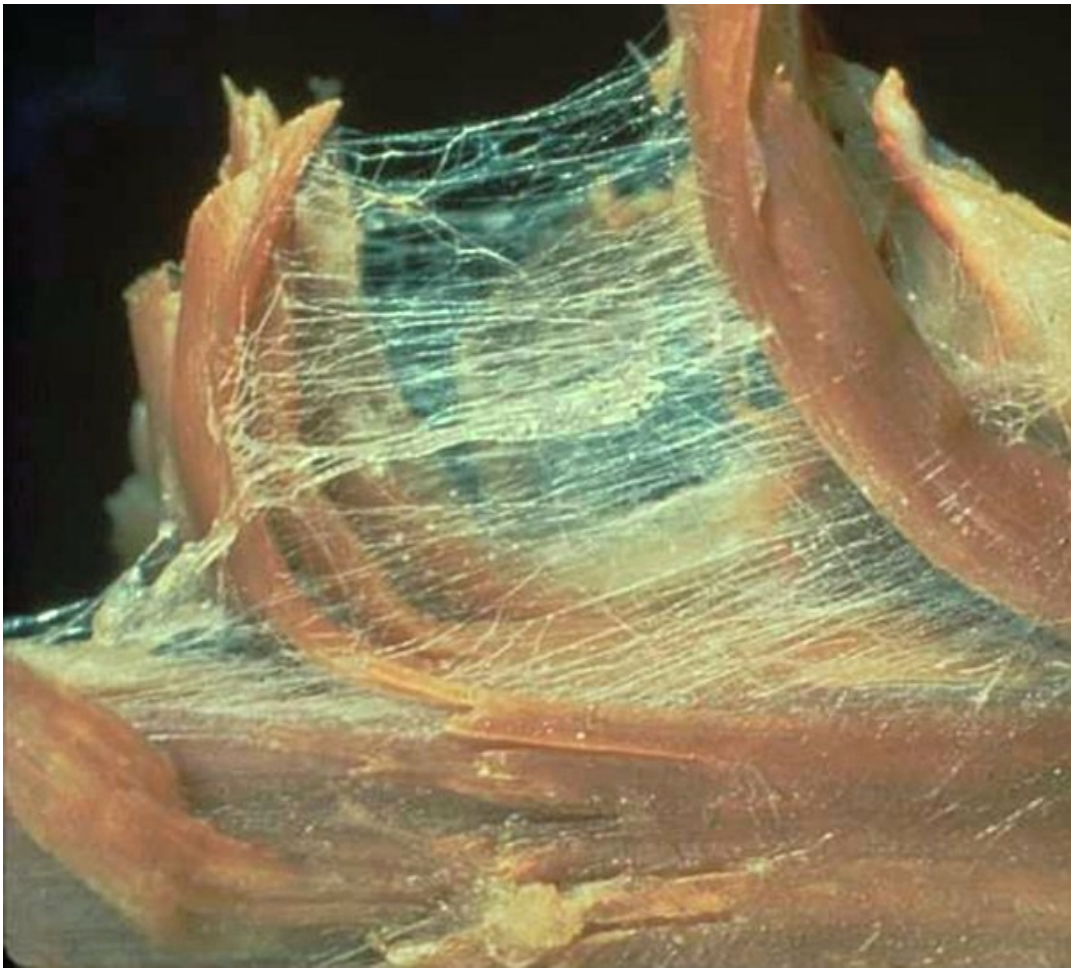

FIG. 1.9 Grossissement du myofascia : la « barbe à papa » représente le tissu collagène endo- et périmysial enveloppant chaque unité motrice. Ce fascia est totalement enchevêtré avec les fibres musculaires charnues (et cardées). (Reproduit avec l'aimable autorisation de Ronald Thompson.)



FIG. 1.10 Pièce de dissection, conservée par plastination, d'une partie de la région supérieure de la cuisse montrant le fascia lata périphérique et les deux principaux septums fasciaux. À gauche, le septum intermusculaire latéral, tendu de la surface du périoste au niveau de la ligne âpre fémorale jusqu'au fascia lata, sépare le muscle quadriceps fémoral des muscles ischiojambiers. Le septum médial qui sépare le quadriceps des adducteurs rejoint également la ligne âpre fémorale. Il assure aussi la protection des paquets vasculonerveux, conservés sur cette préparation. (© FascialResearchSociety.org/Plastination.)

Le fascia n'est pas un tissu inerte ; il joue un rôle important de régulation, tout comme les systèmes nerveux et circulatoire, ayant de profondes implications dans les domaines du sport, de la rééducation, de l'éducation physique et – ce qui est particulièrement important pour nos aînés – dans notre capacité à prendre de l'âge avec grâce.

La grande majorité du public et même la plupart des thérapeutes et

des coachs sportifs fondent encore leur pensée sur cette idée restrictive selon laquelle ce sont des muscles isolés insérés sur les os qui nous permettent de bouger par une action de levier mécanique. L'expression même de « système musculosquelettique » exclut ce tissu élaboré – la toile fasciale – qui permet l'interconnexion des muscles et des os.

Lorsque nous avons commencé à écrire la première édition de cet ouvrage, le modèle en vigueur – toujours encore largement populaire – était que nous bougions notre squelette grâce aux muscles qui tirent sur des tendons placés sur des articulations dont les mouvements sont limités par la forme de l'os et les ligaments présents. Toutefois, dès lors que l'on demande à ce modèle de levier d'expliquer les mouvements du développement embryonnaire ou des sportifs de l'extrême, il s'effondre car trop simpliste. En outre, il est également bien trop complexe pour expliquer de façon simple des troubles fréquents tels la douleur tissulaire, les troubles de la marche ou les modèles défectueux de recrutement musculaire.

Pour intégrer ces nouvelles découvertes sur le fascia dans notre mode de pensée stratégique de la thérapeutique et des entraînements sportifs, il ne suffit pas simplement d'ajouter une enveloppe fasciale sur ce que nous connaissons déjà : il faut complètement changer notre point de vue [13]. Bien sûr, les recherches qui sont de plus en plus nombreuses depuis une vingtaine d'années ont certainement élargi nos connaissances ; en outre, il y a pléthore d'ouvrages, de symposiums, de conférences et de cours utilisant le mot « fascia » dans leur intitulé [14–17] ; malgré cela, les implications de la « découverte » du fascia sont loin d'être précises, et même cette quatrième édition de notre livre n'est encore qu'un rapport provisoire. À chaque fois, le fascia a été étudié par une poignée de chercheurs hétérodoxes, sans que sa portée réelle ne soit comprise [18–23].

Il faudrait comprendre que tout comme les arbres peuvent, en fait, faire partie d'une forêt, chacun de ces tissus conjonctifs fonctionne comme une partie d'une réponse globale, une sorte de « système racinaire » de type mycélium à l'intérieur du corps humain. Cette découverte a de profondes implications sur l'idée que nous nous

faisons de notre corps, de l'éducation physique, de la rééducation et de l'entraînement des sportifs de tout type.

Si nous couplons ces connaissances aux travaux sur la mécanotransduction cellulaire réalisés au niveau microscopique [24], nous parvenons presque à une compréhension intégrée totalement nouvelle de la manière dont notre système biomécanique part de l'intérieur de chaque cellule pour arriver sans aucune discontinuité à engendrer l'être biopsychosocial que nous sommes.

Cette quatrième édition présente dans son Annexe 1 un compendium des connaissances actuelles sur les fonctions du fascia. Ainsi, les « afascionados » (nous préférons ce terme à celui de « fasciste » !) auront un aperçu plus détaillé des connaissances sur la disposition de la matrice fasciale, ses propriétés, ses capacités et ses limites. Cette annexe présente aussi les recherches les plus récentes sur le remodelage post-traumatique et la réponse élastique aux nouveaux entraînements ; elle fournit également de nouvelles informations sur la détection par le fascia des changements intéroceptifs, et présente enfin les dernières connaissances sur l'interstitium qui perfuse l'ensemble des autres systèmes organiques en s'insinuant au sein de leur substance fondamentale gélatineuse et de leurs cellules.

Sachez que cet ouvrage présente un point de vue, un ensemble particulier d'arguments qui concourent au concept d'*Anatomy Trains*, mais n'est en aucun cas l'histoire complète du rôle ou de l'importance du fascia. Nous nous y étendons sur la géométrie, la mécanique et l'agencement spatial et ne faisons qu'aborder la chimie. Nous nous intéressons au rôle de hauban du fascia dans la posture et le mouvement, en évitant toute discussion quant à la pathologie. Nous renvoyons ici le lecteur intéressé vers des références présentant des descriptions admirables [25, 26].

Pour rester simple, le fascia représente le tissu de l'organisme qui unit nos milliards de cellules humides et grasses. Fondamentalement, il est ce que nous avions l'habitude de nommer le « tissu conjonctif » et forme un réseau fibreux unitaire solide présent n'importe où dans l'organisme (fig. 1.11 et voir fig. A1.9B). Si nous devions rendre

invisibles tous les tissus du corps humain, à l'exception des éléments fibrillaires du tissu conjonctif – le collagène, l'élastine et la réticuline –, nous verrions le corps entier, à l'intérieur et à l'extérieur, d'une façon similaire aux réseaux nerveux et vasculaire qui nous sont familiers. (L'Annexe 1 aborde les réseaux de communication holistiques.) Certaines zones auraient une densité différente. Les os, le cartilage, les tendons et les ligaments seraient épais, avec une fibre solide, de sorte que la zone autour de chaque articulation serait particulièrement bien représentée. Chaque muscle serait gainé par cette fibre et baignée dans un réseau de type « barbe à papa » entourant chaque myocyte et chaque faisceau de fibres musculaires (voir fig. A1.19 et fig. A1.20). Le visage serait moins dense, tout comme les organes plus spongieux tels que la thyroïde ou le pancréas, même si ceux-ci sont enserrés dans des poches dures plus denses. Bien que ce réseau soit agencé en multiples plans repliés, nous insistons une fois encore sur le fait qu'aucune partie de ce réseau n'est distincte ou séparée du réseau entier, tout comme il n'existe pas de groupes isolés de nerfs ni d'îlots de capillaires correspondant à des entités isolées. Ces poches, fibres, lames et réseaux solides sont tous reliés les uns aux autres, de la naissance à la mort et du sommet du crâne jusqu'au bout des orteils (fig. 1.12).

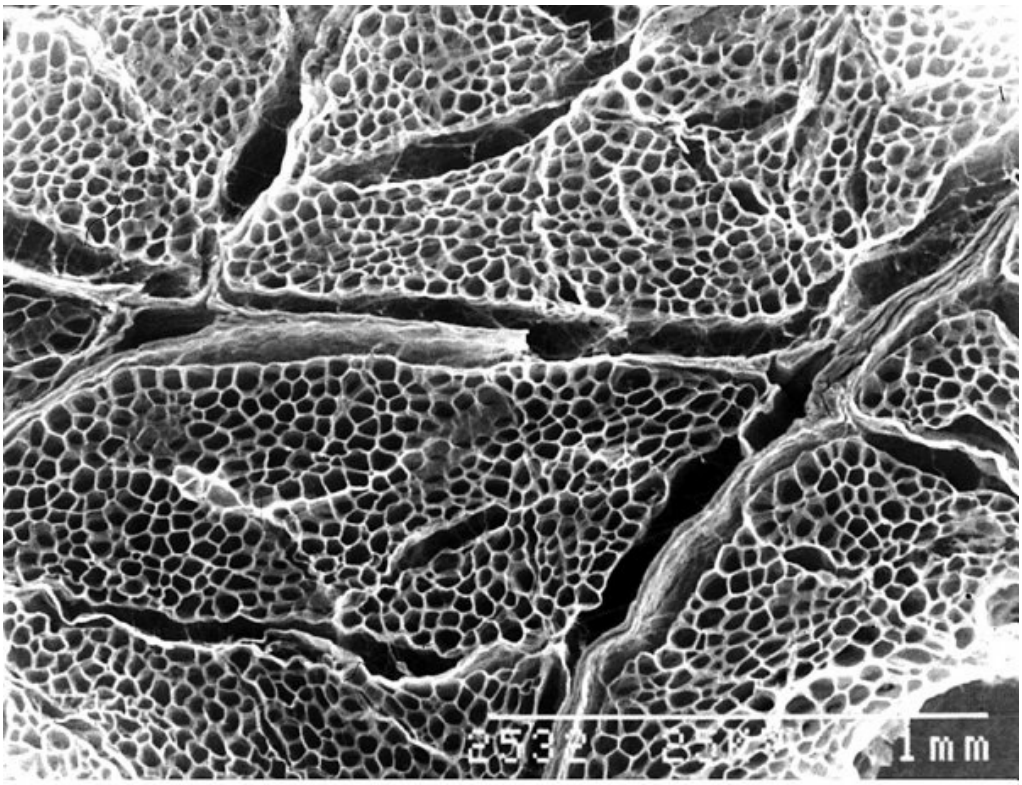
1 mm


5KV 20µm

FIG. 1.11 **Ces images de microscopie électronique montrent que notre nomenclature du système fascial cherche à imposer différentes catégories à un réseau pourtant continu, harmonieux et doté de propriétés d'auto-cicatrisation qu'il utilise constamment pour s'adapter aux forces qu'il lui faut supporter.** (Source : Journal of Bodywork and Movement Therapies, Vol. 14, Purslow PP, Muscle fascia and force transmission, p. 411-417, © 2010, avec l'autorisation d'Elsevier.)



FIG. 1.12 **Le système fascial est largement décrit comme un système stratifié, comme sur cette dissection des**

différentes couches du crâne : la peau puis une fine couche de tissu adipeux puis la galéa aponévrotique suivie d'une couche de tissu conjonctif lâche qui permet de bouger le cuir chevelu sur les os du crâne – ou plus exactement sur le péricrâne (ou périoste de la calvaria), enveloppe fasciale rigide entourant chaque os du crâne avant de pénétrer dans les autres couches qui entourent et protègent le cerveau. Bien que cette disposition du fascia en différentes couches soit un fait bien établi dans l'ensemble du corps, notons que, d'un point de vue histologique, il existe toujours une transition entre chaque couche et que seules la cavité articulaire des articulations synoviales et la lumière des conduits renfermant des liquides sont dépourvues de fibres de collagène. En d'autres termes, toutes ces couches distinctes sont étroitement imbriquées les unes aux autres par des fibres de collagène transmettant des forces. **(Avec l'aimable autorisation de Science Photo Library.)**

La simple exposition des faits montre que la toile fasciale imprègne tellement le corps qu'elle fait partie de l'environnement immédiat de chaque cellule. Sans son soutien, le cerveau serait une crème liquide, le foie s'étalerait dans la cavité abdominale et nous finirions en flaque à nos propres pieds. Ce n'est que dans les lumières ouvertes des tractus respiratoire et digestif que la toile de fascia qui lie, renforce, connecte et sépare est absente.

En résumé, nous devons voir notre corps différemment pour pouvoir y inclure le fascia ainsi que les récentes découvertes sur son mode de fonctionnement lors des mouvements. En s'appuyant sur le livre que vous tenez entre vos mains, l'auteur tente de vous faire changer de cap, en douceur, afin que vous passiez du concept de muscle « isolé » à celui de système fascial.

L'hypothèse

Quoi qu'ils fassent de manière individuelle, depuis leur insertion proximale (origine) jusqu'à leur insertion distale (terminaison), les muscles influencent aussi les continuités fonctionnelles corporelles au sein du réseau fascial. Ces lames et ces lignes suivent la chaîne et la trame du tissu conjonctif du corps, traçant ainsi de véritables « méridiens » myofasciaux (fig. 1.13). Les muscles se contractent au sein de ces lignes comme des poissons pris dans un filet, transmettant des forces myofasciales pour récupérer un équilibre (stabilité et résilience) ou – ce qui est moins efficace – pour entretenir une tension et une fixation chroniques. Ce qui est le plus important dans ce concept c'est que les modèles de compensation posturale qui en résultent sont tous « lisibles » en suivant ces lignes. (Il n'est toutefois pas question d'exclusivité dans la description de ces lignes. Les lignes myofasciales fonctionnelles remarquées par certains auteurs et que nous décrirons ultérieurement dans ce chapitre, ainsi que l'attachement musculaire au lit ligamenteux décrit comme « l'enveloppe profonde » dans l'Annexe 1 [27] et l'épaulement latitudinal de la contrainte par les muscles voisins détaillé dans les travaux de Huijing et al. [28] dans l'Annexe 1 également sont tous des voies alternatives de distribution des forces myofasciales.

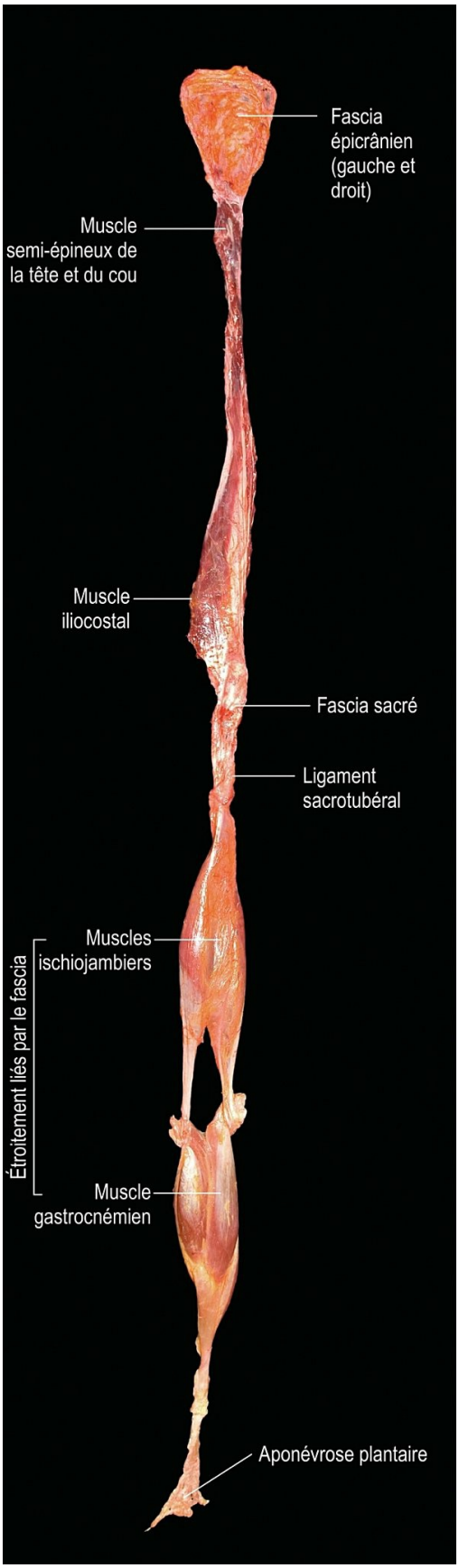
Fascia épicrânien (gauche et droit)
Muscle semi-épineux de la tête et du cou
Muscle iliocostal
Fascia sacré
Ligament sacrotubéral
Étroitement liés par le fascia
Muscles ischiojambiers
Muscle gastrocnémien
Aponévrose plantaire

FIG. 1.13 Ligne Postérieure Superficielle disséquée dans son intégralité d'un sujet anatomique frais par Todd Garcia dans les Laboratories of Anatomical Enlightenment (www.LofAE.com). (Avec l'aimable autorisation de l'auteur. Notez que cette pièce anatomique est expliquée sur les vidéos d'accompagnement disponibles sur internet.)

Fondamentalement, la carte des *Anatomy Trains* fait apparaître une « anatomie longitudinale » – un schéma de longues courroies et bretelles élastiques de traction au sein de la musculature qui forment un tout. Il s'agit d'un point de vue général supplémentaire (et dans certains cas d'une alternative) à l'analyse traditionnelle de l'action musculaire.

Cette analyse anatomique classique pourrait être qualifiée de « théorie du muscle isolé ». Presque tous les textes présentent la fonction musculaire en individualisant un muscle sur le squelette, séparé de ses connexions en amont et en aval, dépouillé de ses connexions nerveuses et vasculaires, et dissocié des structures régionales adjacentes [29–37]. « Que se passerait-il sur notre squelette si ce muscle était le seul de notre corps ? » La fonction d'un muscle n'est alors définie que par ce qui se produit si l'on rapproche les points d'insertion proximale et distale ou par sa résistance à l'écartement de ces deux points (voir fig. 1.6). L'opinion très largement admise est que les muscles relient exclusivement un os à un autre alors qu'en fait : 1) aucun muscle ne s'attache sur un os, quel que soit l'endroit du corps que nous examinons (sans son fascia qui l'entoure, le muscle n'est qu'un morceau de viande) et 2) en plus de leurs insertions proximale et distale, la plupart des muscles présentent un certain nombre d'attaches sur les tissus mous très importantes cliniquement (voir fig. 1.6 et fig. 1.13).

Parfois, le rôle du myofascia par rapport aux structures adjacentes est détaillé (par exemple le rôle d'« amplificateur hydraulique » du vaste latéral qui, lorsqu'il se contracte, pousse le tractus iliotibial et le met en précontrainte). En réalité, l'amplification hydraulique est constante dans tout le corps (voir le paragraphe sur la tenségrité dans l'Annexe 1). Les connexions longitudinales entre les muscles et les

fascias ne sont presque jamais inventoriées ni leur fonction discutée (par exemple le lien constant entre le tractus iliotibial et le muscle tibial antérieur – voir fig. 1.7).

La dominance absolue de cette manière de considérer et de définir les muscles n'est guère qu'un simple artéfact de notre méthode de dissection. Avec un scalpel en main, il est facile de séparer les muscles individuels des plans fasciaux adjacents. Toutefois, cela ne signifie pas que c'est ainsi que le corps est assemblé biologiquement ou qu'il organise le mouvement. La question est de savoir si un « muscle » est réellement une entité utile à la propre kinésiologie du corps. Personne n'a trouvé de représentation du muscle deltoïde dans notre cerveau. Le cerveau « pense » en termes d'unité motrice individuelle et divise ainsi le muscle deltoïde en au moins sept unités fonctionnelles [38].

Avoir cette présentation par muscle isolé comme credo de l'anatomie musculaire (associée à la conviction naïve et réductionniste selon laquelle la complexité du mouvement humain et sa stabilité peuvent être résumées à la simple addition de l'action individuelle de ces muscles) empêche la génération actuelle des thérapeutes d'envisager d'autres éventualités.

Si le rejet du muscle en tant qu'unité physiologique est une notion trop radicale à accepter pour la plupart d'entre nous, nous pouvons au moins affirmer que les thérapeutes contemporains doivent « sortir du carcan » de ce concept du muscle isolé (voir fig. A1.6). Les recherches soutenant cette forme de pensée systémique seront citées tout au long de notre travail sur les implications du mouvement au-delà du « muscle isolé » pour observer les effets du système. Dans cet ouvrage, nous assemblons les structures myofasciales liées entre elles dans ce concept de « méridiens myofasciaux ». Soyons clairs, les « *Anatomy Trains* » ne sont pas une science établie – cet ouvrage anticipe sur la recherche –, mais, en même temps, nous avons été ravis de constater à quel point ses concepts fonctionnent dans la pratique clinique et l'éducation du mouvement [39, 40].

Dès lors que l'on reconnaît le modèle particulier de ces méridiens myofasciaux et que l'on en saisit les connexions, on peut facilement les utiliser pour l'évaluation et le traitement dans le cadre de diverses

approches thérapeutiques et éducatives à la facilitation du mouvement (fig. 1.14). Les concepts peuvent être présentés de différentes manières, plus ou moins approfondies. Feuilletez le livre pour vous en faire une idée générale en vous servant des illustrations et de leurs légendes pour résumer le sujet. Le texte de l'ouvrage tente de trouver un équilibre qui satisfasse les besoins du thérapeute initié tout en restant à la portée du sportif, du patient ou de l'étudiant concerné (vidéo 6.5 ).


A
B
C
D
E
F

FIG. 1.14 Un raccourcissement et un déplacement des méridiens myofasciaux peuvent s'observer en position debout ou en mouvement. Ces évaluations conduisent à des stratégies thérapeutiques globales. Regardez les figures A à C : voyez-vous le rétrécissement de la Ligne Latérale gauche et les déplacements des plans fasciaux en particulier au niveau du rachis et du cou après le traitement structurel d'intégration fait de D à F ?

(www.anatomytrains.com – BodyReading, 101 ; pour l'explication des lignes, voir chapitre 11. (Photographies avec l'aimable autorisation de l'auteur.)



vidéo 6.5 Ligne latérale : X de la respiration

Dans l'espace, l'appréhension du réseau des *Anatomy Trains* conduira à une vision plus tridimensionnelle de l'anatomie musculosquelettique et à une prise en compte des schémas de la totalité du corps qui répartissent les phénomènes de compensation dans le fonctionnement quotidien et la performance. Cette « sensation » de l'existence des *Anatomy Trains* est plus facilement

acceptée par les danseurs, les sportifs adeptes des sports de combat et les sportifs parce qu'ils vivent leurs mouvements.

Sur le plan clinique, cette connaissance des méridiens myofasciaux permet de mieux comprendre comment un problème douloureux dans une région du corps peut être lié à une zone totalement « silencieuse » à distance de ce point. Elle s'accompagne donc d'applications directes. Des stratégies de traitement, nouvelles et inattendues, en particulier des douleurs chroniques, apparaissent si l'on applique cette optique d'« anatomie connectée » aux défis quotidiens de la pratique en thérapie manuelle et thérapie du mouvement.

Même si quelques preuves préliminaires issues de la dissection sont présentées dans cette édition, il est trop tôt dans le processus de nos recherches pour revendiquer une réalité objective concernant ces lignes. Un examen plus approfondi des mécanismes probables de communication au travers du réseau myofascial longeant ces méridiens fasciaux serait particulièrement bienvenu – en particulier de leurs effets immédiats sur le plan de la stabilité articulaire chez les sportifs ainsi que sur la mesure des résultats d'une traction structurelle soutenue sur la posture. Ainsi, nous présentons le concept des *Anatomy Trains* uniquement comme une carte alternative potentiellement utile, une vision systémique de certaines connexions longitudinales dans le myofascia pariétal.

Anatomy Trains et méridiens myofasciaux : de quoi s'agit-il ?

Les « *Anatomy Trains* » sont un terme descriptif pour l'ensemble de notre propos. C'est également une façon de s'amuser un peu sur un sujet plutôt ardu en proposant une métaphore utile devant cette accumulation de continuités décrites dans cet ouvrage. Les images de voies ferrées, de gares, de TGV ou de TER et autres sont utilisées tout au long du texte. Un « train » des *Anatomy Trains* est une expression équivalente à un méridien myofascial.

Le terme « myofascia » détermine le caractère amalgamé et

inextricable du tissu musculaire (myo-) et du réseau de tissu conjonctif qui l'accompagne (fascia) et il sera traité de manière plus complète dans l'Annexe 1 (vidéo 6.20).



vidéo 6.20 Microscopie fasciale 4 : muscle érecteur du rachis

La thérapie manuelle des myofascias s'est largement répandue chez les massothérapeutes, les ostéopathes et les kinésithérapeutes à partir de plusieurs idées modernes. Ces dernières reposent sur les travaux de nombreux ostéopathes et kinésithérapeutes ainsi que sur ceux de mon enseignante principale, le Dr Ida Rolf (fig. 1.15) [41] et de bien d'autres auteurs dont beaucoup en revendiquent l'originalité [42]. En réalité, ces auteurs ne sont que des éléments d'une chaîne ininterrompue de pratiques de soin remontant à la Grèce antique avec les premiers hôpitaux d'Esculape (en latin : Aesculapius) et se poursuivant ainsi depuis la nuit des temps [43, 44].



FIG. 1.15 Le Dr Ida P. Rolf (1896–1979), initiatrice de la manipulation myofasciale fondée sur l'Intégration Structurelle. **(© Tom Myers, reproduit avec l'aimable autorisation de Marvin Solit.)**

Si le terme « myofascial » s'est progressivement répandu ces vingt dernières années, remplaçant le terme « muscle » dans certains textes, certains esprits et certains noms de marque, il est encore très mal

compris. Dans de nombreuses applications des thérapies myofasciales, les techniques enseignées sont encore axées sur les muscles individualisés (ou plutôt, pour être précis, sur les unités myofasciales) et ne prennent de fait pas en compte les communications des myofascias entre eux au travers de lignes étendues et de larges plans du corps [45, 46]. L'approche des *Anatomy Trains* ajoute une dimension de connectivité à notre approche visuelle, palpatoire et du mouvement dans notre évaluation et notre traitement qui pourvoit au besoin actuel d'une vision globale de la structure et du mouvement humains (fig. 1.16).

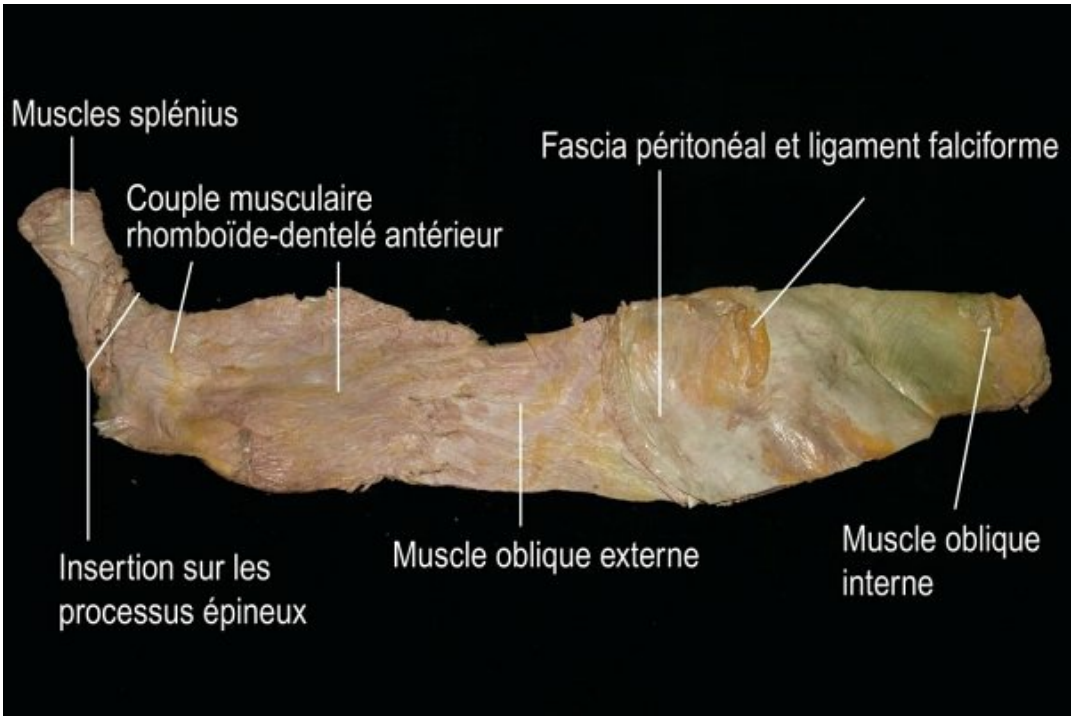

FIG. 1.16 Les muscles splénius du cou (à gauche) sont reliés par les processus épineux aux muscles rhomboïdes controlatéraux, qui sont à leur tour solidement reliés au muscle dentelé antérieur et, par les fascias abdominaux, à la hanche homolatérale. Cet ensemble de connexions myofasciales, que l'on retrouve bien sûr de l'autre côté, est une des clés de la rotation du tronc des mammifères et est décrit de manière détaillée dans le chapitre 6 sur la Ligne Spirale.

(www.anatomytrains.com – réf. vidéo : Anatomy Trains Revealed.) (Photographie gracieusement fournie par l'auteur.)

Quoi qu'il en soit, le terme « myofascial » n'est qu'une innovation terminologique, puisqu'il a toujours été impossible, quel que soit le nom qu'on lui donne, de toucher le tissu musculaire à aucun moment ni à aucun endroit sans toucher et affecter également les tissus conjonctifs ou fasciaux contigus. Et cette notion elle-même est incomplète puisque la quasi-totalité de nos gestes va nécessairement toucher et affecter les fonctions et la perfusion des cellules et des tissus nerveux, vasculaires et épithéliaux. Cela dit, l'approche détaillée dans cet ouvrage ignore en grande partie ces effets sur les autres tissus pour se concentrer sur un seul aspect des modèles d'organisation – ou de l'architecture – du « corps fibreux » chez l'adulte debout. Ce corps fibreux comprend l'intégralité du réseau de collagène, c'est-à-dire tous les tissus qui constituent et stabilisent les organes ainsi que le collagène présent dans les os, les cartilages, les tendons, les ligaments, la peau et les myofascias.

Le terme « myofascias » limite donc notre vision aux fibres musculaires enchâssées dans les fascias qui leur sont associés (comme dans les fig. 1.9, fig. 1.11 et fig. A1.19). Pour simplifier la nomenclature et souligner l'une des hypothèses fondamentales de cet ouvrage – la nature unitaire du réseau fascial –, ce tissu sera donc mentionné au singulier : myofascia. Le pluriel est en effet inutile puisque le myofascia est issu d'une seule structure et demeure une seule structure. Selon ce concept, seul un scalpel peut produire le pluriel de myofascia.

Le terme « continuité myofasciale » décrit la connexion entre deux structures longitudinalement adjacentes et alignées au sein du réseau structural. Il existe une « continuité myofasciale » entre le muscle dentelé antérieur et le muscle oblique externe (voir fig. 1.6). Le « méridien myofascial » est en réalité une série imbriquée de ces voies conjonctivo- musculaires reliées entre elles. En d'autres termes, une continuité myofasciale est une portion locale d'un méridien

myofascial. Le muscle dentelé antérieur et le muscle oblique externe font tous les deux partie de l'écharpe globale plus large formée par la partie supérieure de la Ligne Spirale qui enveloppe le torse (voir fig. 1.16 et voir chapitre 6).

Le terme « méridien » est habituellement utilisé dans le contexte des lignes énergétiques de transmission dans le domaine de l'acupuncture [47–49]. Qu'il n'y ait pas de confusion : les méridiens myofasciaux ne sont pas les méridiens de l'acupuncture, mais des lignes de traction fondées sur l'anatomie occidentale conventionnelle, des lignes qui transmettent la tension et l'énergie élastique, facilitant le mouvement et garantissant la stabilité tout autour du squelette par le biais du myofascia de notre corps. Il existe clairement un certain chevauchement avec les méridiens de l'acupuncture, mais les deux ne sont pas équivalents (pour comparaison, voir l'Annexe 4). L'utilisation du terme « méridiens » a plus à voir, selon l'auteur, avec les méridiens de latitude et de longitude qui ceinturent la Terre (fig. 1.17). De la même façon, ces méridiens ceinturent le corps, définissant une géographie et une géométrie myofasciales, c'est-à-dire la géodésie de la tenségrité changeante du corps.

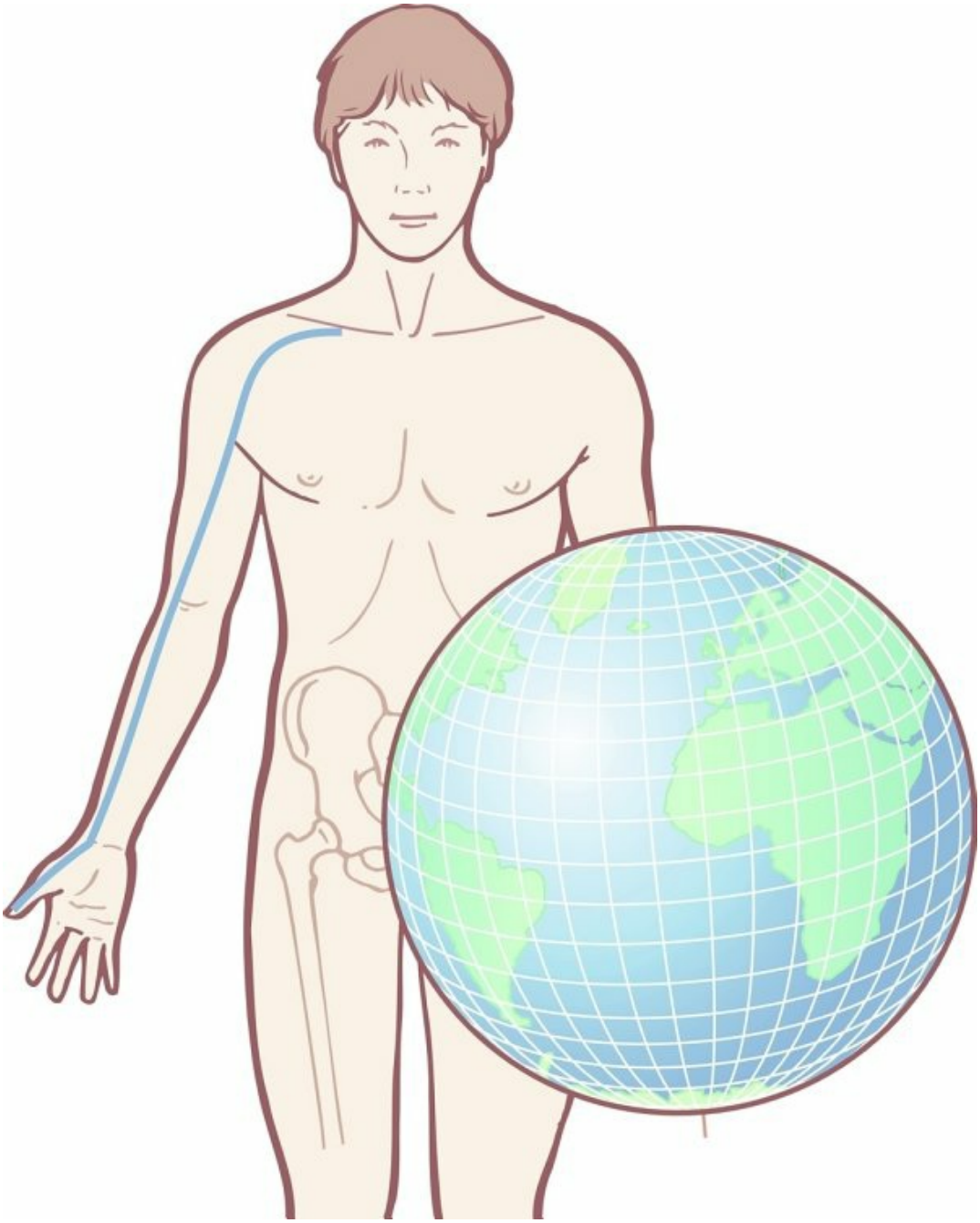

FIG. 1.17 Même si les méridiens myofasciaux chevauchent parfois les méridiens orientaux, ils ne sont pas équivalents. Il faut concevoir ces méridiens comme définissant une « géographie » au sein du système myofascial. Comparez le méridien pulmonaire présenté ici à la fig. 7.1 – la Ligne Brachiale Antérieure Profonde. Voir aussi l'Annexe 4.

Cet ouvrage étudie la façon dont ces lignes de traction affectent la structure et la fonction du corps. Bien que l'on puisse définir de nombreuses lignes de traction et que les individus puissent développer des tensions et des connexions uniques au travers d'une anomalie du développement, d'une blessure, d'une adhérence ou d'une attitude (vidéo 1.4), cet ouvrage décrit 12 continuités myofasciales couramment employées dans la structure humaine. Les « règles » de construction d'un méridien myofascial sont incluses afin qu'un lecteur expérimenté puisse construire d'autres lignes qui pourraient s'avérer utiles dans certains cas. Le fascia du corps est suffisamment polyvalent pour résister à d'autres lignes de tension, en dehors de celles mentionnées ici, telles que celles créées par des mouvements bizarres ou inhabituels, comme ceux fréquemment observés chez n'importe quel enfant chahuteur. Nous avons toute raison d'être sûrs qu'une approche thérapeutique tout à fait complète peut être pensée à partir de ces 12 lignes que nous avons incluses. Malgré tout, nous sommes ouverts aux idées nouvelles qu'une exploration complémentaire et une recherche plus approfondie pourraient mettre en lumière (voir l'Annexe 3).



vidéo 1.4 Examen du concept des *Anatomy Trains*

Le chapitre 2 fixe les règles et le cadre pour construire un méridien myofascial. Les chapitres 3 à 9 présentent les lignes des méridiens myofasciaux et examinent pour chacune d'elles certaines de leurs implications orientées sur la thérapeutique ou le mouvement. Notez que, dans le chapitre 3, la « Ligne Postérieure Superficielle » est présentée de manière extrêmement détaillée afin de clarifier les concepts des *Anatomy Trains*. Les chapitres suivants sur les autres méridiens myofasciaux sont présentés en utilisant la terminologie et la méthode développées dans ce chapitre. Quelle que soit la ligne que vous souhaitez explorer, il pourrait être utile de lire d'abord le chapitre 3. Le chapitre 10 traite des applications à la pratique du mouvement et le chapitre 11 présente une méthode d'évaluation globale et diverses stratégies qui pourraient être utiles dans la mise en œuvre du concept des *Anatomy Trains*, quelle que soit la méthode thérapeutique utilisée.

Après les chapitres consacrés aux « lignes », l'Annexe 1 présente de manière plus détaillée divers aspects de la toile fasciale en insistant sur les axes de recherche actuels : les recherches récentes sur le remodelage post-lésionnel, la réponse élastique aux nouveaux enjeux de l'entraînement et enfin le récit de la découverte récente de ce nouvel « organe », l'interstitium, empli de liquide qu'il achemine au sein des gels et des cellules de tous les autres systèmes organiques. Deux autres nouveautés viennent également compléter cette nouvelle édition : une première tentative pour cartographier ces lignes myofasciales chez un quadrupède et une esquisse optimisée du protocole enseigné pour recevoir notre accréditation d'Intégration Structurelle par les méridiens myofasciaux (« *Anatomy Train Structural Integration* »).

Historique

Le concept des *Anatomy Trains* est né de mon expérience d'enseignement de l'anatomie myofasciale à divers groupes de thérapeutes de médecines « alternatives », dont des praticiens de

l'Intégration Structurelle à l'Institut Rolf, des massothérapeutes, des ostéopathes, des spécialistes en médecine physique et de réadaptation, des sages-femmes, des danseurs, des professeurs de yoga, des kinésithérapeutes et des entraîneurs sportifs à travers le monde. Ce qui a en fait commencé comme un jeu, un aide-mémoire pour mes étudiants, s'est peu à peu transformé en un système méritant d'être partagé. Poussé à l'écriture par le regretté Dr Leon Chaitow, j'ai pour la première fois exposé ces idées dans le *Journal of Bodywork and Movement Therapies* en 1997.

Passant des données anatomiques et théories ostéopathiques au monde plus vaste de la thérapie des tissus mous, le concept selon lequel le fascia relie le corps entier en un « réseau infini » [50] a progressivement gagné du terrain. Compte tenu de ce développement, l'étudiant peut légitimement se demander s'il doit entreprendre de soulager une épaule durablement bloquée en travaillant sur les côtes ou bien sur la hanche ou le cou. Aux questions logiques qui en découlent : « Comment ces éléments sont-ils reliés, exactement ? » ou « Y a-t-il des éléments plus reliés que d'autres ? », il n'y a pas de réponses précises. Cet ouvrage est le début d'une réponse à ces questions de mes étudiants.

En 1986, le Dr James Oschman [51, 52], un biologiste de Woods Hole qui avait effectué une recherche approfondie de la littérature dans les domaines liés aux soins, m'a transmis un article de l'anthropologue sud-africain Raymond Dart sur l'agencement en double spirale des muscles du tronc [53]. Dart avait déniché cette idée non pas dans la terre des Australopithèques d'Afrique du Sud, mais à partir de son expérience d'étudiant de la technique d'Alexander [54]. L'agencement des muscles en structures interdépendantes décrit par Dart est repris dans cet ouvrage dans le cadre de ce que j'ai appelé la « Ligne Spirale », et son article a marqué le début d'un voyage initiatique qui m'a entraîné jusqu'aux continuités myofasciales présentées ici (fig. 1.18). Puis, les études de dissection, l'application clinique, les heures innombrables d'enseignement et l'exploration des ouvrages anciens (dont ceux de la fabuleuse bibliothèque de l'Université de Padoue, grâce au Dr Carla Stecco) ont affiné le concept

initial pour aboutir à ce qu'il est aujourd'hui.

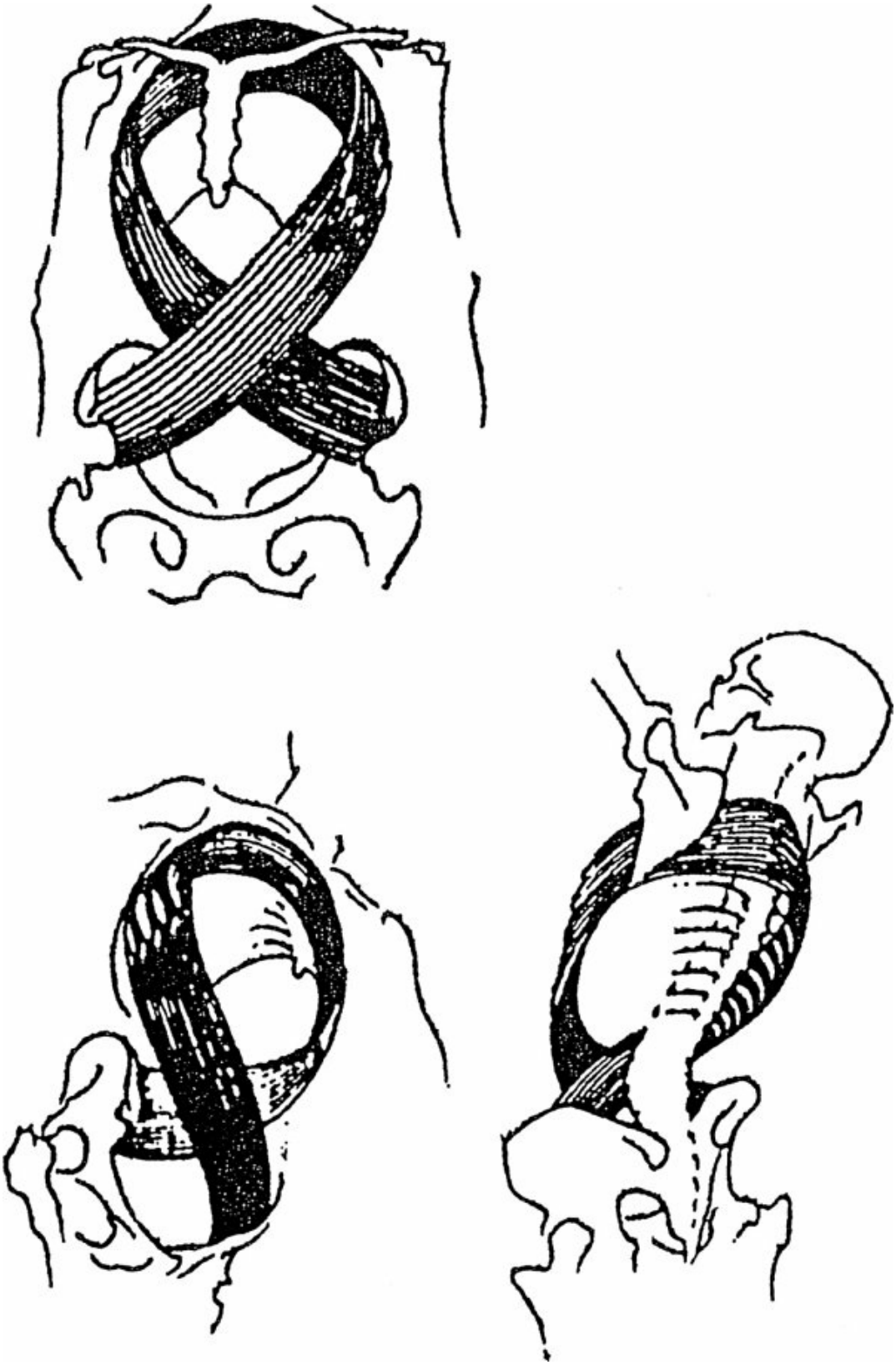

FIG. 1.18 **Même si l'article original de Dart ne contenait**

aucune illustration, cette illustration de Manaka montre le même modèle que celui exposé par Dart, et fait partie de ce que nous appelons la Ligne Spirale. **(Reproduit avec l'aimable autorisation de Matsumoto K, Birch S, Hara Diagnosis : Reflections on the Sea, Paradigm Publications, 1988.)**

Ces dix dernières années, nous avons recherché des méthodes efficaces pour décrire ces continuités, afin de mieux les comprendre et mieux les visualiser (vidéo 2.2). Par exemple, la connexion entre le biceps fémoral et le ligament sacrotubéral est bien documentée, tandis que l'interconnexion fasciale entre les ischiojambiers et le gastrocnémien au bas de la figure 1.19 est moins souvent décrite. Ensemble, ils forment une continuité allant de la tête aux pieds appelée Ligne Postérieure Superficielle, que nous avons disséquée dans son intégralité sur des sujets anatomiques conservés et des sujets anatomiques frais (voir fig. 1.13).

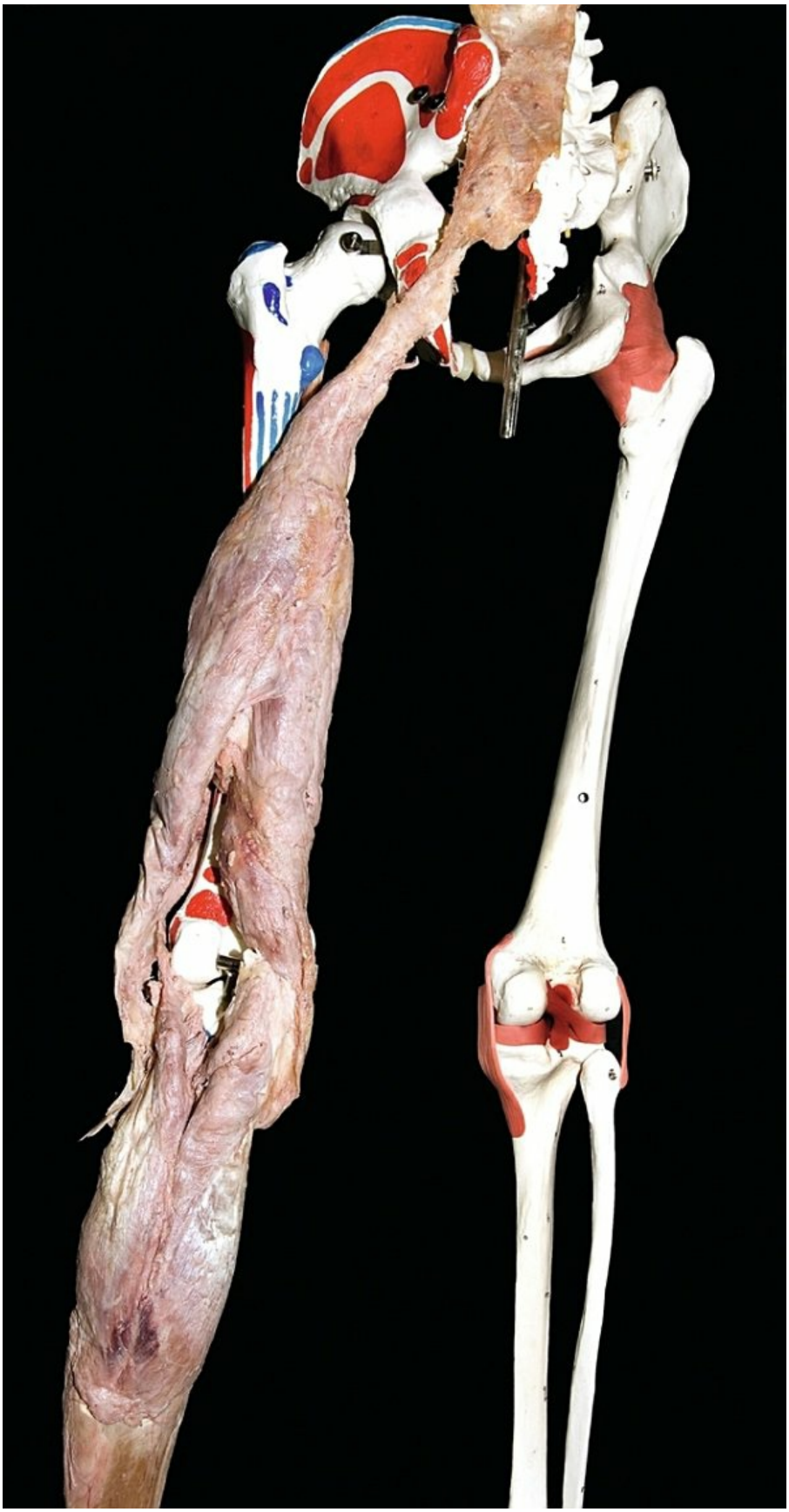

FIG. 1.19 Les ischiojambiers présentent une continuité fasciale fibreuse nette avec les fibres du ligament sacrotubéral. On note également une continuité fasciale entre les tendons distaux des ischiojambiers et les chefs du muscle gastrocnémien, mais cette connexion est souvent interrompue et n'est que rarement décrite.
(Photographie gracieusement fournie par l'auteur ; dissection par les Laboratories of Anatomical Enlightenment.)



vidéo 2.2 Ligne Postérieure Superficielle

La façon la plus simple de représenter ces connexions est d'imaginer une ligne géométrique de traction passant d'une « gare » (insertion musculaire) à une autre. Cette vision unidimensionnelle est intégrée dans chaque chapitre (fig. 1.20). Une autre façon d'envisager ces lignes, c'est de les imaginer comme faisant partie d'un plan fascial, en particulier les couches superficielles et la « gaine » fasciale de la couche profonde, de sorte que cette « zone d'influence » bidimensionnelle se trouve incorporée aux lignes superficielles (fig. 1.21). Mais avant tout, bien sûr, ces chaînes de muscles et les fascias associés représentent un volume tridimensionnel : cette vision volumétrique est représentée sous trois angles au début de chaque

chapitre (fig. 1.22).

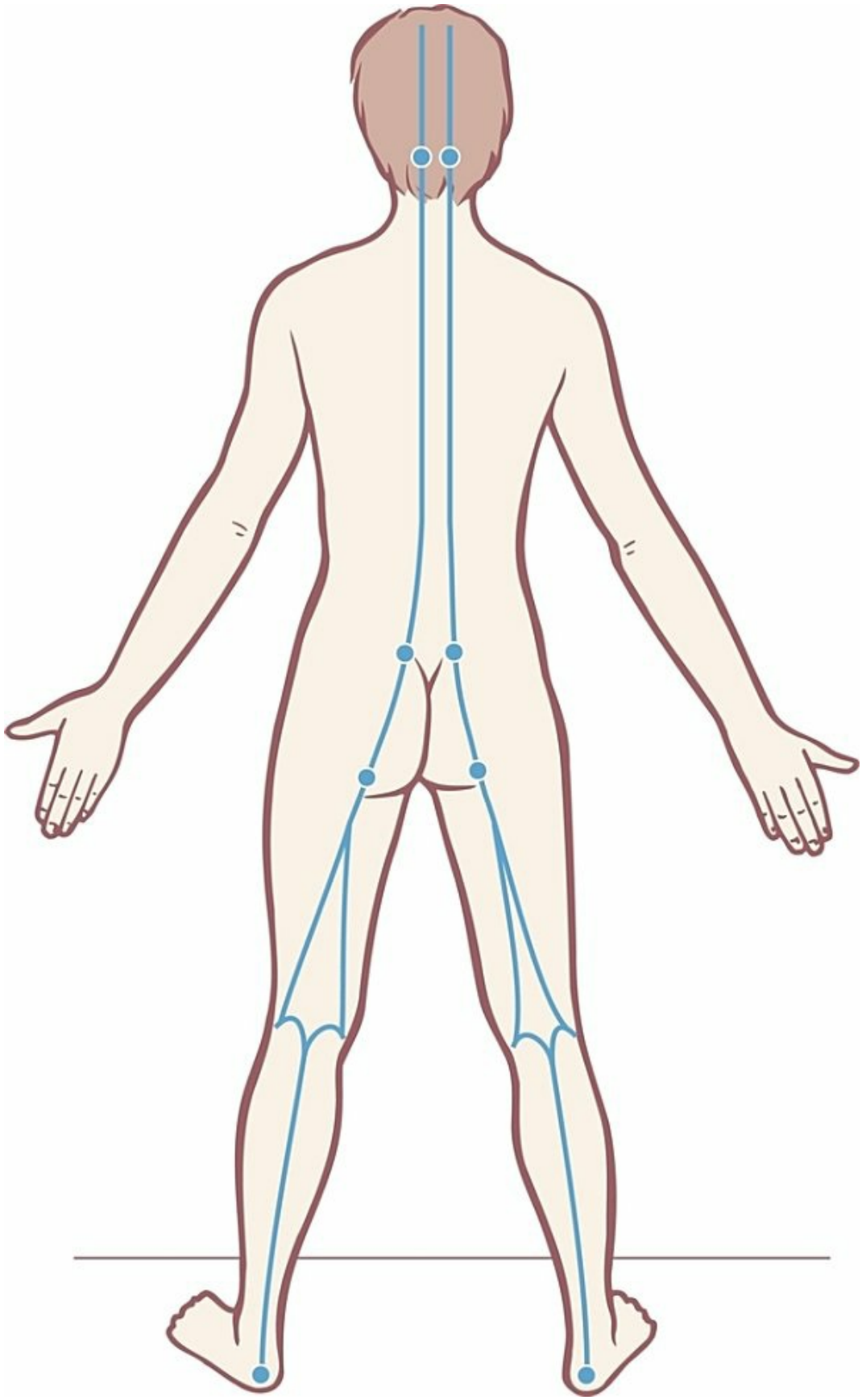

FIG. 1.20 **La Ligne Postérieure Superficielle représentée comme une ligne unidimensionnelle – la ligne de traction pure.**

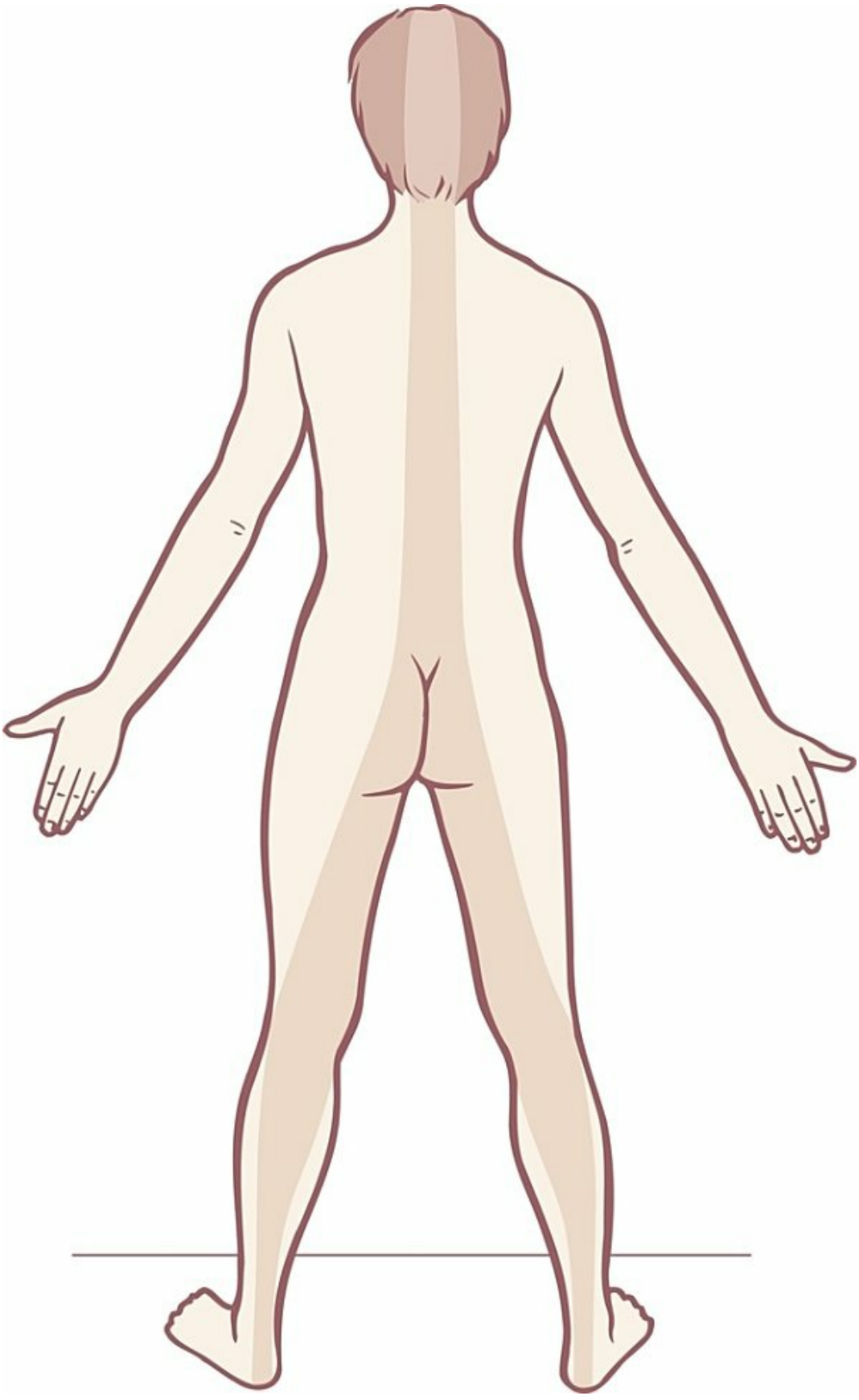

FIG. 1.21 **La Ligne Postérieure Superficielle représentée comme un plan bidimensionnel – la zone d'influence.**



FIG. 1.22 La Ligne Postérieure Superficielle représentée comme un volume tridimensionnel – implication des muscles et des fascias.

Des représentations supplémentaires des *Anatomy Trains* en mouvement ont été réalisées (et continuent de l'être) pour notre série de vidéos (fig. 1.23). Des captures d'image en provenance de ces sources ont été utilisées dans cet ouvrage lorsqu'elles apportent un éclairage supplémentaire. Nous avons de même utilisé des photographies fixes d'action et de position debout sur lesquelles nous avons superposé les lignes afin de donner l'idée de ces lignes *in vivo* (fig. 1.24 et fig. 1.25 ; voir fig. 10.1, vidéo 6.25 ).

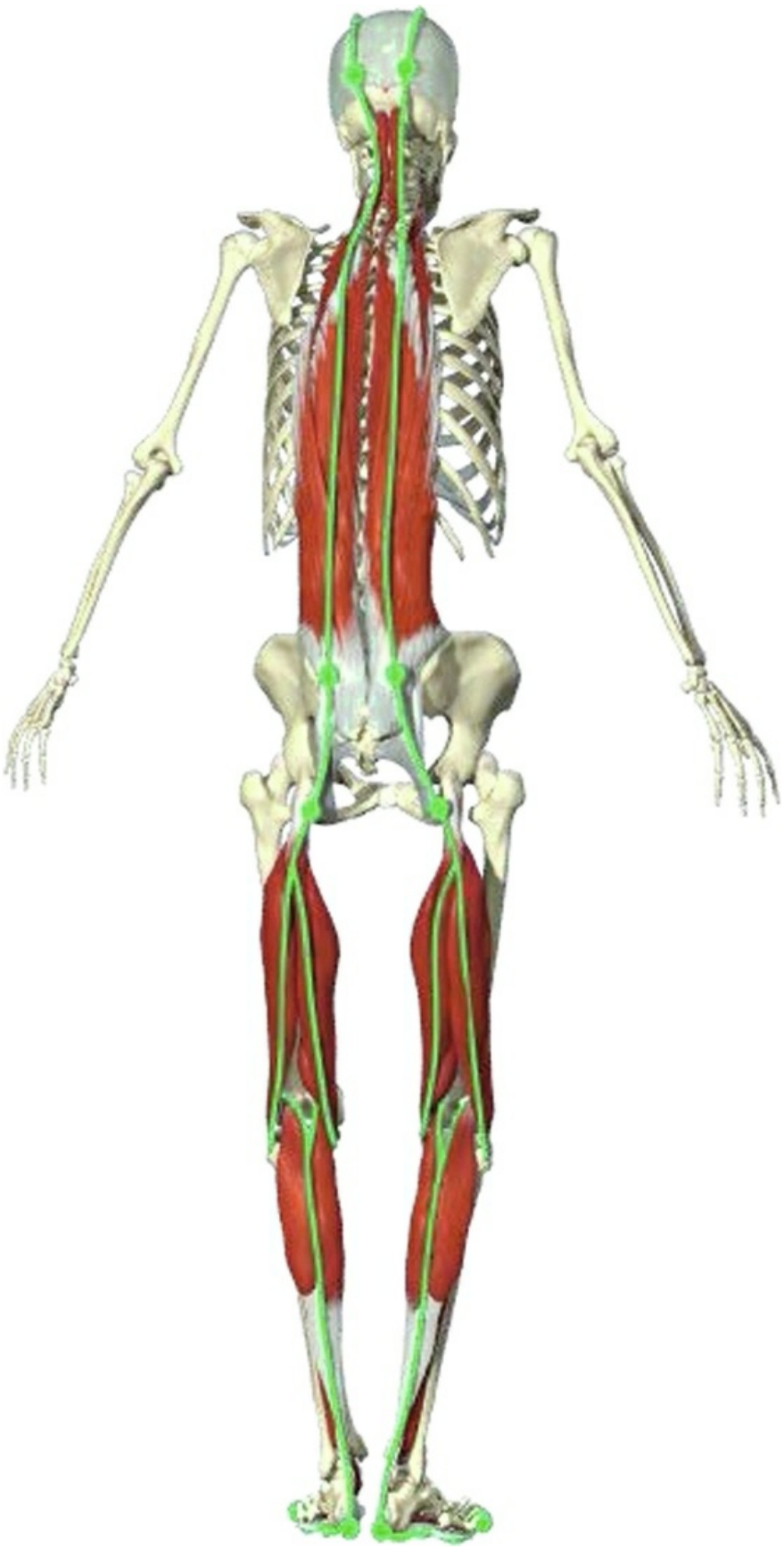

FIG. 1.23 **Capture d’image du DVD-ROM de Primal Pictures sur les *Anatomy Trains*. (Image gracieusement fournie par Primal Pictures, www.primalpictures.com.)**





FIG. 1.24 Les lignes en action dans le sport – voir le chapitre 10. Sur cette photographie, la Ligne Antérieure Superficielle est allongée, en tension et étirée par la courbure du dos, la flexion du genou et la dorsiflexion du pied. La Ligne Brachiale Postérieure Superficielle du côté droit soutient le bras en l'air et la Ligne Brachiale Antérieure Profonde du côté gauche s'étire des côtes jusqu'au pouce. La Ligne Latérale gauche est comprimée dans le tronc et son opposée est au contraire ouverte.

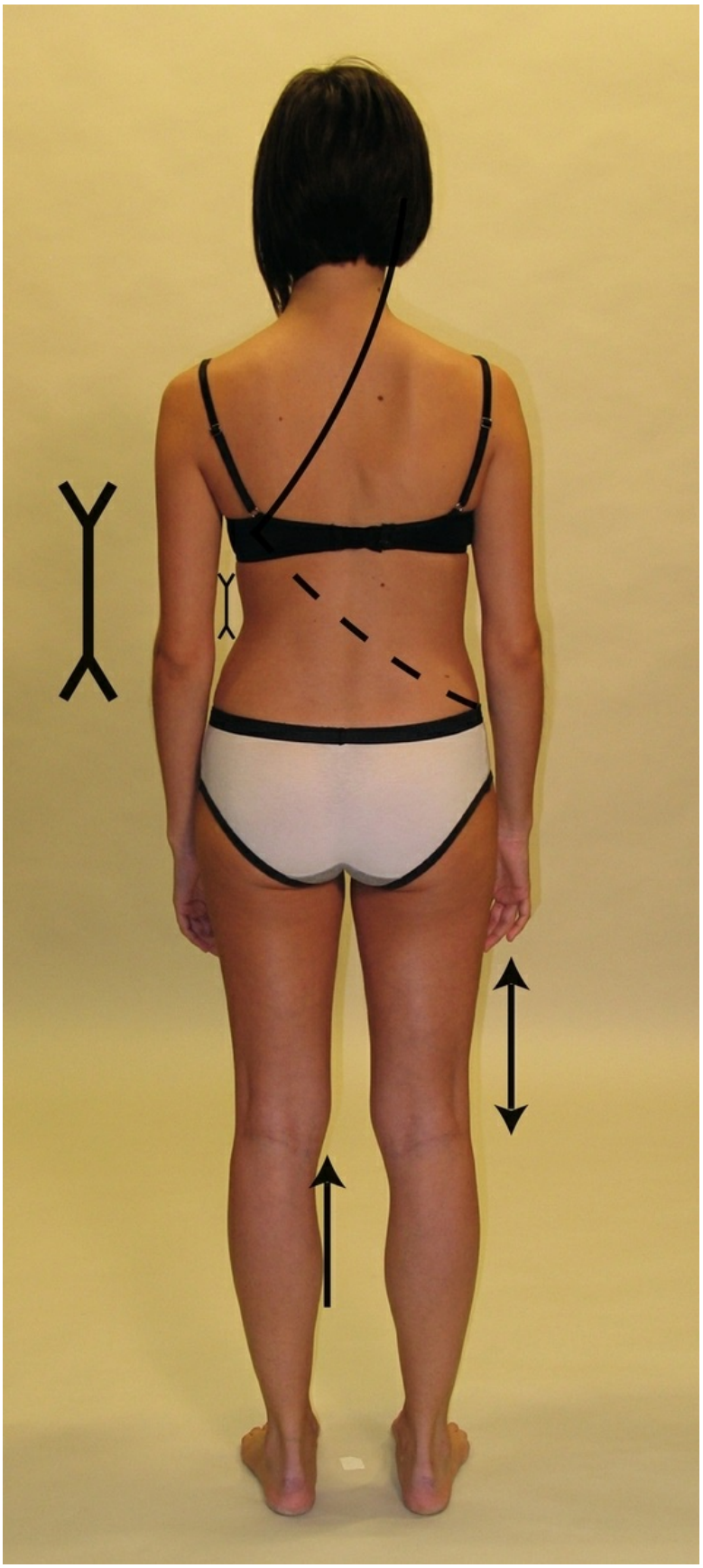

FIG. 1.25 Schématiser les compensations posturales – voir chapitre 11. (Photographie gracieusement fournie par l'auteur.)



vidéo 6.25 Introduction à la lecture du corps (BodyReading)

Même si je n'ai trouvé nulle part ailleurs la description complète des continuités myofasciales, j'ai été à la fois déçu (de voir que mes idées n'étaient pas totalement originales) et soulagé (de comprendre que je n'étais pas totalement « à côté de la plaque ») de découvrir, après avoir publié une première version de ces idées [55, 56], que des travaux similaires avaient été faits par certains anatomistes allemands, tels que Hoepke et Benninghof-Guertler, dans les années 1930, largement enterrées après le Troisième Reich (fig. 1.26) [57]. Il y a également des similitudes avec les *chaînes musculaires* de Françoise Mézière [58, 59] (développées par Léopold Busquet), à laquelle j'ai été présenté avant d'avoir terminé cet ouvrage. Ces *chaînes musculaires* sont fondées sur des connexions *fonctionnelles* – allant, par exemple, du quadriceps au gastrocnémien et au soléaire en passant par le genou qui sont fonctionnellement connectés lors d'un saut –, tandis que les *Anatomy Trains* sont fondés sur des connexions tissulaires

fasciales directes. Les schémas plus récents de l'anatomiste allemand Tittel (maintenant décédé) sont, de la même façon, fondés sur des liaisons fonctionnelles plutôt que sur les relations tissulaires réelles (fig. 1.27) [60]. Toutes ces « cartes » se chevauchent en partie avec les *Anatomy Trains* et je rends hommage aux travaux de ces pionniers.

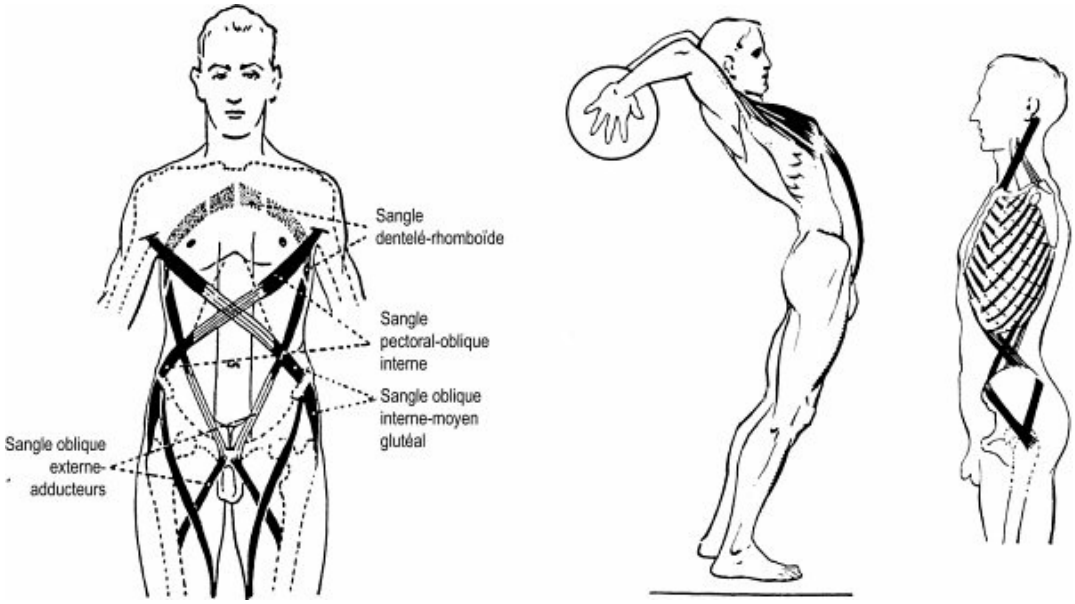

FIG. 1.26 L'anatomiste allemand Hoepke a détaillé certains « méridiens myofasciaux » dans son ouvrage de 1936, qui se traduit en français par le « jeu des muscles ». On trouve des idées moins précises, mais similaires, dans la *Plastische Anatomie* de Mollier (publié par Bergmann, Munich, 1938). (Reproduit avec l'aimable autorisation de Hoepke H, Das Muskelspiel des Menschen, Stuttgart; G Fischer Verlag, 1936, avec l'aimable autorisation d'Elsevier.)


C

FIG. 1.27 L'anatomiste allemand Kurt Tittel a également dessiné quelques corps superbement athlétiques sur lesquels il a superposé des connexions musculaires fonctionnelles. Là encore, la différence demeure entre ces connexions fonctionnelles, qui sont liées au mouvement, et momentanées (également observées dans les travaux de Françoise Mézière et al.) et les connexions fasciales « tissulaires » des *Anatomy Trains*, qui sont plus permanentes et posturales. (Source : Tittel, 1956, avec l'aimable autorisation d'Urban and Fischer.)

Depuis la publication de la 1re édition, j'ai également pris connaissance des travaux d'Andry Vleeming et de ses associés sur les « bandelettes myofasciales » en rapport avec la force de fermeture de l'articulation sacro-iliaque [61, 62], et notamment leur application clinique par la remarquable Diane Lee [61, 63] (fig. 1.28).

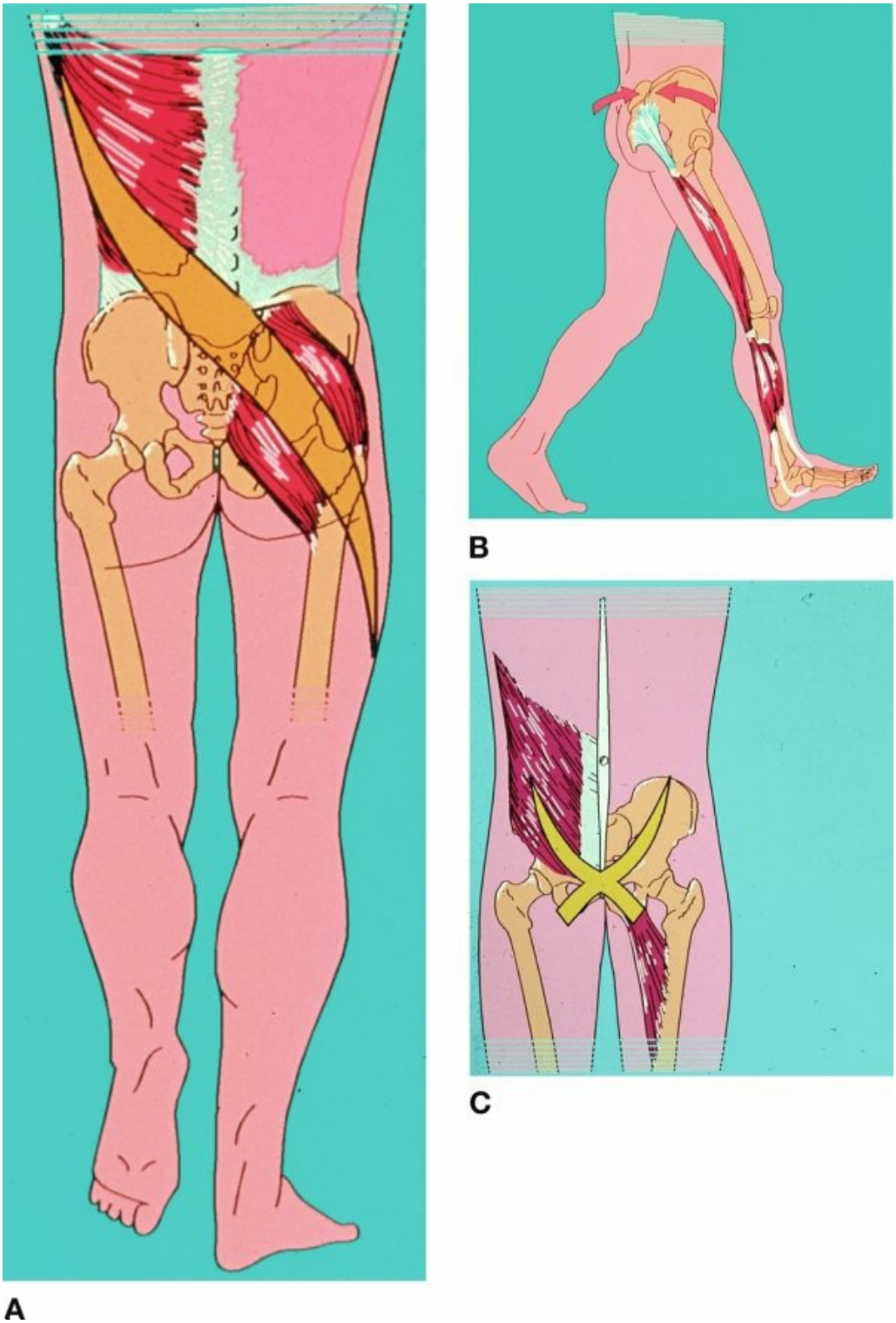

FIG. 1.28 **Andry Vleeming et Diane Lee ont décrit les bandelettes obliques antérieure et postérieure – très**

proches des Lignes Fonctionnelles Antérieure et Postérieure décrites dans cet ouvrage (et très proches de la *ligne de fermeture* et de la *ligne d'ouverture* décrites par Mézière). La bandelette longitudinale postérieure de Vleeming (B) est essentiellement incluse dans la Ligne Spirale décrite dans cet ouvrage. **(A, modifié d'après Vleeming et al., 1995 [61], avec leur aimable autorisation ; B, reproduit d'après Vleeming et Stoeckart, 2007 [62], avec leur aimable autorisation ; et C reproduit d'après Lee, 2004 [63], avec son aimable autorisation.)**

La bandelette oblique antérieure et la bandelette oblique postérieure de Vleeming coïncident globalement avec les Lignes Fonctionnelles décrites dans le chapitre 8 de cet ouvrage, tandis que la bandelette longitudinale postérieure fait partie de ce que nous décrivons dans cet ouvrage comme la Ligne Spirale, beaucoup plus longue (voir chapitre 6). Comme nous l'avons mentionné précédemment, l'ouvrage présomptueux que vous avez entre les mains va au-delà des recherches publiées dans des revues à comité de lecture telles que celles de Vleeming et de Lee pour présenter un point de vue qui semble vraiment fonctionner dans la pratique, mais qui doit encore être validé par des publications fondées sur des preuves [38].

Notre confiance confortée par de telles confirmations, accompagnée de la prudence essentielle pour quiconque évolue sur une pellicule de glace scientifique aussi mince, mes collègues et moi-même avons testé et enseigné un système d'Intégration Structurelle (www.anatomytrains.com et voir l'Annexe 3) fondé sur les méridiens myofasciaux de ces *Anatomy Trains*. Les praticiens qui ont assisté à ces enseignements font état d'une amélioration importante de leur capacité de faire face à des problèmes structuraux complexes avec des taux de succès croissants. Cet ouvrage est destiné à mettre ce concept à la disposition d'un plus large public. Depuis notre 1re édition en 2001, cet objectif s'est concrétisé : les cours et les articles sur les *Anatomy Trains* sont disponibles sur internet pour des professionnels très divers et traduits en 15 langues pour toucher le monde entier sauf l'Antarctique.

Voir www.anatomytrains.com, www.anatomytrains.co.uk, www.anatomytrainsaustralia.com, www.anatomytrains.pl, www.anatomytrains.jp.

Références

1. Pontzer H. Evolved to exercise. Sci Am. 2019;23–29.
2. Lieberman D. The Story of the Human Body. New York: Pantheon Books; 2013.
3. Borelli GA. De motu animalium. Lugduni in Batavis. 1685.
4. Kendall F, McCreary E. Muscles, Testing and Function. 3rd ed. Baltimore: Williams and Wilkins; 1983.
5. Fox E, Mathews D. The Physiological Basis of Physical Education. 3rd ed. New York: Saunders College Publications; 1981.
6. Alexander RMuscle. The Human Machine. New York: Columbia University Press; 1992.
7. Hildebrand Muscle. Analysis of Vertebrate Structure. New York: John Wiley; 1974.
8. Prigogine I. Order Out of Chaos. New York: Bantam Books; 1984.
9. Damasio A. Descartes' Mistake. New York: GP Putnam; 1994.
10. Gleick J. Chaos. New York: Penguin; 1987.
11. Briggs J. Fractals. New York: Simon and Schuster; 1992.
12. Sole R, Goodwin B. Signs of Life: How Complexity Pervades Biology. New York: Basic Books; 2002.
13. Schleip R, Findley TW, Chaitow L, eds. Fascia: The Tensional Network of the Human Body. Edinburgh: Elsevier; 2012.
14. Lesondak D. Fascia: What It Is and Why It Matters. London: Handspring; 2017.
15. Avison J. Yoga: Fascia, Anatomy and Movement. Edinburgh: Handspring; 2015.
16. Schleip R. Fascia in Sport and Movement. Edinburgh: Handspring; 2015.
17. Larkam E. Fascia in Motion. Edinburgh: Handspring; 2017.
18. Scarpa A. Commentarius De Penitiori Ossium Structura.

Lipsiae: Sumtibus J.F. Hartknoch; 1799.
19. Singer E. Fascia of the Human Body and Their Relations to the Organs They Envelop. Philadephia: Williams and Wilkins; 1935.
20. Ruffini A. Di una particolare reticella nervosa e di alcuni corpuscoli del Pacini che si trovano in connessione cogli organi muscolo-tendinei del gatto. Atti dell' Accademia nazionale dei Lincei. 1892.
21. Still AT. The Philosophy and Mechanical Principles of Osteopathy. Kansas City, MO: Hudson-Kimberly; 1902.
22. Sutherland WG. Teachings in the Science of Osteopathy. Cambridge, MA: Rudra Press; 1990.
23. Gallaudet BB. A Description of the Planes of Fascia of the Human Body, With Special Reference to the Fascia of the Abdomen, Pelvis and Perineum. New York: Columbia University Press; 1931.
24. Ingber D. Cellular mechanotransduction: putting all the pieces together again. FASEB J. 2006;20:811–827.
25. Stecco L. Fascial Manipulation for Musculoskeletal Pain. Padua: PICCIN; 2004.
26. Vaglio A, ed. Systemic Fibroinflammatory Disorders. Heidelberg: Springer Verlag; 2017.
27. Van der Waal JC. The architecture of connective tissues as parameter for proprioception – an often overlooked functional parameter as to proprioception in the locomotor apparatus. Int J Ther Massage Bodywork. 2009;2(4):9–23.
28. Huijing PA. Intra-, extra-, and intermuscular myofascial force transmission of synergists and antagonists: effects of muscle length as well as relative position. Int J Mech Med Biol. 2002;2:1–15.
29. Biel A. Trail Guide to the Body. 3rd ed. Boulder, CO: Discovery Books; 2005.
30. Chaitow L, DeLany J. Clinical Applications of Neuromuscular Techniques. Edinburgh: Churchill Livingstone; 2. 2000;1.

31. Jarmey C, Myers TW. The Concise Book of the Moving Body. Berkely, CA: Lotus Publishing/North Atlantic Books; 2006.
32. Kapandji I. Physiology of the Joints. Edinburgh: Churchill Livingstone; . 1982;1–3.
33. Muscolino J. The Muscular System Manual. Hartford, CT: JEM Publications; 2002.
34. Platzer W. Locomotor System. Stuttgart: Thieme Verlag; 1986.
35. Simons D, Travell J, Simons L. Myofascial Pain and Dysfunction: The Trigger Point Manual. Baltimore: Williams and Wilkins; . 1998;1.
36. Schuenke M, Schulte E, Schumaker U. Thieme Atlas of Anatomy. Stuttgart: Thieme Verlag; 2006.
37. Luttgens K, Deutsch H, Hamilton N. Kinesiology. 8th ed. Dubuque, IA: WC Brown; 1992.
38. Brown JMM, Wickham JB, McAndrew DJ, Huang XF. Muscles within muscles: coordination of 19 muscle segments within three shoulder muscles during isometric motor tasks. J Electromyogr Kinesiol. 2007;17(1):57–73.
39. Wilke J, Krause F, Vogt L. What is evidence-based about myofascial chains: a systematic review?. Arch Phys Med Rehabil. 2016;97:454–461.
40. Zügel M, Maganaris CN, Wilke J. Fascial tissue research in sports medicine: from molecules to tissue adaptation, injury and diagnostics: consensus statement. Br J Sports Med. 2018;52(23):1497.
41. Rolfing Rolf I. Rochester, VT: Healing Arts Press. Des informations complémentaires et des publications sur le Dr Rolf et ses méthodes sont disponibles au Rolf Institute, 295 Canyon Blvd, Boulder, CO 80302, États-Unis. 1977.
42. Chaitow L. Soft-Tissue Manipulation. Rochester, VT: Thorson; 1980.
43. Sutcliffe J, Duin N. A History of Medicine. New York: Barnes and Noble; 1992.
44. Singer C. A Short History of Anatomy and Physiology From

the Greeks to Harvey. New York: Dover; 1957.
45. Barnes J. Myofascial Release. Paoli, PA: Myofascial Release Seminars; 1990.
46. Simons D, Travell J, Simons L. Myofascial Pain and Dysfunction: The Trigger Point Manual. Baltimore: Williams and Wilkins; . 1998;1.
47. Mann F. Acupuncture. New York: Random House; 1973.
48. Ellis A, Wiseman N, Boss K. Fundamentals of Chinese Acupuncture. Brookline, MA: Paradigm; 1991.
49. Hopkins Technology LLC. Complete Acupuncture. CD-ROMuscle Hopkins, MN: Johns Hopkins University; 1997.2013.
50. Schultz L, Feitis R. The Endless Web. Berkeley: North Atlantic Books; 1996.
51. Oschman J. Readings on the Scientific Basis of Bodywork. Dover, NH: NORA; 1997.
52. Oschman J. Energy Medicine. Edinburgh: Churchill Livingstone; 2000.
53. Dart R. Voluntary musculature in the human body: the double-spiral arrangement. Br. J Phys Med. 1950;13(12NS):265–268.
54. Barlow W. The Alexander Technique. New York: Alfred A Knopf; 1973.
55. Myers T. The anatomy trains. J Bodyw Mov Ther. 1997;1(2):91–101.
56. Myers T. The anatomy trains. J Bodyw Mov Ther. 1997;1(3):134–145.
57. Hoepke H. Das Muskelspiel Des Menschen. Stuttgart: Gustav Fischer Verlag; 1936.
58. Godelieve D-S. Le Manuel Du Mezieriste. Paris: Editions Frison-Roche; 1995.
59. Busquet L. Les Chaînes Musculaires. Vols 1–4. Frères. Mairlot: Maîtres et Cles de la Posture. 1992.
60. Tittel K. Beschreibende Und Funktionelle Anatomie Des Menschen. Munich: Urban & Fischer; 1956.

61. Vleeming A, Udzwaard AL, Stoeckart R. The posterior layer of the thoracolumbar fascia: its function in load transfer from spine to legs. Spine. 1995;20:753.
62. Vleeming A, Stoeckart R. The role of the pelvic girdle in coupling the spine and the legs: a clinical-anatomical perspective on pelvic stability. In: Vleeming A, Mooney V, Stoeckart R, eds. Movement, Stability & Lumbopelvic Pain, Integration of Research and Therapy. Edinburgh: Elsevier; 2007.
63. Lee DG. The Pelvic Girdle. 3rd ed. Edinburgh: Elsevier; 2004.

2: Les règles du jeu



Même si les méridiens myofasciaux sont conçus comme une aide pratique pour les cliniciens, les méridiens des *Anatomy Trains* sont plutôt présentés comme une sorte de réseau ferré dans le cadre de cette métaphore ferroviaire. Il existe quelques règles simples, destinées à aiguiller notre réflexion, au milieu de la myriade de connexions myofasciales possibles, vers celles qui ont une signification clinique commune (fig. 2.1). Puisque les continuités myofasciales décrites ici ne sont pas exhaustives, le lecteur peut

utiliser les règles ci-dessous pour construire des lignes supplémentaires non explorées dans le contenu de cet ouvrage. Les patients qui présentent des anomalies structurelles graves – par exemple les victimes d'AVC, les scoliotiques ou les amputés – créeront des lignes uniques de transmission myofasciale autres que celles du schéma habituel du corps.

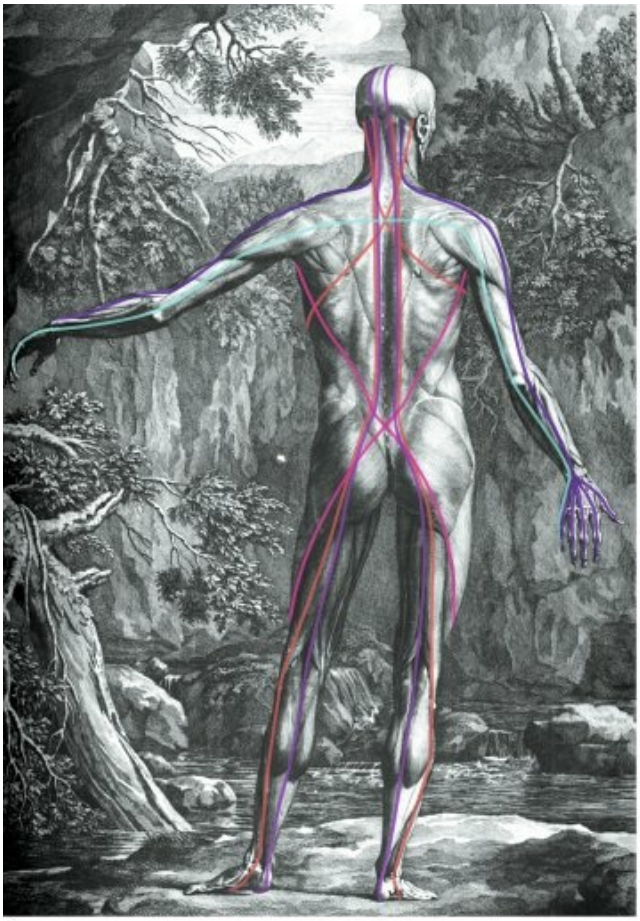

A

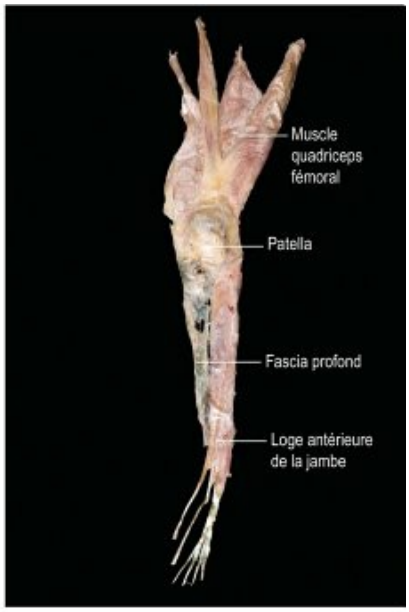

C

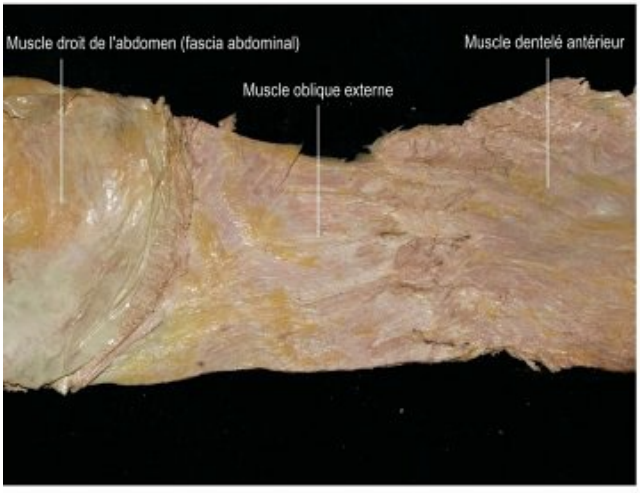

B

• FIG. 2.1 **A. Vue de dos récapitulative des méridiens myofasciaux des *Anatomy Trains* décrits dans cet ouvrage, apposée sur une illustration tirée de l'Atlas d'Albinus. – voir aussi la fig. 1.1A). B. Dissection d'une « gare » des *Anatomy Trains*, entre le muscle dentelé**

antérieur et les feuillets inférieurs du muscle oblique externe de l'abdomen, vue depuis la face profonde en regardant en quelque sorte depuis les côtes. Remarquez comment les attaches en zigzag à la fois du dentelé antérieur et de l'oblique externe se fixent sur le périoste des côtes ; toutefois, si elles en sont détachées, il existe également une continuité fasciale substantielle entre les deux « voies ». C. Section inférieure de la Ligne Antérieure Superficielle montrant une dissection du tissu biologique continu qui réunit la loge antérieure de la jambe – muscles extenseurs des orteils et tibial antérieur – au muscle quadriceps fémoral (étalé ici pour plus de visibilité) après avoir traversé le tissu conjonctif formant une bride autour de la patella. Remarquez l'inclusion du fascia profond (dans le cas présent le fascia crural) dans le périoste du tibia. Cela est expliqué de manière plus approfondie dans le chapitre 4, mais l'idée ici est de démontrer le concept d'une « voie » myofasciale complète. (www.anatomytrains.com – réf vidéo : Anatomy Trains Revealed .) (A, reproduit avec l'aimable autorisation de Dover Publications, NY.)

Pour résumer, les méridiens myofasciaux actifs doivent circuler dans une direction et à une profondeur régulière via les connexions fibreuses directes aptes à transmettre une force. Cliniquement, il est également utile de noter là où les trains fasciaux s'attachent, se réunissent, se séparent ou choisissent des itinéraires alternatifs.

De temps en temps, nous trouverons des lieux où nous devrons faire une entorse à ces règles ou même les outrepasser (vidéo 1.4). Ces infractions aux règles seront qualifiées de « déraillements » et nous proposerons une justification pour expliquer notre obstination en dépit de ces infractions.



vidéo 1.4 Examen du concept des *Anatomy Trains*

1. Sur les « voies » les trains circulent dans une direction constante sans interruption

Pour rechercher un *Anatomy Train*, nous recherchons des « voies » composées d'unités de tissu myofascial ou conjonctif (à savoir des muscles et des ligaments – qui sont des distinctions humaines, et non pas des entités divines, évolutionnistes ni même anatomiquement distinctes). Ces structures doivent montrer une continuité de fibres fasciales formant des lignes de transmission des forces traversant le myofascia. Ainsi, comme une vraie voie ferrée, ces lignes doivent s'étirer presque tout droit ou ne changer de direction que progressivement. Certaines connexions myofasciales ne sont redressées que dans une certaine position ou sous l'effet d'activités spécifiques.

De même, étant donné que le fascia du corps est agencé en plans, sauter d'une profondeur à une autre entre les plans équivaut à sauter par-dessus les voies. Les changements radicaux de direction ou de profondeur ne sont donc pas autorisés (sauf si l'on peut démontrer que le fascia lui-même agit réellement sur plusieurs niveaux) ; ne sont pas autorisés non plus les « sauts » d'une articulation à l'autre ou au

travers de lames fibreuses circulant à contre-courant des voies. N'importe lequel de ces « sauts » annulerait la capacité du fascia soumis à une traction de transmettre cette force d'un maillon de la chaîne au suivant.

A. Direction

À titre d'exemple, les muscles petit pectoral et coracobrachial sont indubitablement reliés entre eux par un fascia au niveau du processus coracoïde (fig. 2.2A, et voir chapitre 7). Mais cette liaison ne peut pas fonctionner comme continuité myofasciale lorsque le membre inférieur est relâché le long du corps parce qu'il y a un changement radical de direction entre ces deux structures myofasciales. (Nous abandonnerons ce terme incommode en faveur de celui de « muscles », plus pratique, si le lecteur veut bien se souvenir que les muscles ne sont que de la banale viande hachée sans les fascias qui les entourent, les remplissent et les attachent.) Lorsque le membre supérieur est tenu en l'air, fléchi comme dans un service au tennis ou pendu à une barre fixe ou à une branche comme le singe de la figure 2.2B, alors les deux structures s'alignent l'une avec l'autre et agissent *de fait* comme une chaîne qui relie les côtes au coude (et au-delà dans les deux directions – de la Ligne Brachiale Antérieure Profonde à la Ligne Antérieure Superficielle – du pouce au bassin).

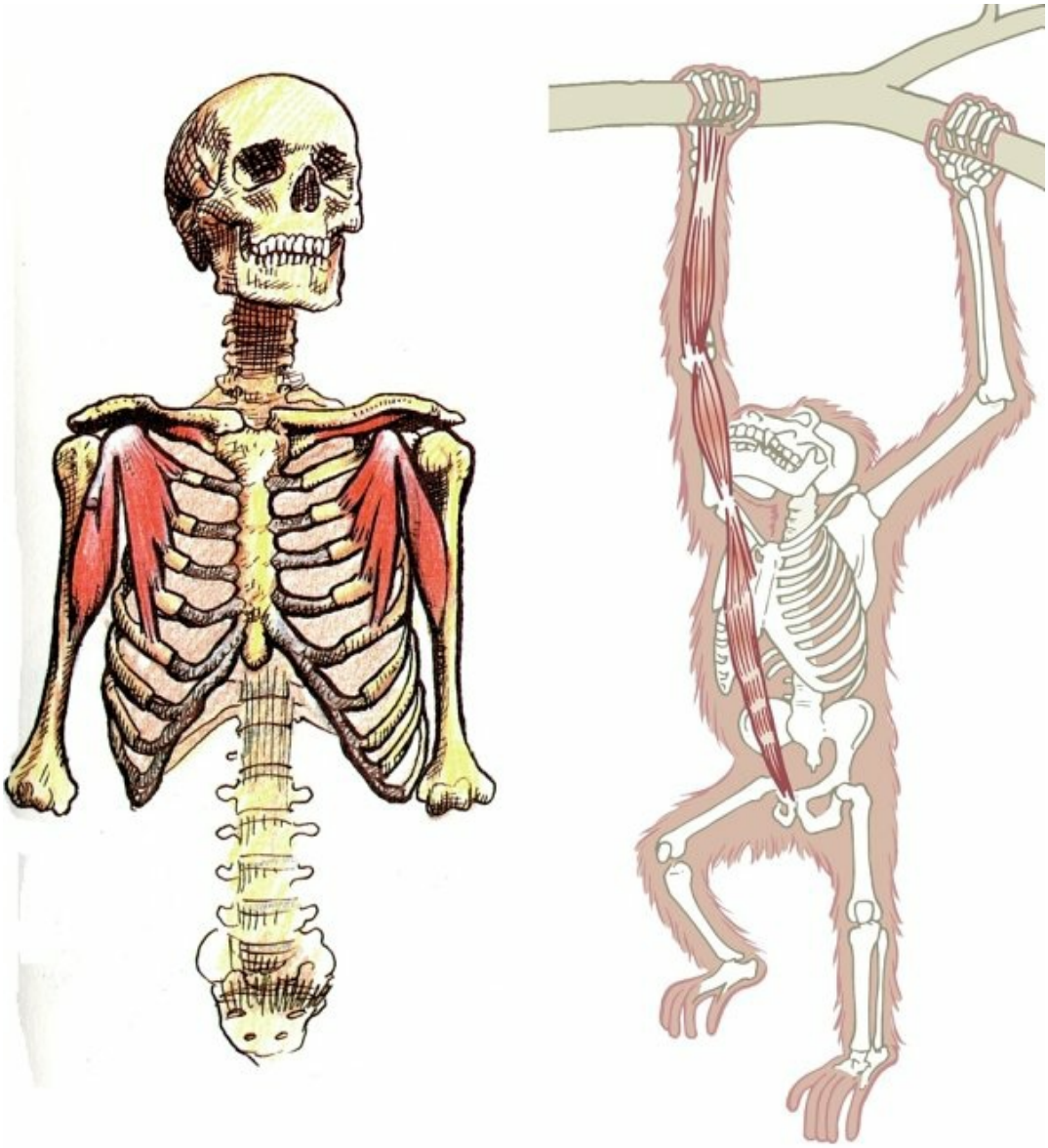

• FIG. 2.2 **Si le fascia reliant les muscles qui s'insèrent sur le processus coracoïde est toujours présent (A), la connexion ne fonctionne, dans notre jeu de liaison en traction mécanique, que lorsque le bras est au-dessus de l'horizontale (B).** **(A, reproduit avec l'aimable autorisation de Grundy, 1982.)**

L'utilité de la théorie devient évidente lorsque l'on comprend que le problème provoqué par un service au tennis ou des tractions en supination à la barre fixe peut se manifester dans le fonctionnement

de l'un de ces deux muscles ou au niveau de leur point de connexion, tout en ayant sa source dans des structures bien en amont ou en aval des voies. La connaissance du « réseau ferré » permet au praticien de prendre des décisions holistiques raisonnées en termes de stratégie thérapeutique, quelle que soit la méthode employée.

Par ailleurs, les structures fasciales elles-mêmes peuvent, dans certains cas, véhiculer une force de traction dans les courbures étroites. Le muscle court fibulaire prend certes un virage serré autour de la malléole latérale, mais personne ne met en doute le maintien de la continuité d'action myofasciale (fig. 2.3). Ce type de poulies, lorsque le fascia en fait usage, est certainement autorisé par nos règles.



• FIG. 2.3 Les tendons qui agissent dans les angles comme des poulies en entourant les os ou en passant sous les rétinaculums sont une exception acceptable à la règle « pas de virages serrés ». (© Ralph T. Hutchings. Reproduit d'Abrahams, et al., 1998.)

B. Profondeur

Bien que nous vivions au sein d'un seul réseau fascial, celui-ci s'est replié encore et encore au cours du développement embryonnaire pour former différents plans fasciaux (fig. 2.4). Chaque méridien myofascial reste dans son plan fascial propre sans sauter d'un plan à l'autre.



• FIG. 2.4 **L'unique réseau fascial se replie en plusieurs**

couches pendant le développement embryonnaire pour former la plus grande prouesse d'origami imaginable. Cette image révèle les couches progressives présentes au niveau du tronc. Une certaine transmission des mouvements et des forces est possible entre les différentes couches en fonction de la vitesse du déplacement et de l'état des tissus. Toutefois, chaque *Anatomy Train* reste sur une seule et même couche fasciale. (Photographie avec l'aimable autorisation du Dr Hanno Steinke et d'Anna Rowedder.)

Tout comme les changements brusques de direction, les changements brusques de profondeur (passer, par exemple, d'un plan fascial superficiel à un plan fascial plus profond) sont désapprouvés. Observons, par exemple, le torse de face : la suite logique, en termes de direction, lorsqu'on part du muscle droit de l'abdomen et du fascia sternal et que l'on remonte sur la face antérieure des côtes, semble être les muscles infrahyoïdiens remontant sur la face antérieure de la gorge (fig. 2.5A). Créer ce « réseau ferré » devient une erreur manifeste lorsque nous comprenons que les muscles infrahyoïdiens s'insèrent sur la face postérieure du sternum et sont donc reliés à un plan fascial antérieur plus profond à l'intérieur de la cage thoracique (faisant partie de la Ligne Antérieure Profonde). En réalité, le plan superficiel se continue jusqu'au crâne via le muscle sternocléidomastoïdien (fig. 2.5B).

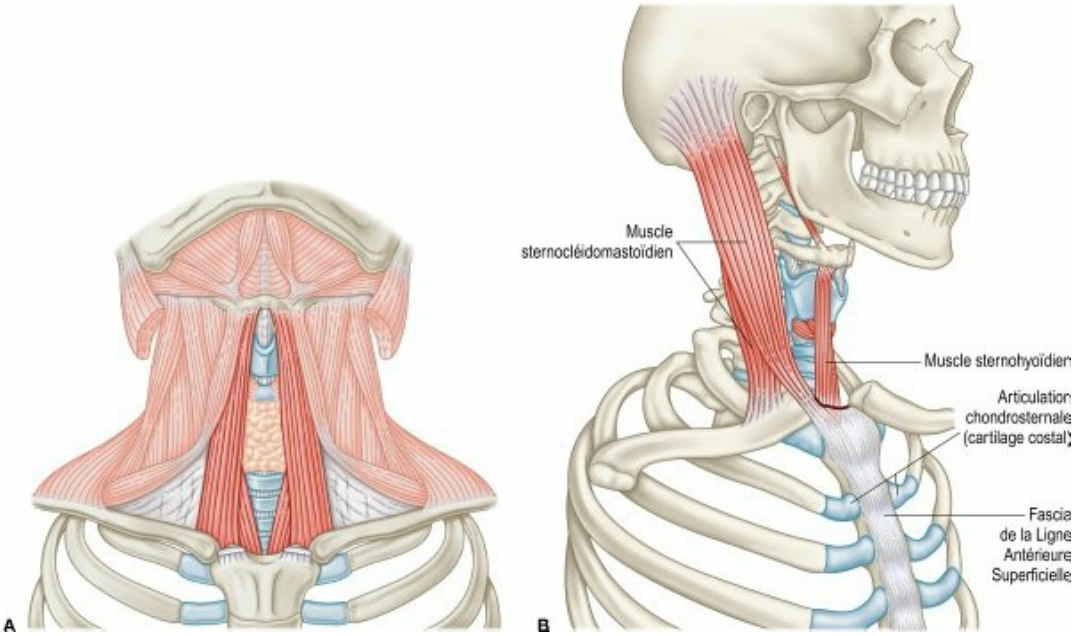

• FIG. 2.5 Même si l'on peut sentir une connexion mécanique du thorax à la gorge lorsque toute la partie supérieure du rachis est en hyperextension, il n'existe pas de connexion directe entre le fascia superficiel du thorax et les muscles infrahyoïdiens en raison de la différence de profondeur de leurs plans fasciaux respectifs. Les muscles infrahyoïdiens passent en profondeur sous le sternum et sont ainsi reliés au revêtement interne des côtes, au fascia endothoracique et au muscle thoracique transverse (A). Les plans fasciaux plus superficiels relient le muscle sternocléidomastoïdien au fascia qui remonte le long de la face superficielle du sternum et des cartilages costaux (articulation chondrosternale) (B).

C. Plans intermédiaires

Résistez à la tentation de faire passer un *Anatomy Train* par un plan intermédiaire de fascia qui circule dans une autre direction, car comment la force de traction pourrait-elle être communiquée au travers d'une telle paroi ? Un exemple : le muscle long adducteur

descend jusqu'à la ligne âpre du fémur et le chef court du muscle biceps fémoral continue dans la même direction en partant de la ligne âpre. Cela constitue-t-il obligatoirement une continuité myofasciale ? Non, car il y a le plan intermédiaire du muscle grand adducteur qui interrompt toute communication directe de traction entre les muscles long adducteur et biceps fémoral (fig. 2.6). Il se peut qu'il y ait une certaine connexion mécanique entre ces deux muscles par l'intermédiaire de l'os, mais la transmission myofasciale de la force est neutralisée par cette paroi fasciale qui les sépare.

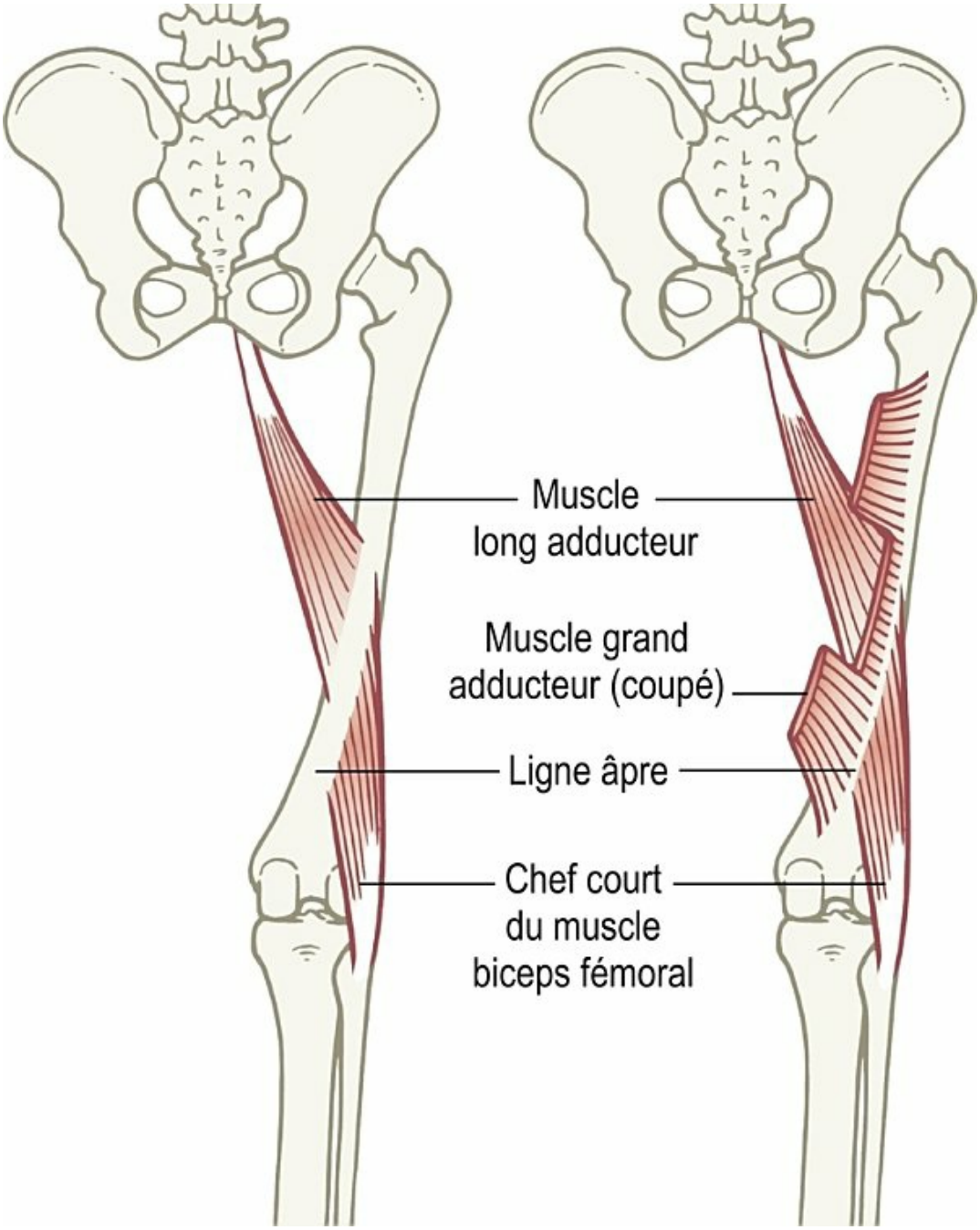

• FIG. 2.6 **Si nous examinons uniquement le muscle long adducteur et le chef court du muscle biceps fémoral (comme sur la gauche), ils semblent remplir les exigences d'une continuité myofasciale. Mais lorsque nous voyons que le plan du muscle grand adducteur s'interpose entre les deux (comme sur la droite) pour s'insérer sur la ligne âpre, il devient évident qu'une telle**

connexion ne peut pas transmettre de force.

2. Ces voies s'arrêtent au niveau de « gares » ou attaches osseuses

Dans le concept des *Anatomy Trains*, les attaches musculaires (« gares ») sont considérées comme des lieux où certaines fibres sous-jacentes de l'épimysium ou du tendon du muscle sont enchevêtrées ou en continuité avec le périoste de l'os qui les accompagne ou, moins souvent, avec la matrice de collagène de l'os lui-même. En d'autres termes, une « gare » est un lieu où l'enveloppe myofasciale externe s'attache sur l'enveloppe « ostéoarticulaire » interne.

Visiblement, les fibres plus superficielles de l'unité myofasciale circulent en direction de l'élément suivant de la voie myofasciale et communiquent avec lui. Par exemple, à la figure 2.7, nous pouvons voir que certaines des fibres à l'extrémité du myofascia, sur la droite, sont manifestement liées à l'enveloppe périostée entourant la scapula, tandis que d'autres fibres se prolongent pour emprunter la « voie » suivante du myofascia. Il reste une lame solide et importante de tissu biologique qui relie le muscle splénius aux muscles rhomboïdes puis au muscle dentelé antérieur. Cela permet de dire que les séparer en muscles distincts est une invention commode.

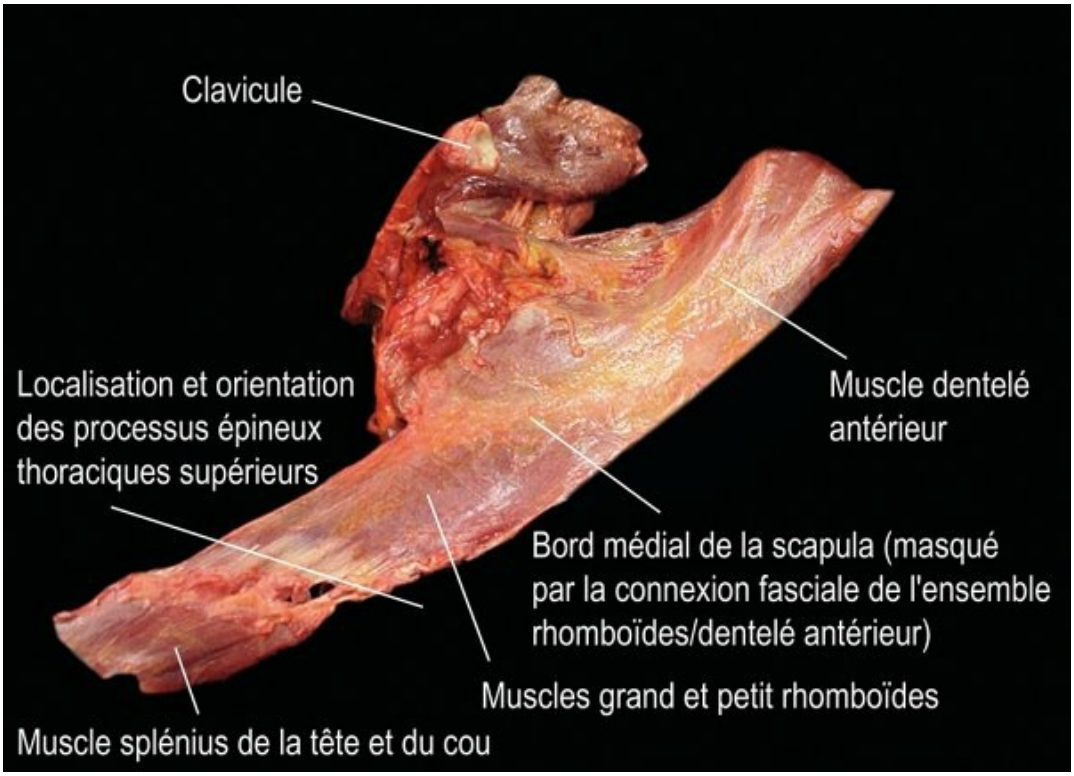

• FIG. 2.7 Sur cette photographie d'une dissection récente, plusieurs muscles ont été séparés de leurs attaches périostées pour montrer la continuité du tissu fascial : celle-ci part de l'attache du muscle splénius sur le crâne (à gauche) et s'étend jusqu'à l'attache du muscle dentelé antérieur sur la partie latérale des côtes (à droite). Veuillez noter que nous voyons la face antérieure (profonde) des muscles, de telle sorte que la scapula se trouve, sur cette vue, sous l'ensemble musculaire rhomboïdes-dentelé antérieur (voir chapitre 6).

Ainsi, par exemple, les muscles ischiojambiers s'insèrent sur la face postérieure des tubérosités ischiatiques. Tout aussi nettement, certaines fibres du myofascia des ischiojambiers s'étendent en supéromédial du ligament sacrotubéral et remontent sur le sacrum (fig. 2.8). Ces connexions permanentes (« gares ») ont été négligées dans la plupart des textes contemporains qui ont tendance à traiter les muscles ou les structures fasciales de manière indépendante selon

leurs actions depuis leur origine jusqu'à leur insertion, et les illustrations musculosquelettiques contemporaines ont tendance à renforcer cette impression.

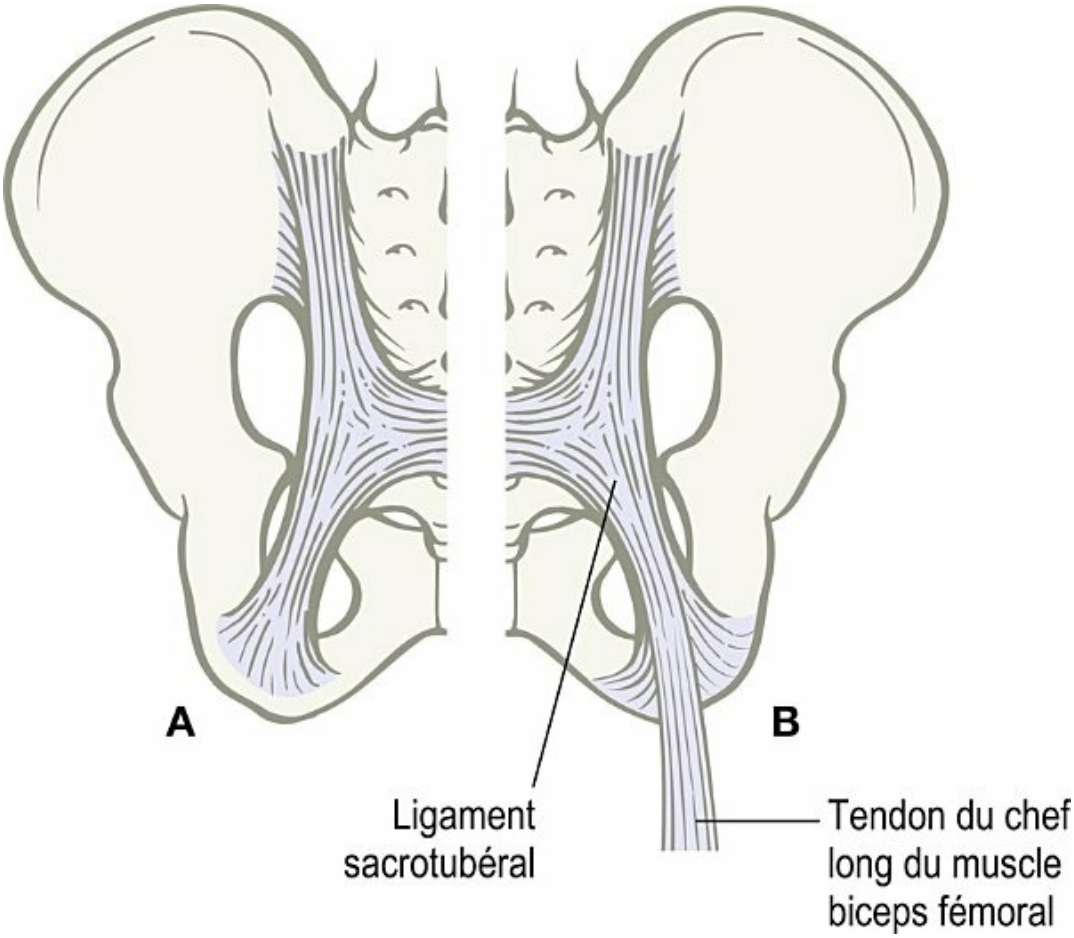

• FIG. 2.8 Une vue traditionnelle du ligament sacrotubéral (A) le montre reliant la tubérosité ischiatique au sacrum. Une vue plus globale (B) montre les tendons ischiojambiers – notamment celui du muscle biceps fémoral – comme étant en continuité avec la surface du ligament sacrotubéral, puis remontant jusque dans le fascia sacré.

La plupart des « gares » communiquent avec la chaîne myofasciale suivante plutôt par leurs fibres superficielles que par leurs fibres plus profondes : le ligament sacrotubéral en est un très bon exemple. Les

couches plus profondes unissent clairement un os à un autre et ont un mouvement ou une communication très limités au-delà de ces points d'union. Plus nous remontons vers la surface, plus il existe une communication avec les autres voies myofasciales (fig. 2.9). Trop de mouvement dans les couches plus profondes s'apparente à une « hyperlaxité ligamentaire » ; à l'inverse, trop peu de mouvement fournit aux tissus un terrain propice aux lésions en raison d'une raideur ou d'une immobilité qui réduit la capacité de notre corps de s'adapter avec souplesse aux mouvements.

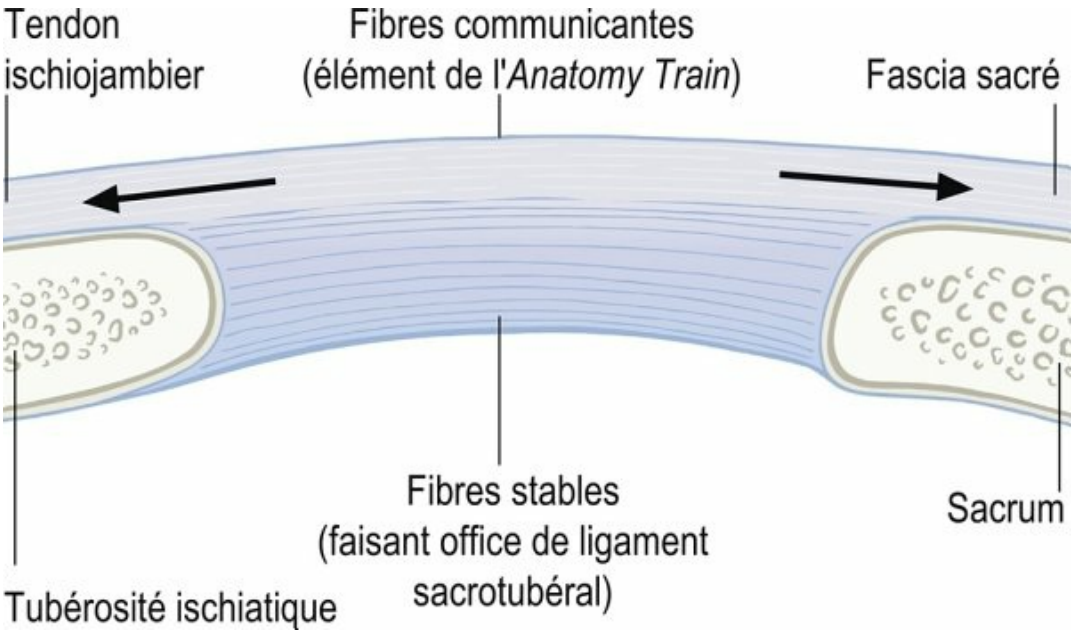

• FIG. 2.9 **Les fibres les plus profondes d'une gare « communiquent » peu le long des voies, tandis que les fibres superficielles – celles que l'on peut atteindre plus facilement avec la main – communiquent davantage.**

3. Les voies se rejoignent et se séparent au niveau des « aiguillages » et de l'occasionnelle « rotonde »

Les plans fasciaux s'enchevêtrent fréquemment, se rejoignant et se

séparant les uns des autres, ce que nous appellerons des « aiguillages » pour continuer avec notre métaphore ferroviaire. Les lames fasciales des muscles abdominaux, par exemple, partent ensemble des processus transverses lombaires, se divisent au niveau du raphé latéral pour donner les trois aponévroses des muscles oblique externe, oblique interne et transverse dont les faisceaux de fibres et le périmysium n'ont pas la même taille, puis se séparent uniquement autour du muscle droit de l'abdomen, avant de se rejoindre pour ne former plus qu'une au niveau de la ligne blanche, l'ensemble du processus se répétant en sens inverse du côté opposé (fig. 2.10) pour compléter la « ceinture ». Autre exemple : de nombreuses lames de fascia s'entremêlent dans la région thoracolombaire et sacrée, où elles se fondent en lames plus solides, souvent non séparables à la dissection.

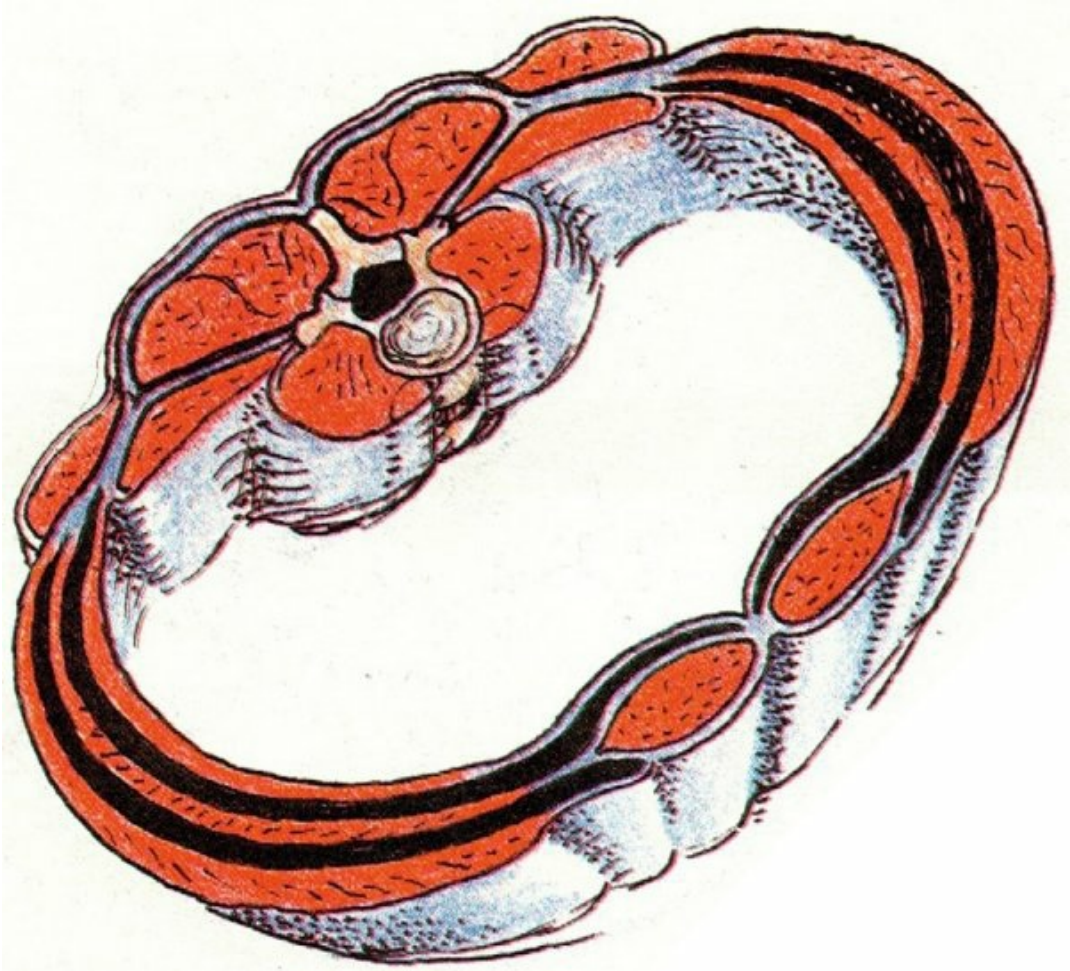

• FIG. 2.10 Les couches des fascias abdominaux convergent et divergent selon un mode fonctionnel complexe. **(Reproduit avec l'aimable autorisation de Grundy, 1982.)**

Les aiguillages imposent au corps – et parfois au thérapeute – de faire des choix. Les muscles rhomboïdes s'étendent des processus épineux jusqu'au bord médial de la scapula. Au niveau de la scapula, on note une connexion fasciale nette, d'une part avec le muscle dentelé antérieur (notamment à partir du fascia sur la face profonde des muscles rhomboïdes), qui poursuit son trajet sous la scapula jusqu'à la cage thoracique, et d'autre part (à partir de la couche fasciale sur la face superficielle des muscles rhomboïdes), avec le muscle infra-épineux, dont le trajet se poursuit vers le bras (fig. 2.11). Nous verrons souvent les plans fasciaux et myofasciaux se diviser ou se confondre et la transmission de force empruntera une voie plutôt que l'autre en

fonction de la position du corps et des forces extérieures. Le choix de l'*Anatomy Train* à utiliser dans une posture ou une activité donnée n'est pas un choix volontaire, même si des modes individuels de contraction musculaire jouent un rôle et si des ajustements – disons pour prendre une posture de yoga particulière ou soulever un poids – modifient la voie exacte de transmission de la force. En général, la quantité de force transmise en aval le long d'une voie donnée est déterminée par la physique de la situation.

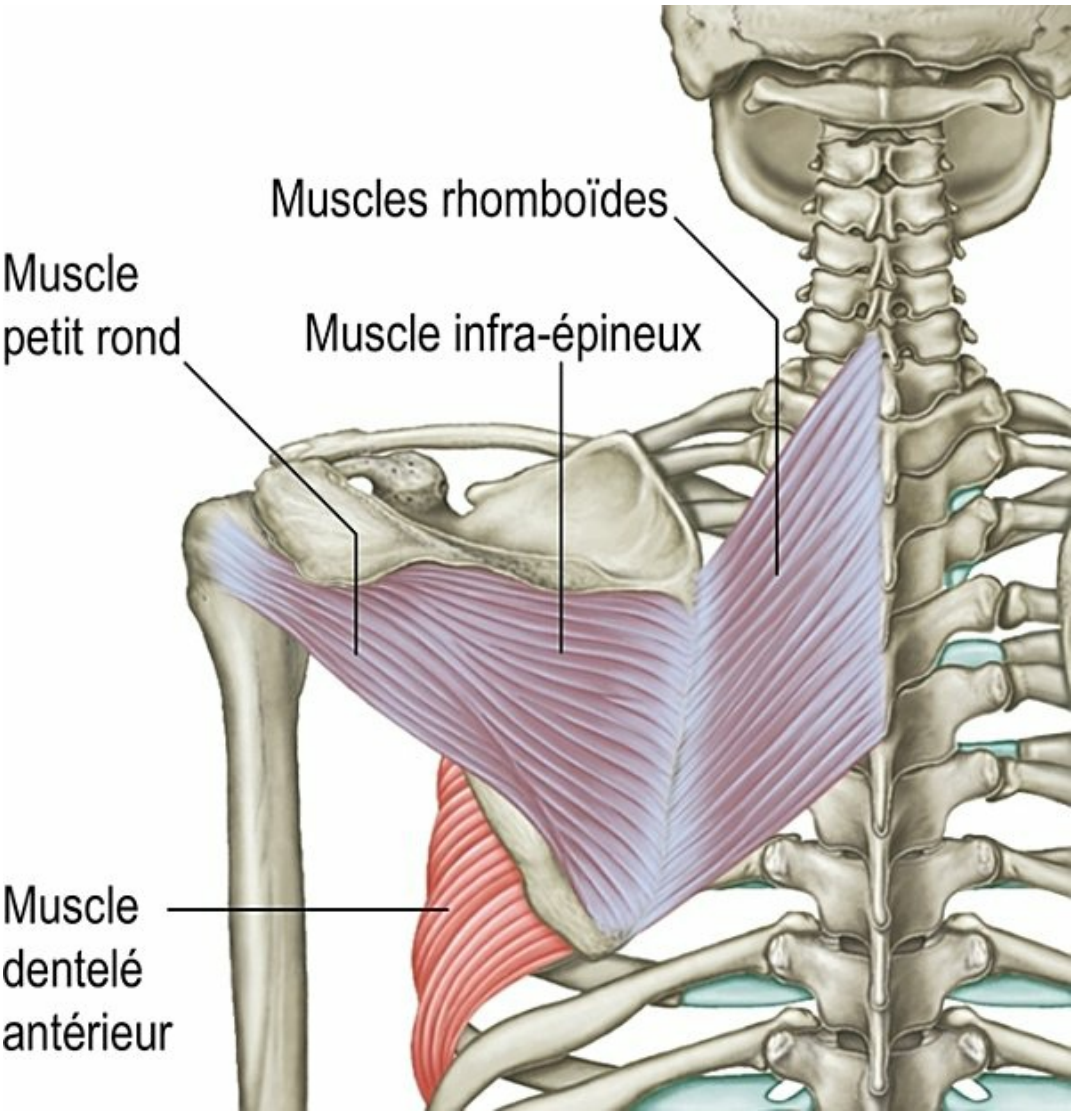

• FIG. 2.11 **Exemple d'aiguillage : depuis le muscle grand rhomboïde, nous pourrions transmettre les forces soit**

au muscle dentelé antérieur par une voie entourant le tronc (muscle rouge au-dessous de la scapula – faisant partie de la Ligne Spirale, voir fig. 2.7 et chapitre 6), soit au muscle infra-épineux supérieurement par une autre voie partant en direction du membre supérieur (faisant partie de la Ligne Brachiale Postérieure Profonde, voir chapitre 7).

Une « rotonde » est le lieu où de nombreux vecteurs de force myofasciale se rencontrent et/ou se croisent ; l'os pubien et l'épine iliaque antérosupérieure en sont de parfaits exemples (fig. 2.12). Compte tenu des tiraillements concurrentiels sur ces rotondes, qui sont souvent des repères osseux, le relevé de leur position est essentiel pour l'analyse structurelle des *Anatomy Trains*.

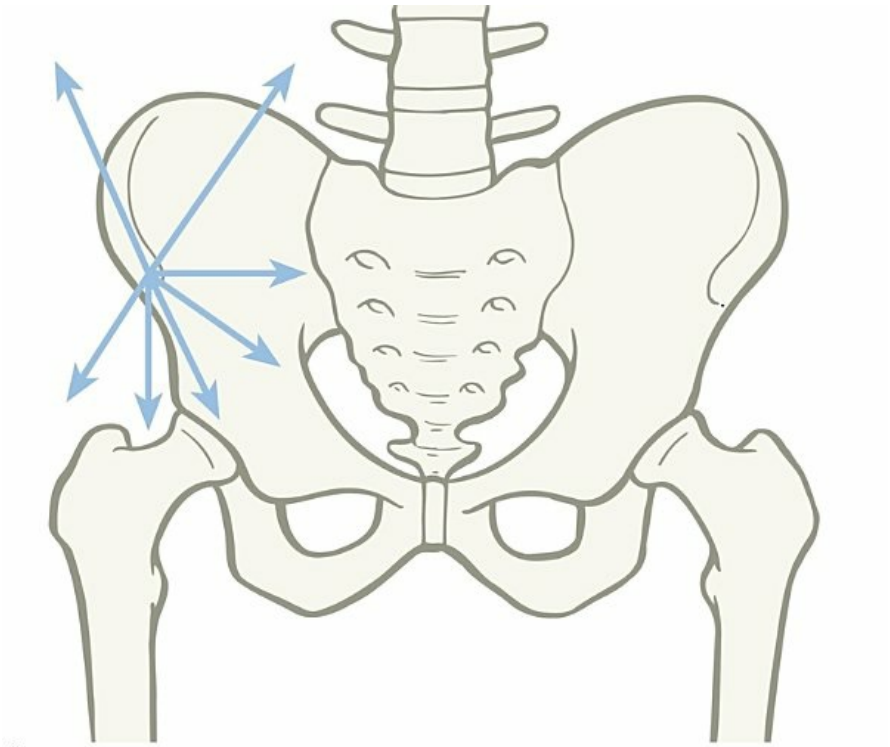

A

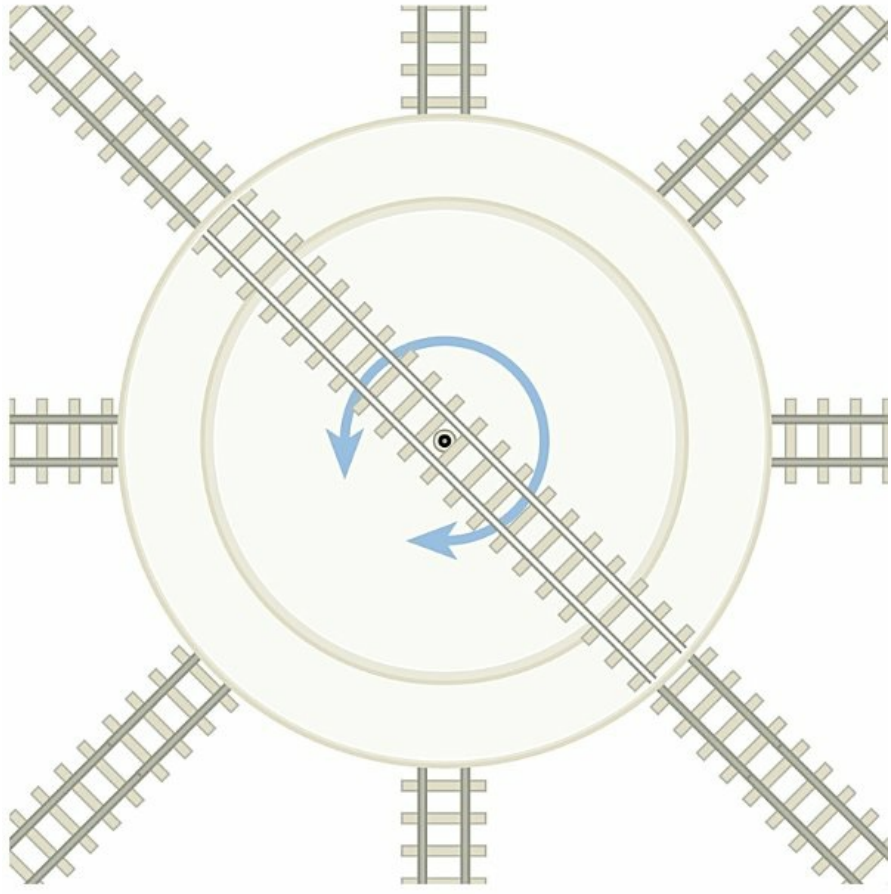

B

• FIG. 2.12 **De nombreux vecteurs de force myofasciale concurrentiels sortent dans toutes les directions de la « rotonde » (B) de l'épine iliaque antérosupérieure (A).**

4. « TGV » et « TER »

Les muscles poly-articulaires (qui croisent plus d'une articulation) abondent à la surface du corps. Ces muscles recouvrent souvent une série de muscles mono-articulaires (une seule articulation), dont chacun reproduit une seule partie de la fonction globale du muscle poly-articulaire. Lorsque cette situation se produit dans un *Anatomy Train*, nous appellerons les muscles poly-articulaires des « TGV » et les muscles mono-articulaires sous-jacents, des « TER ».

Par exemple, le chef long du muscle biceps fémoral circule depuis la partie supérieure de l'articulation de la hanche jusqu'à la partie inférieure de celle du genou ; c'est donc un TGV qui concerne les deux articulations. En profondeur par rapport à celui-ci, on trouve deux TER : le muscle grand adducteur – un TER mono-articulaire croisant la hanche et réalisant l'extension et l'adduction de celle-ci – et le chef court du muscle biceps fémoral – un muscle mono-articulaire croisant uniquement l'articulation du genou pour permettre sa flexion et sa rotation (fig. 2.13).

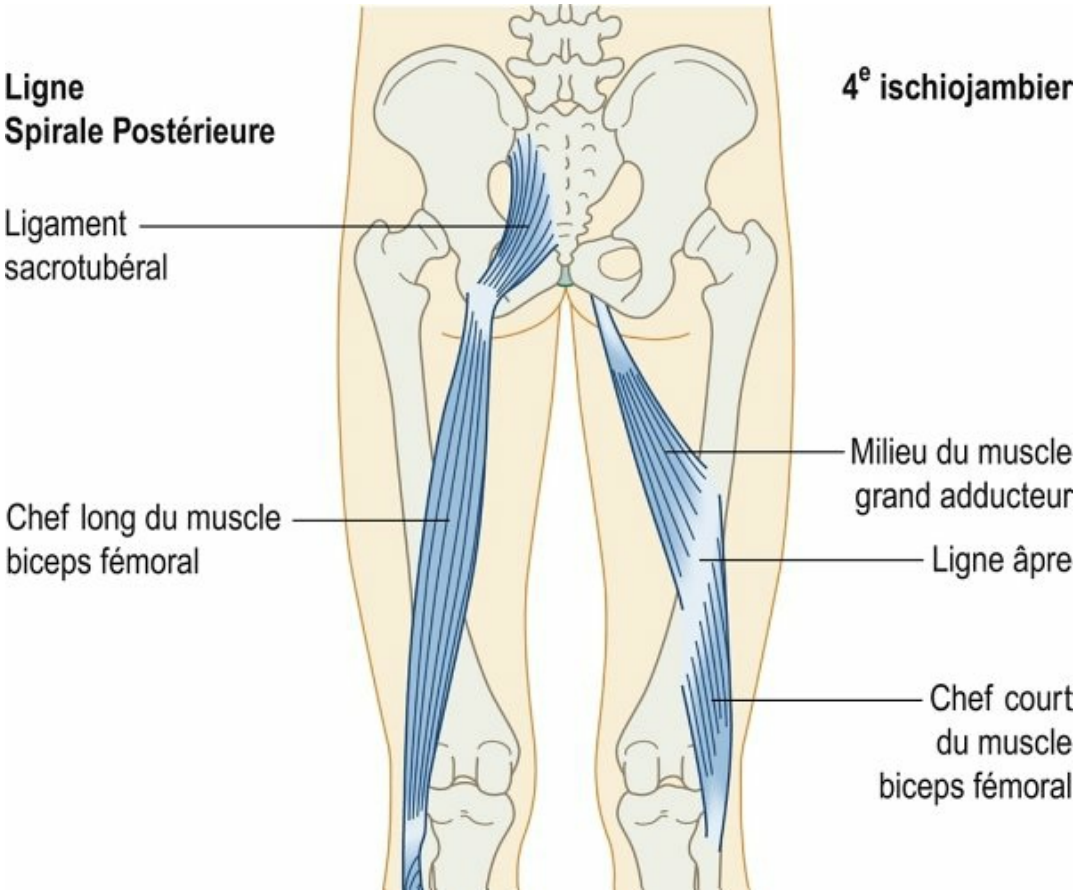

• FIG. 2.13 Le chef long du muscle biceps fémoral est un « TGV » bi-articulaire, qui fait partie de la Ligne Spirale (à gauche). Sous-jacent à lui, se trouve le « TER » mono-articulaire formé par le chef court du muscle biceps fémoral relié au travers de la ligne âpre au milieu du muscle grand adducteur (à droite), avec un tissu fascial très important se superposant entre les deux. Ces deux TER reflètent individuellement, de manière étroite, l'action globale de l'unique TGV.

Selon nous, l'« ajustement » postural général est moins déterminé par les TGV superficiels que par les TER plus profonds, qui sont trop souvent ignorés parce qu'ils sont « loin des yeux, loin du cœur ». Cela laisserait supposer qu'une bascule antérieure du bassin (posture de flexion de hanche) céderait mieux au relâchement dans les muscles pectiné et iliaque (fléchisseurs mono-articulaires de la hanche) qu'au relâchement dans les muscles droit fémoral ou sartorius. Autre

exemple, une flexion chronique du coude serait traitée plus favorablement par le relâchement du muscle brachial plutôt qu'en concentrant toute notre attention sur les deux chefs du muscle biceps brachial plus évidents et plus accessibles.

Résumé des règles et des recommandations

Nous avons tenté d'être relativement exhaustifs dans notre présentation des principaux grands méridiens myofasciaux à l'œuvre dans le corps humain (fig. 2.14). Les lecteurs pourront trouver et construire les leurs en suivant ces règles (certains étudiants et collègues ont tenté de dessiner un méridien myofascial convaincant, la « Ligne Postérieure Profonde », selon ces règles, mais l'auteur demeure sceptique) :

- suivez l'orientation et le profil du tissu conjonctif, en maintenant une direction relativement constante, sans sauter de niveaux ou traverser des plans intermédiaires de fascia ;
- notez les gares où ces voies myofasciales s'attachent aux tissus sous-jacents ;
- notez les autres voies éventuelles qui divergent ou convergent avec la ligne ;
- recherchez les muscles mono-articulaires sous-jacents susceptibles d'affecter le fonctionnement de la ligne.

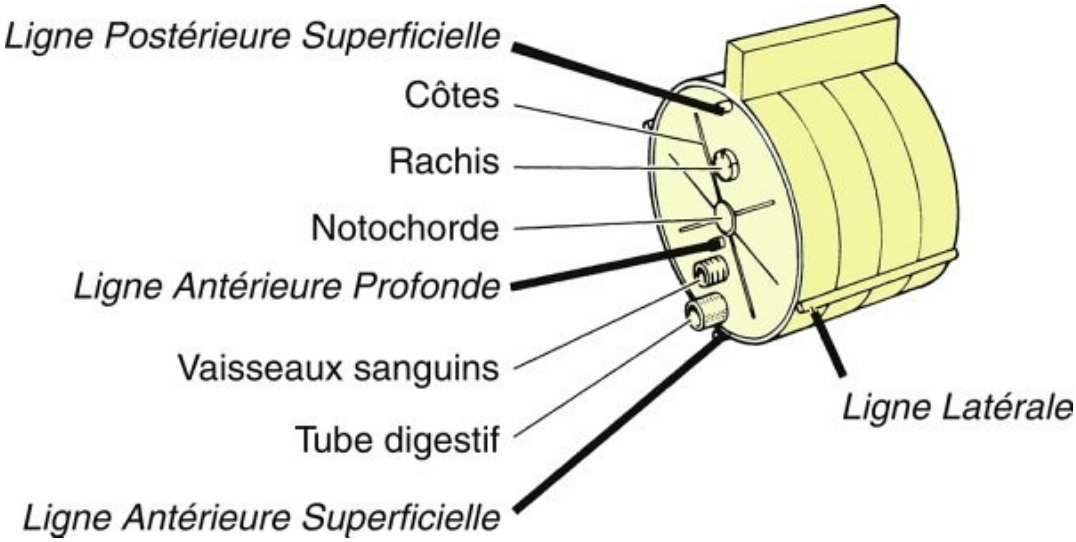

• FIG. 2.14 **Les cinq lignes longitudinales plus ou moins droites (en comptant la Ligne Latérale gauche et la Ligne Latérale droite comme deux lignes) identifiées sur une coupe transversale de la structure corporelle de base des vertébrés (comme si vous examiniez une coupe transversale de poisson). Notez la relation entre les lignes elles-mêmes ainsi qu'avec les autres structures organiques majeures.**

Ce que les *Anatomy Trains* ne sont pas

Une théorie exhaustive du traitement par manipulation

Cet ouvrage et la théorie des *Anatomy Trains* traitent uniquement du « feuillet externe » du myofascia pariétal comme décrit dans l'Annexe 1. Le domaine complet de la manipulation articulaire est laissé aux écrits des ostéopathes et des chiropracteurs et est hors du champ du concept des méridiens myofasciaux. Nous avons trouvé que, très certainement, la mise en équilibre des lignes relâche la tension articulaire et pourrait, de ce fait, prolonger la vie des articulations. Toutefois, l'attention au « feuillet interne » des tissus péri-articulaires ainsi qu'aux complexes de tissu conjonctif des cavités

postérieure et antérieure (manipulation crâniale et viscérale) est essentielle, conseillée et tout simplement non couverte par cet ouvrage.

Une théorie exhaustive de l'action musculaire

La théorie des *Anatomy Trains* n'est pas destinée à remplacer les autres données sur la fonction musculaire, mais à s'y ajouter. Le muscle infra-épineux est toujours considéré comme un muscle permettant la rotation latérale de l'humérus, empêchant une rotation médiale excessive et stabilisant l'articulation de l'épaule. Nous ajoutons ici simplement l'idée qu'il agit *également* en tant que partie de la Ligne Brachiale Postérieure Profonde, un méridien de myofascia connecté fonctionnellement qui s'étend du petit doigt (auriculaire) jusqu'au rachis thoracique et cervical.

Par ailleurs, si cet ouvrage inclut dans ses lignes la plupart des muscles nommés du corps, certains ne trouvent pas facilement leur place dans cette métaphore. Les rotateurs latéraux profonds de la hanche, par exemple, sont construits, d'un point de vue fascial, comme faisant partie de la Ligne Antérieure Profonde. Mais ils ne se prêtent toutefois pas vraiment à faire partie d'une quelconque longue ligne de transmission fasciale. Ces muscles sont plutôt dépeints comme s'associant à d'autres autour de la hanche pour présenter une série de trois éventails interconnectés [1].

Ces muscles non cités dans la carte des *Anatomy Trains* sont de toute évidence actifs en coordination avec d'autres muscles du corps, mais ils pourraient ne pas être opérationnels le long de chaînes myofasciales.

Une théorie exhaustive du mouvement

Si certains mouvements se déroulent précisément le long des lignes méridiennes, tout ce qui est plus complexe que le réflexe ou le geste le plus simple défie toute description en termes d'action d'une ligne unique. Fendre du bois à la hache implique un raccourcissement de la Ligne Antérieure Superficielle associé à un allongement de la Ligne

Postérieure Superficielle, mais faire passer la hache en arrière et sur votre côté dominant pour donner un nouveau coup de hache implique un complexe de lignes différent – Spirale, Fonctionnelles, Latérale. Les actions globales impliquées dans la fixation d'une articulation ou la stabilisation du tronc ou dans les étirements de l'ensemble du corps relèvent plus de l'analyse des *Anatomy Trains* et se conforment aisément aux méridiens. Le système se prête ainsi à une analyse posturale, qui dépend principalement de la fixation.

Chaque méridien décrit une ligne de traction très précise à travers le corps et la majorité des mouvements complexes traversent bien entendu le corps, changeant d'angle de traction d'une seconde à l'autre (par exemple le footballeur qui tape dans un ballon ou le lanceur de disque). Si une analyse des mouvements complexes peut probablement être faite grâce aux *Anatomy Trains*, il n'est pas certain que cela apporterait beaucoup à la discussion kinésiologique contemporaine. En revanche, analyser précisément quelles lignes limitent la réponse du corps au mouvement primaire ou le stabilisent pour permettre ce même mouvement – autrement dit, quelles lignes de stabilisation sont hypertendues, inutilement maintenues, non engagées ou dangereusement relâchées – est très utile et débouche sur de nouvelles stratégies de déploiement structurel pour atteindre l'équilibre.

La seule façon d'analyser la structure corporelle

De nombreuses formes d'analyse structurelle existent partout dans le monde [2–4]. La méthode décrite au chapitre 11 s'est révélée utile dans la pratique et elle a l'avantage d'être psychologiquement neutre. Certaines approches appliquent une grille, un fil à plomb ou une forme de « norme » platonicienne sur les diversités du physique humain. Nous préférons conserver le cadre de référence aux relations dans l'individu seulement.

Un manuel d'anatomie complet

Même si cet ouvrage a pour objet les relations musculosquelettiques, il ne prétend pas être un manuel d'anatomie exhaustif. Les *Anatomy Trains* pourraient être décrits comme une « anatomie longitudinale ». L'utilisation de n'importe quel bon atlas d'anatomie organisé par régions en parallèle du texte et des illustrations proposés ici est recommandée [5–9] (www.anatomytrains.com – réf vidéo : Myofascial Meridians ).

Une théorie étayée scientifiquement

Les concepts de cet ouvrage sont étayés par les preuves empiriques issues d'années de pratique et par le succès de leur application par les thérapeutes dans bon nombre de disciplines différentes. Les preuves ci-incluses apportées par la dissection sont une indication première à l'appui des idées, non encore confirmées par une dissection détaillée ou par un autre type d'évaluation scientifiquement fiable. Avertissement au lecteur : les *Anatomy Trains* sont un travail toujours en cours.

Comment nous présentons les lignes

La présentation de l'anatomie tridimensionnelle vivante et mouvante sur une page bidimensionnelle immobile a tourmenté les professeurs d'anatomie depuis la Renaissance, lorsque Jan Stefan van Kalkar a commencé à dessiner pour André Vésale. Les méridiens myofasciaux peuvent être décrits de diverses façons : comme une ligne unidimensionnelle stricte, comme une chaîne articulée de myofascia, comme représentant un plan fascial plus large ou comme un espace volumétrique (voir fig. 1.20 à 1.22). Nous avons tenté de mêler ces quatre descriptions dans cet ouvrage, dans l'espoir de capter l'imagination du lecteur avec l'une au moins d'entre elles. La carte n'est pas toujours le moyen de représentation idéal du territoire, mais elle peut néanmoins être utile.

Les lignes précises, avec leurs « voies » et leurs « gares », avec des

résumés de la fonction posturale et du mouvement, sont exposées au début de chaque chapitre ; les chaînes articulées de myofascia sont décrites dans le corps du chapitre. Les questions plus larges relatives aux lignes sont discutées à la fin de chaque chapitre ; les questions plus restrictives sont signalées par des pictogrammes. La première ligne décrite (chapitre 3, la Ligne Postérieure Superficielle) expose la terminologie et les concepts utilisés dans tout le reste des chapitres et mérite donc d'être étudiée en premier.

Chaque chapitre contient également un guide pour la palpation et le mouvement de la ligne, conçu comme un guide commun au grand public et au praticien. Si certaines approches cliniques sont discutées, les techniques individuelles, dont nombre sont issues de la bibliothèque de l'Intégration Structurelle [2], sont peu détaillées, pour plusieurs raisons.

Premièrement, les *Anatomy Trains* peuvent être appliqués avec succès dans de nombreuses techniques manuelles et de mouvement ; la présentation d'un ensemble donné de techniques exclurait inutilement les autres. L'intention de l'auteur pour cette théorie est de contribuer au dialogue et à la pollinisation croisée au-delà des frontières techniques et professionnelles.

Présenter une technique vivante dans un livre fixe des limites ; or, l'auteur préfère enseigner en direct, ce qui permet de bénéficier d'un ressenti intangible dans un ouvrage. Si le lecteur est mis en appétit pour les techniques de traitement des modèles révélés par l'analyse des méridiens, c'est tant mieux. Il lui faut alors rechercher une formation ou un mentor – même si, malgré les limites, nombre des techniques mentionnées sont traitées dans un ouvrage parallèle [10]. Une formation en ligne concernant nos techniques de relâchement fascial est disponible à l'adresse www.anatomytrains.com.

Les chapitres 10 et 11 présentent des utilisations spécifiques du système en termes d'analyse structurelle et du mouvement de certaines applications, relativement bien connues de l'auteur. Nous espérons ardemment que les praticiens d'autres disciplines réaliseront ce type d'analyse dans leur propre domaine d'expertise.

Références

1. Myers T. Fans of the hip joint. Massage Magazine No. 1998;75.
2. Rolf I. Rolfing. In: Rochester. VT: Healing Arts Press; 1977.
3. Aston J. Aston Postural Assessment Workbook. San Antonio, TX: Therapy Skill Builders; 1998.
4. Keleman S. Emotional Anatomy. Berkeley, CA: Center Press; 1985.
5. Netter F. Atlas of Human Anatomy. 2nd ed. East Hanover, NJ: Novartis; 1997.
6. Clemente C. Anatomy: A Regional Atlas. 4th ed. Philadelphia: Lea and Febiger; 1995.
7. Biel A. Trail Guide to the Body. Boulder, CO: Discovery Books; 1997.
8. Ross L, Lamperti E. Atlas of Anatomy. New York: Thieme; 2006.
9. Gorman D. The Body Moveable. Guelph, Ontario: Ampersand Press; 1978.
10. Earls J, Myers T. Fascial Release for Structural Balance. 2nd ed. Berkeley: North Atlantic; 2017.

3: Ligne Postérieure Superficielle



La première ligne abordée ici, la Ligne Postérieure Superficielle (LPS) (fig. 3.1), est présentée de manière extrêmement détaillée afin de clarifier certains concepts généraux et spécifiques des *Anatomy Trains*. Les chapitres suivants utilisent la terminologie et le format développés dans ce chapitre. Quelle que soit la ligne qui vous

intéresse, il peut être utile de commencer par lire ce chapitre.

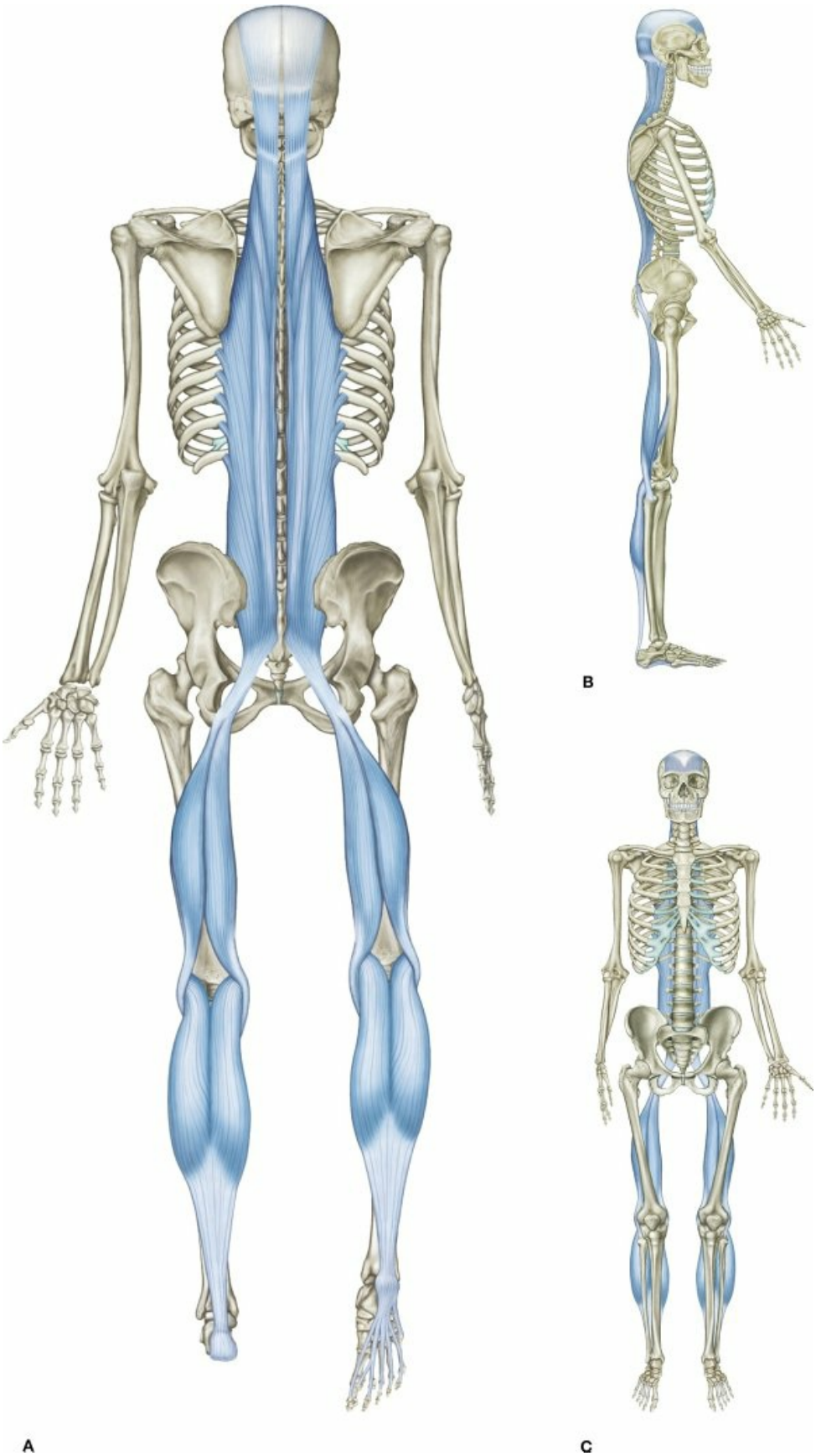
A
B
C

FIG. 3.1 La Ligne Postérieure Superficielle (LPS).

Présentation

La Ligne Postérieure Superficielle (LPS) relie et protège toute la face postérieure du corps comme une carapace, depuis la plante du pied jusqu'au sommet du crâne, en deux parties – des orteils aux genoux et des genoux à l'arcade sourcilière (fig. 3.2 et tableau 3.1, vidéos 2.2 et 6.15). Lorsque les genoux sont en extension, comme dans la position debout, la LPS fonctionne comme une seule ligne continue de myofascia intégré. La LPS peut être disséquée comme une unité ; elle est présentée ici isolément ou placée sur un squelette pédagogique en plastique (fig. 3.3 et fig. 3.4, voir aussi fig. 1.13, vidéo 4.3).

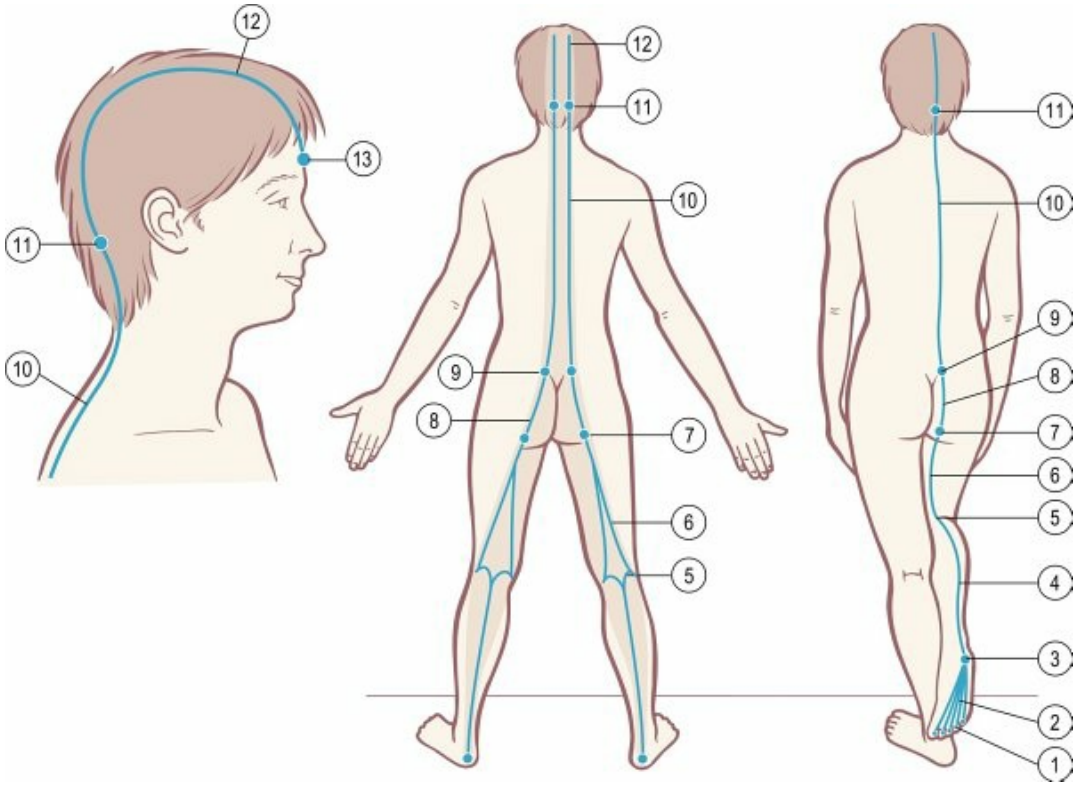

FIG. 3.2 « Voies » et « gares » de la Ligne Postérieure Superficielle (LPS). La zone ombrée montre où la LPS affecte les fascias plus superficiels et est affectée par eux (derme, tissu adipeux et, plus en profondeur, fascia profond) (vidéo 6.15).

Tableau 3.1

Ligne Postérieure Superficielle (LPS) : les « voies » myofasciales et les « gares » osseuses (voir fig. 3.2)

« Gares osseuses »		« Voies myofasciales »
Os frontal, bord supra-orbitaire	**13**	
	12	Galéa aponévrotique/fascia épicrânien
Crête occipitale	**11**	
	10	Fascia lombosacré/muscles érecteurs du rachis
Sacrum	**9**	
	8	Ligament sacrotubéral
Tubérosité ischiatique	**7**	
	6	Muscles ischiojambiers
Condyles du fémur	**5**	
	4	Muscle gastrocnémien/tendon calcanéen (d'Achille)
Calcanéus	**3**	
	2	Fascia plantaire et muscles courts fléchisseurs des orteils

Face plantaire des phalanges des orteils	**1**	

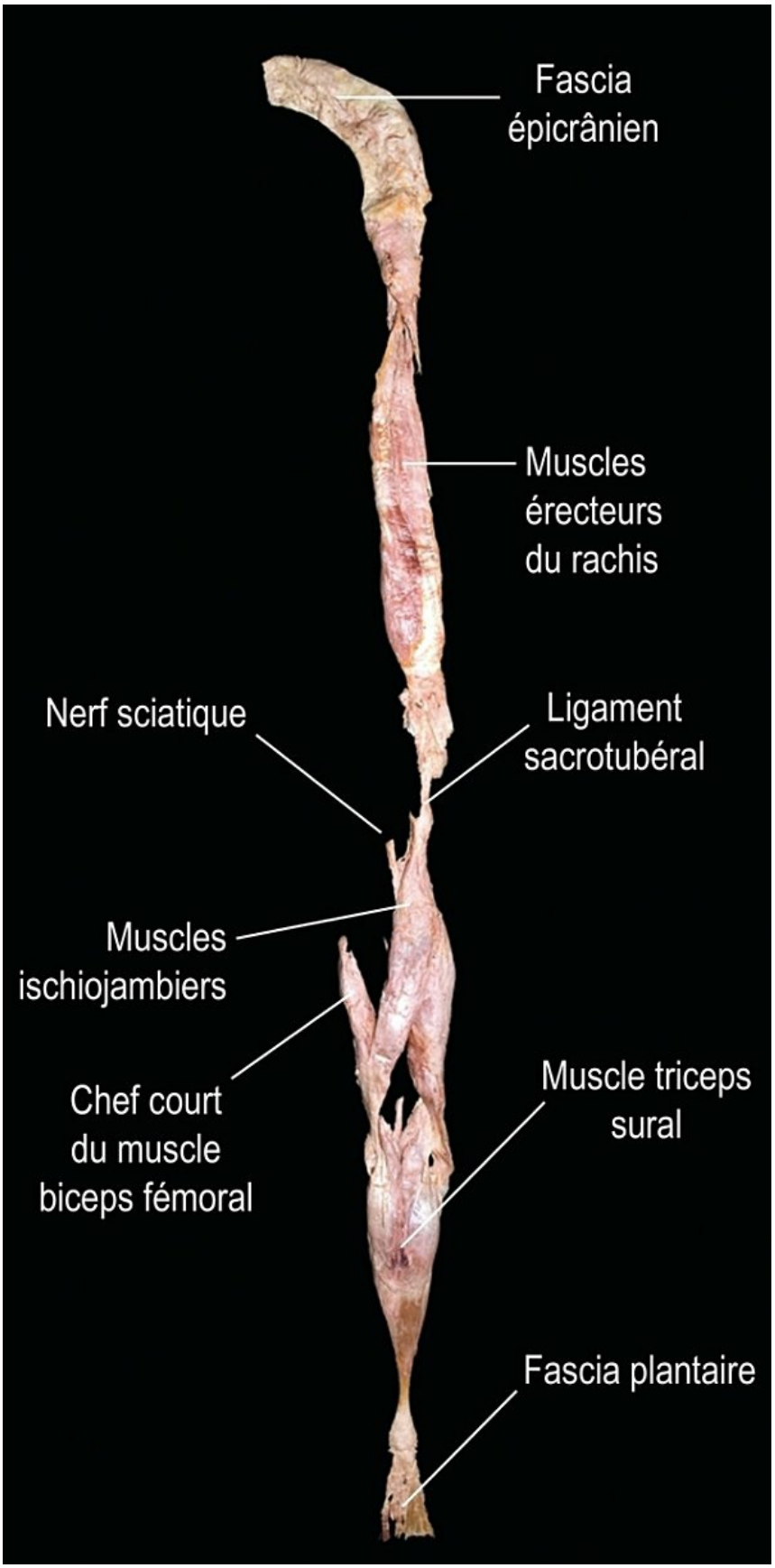
Fascia épicrânien
Muscles érecteurs du rachis
Nerf sciatique
Ligament sacrotubéral
Muscles ischiojambiers
Chef court du muscle biceps fémoral
Muscle triceps sural
Fascia plantaire

FIG. 3.3 **La Ligne Postérieure Superficielle (LPS) disséquée, séparée du corps et exposée dans son intégralité. Les différentes sections sont légendées, mais la dissection montre la limite de penser uniquement en « parties » anatomiques au lieu de voir ces méridiens comme des « ensembles » fonctionnels.**



FIG. 3.4 Cette même LPS est cette fois apposée sur un squelette du type de ceux utilisés en cours pour montrer comment le tout est disposé. Le sujet anatomique était sensiblement plus grand que le squelette (vidéo 4.3).



vidéo 2.2 Ligne Postérieure Superficielle



vidéo 6.15 LPS : application des concepts des *Anatomy Trains*

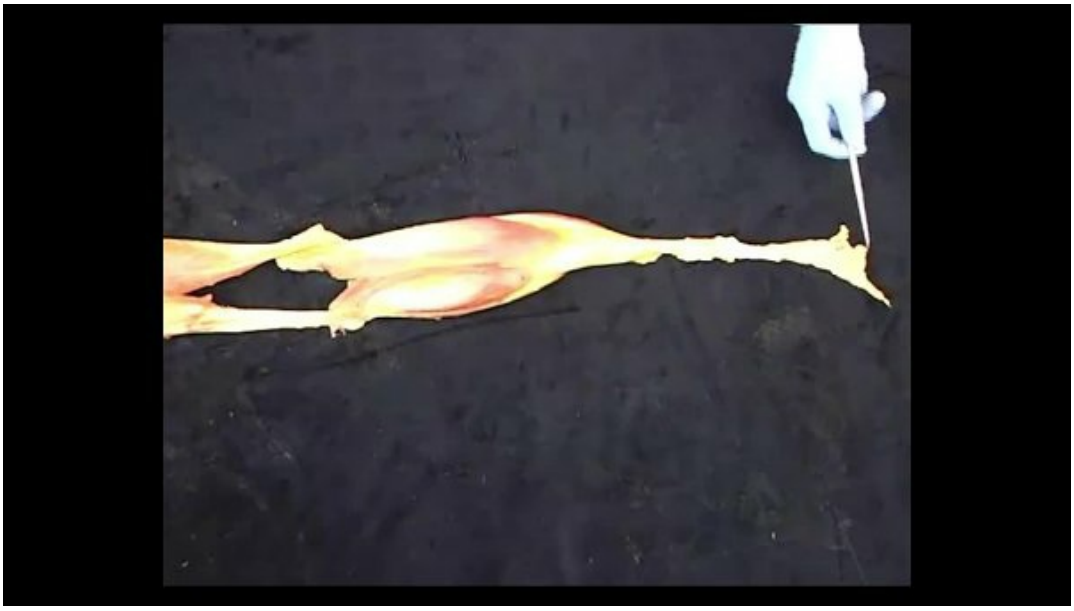

vidéo 4.3 Ligne Postérieure Superficielle

Fonction posturale

La fonction posturale globale de la LPS est de soutenir le corps en

extension complète lors de la station verticale afin de prévenir la tendance à se replier en flexion, comme en témoigne la position fœtale. Cette fonction posturale tout au long de la journée nécessite une proportion plus importante de fibres musculaires d'endurance à contraction lente dans les portions musculaires de cette bande myofasciale. La demande posturale constante nécessite également des lames et des bandes extra-résistantes dans la portion fasciale, particulièrement au niveau de l'aponévrose plantaire, du tendon calcanéen, au sein des muscles ischiojambiers, du ligament sacrotubéral, du fascia thoracolombaire, des haubans des érecteurs du rachis, et du ligament nuchal très large s'attachant sur la crête occipitale externe, à la base du crâne.

L'exception à cette fonction d'extension se situe au niveau des genoux, qui, contrairement aux autres articulations, sont fléchis par les muscles de la LPS. En position debout, les tendons entrecroisés de la LPS aident les ligaments croisés à maintenir l'alignement postural entre le tibia et le fémur.

Fonction de mouvement

À l'exception de la flexion des genoux, la fonction globale de mouvement de la LPS consiste à créer une extension et une hyperextension. Dans le développement humain, les muscles de la LPS relèvent la tête du bébé depuis sa position embryologique en flexion, puis lui permettent un engagement progressif et une « communication » par les yeux, soutenus par la LPS entraînant l'extension du reste du corps sur toute sa longueur en direction du sol – ventre, bassin, genoux puis pieds – à mesure que l'enfant acquiert de la stabilité à chaque stade de son développement pour arriver à la position debout verticale un an environ après la naissance (fig. 3.5, voir aussi fig. 10.38 à 10.44).

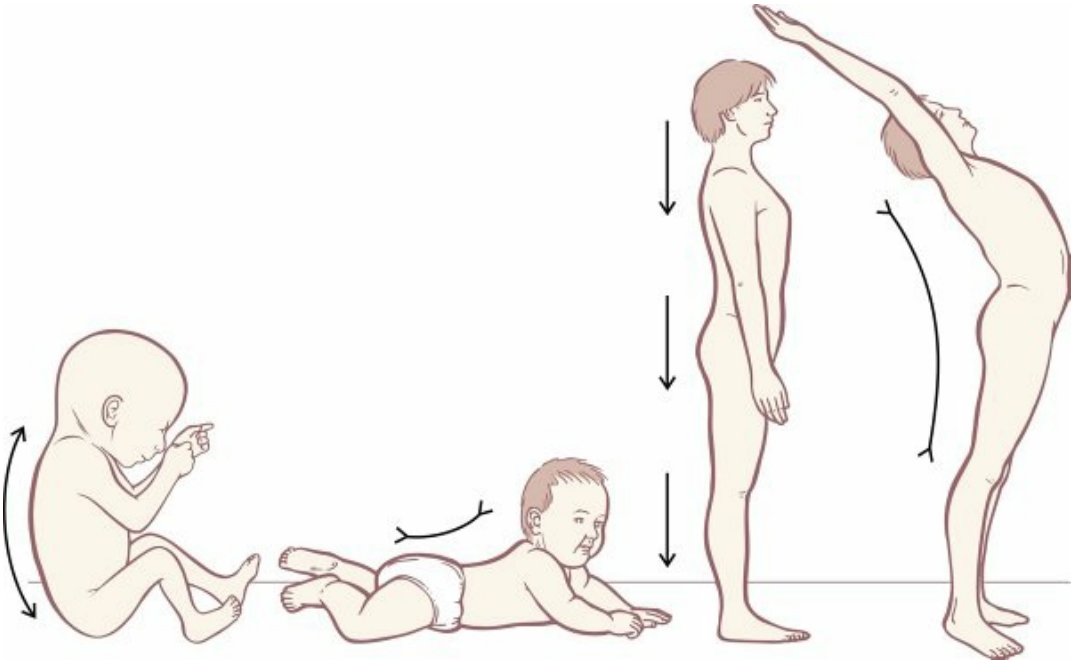

FIG. 3.5 Au cours du développement, la LPS se raccourcit pour nous faire passer d'une courbe fœtale de flexion primaire aux courbes équilibrées de la posture verticale. Le raccourcissement plus important des muscles de la LPS produit une hyperextension.

Parce que nous naissons en position fléchie, avec notre attention très tournée vers l'intérieur de nous-mêmes, le développement de la force, de la compétence et de l'équilibre dans la LPS est intimement lié à la lente onde de la maturité, qui nous permet de passer de cette flexion primaire à une extension complète facilement maintenue. L'auteur du Psaume 121, qui écrivait : « Je lève mes yeux vers les montagnes… D'où me viendra le secours ? » a pu le faire grâce à la LPS.

La Ligne Postérieure Superficielle (LPS) en détail

Remarque : Nous commençons la plupart des lignes « cardinales » majeures (les lignes sur l'avant, sur l'arrière et sur les côtés) par leur extrémité distale ou caudale. Il s'agit d'une pure convention ; nous aurions aussi bien pu descendre depuis la tête. Le corps va souvent créer et distribuer la tension

dans un sens ou dans l'autre, ou bien en direction des deux extrémités à partir d'un nœud central. Notre choix d'un point de départ n'implique aucune relation de cause à effet.

Considérations générales

L'assertion la plus générale qui puisse être faite concernant l'une quelconque de ces lignes des *Anatomy Trains* est que les contraintes, la tension (bonne et mauvaise), le traumatisme et les forces engendrées par le mouvement ont tendance à se transmettre au travers de la structure le long de ces lignes fasciales de transmission.

La LPS est une ligne cardinale qui intervient principalement dans la posture et le mouvement dans le plan sagittal soit en limitant le mouvement vers l'avant (flexion), soit en exagérant ou en maintenant un mouvement excessif vers l'arrière (hyperextension).

Même si nous parlons de la LPS au singulier, il y a bien sûr deux LPS, l'une à droite et l'autre à gauche, des déséquilibres entre les deux LPS devant être observés et corrigés tout en tenant compte des modes de restriction bilatéraux dans cette ligne.

Les modes de compensation posturale courants associés à la LPS sont les suivants : limitation de la dorsiflexion de la cheville, hyperextension du genou, rétraction des ischiojambiers (en substitution d'une défaillance des rotateurs latéraux profonds), bascule antérieure du bassin, nutation du sacrum, lordose, élargissement des extenseurs en flexion thoracique, limitation d'amplitude des muscles suboccipitaux entraînant une hyperextension du rachis cervical supérieur, translation antérieure ou rotation de l'occiput sur l'atlas et défaut de coordination des mouvements des yeux et du rachis (réflexe oculomoteur).

Des orteils au talon

Notre « gare » de départ sur cette longue ligne de myofascia est le dessous des phalanges distales des orteils. La première « voie »

chemine le long de la face inférieure (ou plante) du pied. Elle intègre le fascia plantaire (aponévrose plantaire superficielle) ainsi que les tendons et les muscles des courts fléchisseurs des orteils prenant naissance dans le pied.

Ces cinq bandes se rejoignent dans une aponévrose unique qui s'insère à l'avant de l'os du talon (la face antéro- inférieure du calcanéus). Le fascia plantaire récupère un 6e brin supplémentaire important à la base du 5e métatarsien, le faisceau latéral de l'aponévrose plantaire, qui rejoint la LPS sur le bord latéral de l'os du talon (fig. 3.6 et fig. 3.7).

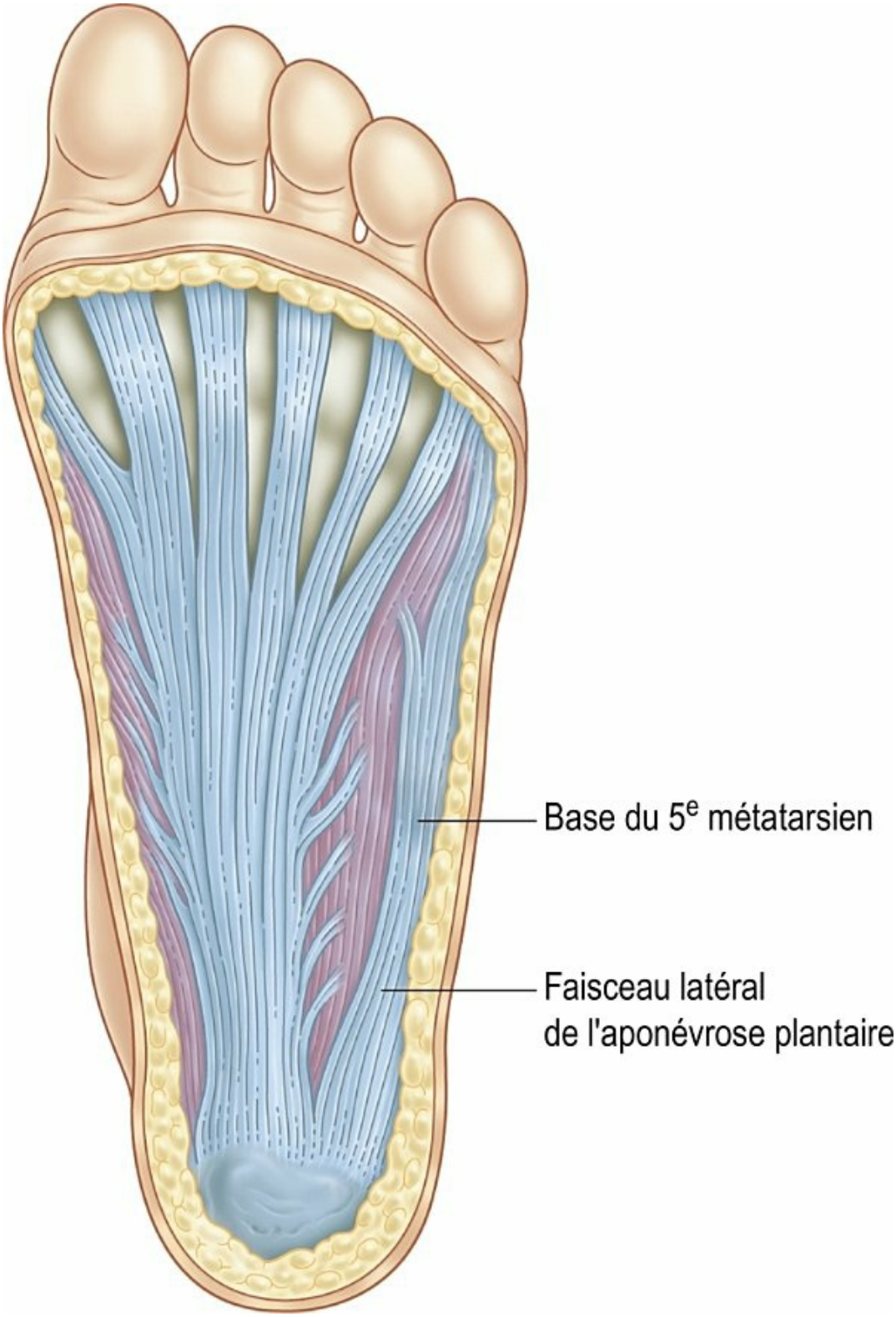

FIG. 3.6 Le fascia plantaire, la première voie de la LPS, intégrant le faisceau latéral de l'aponévrose plantaire.


A

FIG. 3.7 Dissection du fascia plantaire. Noter le faisceau latéral de l'aponévrose plantaire (A) qui constitue une voie légèrement séparée mais reliée. (© Ralph T. Hutchings. Reproduit de McMinn, et al. 1993.)

Ces fascias, et les muscles associés qui s'étirent au-dessous du pied, forment une « corde d'arc » ajustable le long des arches longitudinales du pied ; cette corde contribue à rapprocher les deux extrémités, maintenant ainsi le talon et les têtes des 1er et 5e métatarsiens dans une position adéquate (fig. 3.8). L'aponévrose plantaire n'est que l'une de ces cordes – le ligament plantaire long et le ligament calcanéonaviculaire plantaire (*spring ligament*) fournissent également des cordes plus courtes et plus solides plus en profondeur (plus en direction céphalique) dans le tarse du pied (visibles au-dessous de l'articulation subtalaire à la fig. 3.9 ; voir aussi fig. 3.34).

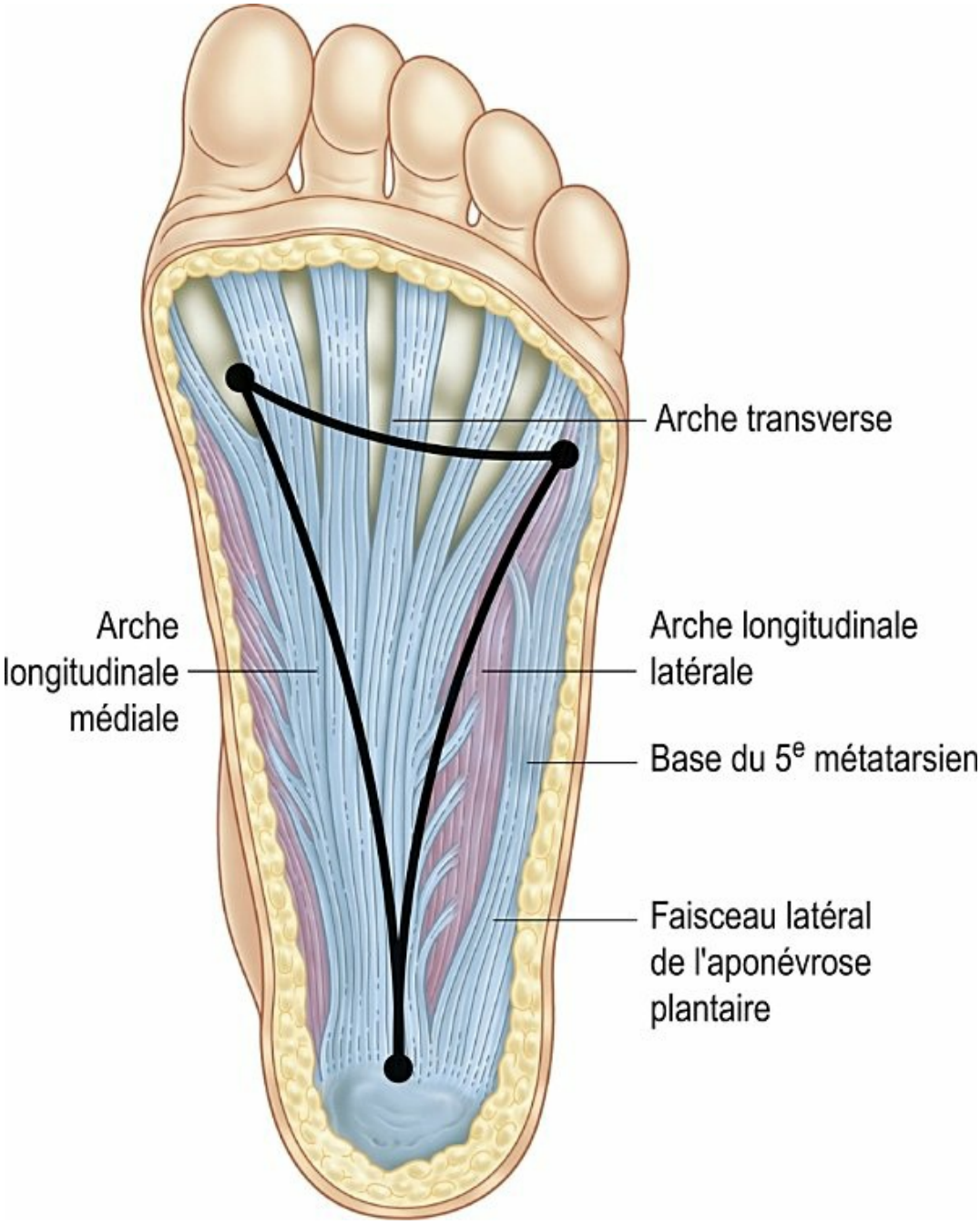

FIG. 3.8 L'aponévrose plantaire forme un « trampoline » au-dessous des arches – une arche élastique entre chaque point de contact : la tête du 5e métatarsien, la tête du 1er métatarsien et le talon (vidéo 3.4).

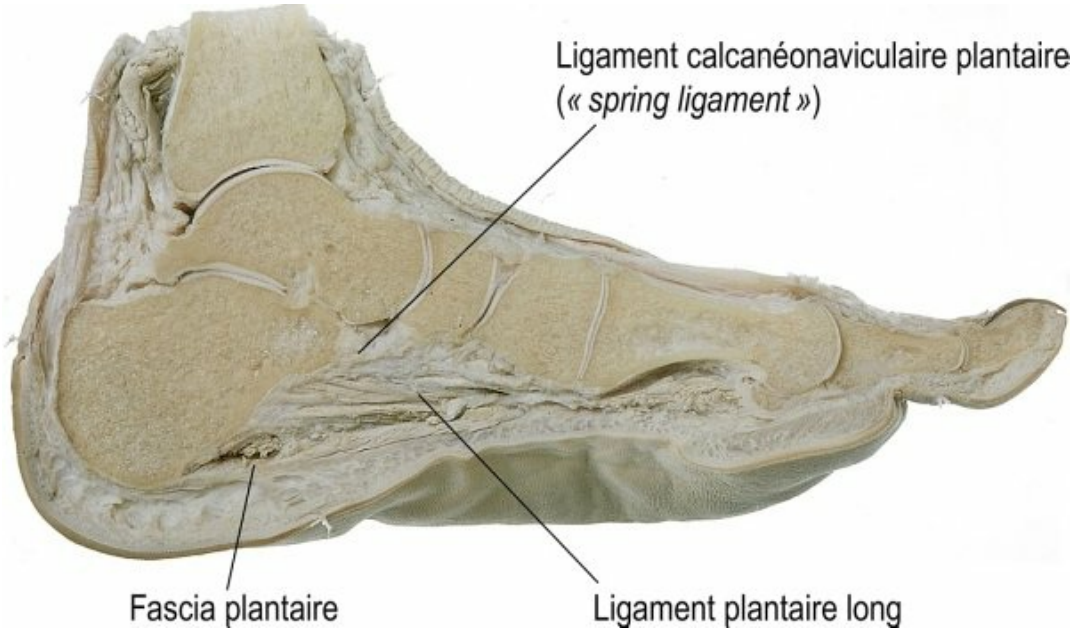

FIG. 3.9 Coupe sagittale de l'arche longitudinale médiale du pied, montrant comment le fascia plantaire et les autres tissus plus profonds forment une série de « cordes d'arc » qui contribuent à maintenir l'arche longitudinale médiale et à faire office de ressorts pour cette arche. (© Ralph T. Hutchings. Reproduit d'Abrahams, et al. 1993.)

Fascia plantaire

L'aponévrose plantaire du pied est souvent une source de trouble qui se communique tout au long de la ligne. La limitation observée est souvent corrélée à des ischiojambiers tendus, une lordose lombaire et une hyperextension résistante dans les cervicales supérieures. Même si le travail structurel sur la surface plantaire implique souvent nombre de jointures et un étirement assez important de ce fascia dense, toute méthode qui contribue au relâchement de cette surface se communiquera aux tissus situés au-dessus (www.anatomytrains.com – réf. vidéo : Superficial Back Line, 10:57 à 16:34). Si vos mains ne sont pas à la hauteur de la tâche, envisagez d'utiliser la technique

de la « balle sous le pied » décrite dans le paragraphe suivant : « Un test simple ».

Comparez les faces médiale et latérale du pied de votre patient. Si la face latérale du pied (de la base du petit orteil au talon) est toujours plus courte que la face médiale (de la base du gros orteil au talon), les proportions sont généralement équilibrées. Si la face médiale du pied est proportionnellement plus courte, le pied sera légèrement décollé du sol au niveau de sa face médiale (comme s'il était en supination ou en inversion) et apparaîtra incurvé en direction du gros orteil, comme si une main fermée en coupe était placée sur une table, paume en dessous. On comprend alors que le bord médial du fascia plantaire doit bénéficier d'une ouverture.

La face plantaire du pied est souvent une source de trouble qui se communique tout au long de la jambe. Si la face latérale du pied est courte – si le petit orteil est rétracté ou que la base du 5e métatarsien est tractée vers le talon ou si la face latérale du talon semble tractée vers l'avant – , alors le bord latéral du fascia plantaire, notamment le faisceau latéral, doit être allongé (www.anatomytrains.com – réf. vidéo : Superficial Back Line, 20:29 à 22:25). Ce profil accompagne souvent une arche médiale faible et la décharge du poids sur la partie médiale du pied, mais il peut se manifester sans affaissement de l'arche.

Même dans un pied relativement équilibré, la face plantaire peut bénéficier d'un travail de stimulation pour la rendre plus souple et communicative, notamment dans nos cultures urbanisées où les pieds restent enfermés toute la journée dans des « prisons » de cuir (vidéo 3.5). Une approche par défaut des tissus plantaires consiste à les allonger entre chacun des points qui soutiennent les arches : le talon, la tête du 1er métatarsien et la tête du 5e métatarsien (voir fig. 3.8, vidéo 3.4).



vidéo 3.5 LPS : technique plantaire 2



vidéo 3.4 LPS : fascia plantaire

Un test simple

Un test parfois impressionnant, mais facile à proposer pour

comprendre les interconnexions dans l'ensemble de la LPS, consiste à demander à votre patient de faire une flexion du buste comme pour toucher ses orteils en gardant les genoux tendus (fig. 3.10). Notez le contour bilatéral du dos et la position de repos des mains. Attirez l'attention de votre patient sur ce qu'il ressent tout au long du dos de chaque côté de son corps.



FIG. 3.10 La flexion du tronc avec les genoux tendus permet de relier et de solliciter toutes les « voies » et « gares » de la LPS. Le travail dans une zone, comme ici sur le fascia plantaire, peut affecter le mouvement et la longueur de chaque portion de la ligne. Après un travail sur la face plantaire droite, le bras droit descend plus bas.

Demandez-lui de revenir en position debout et de faire rouler une balle de tennis (ou une balle de golf pour les audacieux) en profondeur dans le fascia plantaire sur un pied uniquement (en général du côté où les mouvements sont les plus limités), dans un mouvement de pression lent et progressif plutôt que rapide et énergique. Continuez pendant au moins quelques minutes, en veillant à ce que tout le territoire soit couvert, depuis les têtes des métatarsiens de chacun des cinq orteils jusqu'au bord antérieur du talon, soit le triangle entier illustré par la figure 3.8.

Demandez maintenant à votre patient de refaire une flexion du tronc et notez les différences bilatérales dans le contour du dos et la distance de chaque main par rapport au sol (et attirez son attention sur la différence de sensation). Chez la plupart des gens, ce sera une démonstration magistrale de la façon dont le travail sur une seule petite partie peut affecter le fonctionnement du tout. Cela marchera pour de nombreuses personnes mais pas pour toutes : pour obtenir des résultats faciles à évaluer, évitez les personnes avec une forte scoliose ou d'autres asymétries bilatérales flagrantes.

Comme il s'agit également d'un traitement, n'oubliez pas d'effectuer la même procédure sur l'autre pied après avoir évalué les différences éventuelles avec votre patient.

Il est difficile de déterminer avec ce test quelle est la part de l'effet neurologique et la part de l'effet d'un changement physiologique du fascia. Pour notre dessein, la cause est moins importante que la sensation de la manière dont les régions du corps sont reliées longitudinalement par ces continuités fasciales.

Épines calcanéennes

S'il est évident que les muscles s'insèrent sur les os, il n'en est pas de même pour la plupart des myofascias. Le fascia plantaire est à cet égard un bon cas d'espèce. Les personnes qui courent sur la pointe des pieds, par exemple, ou celles qui, pour une raison ou une autre, imposent une tension répétée sur le fascia plantaire, tirent constamment sur l'insertion calcanéenne du fascia plantaire. Comme ce fascia n'est pas vraiment attaché au calcanéus mais qu'il se fond plutôt dans son « enveloppe plastique » périostée, il est possible, dans certains cas, que le périoste soit progressivement écarté du calcanéus, créant un espace, une sorte de « tente », entre ce tissu et l'os (fig. 3.11).

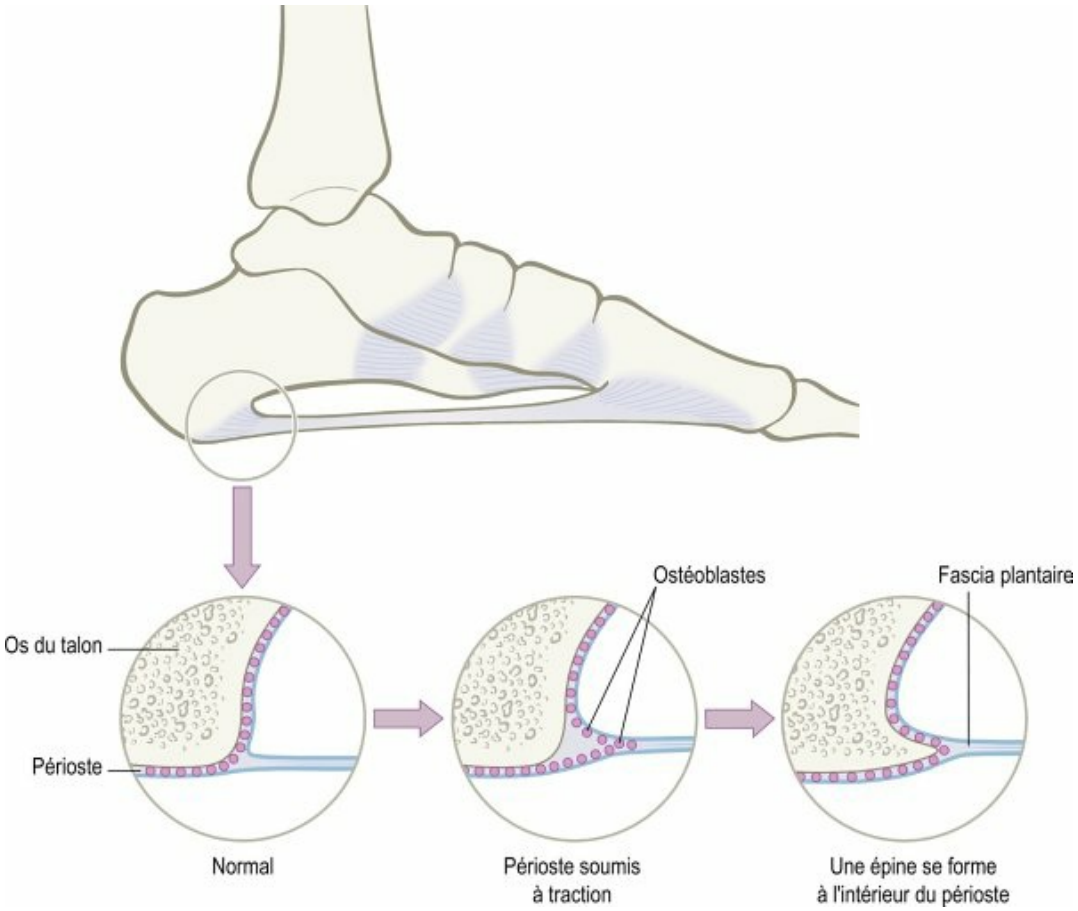

FIG. 3.11 La formation d'une épine calcanéenne par les ostéoblastes qui s'accumulent au-dessous d'un

périoste soumis à traction illustre à la fois l'adaptabilité du système du tissu conjonctif et l'une des limites du concept simpliste des « muscles qui s'insèrent sur les os ».

Entre la plupart des périostes et les os qui leur sont associés, on trouve de nombreux ostéoblastes – les cellules qui forment l'os. Ces cellules nettoient et régénèrent constamment la surface externe de l'os. Qu'il s'agisse de la création originale ou de l'entretien continu des os qui leur sont associés, les ostéoblastes sont programmés par un simple commandement : « Tu rempliras la poche du périoste ».

Les patients qui imposent une tension répétée sur le fascia plantaire vont probablement développer une fasciite plantaire en tout endroit déchiré et enflammé de la surface plantaire. Si, au lieu de cela, le périoste du calcanéus cède la place et s'écarte de l'os, les ostéoblastes vont remplir la « tente » au-dessous du périoste, créant une épine osseuse. L'épine elle-même et le processus de formation d'épines sont naturels et ne sont pas par essence douloureux ; la douleur se manifeste si l'épine interfère avec un nerf sensitif, comme c'est souvent le cas des épines calcanéennes interférant avec le nerf fibulaire.



Du talon au genou

Comme nous en avons discuté dans le chapitre 2, les fascias ne font pas que s'insérer sur l'os du talon et s'y arrêter (comme le laisse supposer la fig. 3.11). Ils s'insèrent en réalité sur le revêtement de collagène du calcanéus, le périoste, qui entoure l'os comme une enveloppe plastique dure. Si nous commençons à penser de cette façon, nous pouvons voir que le fascia plantaire est en continuité avec tout ce qui s'insère sur ce périoste. Si nous suivons le périoste autour du calcanéus, notamment dans sa partie inférieure autour du talon jusqu'à la surface postérieure (en suivant une bande épaisse et continue de fascia (voir fig. 3.12 et fig. 3.15B), nous nous retrouvons au début du long tronçon de voie suivant qui commence avec le tendon

calcanéen (d'Achille) (fig. 3.12 et fig. 3.13).

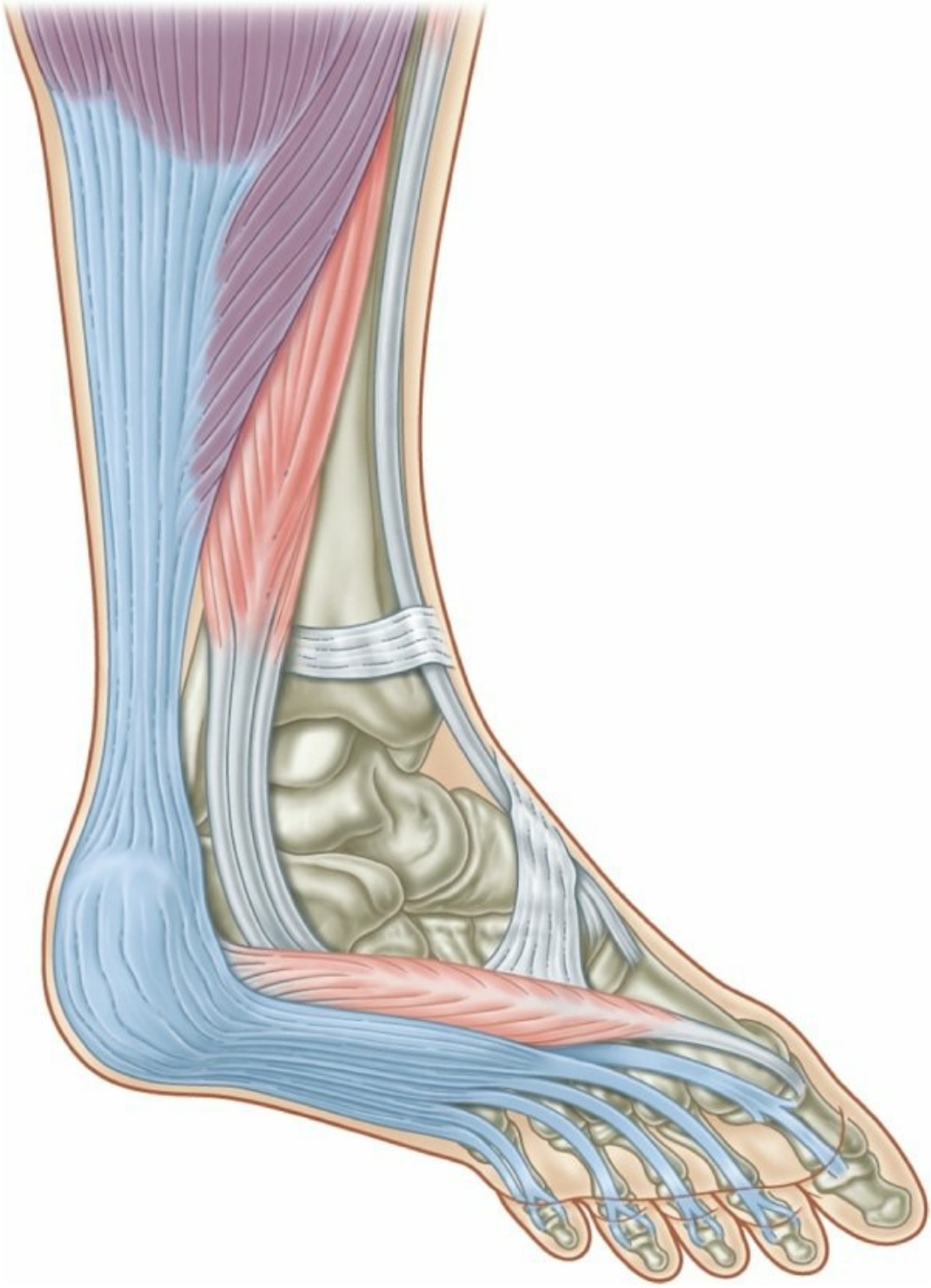

FIG. 3.12 Autour du talon, on trouve une continuité fasciale solide et dissécable entre le fascia plantaire et

le tendon calcanéen (d'Achille) et les muscles qui lui sont associés.



FIG. 3.13 Une dissection de la zone du talon montre la continuité entre les tissus plantaires et les muscles dans la loge postérieure superficielle de la jambe. (© Ralph T. Hutchings. Reproduit d'Abrahams, et al. 1998.)

Comme le tendon calcanéen doit résister à une telle tension, il s'insère non seulement sur le périoste, mais aussi dans le réseau de collagène de l'os du talon lui-même, exactement comme un arbre s'enracine dans le sol. Laissant le calcanéus et son périoste, notre train poursuit sa route par le tendon calcanéen, s'élargissant et s'aplatissant sur son trajet (voir fig. 3.12). Trois structures myofasciales alimentent le tendon calcanéen : le soléaire depuis le plan profond, le gastrocnémien depuis le plan superficiel et le plantaire au milieu.

Prenons cette première connexion que nous avons établie – depuis le fascia plantaire autour du talon jusqu'au tendon calcanéen – comme exemple des implications cliniques uniques qui découlent du concept

des continuités myofasciales.

Le talon comme une flèche

En termes simples, le talon est la patella de la cheville, comme nous pouvons le voir sur la radiographie d'un pied (fig. 3.14). Du point de vue de la « tenségrité », le calcanéus est une entretoise de compression qui repousse les tissus de traction de la LPS à distance de la cheville pour créer son propre tonus autour de l'arrière du pivot tibiotalaire, le tissu mou s'étendant du genou aux orteils. (Opposez ce levier à la proximité des muscles stabilisateurs des articulations : les muscles long et court fibulaires de la Ligne Latérale [LL] qui serpentent autour de la malléole latérale. De même, les longs fléchisseurs des orteils de la Ligne Antérieure Profonde passent juste derrière la malléole médiale, ce qui leur confère un plus grand avantage de stabilisation de la cheville, mais un moindre levier pour le saut.)



FIG. 3.14 Cette radiographie du pied d'une danseuse montre comment le calcanéus fonctionne en parallèle de la patella – ce que la patella fait à l'avant du genou, le calcanéus le fait à l'arrière de la cheville – à savoir repousser le tissu mou à distance du pivot de l'articulation pour donner à celle-ci plus de levier. (© Bryan Whitney, reproduit avec autorisation.)

Pour voir le problème clinique que cette configuration peut créer, imaginez cette section inférieure de la partie fasciale de la LPS – le fascia plantaire et le fascia associé au tendon calcanéen – comme la corde d'un arc avec le talon encoché dedans comme une flèche (fig. 3.15, vidéo 6.7). Comme la LPS a tendance à trop se tendre (ce qui est fréquent chez les personnes vivant en ville qui présentent le défaut de posture courant d'inclinaison des jambes vers l'avant avec bascule antérieure du bassin), elle est capable de pousser le talon vers l'avant jusque dans l'articulation subtalaire. Une autre configuration courante est que cette tension excessive puisse ramener le complexe tibia-fibula vers l'arrière sur le talus, ce qui engendre les mêmes conséquences.

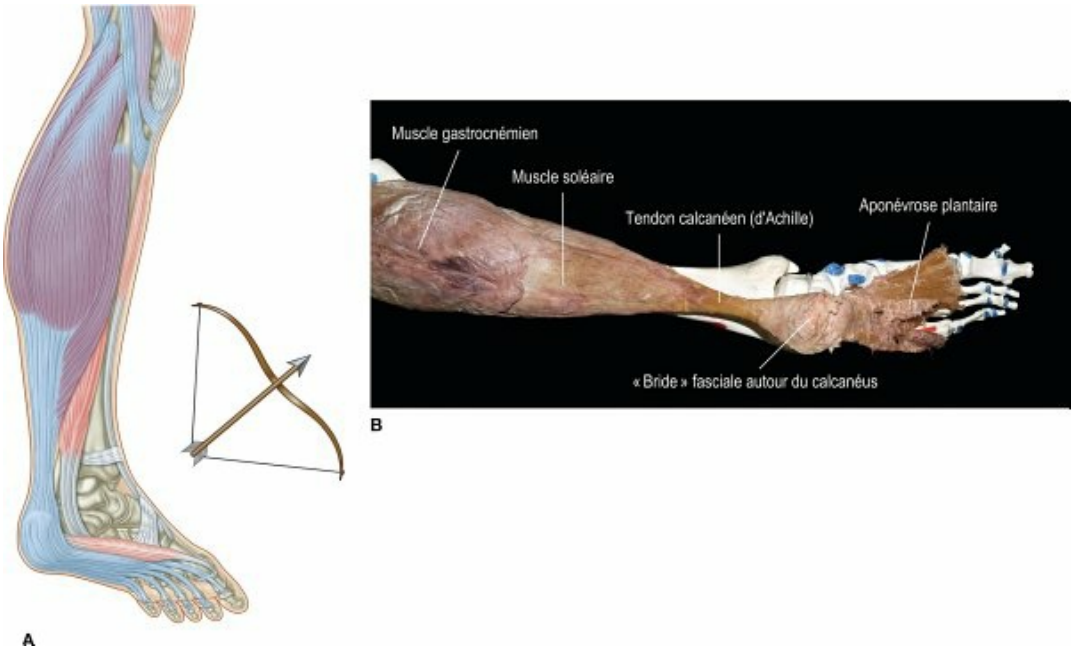

FIG. 3.15 Lorsque la continuité myofasciale composant la partie inférieure de la LPS se tend, le calcanéus est repoussé dans la cheville, comme une flèche poussée par la corde tendue (A). Noter comment le fascia autour du talon fait office de « bride » ou de « coupe » pour envelopper et contrôler l'os du talon (B).



vidéo 6.7 Ligne Postérieure Superficielle : talon

Pour évaluer cela, regardez le pied de votre patient sur la face latérale alors que celui-ci est debout et tracez une ligne verticale imaginaire descendante depuis le bord inférieur de la malléole latérale (ou, si vous préférez, placez votre index à la verticale depuis l'extrémité de la malléole jusqu'au sol). Regardez quelle proportion du pied se situe à l'avant de cette ligne et quelle proportion à l'arrière. L'anatomie dicte qu'il y aura une plus grande partie du pied à l'avant de la ligne mais, avec un peu de pratique, vous serez en mesure de reconnaître une proportion normale (fig. 3.16A) et une proportion relativement faible de talon à l'arrière de cette ligne (fig. 3.16B).



A



B

FIG. 3.16 La proportion du pied à l'avant de l'articulation de la cheville doit être contrebalancée par environ 1/3 à 1/4 du pied à l'arrière de l'articulation de la cheville comme dans (A). Sans ce support pour l'arrière du corps, comme dans (B), le haut du corps se penchera vers l'avant pour placer le poids à l'avant du pied.

Mesurez vers l'avant à partir du point au-dessous de la malléole latérale jusqu'à la tête du 5e métatarsien (les orteils sont de tailles très variables, donc ne les incluez pas). Mesurez vers l'arrière à partir du point au-dessous de la malléole latérale jusqu'à l'endroit où le talon quitte le sol (la limite du soutien qu'il confère). Sur une base clinique purement empirique, l'auteur trouve qu'une proportion de 1/3 ou 1/4 entre l'arrière-pied et l'avant-pied constitue un soutien efficace. Un rapport de 1/5 ou plus représente un support minimal pour l'arrière du corps. Cette configuration peut non seulement *engendrer* une tension de la LPS, mais aussi *causer* plus de tension, car elle s'accompagne souvent d'une inclinaison vers l'avant au niveau des genoux ou du bassin pour placer davantage de poids sur l'avant-pied, ce qui ne fait que tendre davantage la LPS. Tant que cette configuration persistera, elle empêchera le patient de se sentir en sécurité lors de vos tentatives pour rééquilibrer les hanches par rapport aux pieds.

À ceux qui disent que cette proportion est déterminée par l'hérédité ou qu'il est impossible pour le calcanéus d'avancer ou de reculer de manière significative dans l'articulation, nous suggérons de faire

l'essai suivant :

- relâchez le fascia plantaire, y compris le faisceau latéral, en direction du talon (www.anatomytrains.com – réf. vidéo : Superficial Back Line, 10:57 à 16:34, 20:29 à 22:25 ) ;
- relâchez la loge postérieure superficielle de la jambe (muscles soléaire et gastrocnémien) vers le bas en direction du talon (www.anatomytrains.com – réf. vidéo : Superficial Back Line, 22:27 à 24:30 ) ;
- mobilisez le talon en stabilisant l'avant du tarse avec une main tout en travaillant le talon par des mouvements d'inversion et d'éversion dans votre main en coupe.

Dans les cas plus récalcitrants, il peut être nécessaire de continuer à relâcher les ligaments de la cheville en travaillant en diagonale, en profondeur mais avec lenteur, depuis le coin de chaque malléole (en évitant les nerfs) jusqu'au coin postéro-inférieur de l'os du talon. Le changement sera minime, mais visible lors du test, avec un gain de proportion de pied à l'arrière de la ligne malléolaire, et le changement sera très palpable quant au soutien conféré à l'arrière du corps de votre patient. Par conséquent, d'un point de vue stratégique, ce travail doit précéder tout travail destiné à soulager une bascule antérieure du bassin.

Le signe témoignant du succès est une augmentation visible de la proportion de talon lors du test de réévaluation toujours guidé par la malléole. Il sera peut-être nécessaire de répéter cette évaluation jusqu'à ce que l'inclinaison vers l'avant de la posture du patient soit résolue par vos autres efforts (par exemple libération des extrémités distales des ischiojambiers, relèvement du droit fémoral de la Ligne Antérieure Superficielle, etc.).

« TGV » et « TER »

Deux gros muscles s'insèrent sur le tendon calcanéen : le soléaire depuis le plan profond et le gastrocnémien depuis le plan superficiel (voir fig. 3.15A). La connexion de la LPS se fait avec le muscle superficiel, le gastrocnémien. Nous avons ici une première occasion de démontrer dès maintenant un autre concept des *Anatomy Trains*, à savoir celui des « TER » et des « TGV ».

Il est important de distinguer les TGV des TER car cette posture est plus souvent adoptée par les TER qui cheminent en profondeur que par les TGV qui circulent plus en surface. Les TGV de myofascia croisent plus d'une articulation ; les TER croisent une seule articulation et n'agissent donc que sur elle. À quelques exceptions près dans les avant-bras et les jambes, les TER suivent un trajet habituellement plus en profondeur dans le corps que les TGV. (Voir le chapitre 2 pour une définition complète et des exemples.)

Cette loge postérieure superficielle de la jambe n'est pourtant pas l'une de ces exceptions : les deux chefs du gastrocnémien croisent les articulations de la cheville et du genou et peuvent agir sur les deux. Le soléaire plus profond croise uniquement l'articulation de la cheville – passant du talon aux faces postérieures du tibia, de la membrane interosseuse et de la fibula – et il n'agit que sur cette articulation. (Ce que l'on appelle « articulation de la cheville » est en réalité deux articulations, l'articulation tibiotalaire, qui agit en flexion et en extension, et l'articulation subtalaire, qui agit en ce que nous appellerons inversion et éversion. Même si le triceps sural – muscles plantaire, gastrocnémien et soléaire réunis – exerce un certain effet sur l'articulation subtalaire, nous ignorerons pour l'heure cet effet et désignerons le soléaire comme un muscle mono-articulaire pour les besoins de cet exemple.)

Si nous prenions le TER soléaire, nous pourrions continuer à avancer dans le même plan fascial et arriver au fascia à l'arrière du poplité, qui croise le genou et le fléchit (et qui provoque la rotation médiale du tibia par rapport au fémur lorsque le genou est fléchi, mais cela est hors de notre discussion actuelle). Le TGV gastrocnémien peut

ainsi participer à la fois à la flexion du pied et à la flexion du genou, alors que chacun des deux TER n'exerce qu'une seule action. Nous verrons que ce phénomène se répète dans l'ensemble des méridiens myofasciaux.



Déraillement

En suivant la LPS via le gastrocnémien, nous arrivons à la première des nombreuses entorses aux règles des *Anatomy Trains*, que nous qualifierons de « déraillements ». Ces déraillements peuvent s'expliquer en termes d'utilité pour le travail sur les tissus mous et le mouvement. Lors d'un déraillement, les *Anatomy Trains* continuent à fonctionner, mais dans des conditions particulières.

Afin de comprendre cette première exception importante, nous devons examiner de plus près l'interface entre les deux chefs du gastrocnémien et les tendons des trois ischiojambiers (fig. 3.17).



FIG. 3.17 La relation entre les chefs du muscle gastrocnémien et les tendons des ischiojambiers au niveau du creux poplité à l'arrière du genou fournit la clé du « déraillement » de la LPS. Voir aussi fig. 3.3. (© Ralph T. Hutchings. Reproduit d'Abrahams, et al. 1998.)

Il est facile de voir, en comparant la figure 1.1A avec la figure 3.17, que le gastrocnémien et les ischiojambiers sont à la fois séparés et reliés. Lors de la dissection, un fascia aréolaire solide relie clairement les extrémités distales des ischiojambiers à peu près aux extrémités proximales des chefs du muscle gastrocnémien. Dans la figure 3.17, ce tissu a été retiré par dissection ; dans la figure 3.3, il a été conservé. Ce tissu aréolaire, longtemps considéré comme un simple « agent de remplissage » passif, est désormais connu comme un transmetteur de force efficace lorsqu'il est tendu [1].

En pratique, la flexion des genoux dissocie, en postérieur, la partie supérieure du membre inférieur (cuisse) de sa partie inférieure (jambe). Même si, selon les règles strictes des *Anatomy Trains*, ces muscles ne forment pas une continuité myofasciale, ils fonctionnent de fait comme un seul élément lorsque le genou est en extension. Les chefs du muscle gastrocnémien remontent et contournent les tendons ischiojambiers pour s'insérer sur les portions supérieures des condyles fémoraux. Les ischiojambiers descendent et contournent les deux chefs du gastrocnémien pour s'insérer sur le tibia et la fibula. Tant que le genou est fléchi, ces deux unités myofasciales suivent leur propre voie, se côtoyant de près, mais avec des connexions lâches (fig. 3.18A). Mais lorsque l'articulation du genou se met en extension, les condyles fémoraux reviennent tendre le complexe tendineux, engageant ces éléments l'un avec l'autre et les faisant fonctionner ensemble presque comme s'il s'agissait de deux paires de mains agrippées aux poignets (fig. 3.18B, C). Cette configuration ressemble également fortement à un nœud plat, relâché lorsque le genou est fléchi, serré lorsque le genou est tendu.

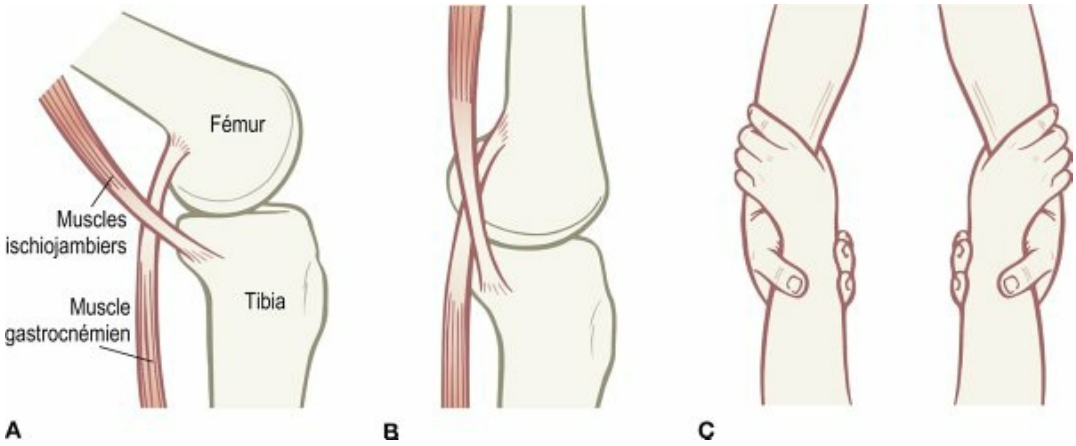

FIG. 3.18 Lorsque le genou est fléchi, le myofascia de la cuisse et le myofascia de la jambe fonctionnent séparément (A). Lorsque le genou est en extension, ces myofascias se lient en une seule unité fonctionnelle connectée (B), comme les mains entrelacées de deux trapézistes (C) – à comparer avec la fig. 3.17). La configuration rappelle un nœud plat ou carré ; capable de former un nœud serré, mais qui se relâche facilement aussi.

Cela explique de manière un peu alambiquée, mais parfaitement imagée, pourquoi il est plus raisonnable de ramasser vos clés tombées sur le sol en fléchissant les genoux plutôt qu'en les gardant tendus (fig. 3.19). Une très légère flexion des genoux est suffisante pour permettre une flexion bien plus importante du rachis et des hanches. L'explication traditionnelle est que les ischiojambiers sont relâchés par la flexion des genoux, permettant ainsi aux hanches de se fléchir davantage. En fait, une flexion même infime des genoux, par exemple en avançant les genoux de quelques centimètres, ne raccourcit pas de façon appréciable la distance entre la tubérosité ischiatique et votre jambe (appliquez pour cela le théorème de Pythagore), et pourtant elle permet une flexion considérable de la hanche. Notre explication serait qu'une flexion même légère relâche le nœud plat, dissociant la partie inférieure de la LPS de la partie supérieure. La LPS liée est plus difficile à étirer lors d'une flexion du tronc ; la LPS dissociée est plus facile à étirer.

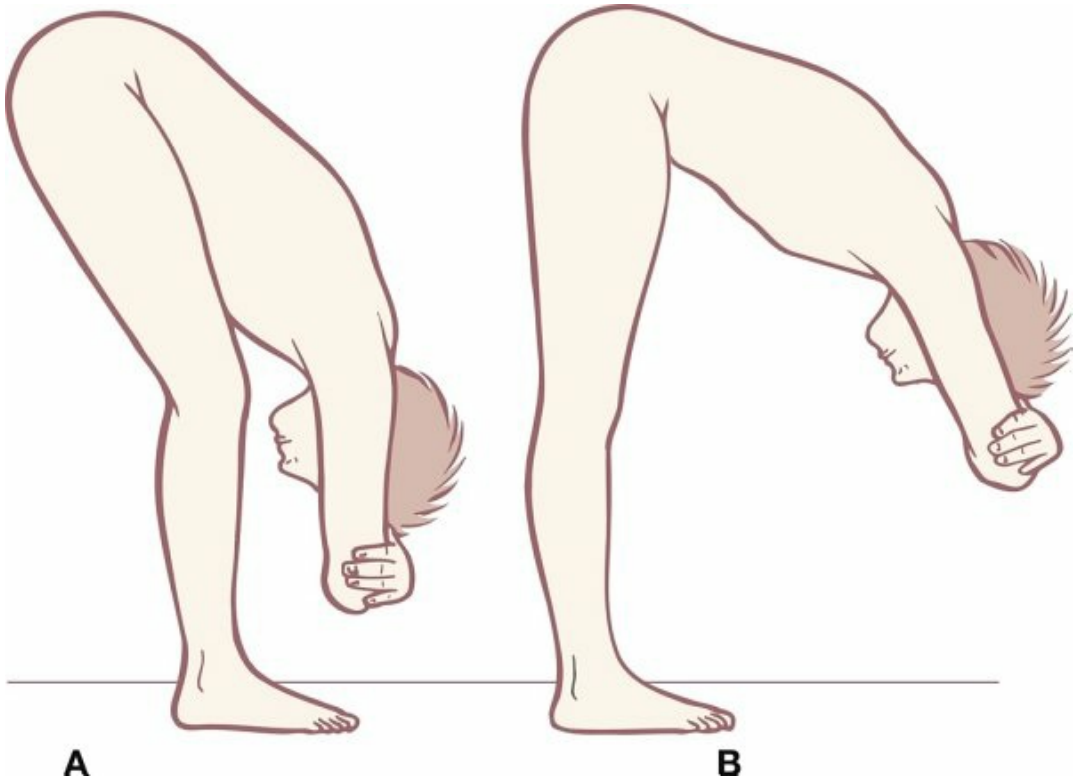

FIG. 3.19 Lorsque les genoux sont fléchis (A), les parties supérieure et inférieure de la LPS sont relativement séparées et il est plus facile de se pencher au niveau des hanches. Lorsque les genoux sont en extension (B), la LPS est reliée en une seule unité des orteils au sacrum et la flexion du tronc peut ne pas être aussi facile.

La LPS entière est une continuité dans la posture debout normale. Dans le yoga, par exemple, les postures (asanas) qui utilisent une flexion du buste membres inférieurs tendus (comme dans la posture du Chien tête en bas, de la Charrue, la flexion du buste ou tout simple étirement des ischiojambiers) engageront la LPS dans son intégralité, tandis que les flexions genoux fléchis (par exemple la posture de l'Enfant) engageront uniquement le myofascia supérieur de la ligne, sauf chez les personnes avec des LPS très courtes, chez qui même le fléchissement des genoux ne permet pas une flexion du tronc complète.

Partie distale des ischiojambiers

L'interface entre les chefs du muscle gastrocnémien et les « pieds » des ischiojambiers peut se nouer ; le résultat est habituellement non pas un genou fléchi, mais un tibia qui semble se tenir derrière le fémur lorsqu'on regarde de profil.

Voici maintenant une technique qui nécessite un peu de force dans les doigts, mais votre ténacité sera récompensée. Elle nécessite également un placement précis des doigts afin d'éviter des douleurs chez le patient. Demandez-lui de s'allonger sur le ventre, un genou plié à près de 90°. Soutenez son pied avec votre sternum ou votre épaule, de façon à ce que les ischiojambiers puissent se relâcher temporairement. Passez vos doigts, paumes tournées en latéral, à l'intérieur des ischiojambiers à l'arrière du genou, « en nageant » entre ces tendons (deux à l'intérieur et un sur le bord extérieur) pour vous appuyer sur les chefs du muscle gastrocnémien (voir fig. 3.17). Veillez à prendre un peu de peau et continuez à déplacer vos doigts contre les tendons des ischiojambiers afin d'éviter toute pression sur la zone délicate au milieu du creux poplité. Cette technique ne devrait produire aucune douleur d'origine nerveuse, ni paresthésie ou sensation irradiante. Demandez à votre patient de reprendre le contrôle de sa jambe, puis retirez votre soutien. Les tendons des ischiojambiers vont faire saillie lorsqu'ils vont se tendre, alors gardez vos doigts en position contre la face postérieure de la partie distale du fémur.

Demandez à votre patient d'abaisser lentement son pied vers la table (en étendant le genou) pendant que vous remontez lentement à l'intérieur des tendons ischiojambiers (en maintenant simplement votre position, pendant que votre patient fait le travail). Le patient allongera à la fois les ischiojambiers et les chefs du gastrocnémien en contraction excentrique, libérant leurs extrémités distales les unes des autres. Une fois cela fait, le tibia va avancer par rapport au fémur (www.anatomytrains.com – réf. vidéo : Superficial Back Line 25:56 à

28:45).

Du genou à la hanche

Supposons alors que les membres inférieurs sont tendus et les genoux en extension ; nous continuons à remonter le long de la continuité myofasciale fournie par les muscles ischiojambiers, ce qui nous emmène jusqu'à la face postérieure des tubérosités ischiatiques (fig. 3.20). Les deux muscles ischiojambiers médiaux – le semi-membraneux et le semi-tendineux – sont complétés par l'unique ischiojambier latéral, le muscle biceps fémoral (même si l'on peut également considérer que la partie latérale du membre inférieur a deux « ischiojambiers » – voir chapitre 6). Ces trois ischiojambiers sont des TGV, qui affectent à la fois le genou et la hanche.

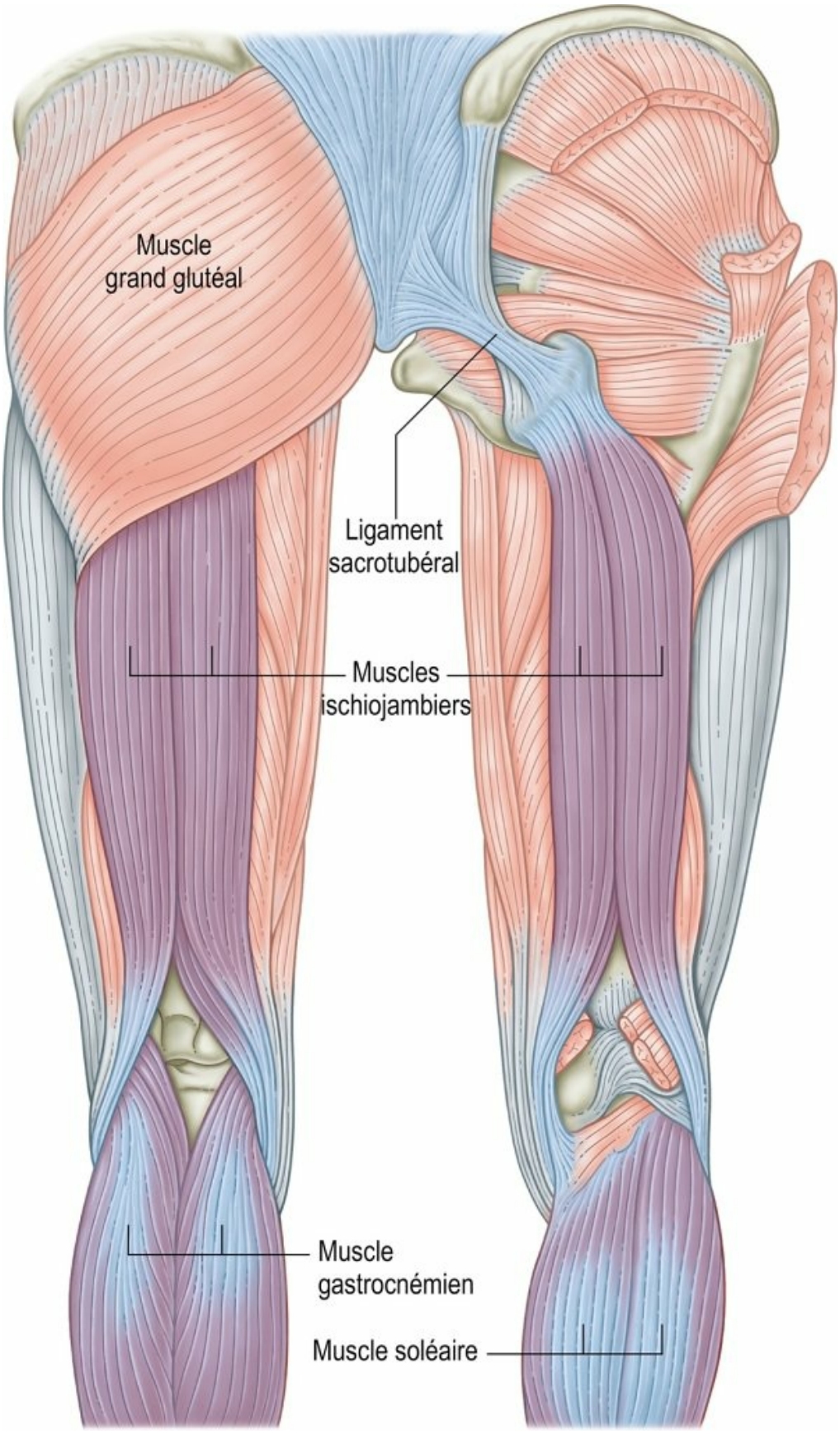
Muscle
grand glutéal
Ligament
sacrotubéral
Muscles
ischiojambiers
Muscle
gastrocnémien
Muscle soléaire

FIG. 3.20 Une vue superficielle (à gauche) montre les muscles ischiojambiers disparaissant sous le muscle grand glutéal, mais bien que le muscle grand glutéal soit un muscle superficiel postérieur, il ne fait pas partie de la LPS. Il est disqualifié du fait qu'il change à la fois de direction et de niveau. Retirez le muscle grand glutéal (qui apparaîtra plus tard dans d'autres lignes) pour voir la connexion évidente entre les ischiojambiers et le ligament sacrotubéral.



Séparer les ischiojambiers

On a beaucoup écrit sur les ischiojambiers, mais très peu sur leurs fonctions isolées. Les ischiojambiers médiaux (semi-tendineux et semi-membraneux) produisent une rotation médiale du tibia lorsque le genou est fléchi. Dans la même situation, l'ischiojambier latéral (biceps fémoral) produit une rotation latérale de la jambe (ensemble fibula-tibia) par rapport au fémur. Pour réaliser ces fonctions séparées, les deux ensembles de muscles doivent pouvoir travailler séparément. Ce mouvement différentiel entre les ischiojambiers médiaux et latéraux est particulièrement important dans les sports ou les activités dans lesquels les hanches sont mobilisées alternativement pendant qu'une pression est exercée sur le genou, comme dans la danse jazz, le slalom au ski ou la feinte au football ou au rugby. Lors de la course simple – flexion et extension pures – , cette séparation n'est pas nécessaire car les ischiojambiers médiaux et latéraux travaillent toujours en tandem.

Pour vous rendre compte à quel point les fonctions des ischiojambiers médiaux et latéraux sont séparées, demandez à votre patient de s'allonger sur le ventre, le genou fléchi pour un accès plus facile. Commencez par remonter dans l'espace entre les deux ensembles d'ischiojambiers, juste au-dessus de la zone délicate dans le creux poplité (voir fig. 3.17 et fig. 3.20). Là, il vous sera facile de sentir la séparation entre les ensembles médiaux et latéraux, car ils sont

relativement tendineux et distants d'au moins 3 à 5 cm. Remontez maintenant en direction de la tubérosité ischiatique, en veillant à rester dans la « vallée » entre les deux ensembles de muscles. Jusqu'où pouvez-vous sentir cette « vallée » palpable ? Chez certaines personnes, le groupe des trois muscles sera lié à quelques centimètres au-dessus du creux poplité ; chez d'autres, une division sera palpable à mi-chemin ou plus de la tubérosité ischiatique. En dissection, la séparation potentielle peut remonter jusqu'à une dizaine de centimètres de la tubérosité ischiatique.

Pour tester cela sur le plan fonctionnel, demandez à votre patient couché sur le ventre de plier à angle droit le genou que vous êtes en train d'évaluer, puis de tourner le pied médialement et latéralement au maximum – « tournez votre tibia vers l'extérieur ; tournez votre tibia vers l'intérieur » – tout en plaçant une main en travers des muscles ischiojambiers et en palpant pour sentir s'ils travaillent séparément.

Pour traiter des ischiojambiers liés, insérez (ou remuez ou glissez) vos doigts entre les muscles au niveau de liaison le plus bas tandis que votre patient continue à tourner lentement sa jambe vers l'intérieur et vers l'extérieur, le genou toujours plié. Le fascia de liaison va se relâcher progressivement, permettant à vos doigts de plonger en direction du fémur. Continuez à travailler en remontant de quelques centimètres à la fois jusqu'à ce que vous atteigniez la limite de cette technique (www.anatomytrains.com – réf. vidéo : Superficial Back Line 31:08 à 33:57 ).



Rotation au niveau du genou

Bien que la rotation fonctionnelle du genou ne soit possible que lorsque le genou est fléchi, la rotation posturale du tibia par rapport au fémur, médiale ou latérale, est très courante. Même si plusieurs facteurs, notamment une tension dans les tissus péri-articulaires et des tensions remontant du pied, peuvent contribuer à cette configuration,

le travail différentiel sur les deux ensembles d'ischiojambiers peut être très utile pour réaligner la jambe.

Si le tibia est en rotation médiale (mesuré par la direction de la tubérosité tibiale par rapport au plan de la patella – les bords extérieurs de la patella et de la tubérosité tibiale doivent former un triangle isocèle), alors un travail manuel ou d'étirement sur le groupe médial des ischiojambiers (semi-tendineux et semi-membraneux) est nécessaire. Si le tibia est tourné latéralement, un travail sur le biceps fémoral (les deux chefs, mais plus particulièrement le chef court) est nécessaire. Les tissus doivent être travaillés en direction du genou. Commencez par l'étirement ou le travail général des ischiojambiers que vous aviez prévu, puis faites un travail supplémentaire sur l'ischiojambier pertinent pour réduire la rotation, en utilisant l'allongement excentrique lent des tissus du patient provoqué par le retour du genou de la flexion à l'extension. Les tissus qui maintiennent ces rotations sont situés en profondeur dans le myofascia des ischiojambiers. Si cela n'est pas efficace, fouillez pour retrouver les tensions possibles générées par la position du pied, les torsions du bassin ou la Ligne Spirale (LS) (voir le chapitre 6).



De la hanche au sacrum

Si nous continuons à penser en termes de muscles, il est difficile de voir comment nous pouvons poursuivre à partir de là en utilisant les règles des *Anatomy Trains*, puisque aucun muscle ne s'insère sur la tubérosité ischiatique dans une direction qui soit en continuité avec les ischiojambiers. Le muscle grand glutéal continue après l'insertion des ischiojambiers, mais il circule clairement dans un plan fascial plus superficiel. Et continuer par les muscles carré fémoral, grand adducteur ou jumeau inférieur, qui sont dans un plan similaire, impliquerait dans tous les cas un changement de direction radical qui enfreindrait les règles. En revanche, si nous pensons en termes de fascia, nous ne sommes absolument pas dans une voie de garage : le ligament sacrotubéral naît à l'arrière de la tubérosité, en continuité manifeste avec les ischiojambiers, et traverse le bord latéral du

sacrum, juste au-dessus de l'articulation sacrococcygienne (voir fig. 3.20).

L'extrémité inférieure du ligament est en continuité avec les ischiojambiers. En fait, le tendon de l'ischiojambier latéral (ou muscle biceps fémoral) peut réellement être dissocié en dissection et remonté jusqu'au sacrum. (Cette partie du ligament est probablement un muscle dégénéré ; il nous suffit de regarder notre proche parent mammifère, le cheval, pour voir un muscle biceps fémoral qui remonte tout du long jusqu'au sacrum. Le sacrum d'un cheval, bien sûr, supporte un poids proportionnellement plus faible que le nôtre et a beaucoup plus de liberté de mouvement qu'un sacrum humain.)



« Gares »

Soyons clairs sur la communication fasciale au niveau des « gares » ou insertions. Nous faisons une nouvelle pause pour donner une explication plus complète car il s'agit d'un bon exemple du fonctionnement général d'une « gare » des *Anatomy Trains*. Nous ne sommes pas en train de dire que le ligament sacrotubéral dans son intégralité est une extension des ischiojambiers. La connexion de traction très solide, quasi osseuse, entre le sacrum et la tubérosité ischiatique est absolument nécessaire à la posture verticale de l'homme et à l'intégrité pelvienne. Sans elle, notre coccyx (équivalent à la « queue » d'un animal) jaillirait, de manière douloureuse et irrémédiable, vers l'extérieur, à chaque fois que nous nous pencherions. Le ligament est absolument accroché aux os (du moins à l'enveloppe périostée) et ne peut pas glisser, d'un bloc, de manière importante, que ce soit en direction des ischiojambiers ou du fascia sacré.

Ce que nous *voulons* dire, c'est que les couches plus superficielles de fascia sont en continuité de chaque côté avec le myofascia et sont, ou devraient être, capables de communiquer à la fois le mouvement et la tension au travers des fibres fasciales adjacentes à la surface du ligament (voir fig. 2.8 et fig. 2.9). Le nombre de couches capables de communiquer et le nombre de couches qui restent bloquées varient

d'une personne à l'autre et dépendent des besoins mécaniques de cette zone propres à la personne. Dans les cas de blocage extrême, le derme de la peau sera collé aux autres couches (formant parfois une cuvette au niveau de la peau) – indication certaine que cette « gare » ne communique pas. Dans les cas de laxité extrême, habituellement après un traumatisme, mais parfois en raison d'un étirement excessif, d'une manipulation forcée ou simplement d'une « laxité ligamentaire » relative à leur tonus tissulaire global, les couches qui devraient être intégrées aux « gares » locales deviennent trop communicatives, nécessitant un resserrement myofascial supplémentaire ailleurs pour maintenir une certaine forme d'intégrité au niveau de l'articulation sacro-iliaque.

L'extrémité supérieure du ligament profond est aussi solidement reliée au sacrum, mais elle a plus de connexions superficielles avec les autres fascias de cette zone, en particulier en aval avec le coccyx et en amont avec l'épine iliaque postérieure. En dissection, il est possible de détacher du corps les fibres communicantes superficielles du ligament sacrotubéral tout en maintenant leur solide connexion avec les ischiojambiers et le fascia des muscles érecteurs du rachis (comme dans la fig. 3.3).



Ligament sacrotubéral

Ce qui suit ne concerne pas le ligament sacrotubéral en soi, mais plutôt le tissu de la LPS qui passe au-dessus du ligament sacrotubéral dans son trajet depuis les ischiojambiers jusqu'au fascia sacré. Étant donné que le bord médial du muscle grand glutéal s'insère sur un plan plus superficiel que celui du tissu auquel nous voulons accéder, entrez du côté médial de l'épaisse ligne ligamentaire en descendant depuis la face latérale inférieure du sacrum, en réclinant le tissu inférieurement et latéralement jusqu'à la tubérosité ischiatique, ou vice versa, selon la configuration.

Ce tissu doit généralement être amené vers le bas pour ceux qui ont une bascule antérieure du bassin et vers le haut chez ceux qui ont un rachis lombaire plat ou une bascule postérieure du sacrum

(www.anatomytrains.com – réf. vidéo : Superficial Back Line 35:03 à 36:35). Appliquez une pression profonde, ferme et constante, sans hacher ou creuser, en sentant cette sensation de relâchement légère mais profonde.

Du sacrum à l'occiput

Depuis l'extrémité supérieure du ligament sacrotubéral, nos règles exigent que nous continuions approximativement dans la même direction et nous n'avons pas de difficultés à le faire : les muscles érecteurs du rachis sortent des couches de fascia sacré en continuité avec le ligament sacrotubéral (fig. 3.21, vidéo 3.7) (www.anatomytrains.com – réf. vidéo : Superficial Back Line, 1:04:24 à 1:06:52). Les érecteurs du rachis s'étendent sur l'ensemble du rachis, du sacrum à l'occiput, avec les TGV du complexe des muscles longissimus et iliocostaux recouvrant les TER toujours plus profonds et plus courts des muscles épineux, semi-épineux et multifides (fig. 3.22). La couche la plus profonde, représentée par le groupe des muscles transversaires épineux, apporte les TER mono-articulaires les plus courts, ce qui met en évidence les trois configurations de base suivies par tous les muscles érecteurs (fig. 3.23). Les détails anatomiques fonctionnels de tous ces complexes musculaires ont été fort bien documentés ailleurs [2 – 4].

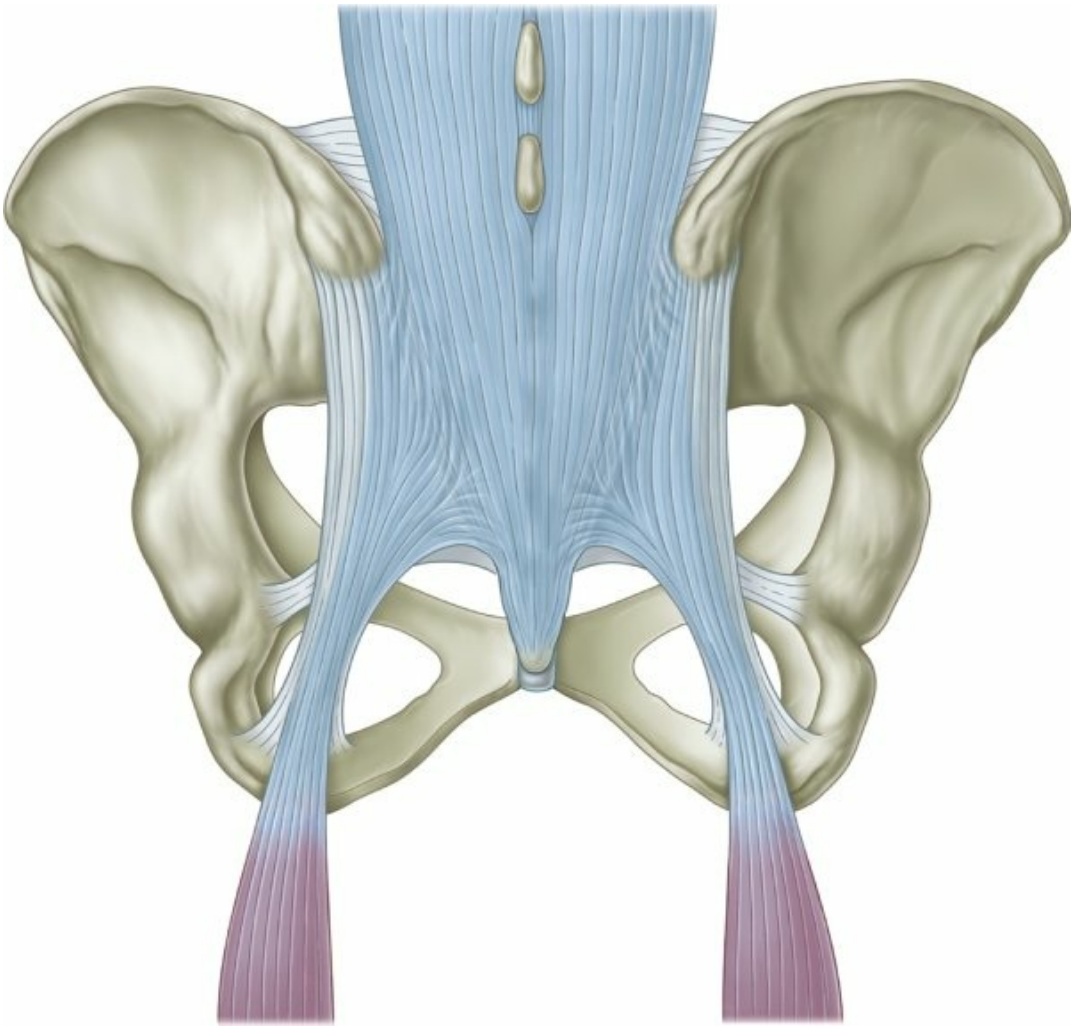

FIG. 3.21 **Avec un scalpel, il est possible d'isoler le ligament sacrotubéral en tant que structure séparée. Dans la vie, toutefois, il est relié (au moins en superficie) en amont avec le fascia sacré et les muscles érecteurs du rachis, et en aval avec le muscle biceps fémoral et les muscles ischiojambiers médiaux également (vidéo 3.7).**

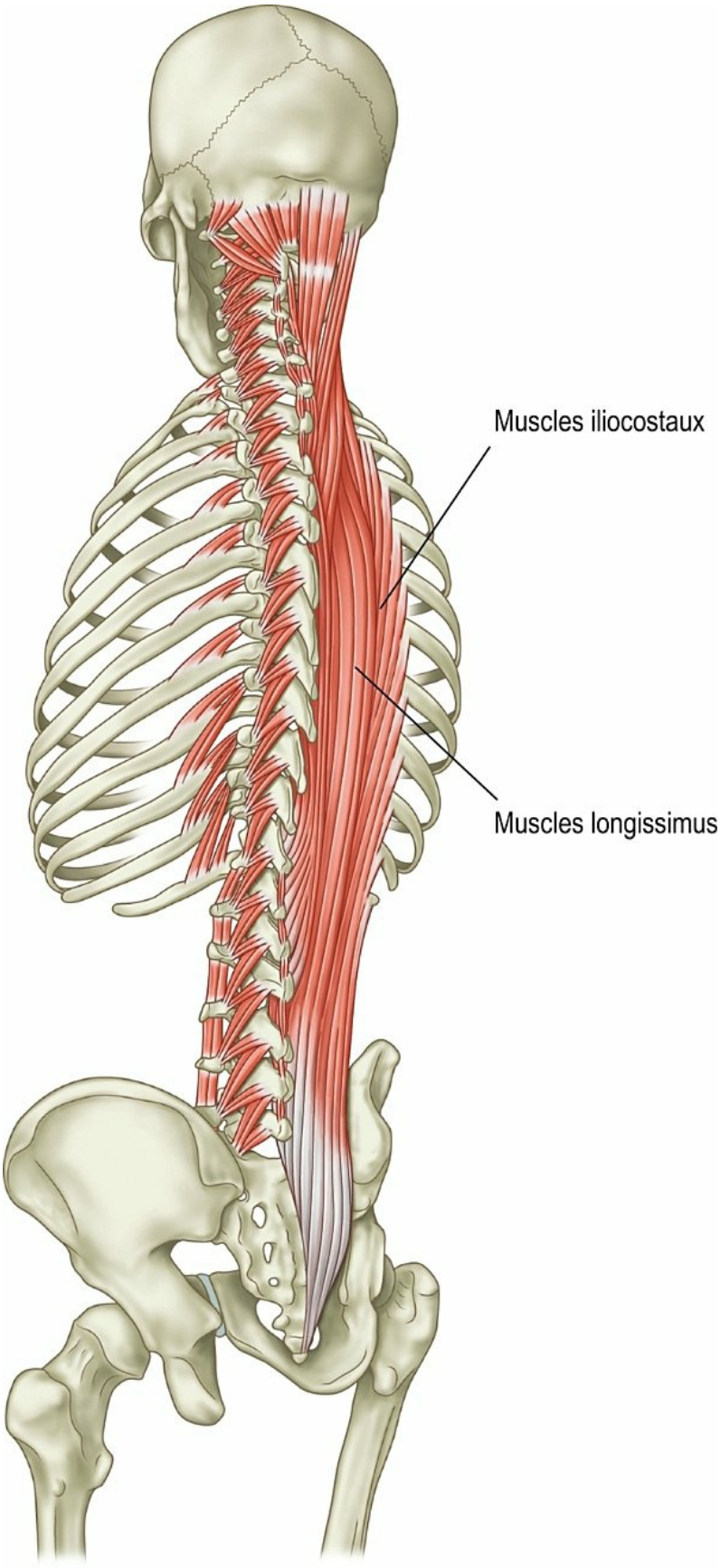
Muscles iliocostaux
Muscles longissimus

FIG. 3.22 Les muscles érecteurs du rachis sont la voie suivante de la LPS. Les muscles cheminent depuis le sacrum jusqu'à l'occiput ; le fascia circule du ligament sacrotubéral au fascia du cuir chevelu. Sur la gauche, on trouve certains des « TER » sous-jacents du groupe des transversaires épineux – les muscles intertransversaires, rotateurs et élévateurs des côtes.

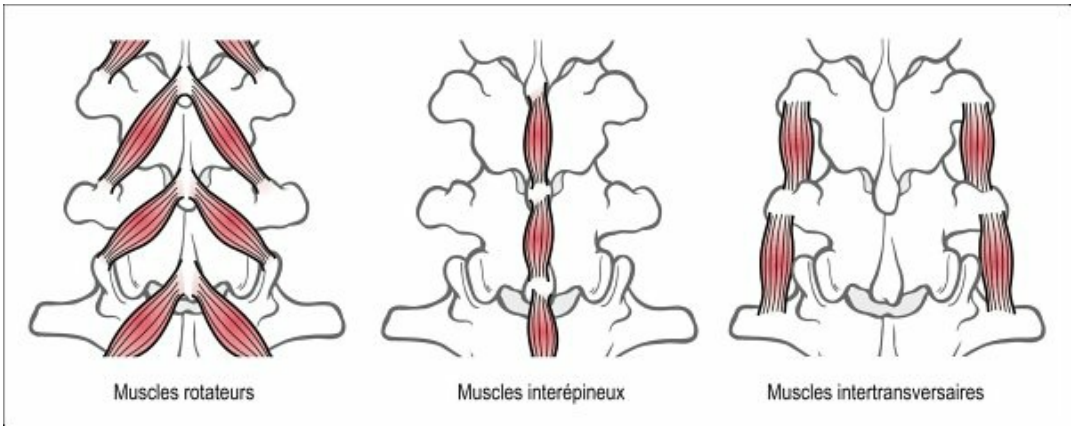

FIG. 3.23 Le niveau le plus profond des muscles érecteurs du rachis montre trois configurations principales : d'un processus épineux à un processus transverse, d'un processus épineux à un processus épineux et d'un processus transverse à un processus transverse. Les muscles plus superficiels apparaissent comme des versions TGV toujours plus longues des fonctions primaires de ces TER.



vidéo 3.7 LPS : élévation du bassin

Les couches de fascia des TGV plus superficiels de ce complexe relient le sacrum à l'occiput. Nous devons noter que, bien que les érecteurs fassent partie de ce que nous appelons la Ligne Postérieure Superficielle (LPS), plusieurs couches de myofascia encore plus superficiel surplombent ici la ligne sous la forme des muscles dentelés postérieurs, splénius, rhomboïdes, élévateurs de la scapula, ainsi que des muscles superficiels de l'épaule, trapèzes et grands dorsaux. Ces muscles font partie des Lignes Spirale, Brachiale et Fonctionnelle et sont présentés respectivement aux chapitres 6, 7 et 8.

Fascia des érecteurs du rachis

Les méthodes pour traiter les muscles du dos sont si nombreuses et diverses qu'il faudrait des quantités d'ouvrages pour toutes les détailler. Nous donnons ici quelques considérations et techniques générales.

Étant donné que les muscles érecteurs du rachis couvrent la face postérieure des courbures rachidiennes, ils contribuent à la profondeur de ces courbures, avec les muscles et les ligaments qui s'insèrent à l'avant du rachis dans le cou et les lombaires (voir le

chapitre 9 sur la Ligne Antérieure Profonde). En gardant cela à l'esprit, nous allons d'abord nous intéresser à la profondeur des courbures du rachis : y a-t-il une lordose lombaire ou cervicale ou bien une cyphose thoracique ? Observez : les processus épineux font-ils saillie comme des bosses ou font-ils une crête au-dessus du tissu avoisinant (sont-ils des « montagnes » ?) ; ou bien plongent-ils sous le tissu myofascial avoisinant dans un sillon (forment-ils des « vallées » ?).

La règle générale est paradoxale : continuer à ériger les montagnes et à creuser les vallées. Le tissu myofascial s'est éloigné des processus épineux qui font saillie (comme dans une hypercyphose), s'élargissant puis venant adhérer aux couches avoisinantes. Ces tissus doivent être mobilisés médialement, en direction des processus épineux, non seulement pour libérer les tissus afin qu'ils puissent bouger, mais aussi pour pousser antérieurement ces vertèbres qui sont trop postérieures. À l'inverse, lorsque les vertèbres sont profondément enfoncées (comme dans une hyperlordose), les tissus myofasciaux contigus migrent médialement et se resserrent, formant la corde de l'arc dans cette partie du rachis. Ces tissus doivent être mobilisés latéralement et allongés progressivement du plus superficiel au plus profond. Cela donnera aux vertèbres enfoncées un peu de liberté pour revenir en place.

Pour évaluer la capacité d'allongement à divers niveaux du rachis, faites asseoir votre patient sur une chaise (ou au bord d'une table de traitement, à condition qu'elle soit suffisamment basse pour que les pieds du patient reposent confortablement sur le sol). Aidez votre patient à se tenir droit, le poids du haut du corps reposant sur les tubérosités ischiatiques et la tête droite avec le regard à l'horizontale (en regardant droit devant). Demandez à votre patient de baisser son menton sur sa poitrine jusqu'à ce qu'il ressente un étirement confortable à l'arrière du cou. Laissez le poids de son front commencer à le tirer vers l'avant, « une vertèbre à la fois », tandis que vous vous tenez debout à côté de lui et que vous l'observez. Repérez les endroits où les processus épineux individuels ne s'écartent pas l'un de l'autre comme les voitures d'un train sortant l'une après l'autre de

la gare. Dans tous les rachis, sauf les plus sains, vous trouverez des endroits où quelques vertèbres, voire un groupe entier de vertèbres, se déplaceront ensemble, sans différenciation.

Les patients réellement noués peuvent même mobiliser leur rachis d'une seule pièce, obtenant l'essentiel de leur mouvement vers l'avant par une flexion au niveau des hanches plutôt qu'en courbant ou fléchissant le rachis lui-même (fig. 3.24).

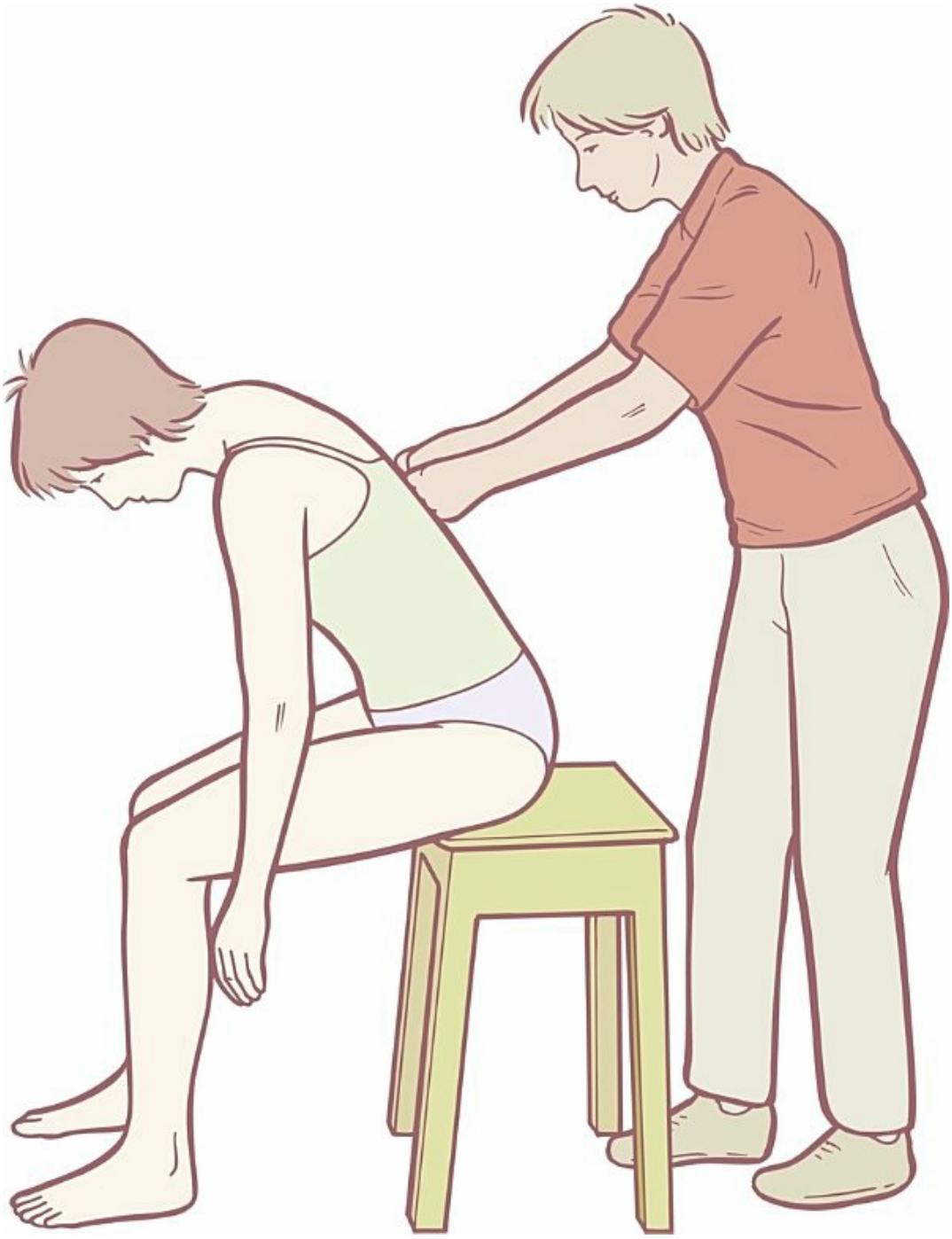

FIG. 3.24 Travailler les érecteurs du rachis et le fascia associé en contraction excentrique à partir d'un banc est une façon très efficace de modifier la fonction myofasciale autour du rachis.

L'évaluation peut se transformer aisément en traitement si vous

posez délicatement votre main sur une zone rigide et que vous encouragez votre patient à trouver la courbure ou le mouvement dans cette partie du rachis. Un traitement manuel plus affirmé peut être mis en œuvre pour les zones rigides rebelles. Tenez-vous debout derrière le banc et, lorsque le patient commence à s'enrouler vers l'avant, le menton légèrement rentré, placez la face dorsale de toutes les phalanges proximales de vos mains des deux côtés du rachis au niveau de la jonction cervicothoracique. Descendez les mains, à mesure que le patient s'incurve vers l'avant, en accompagnant son mouvement et en mobilisant progressivement les tissus soit inférieurement et latéralement, soit inférieurement et médialement (en fonction des « montagnes » et des « vallées »). Vous devriez atteindre le fascia sacré à peu près au moment où il sera complètement penché en avant, poitrine contre cuisse (www.anatomytrains.com – réf vidéo : Superficial Back Line, 36:44 à 57:04 ).

Il est très important que le patient reste les pieds au sol, repoussant votre pression grâce à ses pieds et non avec le dos ou le cou. Pour obtenir les meilleurs résultats, il est important que les pieds du patient ne pendent pas, mais soient fermement appuyés sur le sol. Cette technique doit être absolument confortable pour le patient ; arrêtez immédiatement en cas de douleur dans le bas du dos (toutefois, en raison de l'étirement excentrique sur les muscles et les feuillets fasciaux, cette technique convient généralement parfaitement aux patients qui ont des problèmes lombaires). Votre pression doit s'exercer davantage vers le bas du dos que vers l'avant.

Pour un travail plus spécifique, les articulations dorsales des doigts ou du poing peuvent être utilisées comme applicateur, et la pointe du coude (olécrâne) est également utile pour ouvrir les lames et cordes fasciales plus résistantes.

Il existe une variante intéressante en cas de cyphose rachidienne, mais elle ne peut être appliquée qu'aux personnes avec de puissants muscles lombaires. La survenue d'une lombalgie lors de l'utilisation de cette technique est une contre-indication au traitement. Demandez à votre patient de commencer le mouvement de flexion rachidienne

décrit ci-dessus. Lorsque votre applicateur (poing, coude, jointure) est au niveau de la partie la plus postérieure de la courbure thoracique (qui devrait aussi être la zone la plus tendue, la plus bloquée), dites à votre patient : « Courbez-vous en sens inverse ; avancez votre sternum vers le mur en face de vous » (comme dans la posture du Sphinx ou du Cobra en yoga). Maintenez votre position derrière le patient lorsqu'il s'ouvre en hyperextension, hanches fléchies (un peu comme une figure de proue sur un vieux navire). Cela peut produire une ouverture considérable de la poitrine et du rachis thoracique.

Ces techniques peuvent être répétées un certain nombre de fois, lors d'une même séance ou lors de séances successives, sans effet négatif – tant qu'elles restent agréables et indolores pour le patient.

Muscles suboccipitaux

De nombreuses techniques pour la traction générale et l'étirement des tissus cervicaux, ainsi que des techniques spécifiques pour les muscles cervicaux, ont bien été décrites par ailleurs et peuvent être efficacement utilisées en ce qui concerne la LPS (www.anatomytrains.com – réf. vidéo : Superficial Back Line, 1:00:00 à 1:02:20 ). Les couches les plus profondes des muscles cervicaux postérieurs (« l'étoile » suboccipitale) sont déterminantes pour ouvrir l'ensemble de la LPS ; en effet, les muscles droits postérieurs de la tête et obliques de la tête peuvent être considérés comme les pièces maîtresses fonctionnelles de la LPS (fig. 3.25). Le nombre élevé de récepteurs à l'étirement dans ces tissus et leur lien essentiel depuis les mouvements oculaires jusqu'à la coordination du reste de la musculature dorsale garantissent leur rôle central. On a montré que ces muscles comptent 36 fuseaux musculaires par gramme de tissu alors que le grand glutéal n'a que 0,7 fuseau par gramme [5]. Ainsi, on pourrait dire que les muscles suboccipitaux sont environ 50 fois plus « intelligents » que le muscle glutéal ; cependant, dans les salles de sport modernes, vous pourrez chercher en vain une machine

permettant de faire travailler ces muscles essentiels.

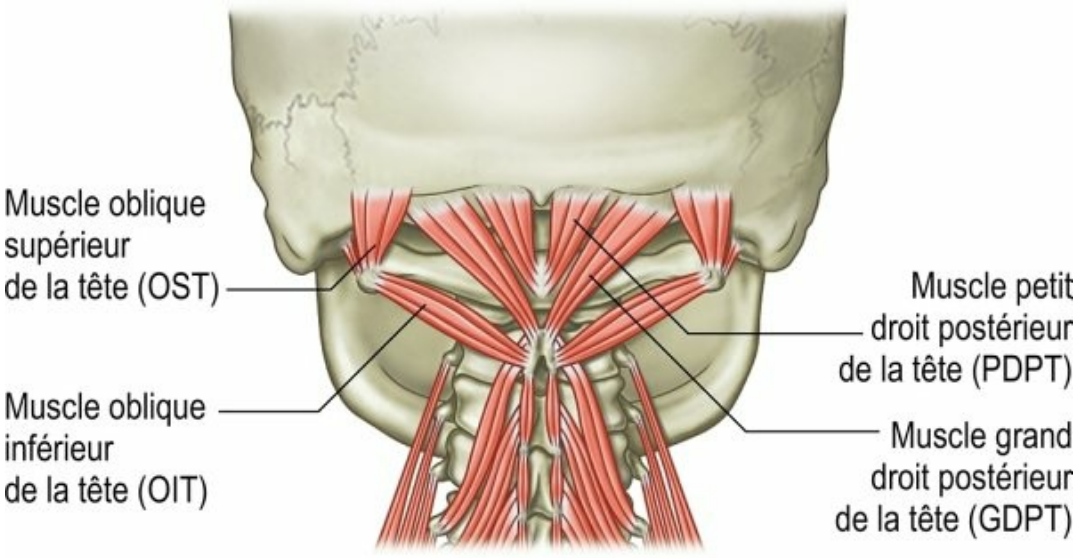

FIG. 3.25 Le petit groupe de muscles suboccipitaux centraux est la pièce maîtresse fonctionnelle de la LPS. Il nécessite, de ce fait, des schémas plus détaillés que celui-ci vu directement de dos.)

Pour ressentir cette liaison sur vous-même, placez vos mains de chaque côté de votre tête avec les pouces juste sous l'arrière de votre crâne. Travaillez délicatement avec vos pouces au-delà des muscles superficiels de manière à ce que vous puissiez sentir les tissus plus profonds au-dessous de la crête occipitale. Fermez les yeux. Maintenant, tournez les yeux à droite et à gauche, tandis que vos paumes de mains, essentiellement placées sur vos oreilles, empêchent votre tête de tourner. Sentez-vous les petits changements du tonus musculaire sous vos pouces ? Même si votre tête ne bouge pas, ces muscles primaires anciens répondent aux mouvements de vos yeux. Regardez vers le haut et vers le bas et vous sentirez d'autres muscles de ce même groupe s'engager de façon similaire. Essayez de bouger les yeux sans bouger ces muscles et vous verrez que c'est quasi impossible. Ils sont si fondamentalement connectés – et le sont depuis presque toute notre histoire vertébrale – que chaque mouvement oculaire va produire un changement du tonus de ces muscles

suboccipitaux. Il est difficile de modifier cette « programmation » neuronale profonde, mais c'est parfois nécessaire en présence de certains troubles de la vision ou de la lecture et de certains problèmes au niveau du cou[1]. Les autres muscles rachidiens « écoutent » ces muscles suboccipitaux et ont tendance à s'organiser en suivant leur trace.

Le dicton « un chat retombe toujours sur ses pattes » est une autre illustration de ce concept. Lorsqu'un chat se retrouve en l'air, il utilise ses yeux et son oreille interne pour orienter sa tête à l'horizontale. Cela introduit certaines tensions dans les muscles suboccipitaux, que le cerveau décrypte grâce aux multiples récepteurs à l'étirement avant d'ordonner de manière réflexe au reste des muscles rachidiens d'organiser l'intégralité du rachis, à partir du cou, de manière à ce que les pattes du chat soient au-dessous de lui avant qu'il ne touche le sol. Même si nous sommes debout avec notre rachis vertical, notre relation tête-cou-haut du dos fonctionne d'une façon très semblable. Donc, la façon dont vous utilisez vos yeux et, plus particulièrement, la façon dont vous utilisez votre cou déterminent le mode de tonus du reste de vos muscles dorsaux profonds. Cela conduit à un certain nombre des schémas posturaux que nous voyons dans notre pratique quotidienne : le relâchement du cou, son étirement et son organisation musculaire sont souvent essentiels pour des problèmes rebelles entre les omoplates, dans le bas du dos, voire dans les hanches.

La rétraction du cou et de la tête est une partie fondamentale de la réponse de peur. La plupart des animaux répondent à la peur par une rétraction de la tête et les humains ne font pas exception (vidéo 3.6). Étant donné que la plupart d'entre nous ne sortent pas de l'enfance sans quelque peur non résolue, cette rétraction, soit en tant qu'habitude avant que nous commencions un mouvement, soit en tant qu'état postural permanent, est intégrée à notre mouvement comme une façon d'être socialement acceptable, une façon de ne pas se faire remarquer, mais tellement nocive. Une habitude aussi profonde et aussi ancienne n'est pas facile à corriger – les maîtres de la technique d'Alexander s'y emploient depuis des années – , mais l'effort en vaut

la peine pour le sentiment de liberté psychologique et physique qu'il procure.



vidéo 3.6 LPS : travail cervical

Les quatre muscles suboccipitaux qui font partie de la LPS sont le petit droit postérieur de la tête (PDPT), le grand droit postérieur de la tête (GDPT), l'oblique supérieur de la tête (OST) et l'oblique inférieur de la tête (OIT). Ils cheminent entre l'occiput, l'atlas (C1) et l'axis (C2). C1 possède des processus transverses (PT) relativement volumineux, mais un processus épineux (PE) plutôt petit, appelé « tubercule dorsal ». Pour sentir la position relative des PT de C1, demandez à votre patient de se coucher sur le dos et asseyez-vous à l'extrémité de la table, du côté de la tête, en plaçant vos mains autour du crâne du patient de manière à ce que la phalange *intermédiaire* de vos index s'appuie contre les processus mastoïdes, laissant libre la phalange distale. Vos poignets doivent être à proximité ou sur la table afin que votre index suive approximativement la direction du muscle sternocléidomastoïdien (SCM). Fléchissez délicatement la partie distale de vos index dans la chair juste au-dessous de la mastoïde. Si vos poignets sont trop loin de la table et que vos doigts pointent vers le bas, vous manquerez l'atlas. Si vos poignets sont trop bas ou que

votre index est à l'avant de la mastoïde, vous pénétrerez dans l'espace entre la mâchoire et la mastoïde, ce qui n'est pas recommandé. Parfois, vous pouvez sentir directement les PT, juste au-dessous et à l'avant de la mastoïde ; parfois, vous pouvez seulement les sentir par déduction, car beaucoup de muscles sont en compétition pour trouver un espace d'insertion sur le PT. Toutefois, si vous gardez la phalange intermédiaire en contact avec le processus mastoïde, avec un peu de pratique vous pourrez sentir précisément si un PT est plus saillant que l'autre (indiquant une translation latérale ou un déplacement vers le côté saillant) ; ou à l'avant de l'autre (indiquant une rotation de l'articulation atlanto-occipitale [A-O]) ; ou plus proche du crâne que l'autre (indiquant une flexion latérale = inclinaison ou une bascule entre les deux).

L'OIT est bien mal nommé car il ne s'insère pas directement sur la tête ; il chemine au contraire depuis le volumineux PE de l'axis jusqu'aux volumineux PT de l'atlas, un peu comme les rênes d'un cheval (fig. 3.26). Ce muscle est parallèle au splénius de la tête et constitue le muscle de la rotation homolatérale le plus profond et le plus petit, créant ce « non »-mouvement, la rotation de l'atlas et de l'occiput ensemble sur l'axis. Vous pouvez trouver ce muscle grâce à la localisation des PT de l'atlas et du PE de l'axis, en plaçant l'extrémité de vos index juste entre les deux (ce qu'une petite « dépression » entre le trapèze et le SCM vous aidera à repérer chez la plupart des patients), en maintenant le crâne avec vos pouces et en demandant au patient une rotation de la tête contre résistance – le muscle profond va « jaillir » contre l'extrémité de vos doigts et vous pourrez évaluer la différence de tonus entre les deux côtés.

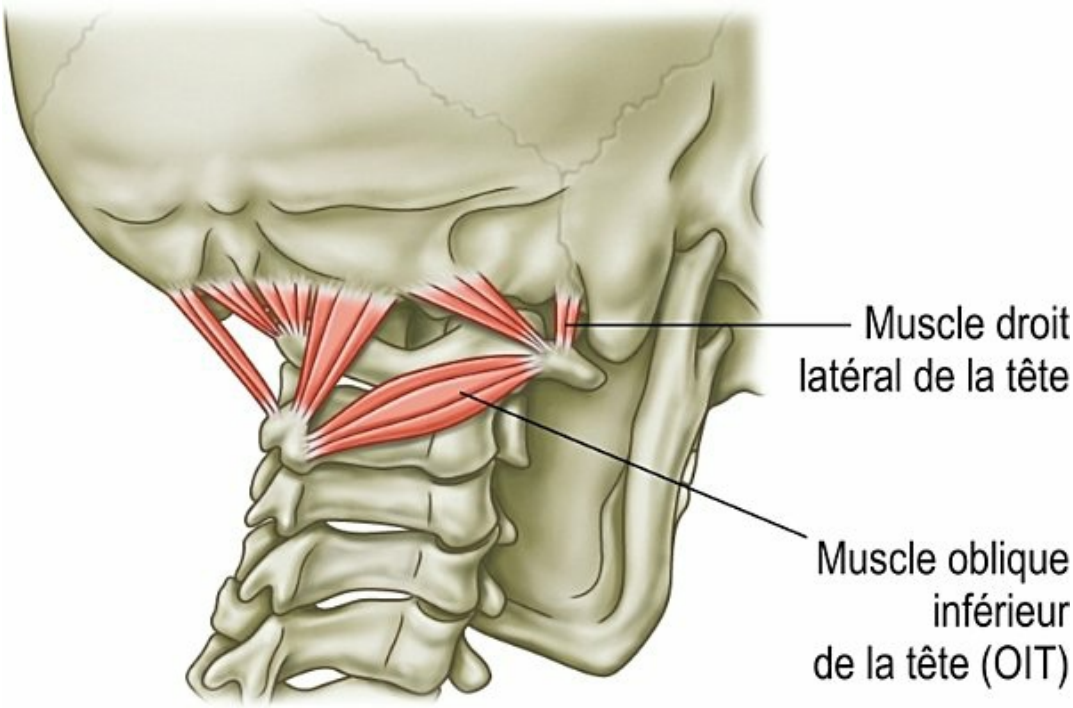

FIG. 3.26 Une vue oblique des muscles suboccipitaux permet de mieux comprendre les relations entre chacun d'eux ainsi qu'entre les muscles et le mouvement de la tête. L'oblique inférieur de la tête (OIT), cheminant entre le processus épineux de C2 et les processus transverses de C1, est un modulateur fondamental de la rotation dans le rachis.

Les trois autres muscles suboccipitaux suivent un trajet en profondeur, inférieurement au rebord occipital. Suivant un trajet médiolatéral, le PDPT va de l'occiput au tubercule postérieur de l'atlas, croisant uniquement l'articulation A-O. Mais comme nous l'avons déjà mentionné, l'atlas n'a pas de gros processus épineux. Ainsi, ce qui n'apparaît pas clairement dans la majorité des ouvrages d'anatomie, c'est que ce muscle doit suivre un trajet vers le bas *et très en avant* pour y parvenir (fig. 3.27).

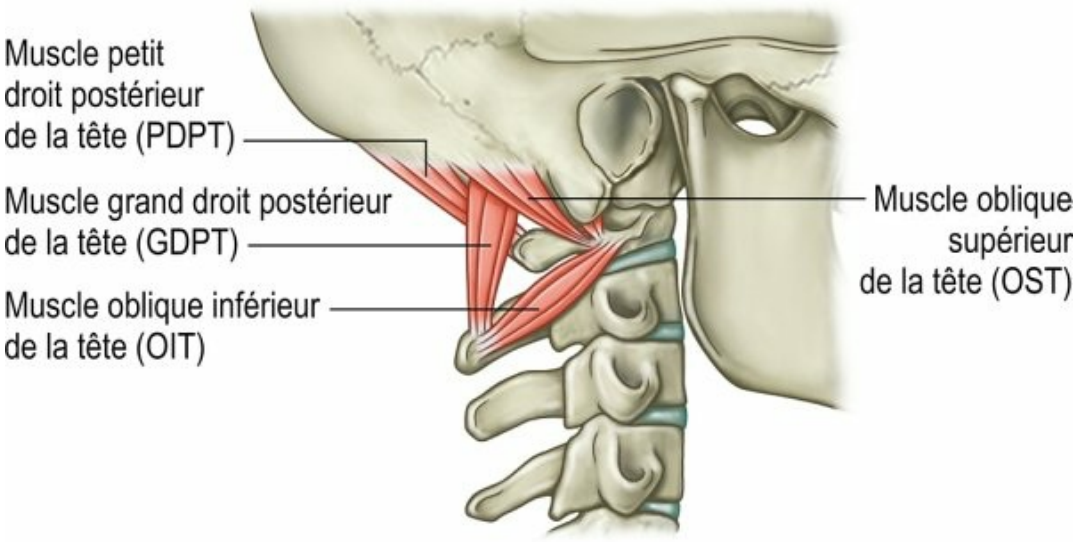

FIG. 3.27 Une vue latérale des muscles suboccipitaux nous montre comment le petit droit postérieur de la tête (PDPT) et l'oblique supérieur de la tête (OST) tirent le crâne vers le bas et vers l'avant tandis que le grand droit postérieur de la tête (GDPT) a tendance à tirer le crâne vers le bas et juste un peu vers l'arrière. Dans les cas extrêmes, ils travaillent tous ensemble, mais dans le « réglage fin » d'une relation tête-cou, leur différenciation est essentielle pour intégrer le travail myofascial sur les grands muscles du rachis dans un mouvement fonctionnel correct.

Le muscle immédiatement en latéral, le GDPT, descend le long du PE de l'axis, mais cet os ayant un PE très volumineux, ce muscle chemine de manière plutôt verticale, crâniocaudale. Cela indique une différence de fonction entre ces deux muscles : le PDPT, entre autres fonctions, a tendance à tirer l'occiput *antérieurement* sur l'atlas (protraction occipitale, ou bascule antérieure de l'occiput sur l'atlas, parfois appelée flexion axiale), tandis que le GDPT crée une hyperextension pure dans les deux articulations, A-A (atlanto-axiale) et A-O. (Le PDPT ne peut pas tirer l'atlas postérieurement car la dent de l'axis [C2] empêche ce mouvement.)

Le plus latéral de ces trois muscles, l'oblique supérieur de la tête (OST), chemine inférieurement et de nouveau antérieurement depuis

la partie postérolatérale de l'occiput, cette fois en direction des volumineux PT de l'atlas. Ce muscle, qui suit un trajet parallèle au PDPT, aura le même effet – tirer l'occiput vers l'avant sur l'atlas (et aussi contribuer à créer une rotation posturale dans l'articulation A-O s'il est plus court d'un côté que de l'autre).

Si le traitement de ces muscles (détente musculaire) peut s'avérer être un processus complexe, étant donné leur connexion « vers le haut » avec les yeux et vers le bas avec l'ensemble du rachis, nous pouvons faciliter leur palpation. Là encore, le patient est allongé sur le dos, sa tête repose entre vos mains, mais cette fois avec l'occiput lové dans vos paumes de main, de sorte que vos doigts soient entièrement libres. Repliez complètement vos doigts sous l'occiput (de manière à ce qu'ils pointent vers vous et non plus vers le plafond) et dépassez le trapèze et le semi-épineux pour atteindre ces petits muscles profonds. Laissez vos auriculaires sur la table et touchez la ligne médiane nuchale de votre patient avec vos annulaires, de sorte que les six pulpes de vos doigts entourent la base de l'occiput (fig. 3.28). Avec des ajustements en fonction des différentes tailles de mains et de têtes, vos annulaires seront en contact avec le PDPT, vos majeurs avec le GDPT et vos index avec l'OST. Par des mouvements de va-et-vient de la pulpe du majeur le long du trajet du muscle, vous repérerez souvent (mais pas toujours) la bande plus charnue du GDPT et vous pourrez placer les deux autres doigts de chaque côté (www.anatomytrains.com – réf. vidéo : Superficial Back Line, 1:02:20 à 1:04:22 ).

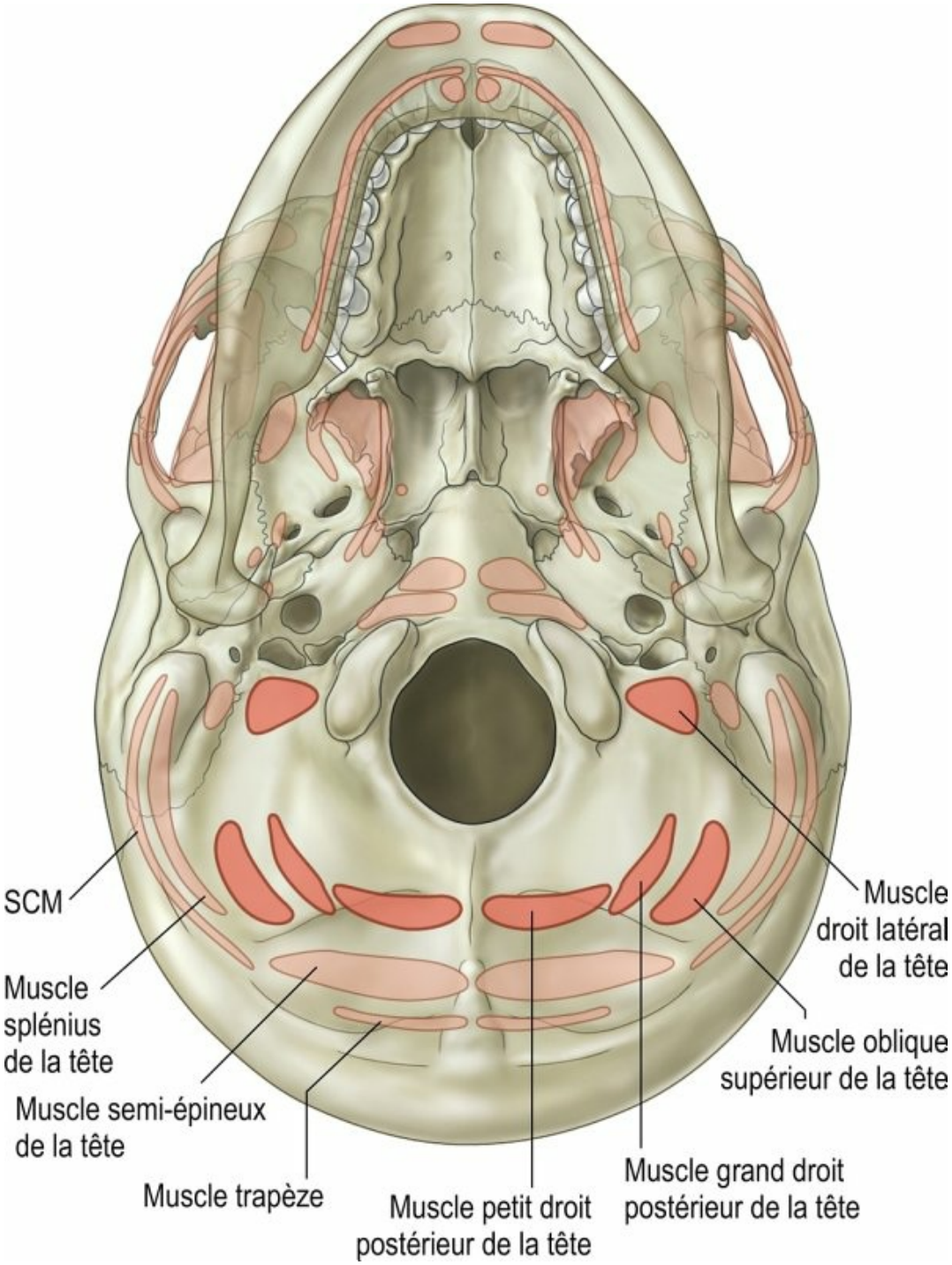

FIG. 3.28 Vue du crâne par en dessous. Les trois doigts du milieu de chaque main correspondent habituellement « commodément » aux origines des trois muscles suboccipitaux au niveau le plus profond du rachis cervical. SCM : sternocléidomastoïdien.

Pour inverser le problème postural courant de l'occiput maintenu en avant sur l'atlas, vous devez donner de la longueur et du relâchement aux muscles situés au-dessous de vos index et annulaires. Pour combattre l'hyperextension posturale du cou, vous devez relâcher le GDPT légèrement plus proéminent sous vos majeurs (tout en demandant à votre patient d'engager les muscles longs à l'avant du cou en faisant glisser l'arrière de sa tête vers vous et en aplatissant son cou contre la table). Si ces deux schémas cohabitent souvent dans une posture antérieure déterminée de la tête, ils s'observent aussi séparément ; cette distinction est donc bien utile.



De l'occiput au bord supra-orbitaire

Depuis la crête occipitale, la LPS se poursuit en remontant sur l'occiput à mesure que ses couches se rejoignent pour se mélanger à la galéa aponévrotique, ou fascia du cuir chevelu, qui inclut les petites bandelettes des muscles occipital et frontal, toutes clairement orientées dans la même direction que la LPS. Elle finit par s'arrêter par une solide insertion au niveau de l'arcade sourcilière ou du bord supra-orbitaire, sur l'os frontal juste au-dessus de l'orbite (fig. 3.29).

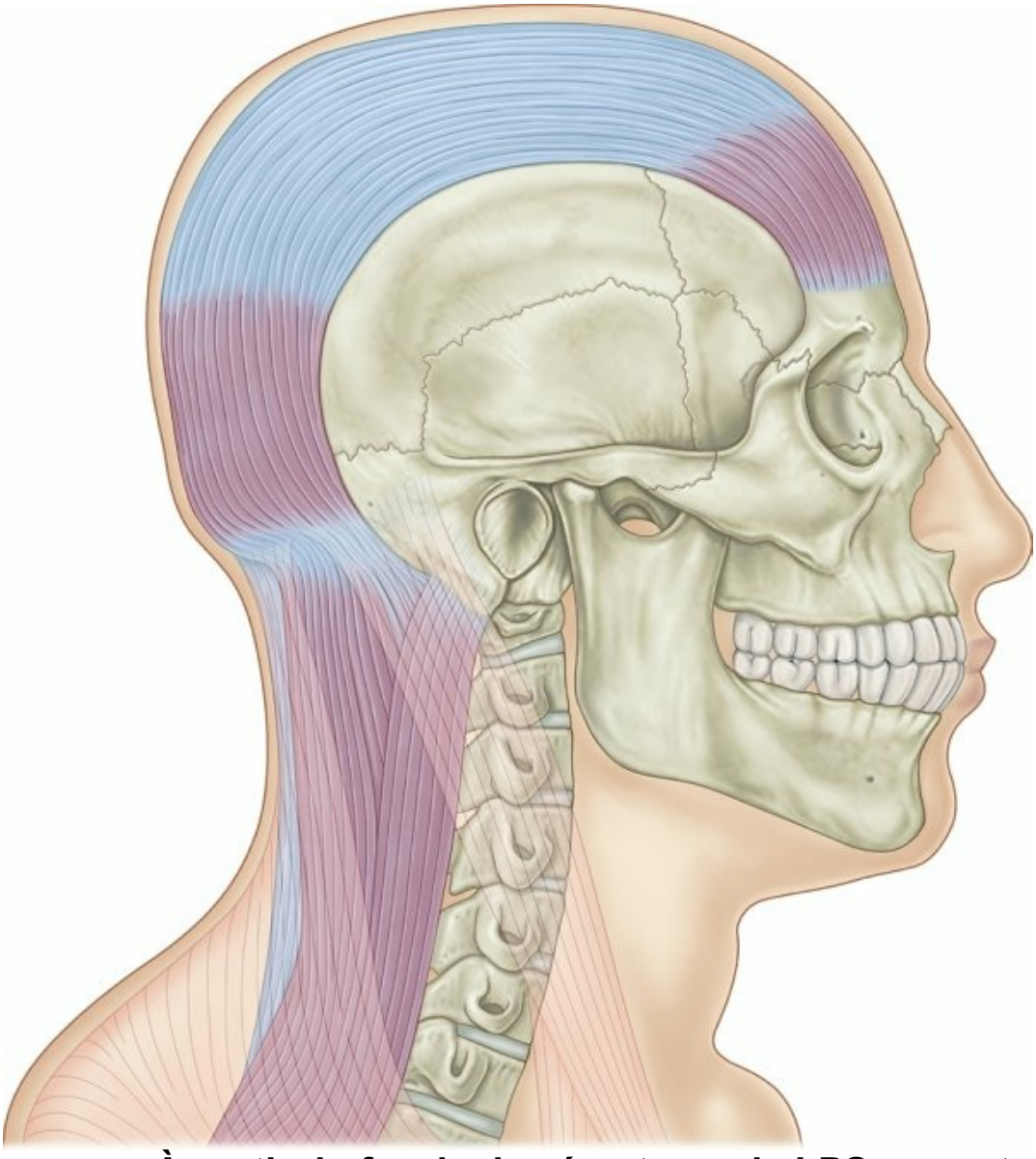

FIG. 3.29 À partir du fascia des érecteurs, la LPS remonte au niveau du vertex du crâne sur la galéa aponévrotique, ou fascia du cuir chevelu, pour s'insérer solidement sur l'arcade sourcilière.

Cuir chevelu

Même si le cuir chevelu semble être plaqué sur le crâne et en grande partie dépourvu de muscle (amusculaire), il représente cependant une

zone active au sein de la LPS entre autres, au niveau de laquelle on peut apporter un réel soulagement. Le cuir chevelu est le terminus de plusieurs lignes longitudinales, de sorte que le thérapeute manuel expérimenté pourra tirer et relâcher ces lignes comme les fils d'une marionnette. Les zones de tension plus volumineuses peuvent être « frottées » en direction caudale avec les bouts de doigts travaillant en extension. Chez les personnes présentant une posture antérieure de la tête, les insertions fasciales des érecteurs « grimpent » à l'arrière de l'occiput, recherchant un levier plus en hauteur sur le crâne, exactement comme le font les érecteurs d'un quadrupède – l'une des raisons pour lesquelles votre chat ou votre chien adore que vous le grattiez derrière les oreilles. Une partie de la solution, en plus de libérer les tensions appliquées par les Lignes Antérieures Superficielle et Profonde et de corriger les défauts de respiration, consiste à libérer ces insertions fasciales « supplémentaires » à l'arrière du cuir chevelu pour permettre à la tête de se redresser.

Un examen détaillé du cuir chevelu depuis la crête occipitale jusqu'à l'arcade sourcilière révélera également de petits épaississements en forme de fuseaux qui, bien que parfois difficiles à trouver du fait de leur taille réduite, sont souvent extraordinairement tendus et douloureux au toucher (vidéo 6.8 ). Ils peuvent être libérés par la pression constante d'un doigt (voire d'un ongle), appliquée au centre même du nœud (utilisez le retour d'information de votre patient pour vous repérer) pendant environ une minute ou jusqu'à ce que le nœud ou le point gâchette soit entièrement relâché. Si elle est correctement appliquée, cette pression peut souvent entraîner une relaxation bienvenue dans l'ensemble de la Ligne concernée.



vidéo 6.8 Cuir chevelu

Ayez soin de noter l'orientation des fuseaux, car plusieurs lignes se fondent dans le fascia du cuir chevelu et le fuseau va s'aligner comme l'aiguille d'une boussole dans la direction de la traction. Des tractions de chacune des Lignes cardinales – Antérieure, Postérieure ou Latérale – plus celles de la Ligne Spirale, de la Ligne Antérieure Profonde ou de la Ligne Brachiale Postérieure Superficielle peuvent toutes se manifester là.

En général, un cuir chevelu excessivement tendu peut être relâché plus délicatement par un mouvement circulaire lent de la pulpe des doigts qui mobilise la peau jusqu'à ce que vous sentiez le cuir chevelu se détacher de l'os du crâne sous-jacent. Cette méthode peut être particulièrement efficace si vous utilisez la pulpe des doigts et non le bout des doigts et que vous dissipez la tension, sans forcer (www.anatomytrains.com – réf. vidéo : Superficial Back Line, 57:05 à 59:59).

Neurocrâne et LPS

Bien qu'il y ait d'autres connexions fasciales en allant de l'arcade

sourcilière jusqu'au visage, celles-ci sont très superficielles et lâches et ne constituent pas une ligne de traction structurelle. Les muscles de la face sont insérés de manière lâche dans le fascia superficiel et sont facilement palpables lorsque vous mobilisez les tissus du visage (à comparer au mouvement minimal du fascia sous la peau du front). L'arcade sourcilière est le vrai terminus de la LPS.

Il paraît normal que la LPS se termine au-dessus de l'orbite si nous considérons les origines de son évolution. Chez les premiers vertébrés, les poissons agnathes (dépourvus de mâchoire), le crâne se terminait juste au-dessus des yeux. Le dessous des yeux et la bouche étaient définis uniquement par des tissus mous. Ce n'est que quelques millions d'années plus tard que la structure osseuse des branchies a « migré » jusqu'à la face pour former les arcades zygomatiques, maxillaires et mandibulaires qui se rejoignent désormais avec le neurocrâne plus ancien pour former notre crâne actuel (fig. 3.30).

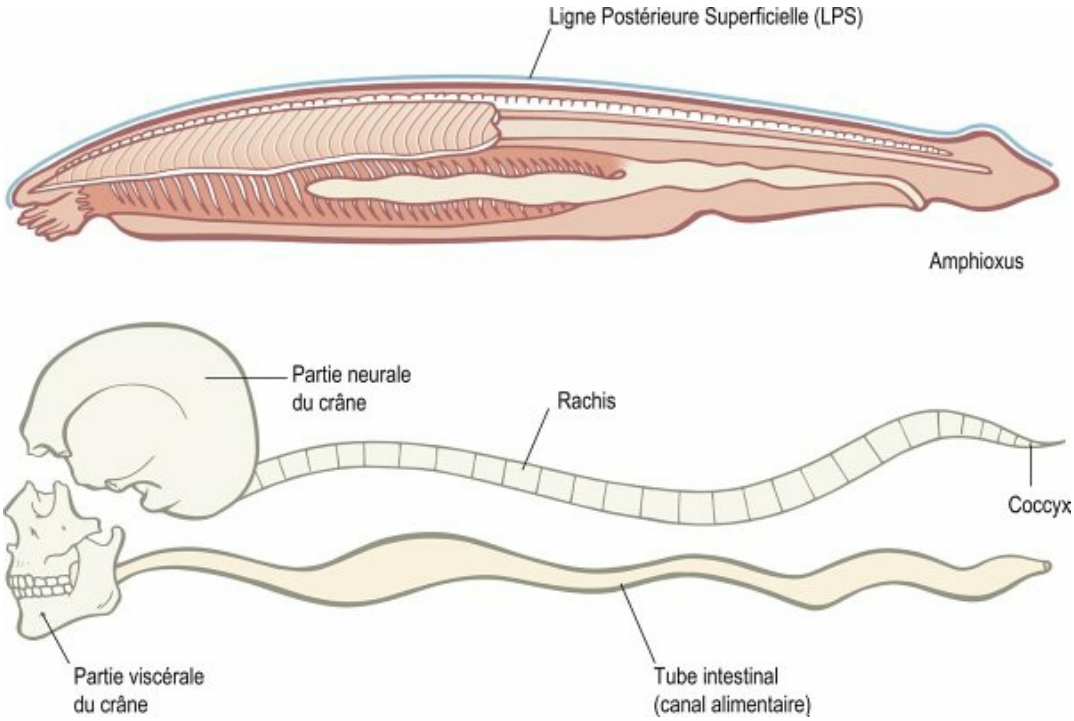

FIG. 3.30 Notre crâne apparemment solide, d'une seule pièce, est en réalité formé à partir de deux sources embryologiques différentes. Si nous regardons le crâne des chordés primitifs et des premiers poissons, nous

voyons que ces animaux avaient un crâne, mais pas d'os faciaux. La partie neurocrânienne de notre crâne est une extension du rachis, tandis que les structures faciales viscérocrâniennes se développent à partir de notre appareil branchial. La LPS s'arrête près de l'extrémité antérieure du neurocrâne.



Considérations générales sur le traitement par le mouvement

Une LPS généralement mobile et motile permet la flexion du tronc et des hanches, avec les genoux en extension, et produit une hyperextension du tronc, une flexion des genoux et une flexion plantaire. Ainsi, les divers types de flexions antérieures sont tous de bonnes façons d'étirer la ligne dans son ensemble ou d'en isoler des tronçons, tandis que l'hyperextension posturale est un signe d'hypertonie ou de raccourcissement du myofascia de la LPS. Les exercices d'extension devraient engager la LPS et la tonifier si nécessaire.

Étirements généraux

Remarque : ces étirements, essentiellement tirés des asanas du yoga, sont inclus ici par souci de clarté et volonté d'inspiration. Tenter ces exercices vous-même ou les faire faire à vos patients sans une bonne préparation et un bon entraînement peut avoir un résultat négatif voire provoquer un traumatisme. Soyez prudent, entraînez-vous ou orientez votre patient.

Les étirements généraux (selon un ordre croissant de difficulté) incluent la flexion du buste en position assise (fig. 3.31A), la flexion du buste debout (fig. 3.31B), la posture du chien tête en bas (fig. 3.31C) et la position de la charrue (fig. 3.31D).

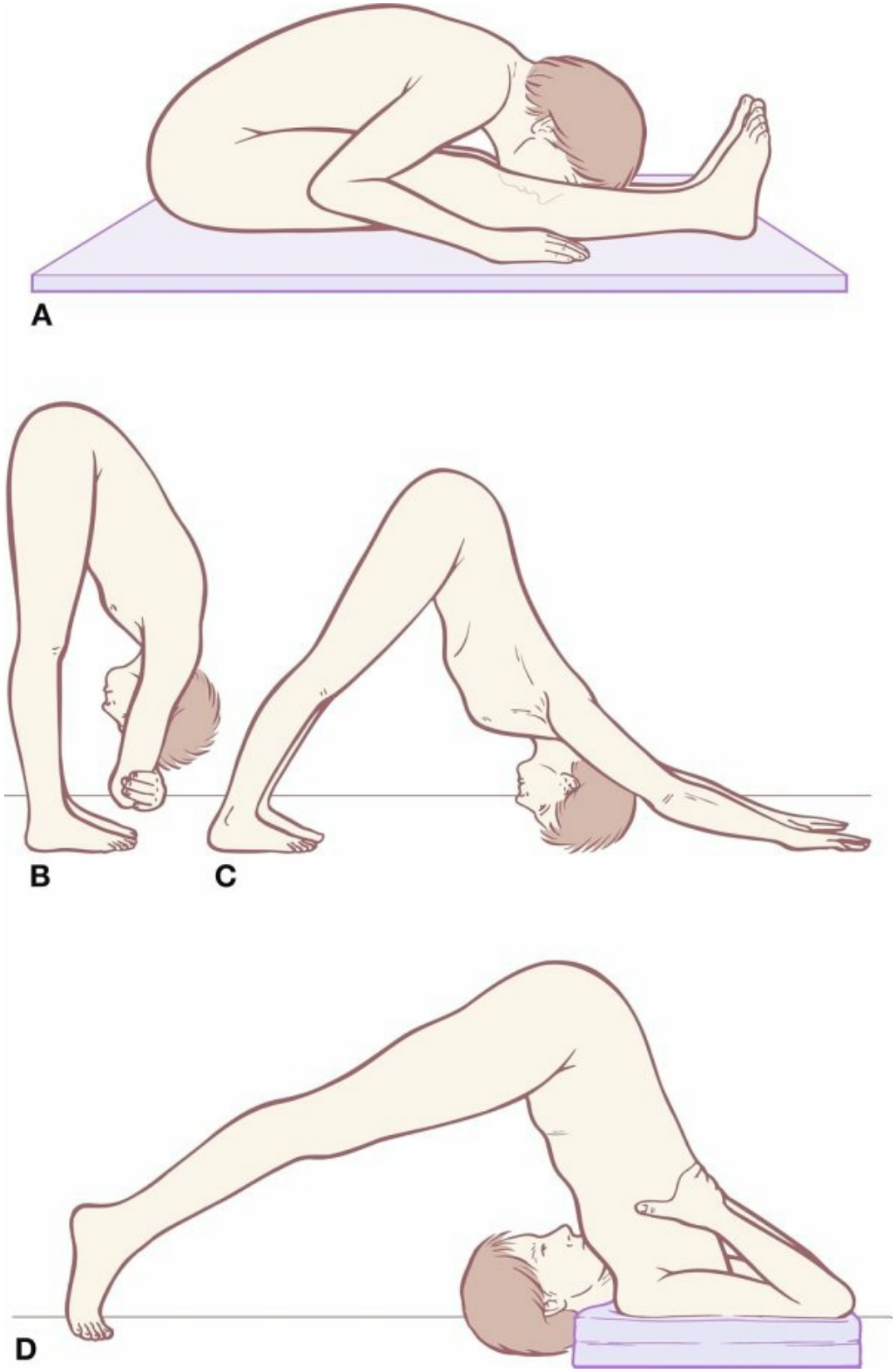

FIG. 3.31 **Il existe de nombreux étirements différents,**

faciles et difficiles, pour les divers tronçons de la LPS et la LPS entière.

La posture de l'Enfant (voir fig. 10.46C) peut être utilisée pour étirer le fascia thoracolombaire et les muscles érecteurs. Une Chandelle s'adresse spécifiquement au tronçon du haut du dos et du cou de la LPS. Une flexion du tronc en position penchée sur une table isolera le tronçon des jambes de la LPS.

Pour ceux qui ont un gros ballon de gymnastique, allongez-vous sur le ventre sur le ballon et faites-le rouler ; c'est un bon moyen de favoriser la relaxation de la LPS dans son intégralité.

Zones spécifiques

- *Plantaire :* si l'on prend la LPS depuis le bas, un fascia plantaire excessivement épais limitera la mobilité des pieds et des orteils ainsi que les mouvements dans l'ensemble de la LPS. Une technique simple, mais efficace, consiste à demander à votre patient de se tenir debout pieds nus et de faire une flexion du buste, genoux tendus, juste pour voir ce qu'il ressent. Puis demandez à votre patient (de nouveau en position debout) de placer une balle de tennis sous son pied. Maintenant, demandez-lui de la faire rouler sur diverses parties de la surface plantaire depuis l'avant du talon (partie antérieure du calcanéus) jusqu'à la pointe du pied en repérant les endroits qui sont douloureux ou tendus. Il doit appuyer suffisamment pour atteindre le seuil entre plaisir et douleur et doit maintenir la pression sur chaque point pendant au moins 20 secondes. L'exercice devrait prendre, en tout, quelques minutes.
- Retirez la balle et demandez-lui de se pencher de nouveau vers l'avant et attirez son attention sur la différence de sensation entre les deux côtés de la LPS. La comparaison est souvent impressionnante. Demandez-lui de faire la même chose avec l'autre pied, bien sûr, et de vérifier si la flexion du tronc est de nouveau équilibrée, bien que plus mobile. Un

patient plus entraîné, plus souple ou masochiste peut passer à un ballon de handball ou une balle de golf.

- Tout mouvement qui nécessite une flexion du pied et une hyperextension des orteils étirera la portion suro-achilléo-plantaire de la LPS autour du talon. Un étirement simple, mais efficace, du fascia plantaire et de sa connexion autour du tendon calcanéen consiste à s'agenouiller avec les pieds en flexion et les orteils en hyperextension au-dessous de vous, puis à vous asseoir sur vos talons (ou vers eux, pour les plus raides d'entre nous). Pour les plus souples, « ramener » les genoux vers les orteils immobiles pour sentir l'augmentation de l'étirement le long de la face plantaire.
- *Mollet* : en se penchant en avant avec les avant-bras plaqués contre un mur, vous pouvez étirer le tronçon inférieur de la LPS en mettant un pied en arrière et en essayant de reposer le talon. Si le talon atteint facilement le sol, fléchissez le genou vers l'avant en direction du mur pour augmenter l'étirement du soléaire. Laisser descendre le talon dans le vide au bord d'une marche d'escalier est une façon éprouvée et efficace d'étirer le mollet.
- *Ischiojambiers :* chacune des flexions décrites ci-dessus aidera à allonger le groupe des ischiojambiers. Balancez le haut de votre corps latéralement pendant ces flexions afin de vous assurer que le groupe musculaire entier, et non pas seulement un côté, est activé et étiré.
- *Rachis* :l'induction de mouvements ondulatoires tout au long de la LPS, notamment au niveau des érecteurs du rachis et des tissus avoisinants, est très efficace pour assouplir et réveiller la neurologie de la LPS. Demandez à votre patient de s'allonger sur le ventre ou dans n'importe quelle position allongée confortable. Demandez-lui de contracter les muscles du ventre de manière à ce qu'une onde de flexion traverse le bas du dos et le bassin. Encouragez cette onde de mouvement à se propager progressivement dans l'ensemble du dos voire le long des jambes. Regardez le mouvement et repérez les points

« morts » – là où le mouvement est réprimé et ne parvient pas à traverser. Placez votre main sur le point mort et encouragez votre patient à diriger le mouvement vers cette zone. Les patients essaieront souvent de faire des efforts encore plus importants pour forcer le passage du mouvement au travers du point mort, mais des mouvements plus petits, avec des pauses pour leur intégration, sont souvent plus efficaces. Si les restrictions concernent le plus souvent le schéma flexion-extension, les alternances de flexion latérale ou de rotation peuvent également être efficaces[2].

- *Cou*: la zone suboccipitale en haut du cou est une zone qui manifeste souvent une tension excessive et une immobilité. On ne saurait trop insister sur l'importance des muscles droits et obliques de la tête, qui interviennent dans les mouvements oculaires et rachidiens, pour la mobilité générale de la LPS. Ces muscles initient les mouvements d'hyperextension et de rotation ainsi que de protraction occipitale (bascule antérieure de la tête sur le cou). Ils sont étirés par la flexion cervicale supérieure, la rotation et le glissement postérieur de l'occiput sur les condyles de l'atlas.
- L'induction d'un mouvement dans cette zone nécessite une certaine concentration afin de focaliser le mouvement sur le haut du cou, car des mouvements similaires peuvent être produits dans les cervicales inférieures par les « TGV » qui circulent au-dessus de ces vieux TER minuscules, mais essentiels. En position allongée sur le dos et en concentrant votre attention sur les cervicales supérieures (celles juste au-dessous du crâne), faites glisser l'arrière de votre tête en l'éloignant de votre corps, mais sans la soulever de la surface sur laquelle vous êtes allongé. Tout en maintenant cette position d'allongement et de légère flexion cervicale, effectuez un lent mouvement de rotation, là encore en vous concentrant sur les cervicales supérieures.

Les cours de « prise de conscience par le mouvement » (*Awareness*

Through Movement) de Moshe Feldenkrais, qui séparent les mouvements des yeux des mouvements du cou et du corps, restent inégalés dans leur capacité de clarifier et de différencier ces muscles et cette zone [6].

Guide de palpation pour la LPS

En commençant une fois de plus par l'extrémité distale de la LPS, la première « gare » se situe au niveau de la face inférieure de l'extrémité des orteils. Bien que nous ayons du mal à sentir à travers les capitons plantaires, nous pouvons repérer les tendons des courts fléchisseurs des orteils sous la partie proximale des orteils à la peau plus fine. Le fascia plantaire débute réellement à la « gare » formée par l'avant-pied, se rétrécissant à mesure qu'il se dirige vers la partie antérieure du talon, où il mesure à peine 2 cm de large. Le relèvement des orteils en extension fait fortement ressortir le fascia plantaire, dont on peut alors facilement sentir les bords. Le faisceau latéral de l'aponévrose plantaire est difficile à sentir directement au travers de l'épais capiton plantaire sus-jacent, mais vous pouvez deviner sa présence en plaçant votre doigt ou jointure de doigt dans la ligne qui suit un trajet entre le bord latéral du talon et la base du 5e métatarsien qui forme un renflement osseux palpable à mi-chemin entre le talon et le petit orteil (voir fig. 3.6 et fig. 3.7). Le faisceau latéral, une extension de l'abducteur du petit orteil qui l'accompagne, peut être repéré entre la base du 5e métatarsien et le bord latéral du calcanéus.

La voie contourne et traverse le talon, ce qui est difficile à sentir au travers du coussinet adipeux dur recouvrant la base du talon, mais repérable à l'arrière de l'os du talon. Placez vos doigts sur l'os du talon pendant que vous fléchissez et étendez vos orteils pour ressentir l'effet sur le fascia autour du talon (voir fig. 3.12).

Le tendon calcanéen (d'Achille) est facilement repérable et familier pour la plupart d'entre nous, mais suivez-le jusqu'au mollet à mesure qu'il s'élargit et s'amincit. Si votre patient se tient debout sur la pointe des pieds, les bords inférieurs des chefs du gastrocnémien sont

facilement palpables à leur point d'insertion sur cette aponévrose. S'il relâche la cheville, vous sentirez facilement le volumineux soléaire en profondeur dans cette lame de fascia.

La « gare » suivante, représentée par les chefs du gastrocnémien, se situe entre les puissants tendons des ischiojambiers, derrière le genou et au-dessus de celui-ci, à l'arrière des condyles fémoraux (voir fig. 3.17). Les ischiojambiers descendent avec leurs tendons jusqu'au-dessous du genou : les muscles semi-membraneux et semi-tendineux atteignant la partie médiale du tibia, et l'unique biceps fémoral allant jusqu'à la tête fibulaire sur la partie latérale de la jambe. Suivez les ischiojambiers en remontant jusqu'à la face postérieure de la tubérosité ischiatique (voir fig. 3.20). Demandez à votre patient de fléchir le genou ou d'étendre la hanche contre résistance et vous verrez à quel point le fascia des ischiojambiers est situé loin à l'arrière sur la tubérosité.

Si vous atteignez le bord médial du grand glutéal juste au-dessus de la tubérosité ischiatique, vous pouvez trouver le ligament sacrotubéral quasi osseux – la voie la plus courte et la plus dense de cette ligne. Suivez-le en remontant le long de sa face médiale jusqu'au bord inférolatéral du sacrum (voir fig. 3.21).

Partant de cette « gare » du sacrum, située entre les deux épines iliaques postéro-supérieures, les érecteurs du rachis et le transversaire épineux sous-jacent traversent tout le rachis en une longue voie remontant jusqu'à la crête occipitale. Le plus médial des érecteurs du rachis, le muscle épineux, qui mesure à peine 1 cm de large dans la plupart des cas, peut être repéré tout contre les processus épineux, surtout au niveau mi-thoracique, la « ligne du soutien-gorge » (voir fig. 3.22).

Le muscle intermédiaire du groupe des érecteurs du rachis, le longissimus, est facilement ressenti comme une série de câbles solides juste à côté de l'épineux. Le plus latéral des muscles, l'iliocostal, peut être repéré entre les câbles du longissimus et l'angle des côtes. Les bandelettes de ce muscle ressemblent souvent au toucher des côtes d'un velours si vous les palpez à l'horizontale à ce niveau. Chacun de ces muscles peut ensuite être suivi vers le haut ou vers le bas à partir

du lieu où vous les localisez.

En haut du cou, le muscle semi-épineux est facilement palpable sous le trapèze (notamment lorsque votre patient pousse sa tête en arrière contre résistance), semblable à deux câbles verticaux qui se rétrécissent en descendant de l'occiput. La palpation des suboccipitaux sous-jacents a déjà été décrite dans le paragraphe « Muscles suboccipitaux » abordant ce groupe important.

Partant de la « gare » de la crête occipitale, le fascia épicrânien, ou galéa aponévrotique, remonte au-dessus de l'os occipital (contenant, chez la plupart des gens, les bandelettes du muscle occipital), suit l'arête sagittale du crâne et redescend sur le front (enveloppant le muscle frontal) pour s'insérer au niveau de son terminus, l'arcade sourcilière (voir fig. 3.29).

Discussion 3.1



La LPS et les courbures du rachis

La LPS fournit un lien fonctionnel au travers des ondes qui constituent les courbures primaires et secondaires du rachis et des jambes. Dans la posture plantigrade humaine, le corps s'organise en une alternance de courbures qui s'équilibrent les unes les autres. La pensée anatomique traditionnelle reconnaît les courbures thoracique et sacrococcygienne du rachis, qui sont concaves par rapport à l'avant du corps, comme les courbures primaires, c'est-à-dire les courbures qui continuent à refléter la position fléchie du développement fœtal.

En fin de grossesse et au cours de la première année de vie, les courbures secondaires se forment en sections au sein de la courbure primaire de flexion du bébé. L'activation des muscles cervicaux (pour relever la tête) et, plus tard, des muscles lombaires (pour s'asseoir et ramper) change la forme des disques intervertébraux pour inverser respectivement la convexité de la courbure cervicale et de la courbure lombaire (voir fig. 10.38 à fig. 10.44). Dans la posture debout, toutefois,

nous pouvons étendre notre vision de l'ondulation rachidienne à l'ensemble du corps, en considérant la courbure crânienne comme une courbure primaire, la courbure cervicale comme secondaire, la courbure thoracique comme primaire, la courbure lombaire comme secondaire et la courbure sacrococcygienne comme primaire.

Si l'on étend ce point de vue en descendant le long des jambes, le léger fléchissement des genoux peut être vu comme secondaire, la courbure du talon comme primaire, la voûte plantaire comme secondaire et l'avant-pied comme primaire. La « courbure » du genou se forme dans la phase du processus d'apprentissage de la position debout et la dernière courbure secondaire à se former, la voûte plantaire, adopte sa forme finale à mesure que l'enfant renforce les muscles profonds de son mollet par la marche.

Bien que ces courbures ne soient pas toutes équivalentes du point de vue développemental, ce concept est assez pratique et permet une vaste application dans le domaine de la thérapie manuelle et du mouvement. Toutes les courbures primaires sont plus ou moins maintenues par la forme des os voisins. Le crâne est verrouillé sur lui-même, la courbure thoracique est maintenue par le complexe des côtes et du sternum, la courbure sacrococcygienne par les os des hanches et les ligaments pelviens, et le talon par la forme des os du pied (fig. 3.32).

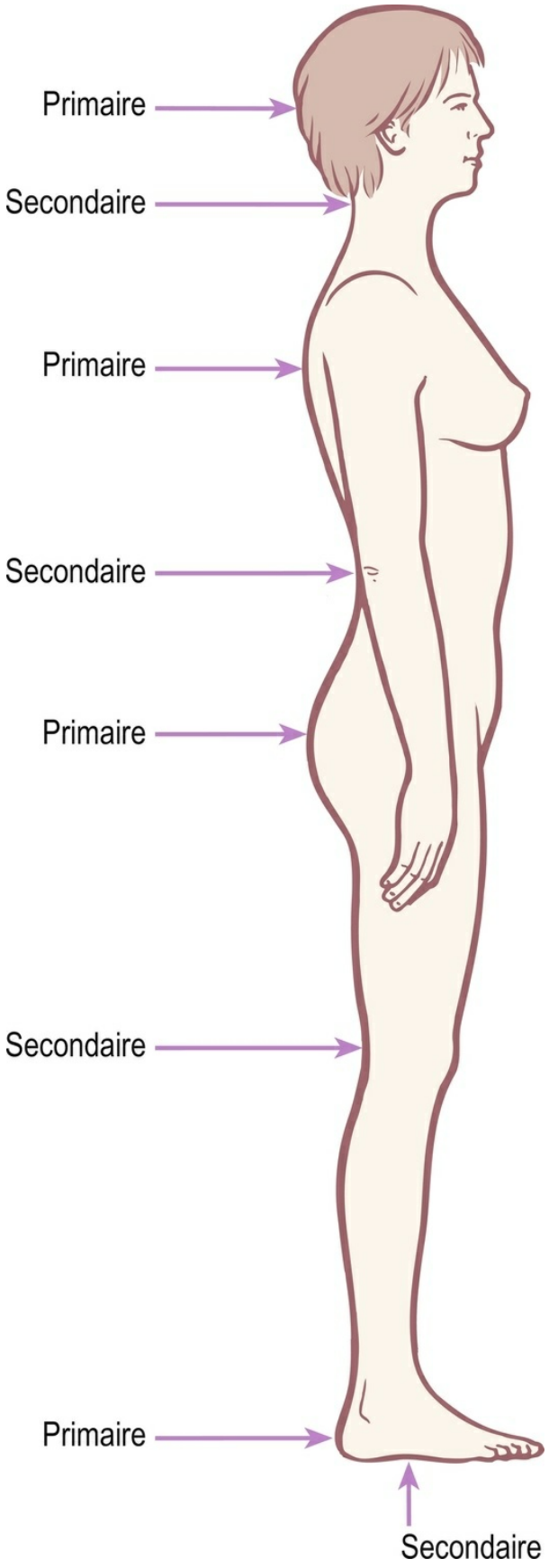
Primaire
Secondaire
Primaire
Secondaire
Primaire
Secondaire
Primaire
Secondaire

FIG. 3.32 L'alternance des courbures primaires et secondaires dans le rachis s'étend sur tout l'arrière du corps. La LPS s'étend à l'arrière de toutes ces courbures et le tonus de ses tissus est essentiel pour maintenir le bon équilibre entre elles.

Toutes les courbures secondaires, en revanche, dépendent plus de l'équilibre du myofascia, tout d'abord pour créer, puis pour maintenir leur position ; ainsi, les cervicales et les lombaires, qui sont les sections autonomes du rachis, dépendent plus fortement des haubans du myofascia adjacent pour leur stabilité et leur positionnement. Les os et ligaments laissent le genou libre de la flexion complète à l'hyperextension ; l'équilibre des forces musculaires détermine la position de repos habituelle des genoux. De même, les arcs du pied sont amenés en position finale à mesure que l'enfant se met en position debout et s'appuie dessus en marchant. Leur maintien dépend autant du bon équilibre des tissus mous de la jambe et du pied que de tel ou tel arc osseux en soi. (Les muscles qui descendent du mollet pour tirer sur les divers arcs se révéleront être par la suite les extrémités inférieures des autres lignes majeures – voir les chapitres 5, 6 et 9, sur les Lignes Latérale, Spirale et Antérieure Profonde.)

Dans la posture fonctionnelle et le mouvement, ces courbures secondaires sont également toutes reliées les unes aux autres. L'absence d'équilibre dans l'une d'elles impose souvent un schéma compensatoire dans les courbures secondaires voisines. La figure 3.33 illustre la relation entre les genoux et le bas du dos qui s'observe facilement au quotidien.

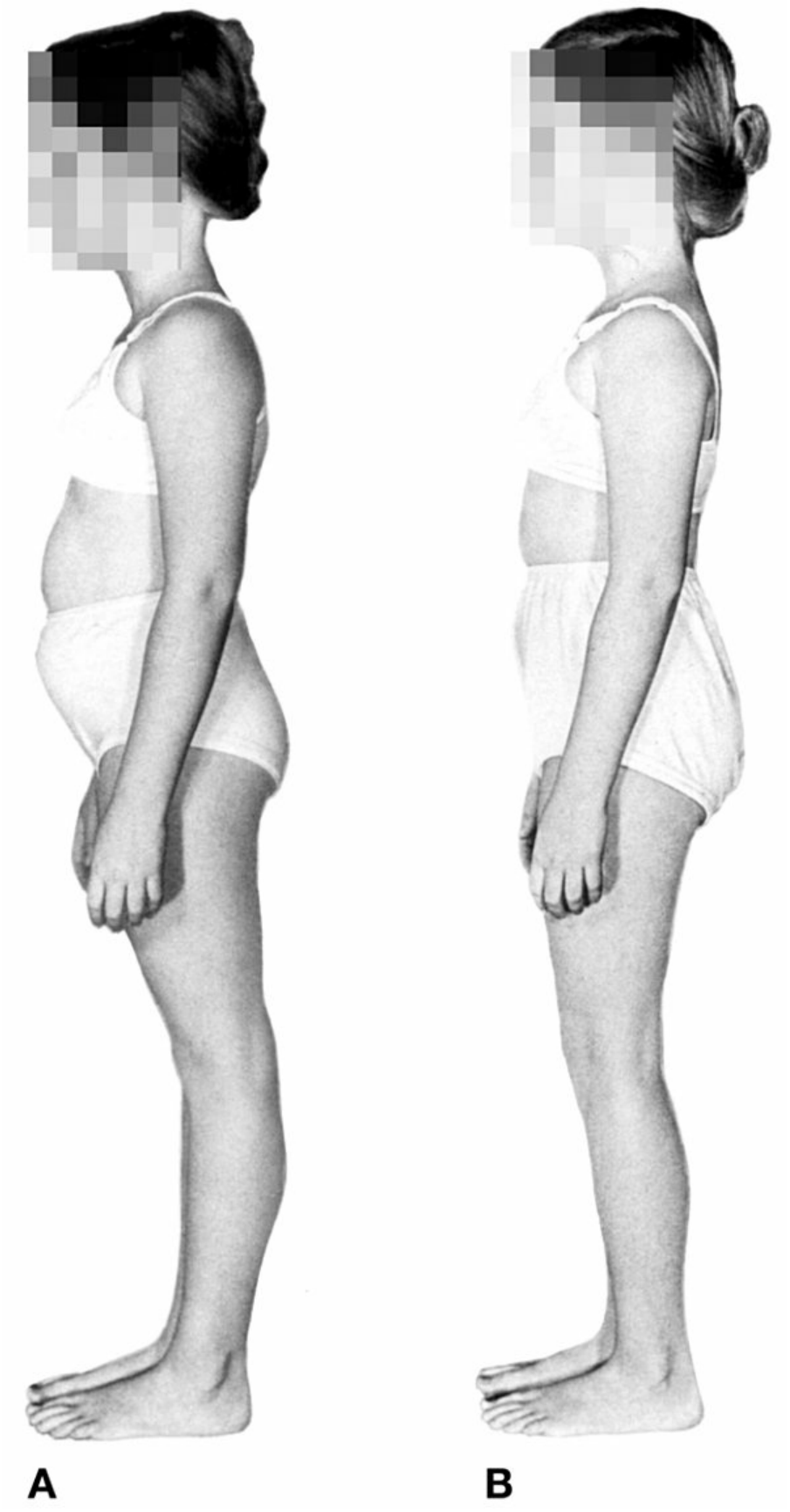

A

B

FIG. 3.33 Les genoux en hyperextension peuvent être considérés, selon les termes des *Anatomy Trains*, comme un problème de courbure secondaire. A. Avant le traitement, cette courbure secondaire a été inversée en une courbure primaire, exportant une tension supplémentaire en direction des autres courbures secondaires – ici, les zones lombaire et cervicale. B. Après le processus d'Intégration Structurelle, la courbure du genou s'est normalisée et donc aussi le reste des courbures secondaires. (Source : Toporek (1981), reproduit avec l'aimable autorisation de Robert Toporek ; www.newbabymassage.com [7].)

Un bon équilibre entre toutes les courbures primaires et secondaires, accompagné d'un tonus homogène dans les tissus de la LPS, peut être considéré comme un dépliement équilibré pour passer à la « maturité » depuis la courbure embryofœtale. Les schémas posturaux de flexion ou d'hyperextension peuvent être reliés aux zones où la maturation n'a pas été complète. La flexion chronique des hanches est souvent occasionnée par l'incapacité des hanches de se mettre en extension complète au cours de la croissance de l'enfant ; cette absence d'extension nécessitera une compensation indicative observable dans la LPS. Une personne qui est complètement « développée » (au sens littéral de « dépliée ») montre un équilibre de « tenségrité » des ondes sagittales alternantes du corps.

La LPS relie la face postérieure de toutes ces courbures, supéro-inférieurement. Le principe général de l'approche des méridiens myofasciaux est que les forces et, finalement, les tensions cheminent vers le haut ou vers le bas le long de ces Lignes. Ainsi, un problème dans l'une de ces courbures peut créer une tension excessive à n'importe quel endroit de cette Ligne. L'inverse est également vrai : une douleur rebelle pourrait être mieux abordée en étendant nos tests et notre traitement à d'autres parties de la Ligne, souvent relativement distantes du site de la douleur. Cet ouvrage est un encouragement à trouver le temps et l'espace pour développer une telle vision systématique globale des interactions tout au long d'un méridien

myofascial ou, comme nous le faisons, entre les méridiens, plutôt que de se concentrer uniquement sur des muscles isolés ou des structures fasciales individuelles accusés de tous les maux. Il ne faut pas punir les victimes des actes commis par les criminels.

Discussion 3.2



Y a-t-il une Ligne Postérieure Profonde ?

Selon la nomenclature anatomique classique, s'il existe une Ligne Postérieure Superficielle (LPS), il devrait y avoir une Ligne Postérieure Profonde. En outre, s'il existe clairement une Ligne Antérieure Profonde ainsi qu'une Ligne Antérieure Superficielle, la symétrie n'exige-t-elle pas qu'il y ait une Ligne Postérieure Profonde ? En réalité, que la symétrie l'exige ou non, d'un point de vue anatomique, il n'y a pas de Ligne Postérieure Profonde. Bien qu'il y ait des zones isolées le long de la LPS où se trouvent des couches plus profondes de myofascia, il n'existe pas de couche continue intégrée plus en profondeur que celle décrite dans ce chapitre (voir cependant la discussion sur la Ligne Dorsale Profonde chez le cheval dans l'Annexe 5).

L'examen rapide de ces zones est instructif. Au niveau de la face plantaire du pied, par exemple, de nombreuses couches existent dans un plan supérieur à celui du fascia plantaire (donc plus profond). Ces couches contiennent les courts fléchisseurs, les abducteurs et adducteurs des orteils et le fascia qui leur est associé, ainsi que les ligaments long plantaire et calcanéonaviculaire plantaire (ou « *spring ligament* ») sous-jacents aux arcs tarsiens. Le fascia plantaire a été décrit précédemment comme la corde de l'arc mais, bien sûr, l'arc n'est pas statique compte tenu des nombreux mouvements possibles du pied dans la vie quotidienne et sportive. Dans le mouvement, toutes ces couches de myofascia et de ligaments, de plus en plus profondes, sont actives pour soutenir les arcs (fig. 3.34 et voir fig. 3.9).

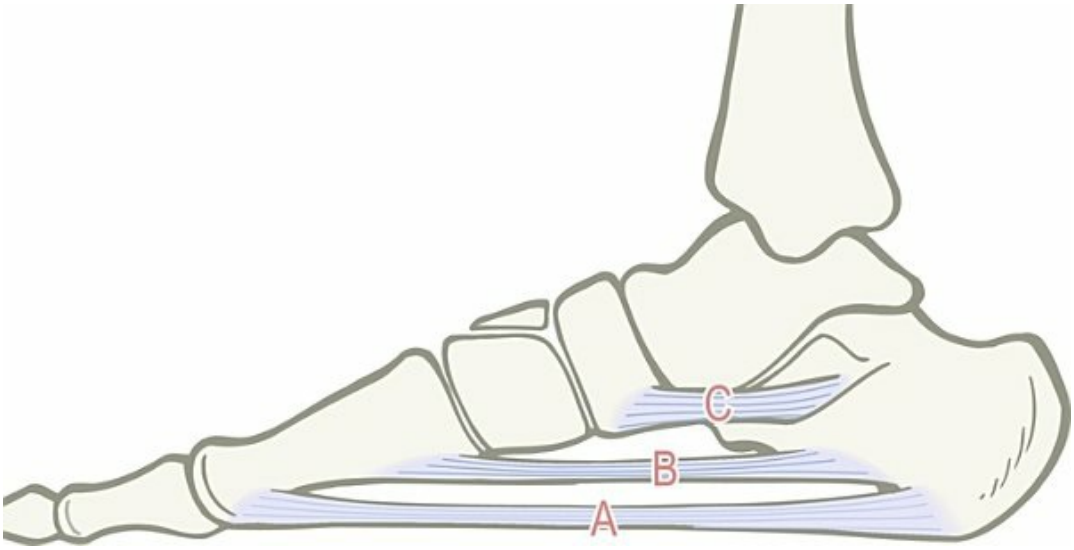

FIG. 3.34 Le fascia plantaire (A) n'est en réalité que la plus superficielle de différentes couches myofasciales, intégrant le ligament plantaire long (B) et le ligament calcanéonaviculaire plantaire (*« spring ligament »*) (C), qui soutiennent les arches (à comparer avec la fig. 3.9).

Ce sont des couches plus profondes que la LPS, mais lorsque nous parvenons à leurs extrémités proximales ou distales, nous ne pouvons pas repérer une continuité fasciale spécifique avec d'autres parties du corps, au-delà de l'idée générale que « tout est lié à tout dans le réseau fascial ».

Au niveau de la jambe, on trouve l'ensemble le plus profond de TER (le soléaire et le poplité) qui circulent en profondeur des chefs du gastrocnémien, mais qui font tout de même partie de la LPS, et qui s'insèrent simplement sur la face inférieure du fascia calcanéen (et nous inclurons aussi le muscle plantaire dans ce groupe).

Il existe un groupe de muscles, dans un plan plus profond que le soléaire, entre celui-ci et la face postérieure de la membrane interosseuse – la loge postérieure profonde – composé des longs fléchisseurs des orteils et du tibial postérieur (fig. 3.35). Nous montrerons toutefois très clairement que ces muscles font partie de la Ligne Antérieure Profonde (voir le chapitre 9), malgré leur position à l'arrière des os dans ce segment du corps et qu'ils ne sont pas qualifiés pour constituer une Ligne Postérieure Profonde. Nous démontrerons

que les muscles fibulaires dans leur loge latérale font partie de la Ligne Latérale (voir le chapitre 5).

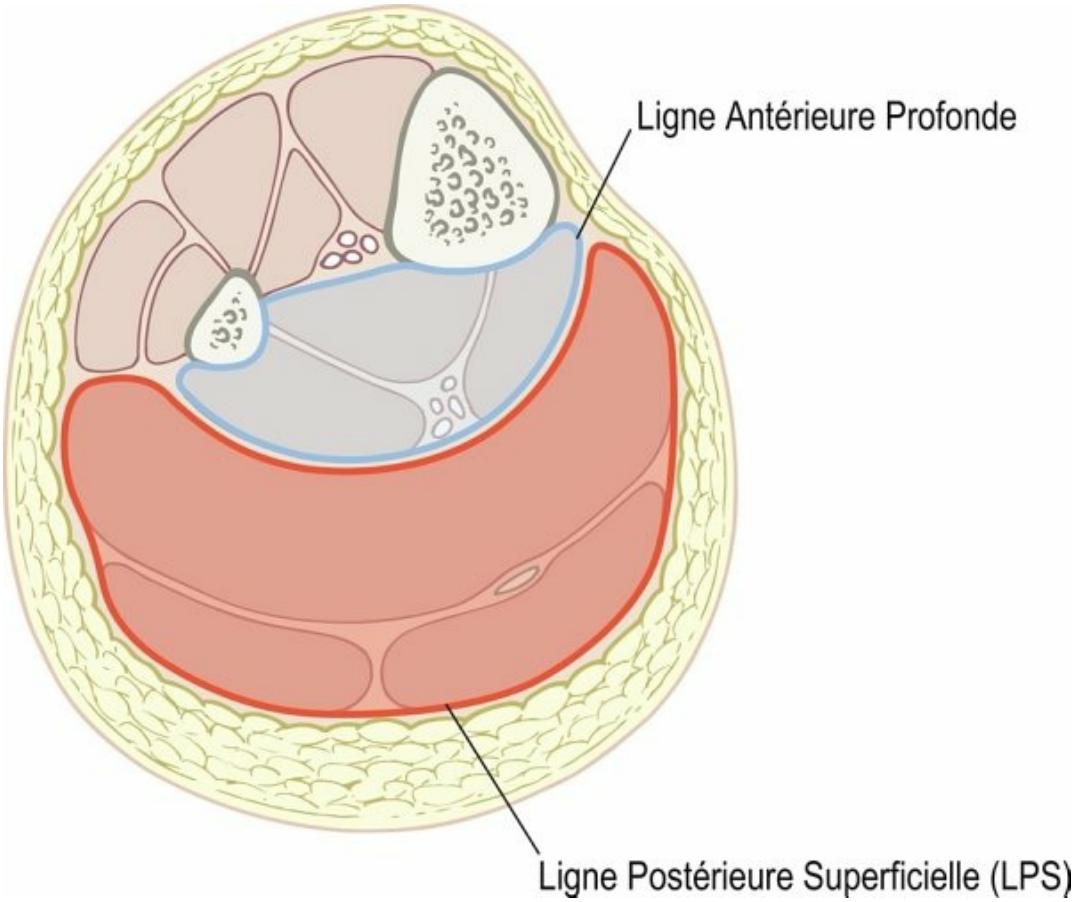

FIG. 3.35 La LPS occupe toute la loge postérieure superficielle de la jambe. La loge postérieure profonde n'appartient pas à une Ligne Postérieure Profonde mais, paradoxalement, à la Ligne Antérieure Profonde.

Dans la cuisse, les ischiojambiers sont sus-jacents au chef court du biceps fémoral et au grand adducteur, qui forment des TER circulant au-dessous du TGV représenté par le chef long du biceps fémoral (voir la section sur le 4e ischiojambier au chapitre 6). Toute cette épaisseur de muscles, jusqu'à l'os, peut donc être considérée comme faisant partie de la LPS.

Quant à l'arrière de la hanche, c'est une autre histoire. Même s'ils ne sont pas directement sous-jacents aux structures de la LPS, les

rotateurs latéraux profonds fonctionnent néanmoins comme une Ligne Postérieure Profonde dans cette zone, limitant, avec les ischiojambiers, la flexion de la hanche et contribuant également à maintenir le rachis bien droit et en équilibre. Sous cet angle, il aurait mieux valu nommer ce groupe *extensor coxae brevis*, c'est-à-dire courts extenseurs de la hanche [8]. Ces muscles, du piriforme jusqu'au carré fémoral en passant par les obturateurs et les jumeaux, ont une continuité de fonction, mais leurs fibres n'ont pas de continuité directionnelle avec les autres structures myofasciales locales. Il serait préférable de considérer ces rotateurs latéraux profonds comme une branche de la Ligne Antérieure Profonde selon la théorie des méridiens myofasciaux (voir le chapitre 9), même si leur absence de connexions linéaires les rend difficiles à situer dans la métaphore des *Anatomy Trains*. Un autre concept rend mieux compte de ces muscles : celui des éventails de l'articulation de la hanche [9].

Dans la zone rachidienne, on pourrait nous reprocher que les muscles que nous avons inclus dans la LPS sont en réalité situés dans deux plans fasciaux majeurs, un plus superficiel, les érecteurs du rachis (épineux, longissimus et iliocostaux), et un plus profond, les transversaires épineux (semi-épineux, multifides, rotateurs, interépineux et intertransversaires). S'il est vrai qu'il existe un plan fascial qui sépare ces deux groupes, nous affirmons ici fermement qu'il s'agit simplement d'un ensemble très compliqué de TER et de TGV, les minuscules TER mono-articulaires formant trois motifs distincts au-dessus des 26 os allant du sacrum à l'occiput (voir fig. 3.22 et fig. 3.23). Ces schémas – d'un processus épineux à un processus épineux, d'un processus transverse à un processus transverse et d'un processus épineux à un processus transverse – sont répétés avec des intervalles poly-articulaires de plus en plus importants par les muscles sus-jacents, semi-épineux et érecteurs du rachis.

Dans la dernière partie de la LPS, le fascia du cuir chevelu, il n'existe qu'une seule couche épaisse de fascia entre le périoste du crâne et la couche dermique de la peau et, comme nous l'avons mentionné plus tôt, plusieurs lignes et niveaux de myofascia se mêlent dans cette couche.

La réponse à notre question est donc qu'il n'y a pas de Ligne Postérieure Profonde myofasciale, que la symétrie l'exige ou non. De toute façon, l'argument de la symétrie ne tient pas lorsque nous examinons l'histoire de notre évolution et que nous nous rendons compte que la Ligne Antérieure Profonde a débuté comme la « carapace » originelle de tissu mou protégeant notre tube digestif entouré de ses tuniques (fig. 3.36). (Voir aussi la discussion générale de la Ligne Antérieure Profonde au chapitre 9.)

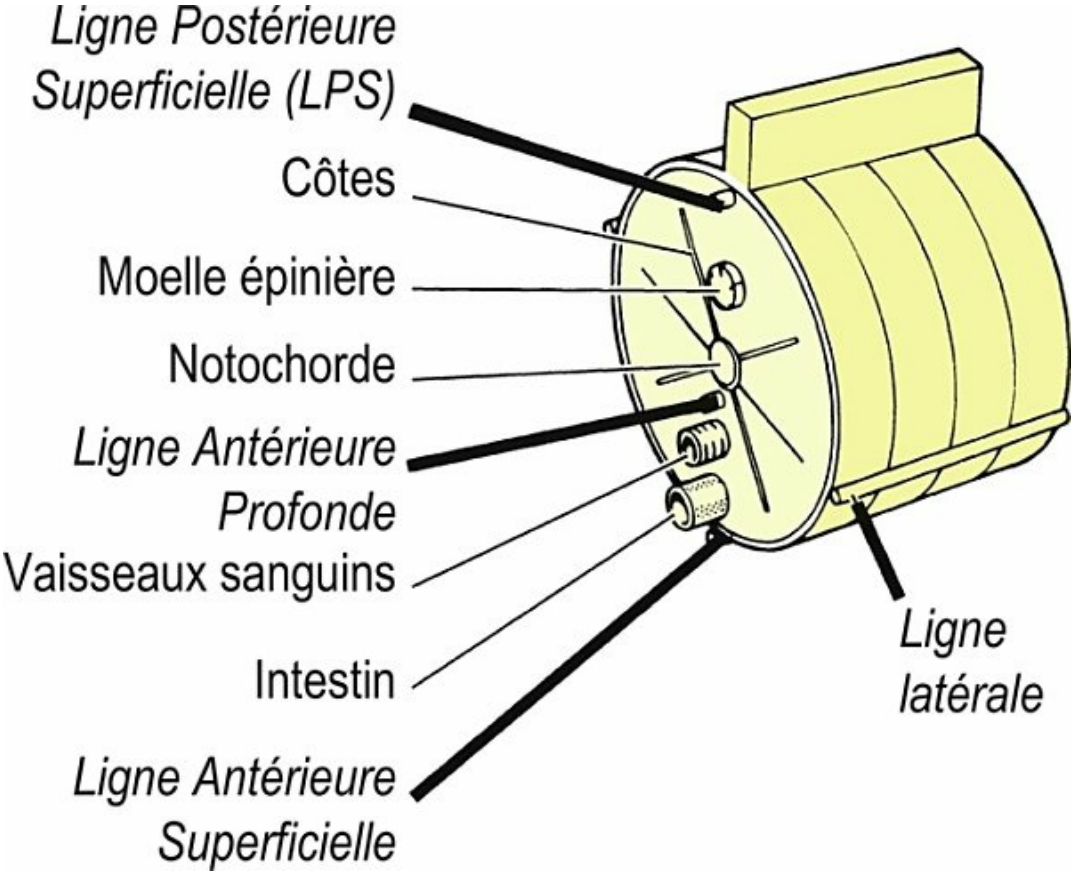

FIG. 3.36 Localisation des lignes cardinales sur un plan général de corps de vertébré. Noter que la LPS passe derrière le rachis tandis que la Ligne Antérieure Profonde passe juste devant le rachis et la Ligne Antérieure Superficielle à l'avant des organes. Depuis le début de l'évolution des vertébrés, la symétrie gauche-droite du système musculosquelettique n'a pas été

reproduite par une symétrie avant-arrière.

On pourrait revendiquer l'existence d'une « Ligne Postérieure Profonde » qui regrouperait le tissu conjonctif qui entoure le système nerveux central, la dure-mère et son extension dans les faisceaux nerveux et neurovasculaires qui serpentent au travers des membres. Cela est attrayant en ce sens que la Ligne Antérieure Profonde entoure les organes ventraux et que ses projections dans les bras (via la Ligne Brachiale Antérieure Profonde) et les jambes pourraient alors être considérées comme l'extension de ces organes dans les bras et les jambes. De même, la dure-mère entoure les organes de la cavité dorsale et, de ce fait, ses extensions dans les membres pourraient donc être qualifiées de Ligne Postérieure Profonde, en particulier le nerf sciatique. Au fil de l'avancée du travail sur les connexions de l'anatomie des gaines durales et nerveuses, nous pourrions trouver que cet argument a un certain mérite mais, du fait que 1) cette configuration fasciale ne serait associée à aucun muscle à l'exception peut-être du piriforme, et que 2) les extensions fasciales de la dure-mère suivent les nerfs partout dans le corps (à l'avant, à l'arrière et sur les côtés, pas seulement la face postérieure médiale de la jambe), nous avons choisi de nous en tenir à l'idée qu'il n'y a tout simplement pas de continuité myofasciale cohérente susceptible d'être qualifiée de Ligne Postérieure Profonde.

Nous avons vu qu'à plusieurs endroits sur la LPS, des TER importants circulent au-dessous de TGV poly-articulaires. Étant donné que le squelette sous-jacent à la LPS ondule selon des courbures primaires et secondaires, nous pouvons remarquer que ces TER ont tendance à se rassembler autour des courbures secondaires à convexité postérieure – au-dessous des arcs des pieds, autour du genou et dans les lombaires et les cervicales. La seule exception ici est, bien sûr, la zone thoracique, où tout autant de TER circulent au-dessous des TGV autour d'une courbure primaire. C'est une source de tension locale, et paradoxalement de nombreux points gâchettes tenaces qui sont mieux abordés au plan postural par l'avant (voir Discussion 4.1).

Références

1. Huijing PA, Baan GC, Rebel GT. Non-myotendinous force transmission in rat extensor digitorum longus muscle. J Exp Biol. 1998;201:682–691.
2. Bogduk N. Clinical Anatomy of the Lumbar Spine and Sacrum. 3rd ed. Edinburgh: Churchill Livingstone; 1997.
3. Gorman D. The Body Moveable. Guelph, Ontario: Ampersand; 1978.
4. Kapandji I. The Physiology of the Joints. Edinburgh: Churchill Livingstone; . 1974;3.
5. Peck D, Buxton D, Nitz A. A comparison of spindle concentrations of large and small muscles. J Morphol. 1984;180:245–252.
6. Feldenkrais Muscle Awareness Through Movement. New York: Penguin; 1977.
7. Toporek R. The promise of Rolfing children. Transformation News. Network. 1981.
8. Myers T. Extensor coxae brevis. J Bodyw Mov Ther. 2009;12(3):62–68.
9. Myers T. Fans of the hip joint. Massage Magazine. 1998;75.

---

[1] Moshe Feldenkrais a développé une série de leçons « élégantes » pour éliminer ces habitudes, que l'on peut trouver dans son livre *Awareness Through Movement.*

[2] Ce mouvement simple a été parfaitement décrit par le Continuum, qui peut être exploré sur : www.continuummovement.com ou www.continuummontage.com, ou dans le livre *Undulation* d'Anita Boser.

4: Ligne Antérieure Superficielle

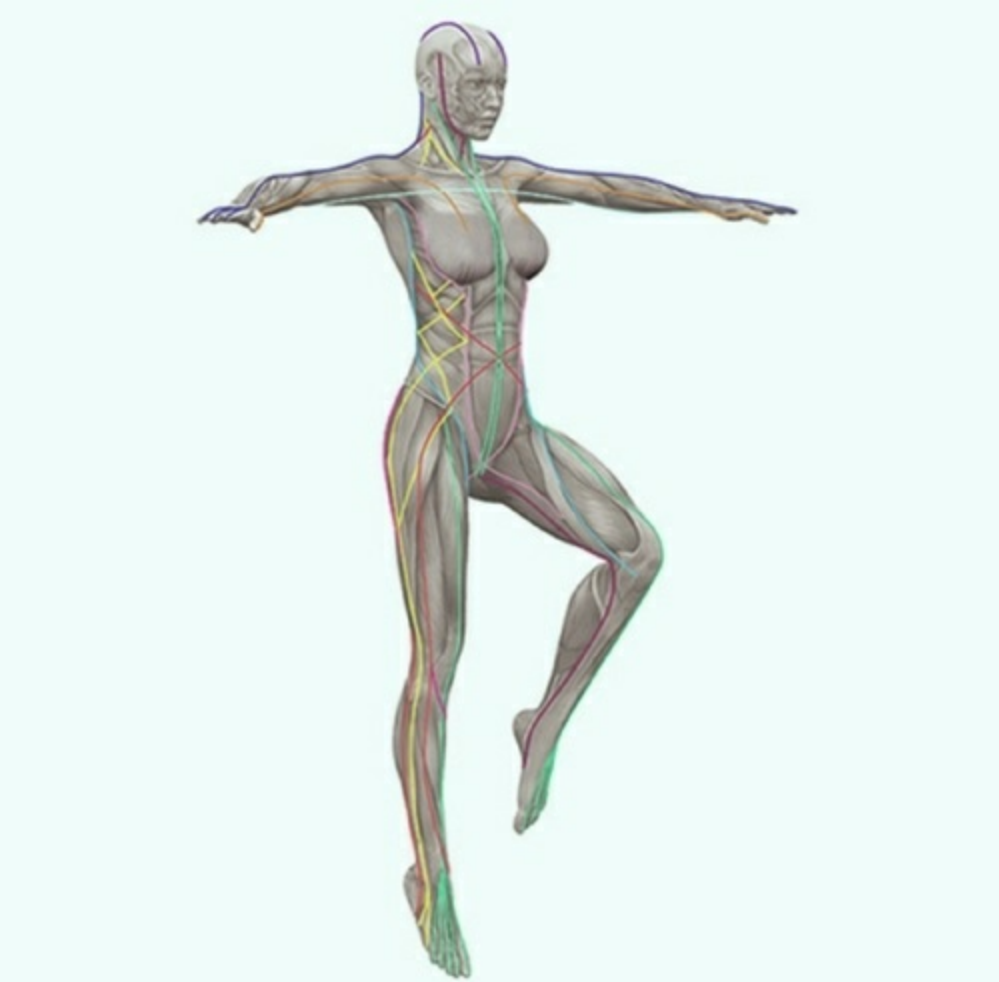

Présentation

La Ligne Antérieure Superficielle (LAS) (fig. 4.1, vidéo 2.1) relie

l'intégralité de la face antérieure du corps, depuis le dessus du pied jusqu'à la face latérale du crâne, en deux tronçons : des orteils au bassin et du bassin à la tête (fig. 4.2 et tableau 4.1). Ces deux tronçons fonctionnent comme une ligne continue de myofascia intégré lorsque la hanche est en extension comme c'est le cas en position debout.

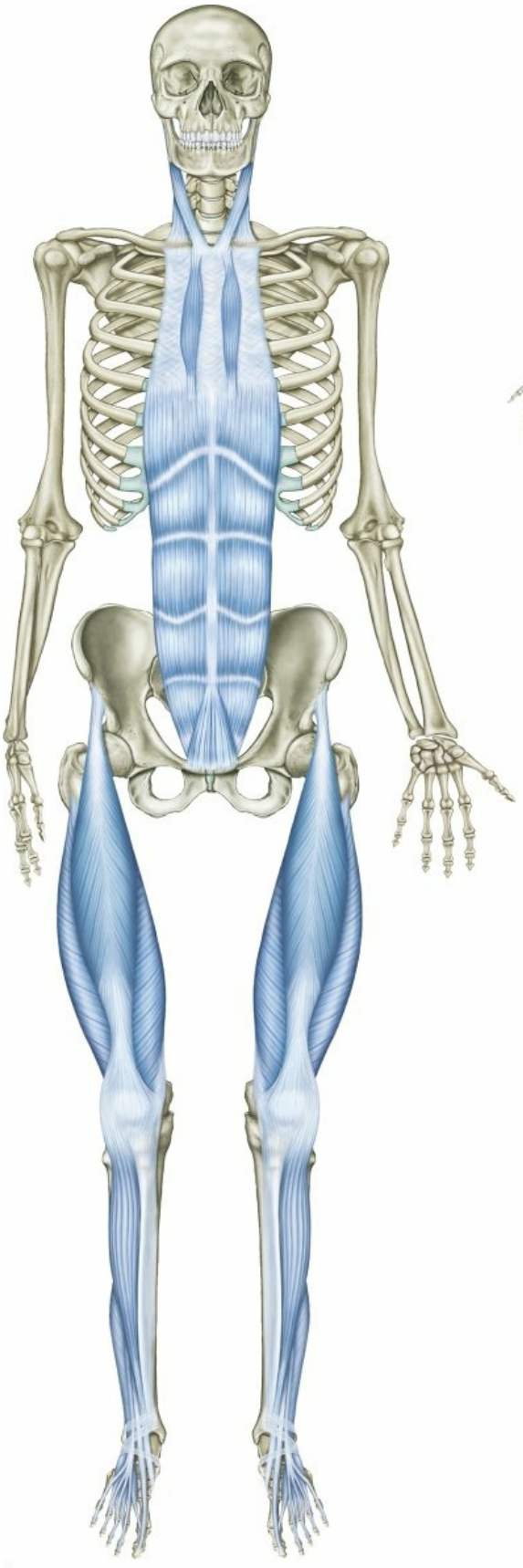

A



B



C

FIG. 4.1 **La Ligne Antérieure Superficielle.**

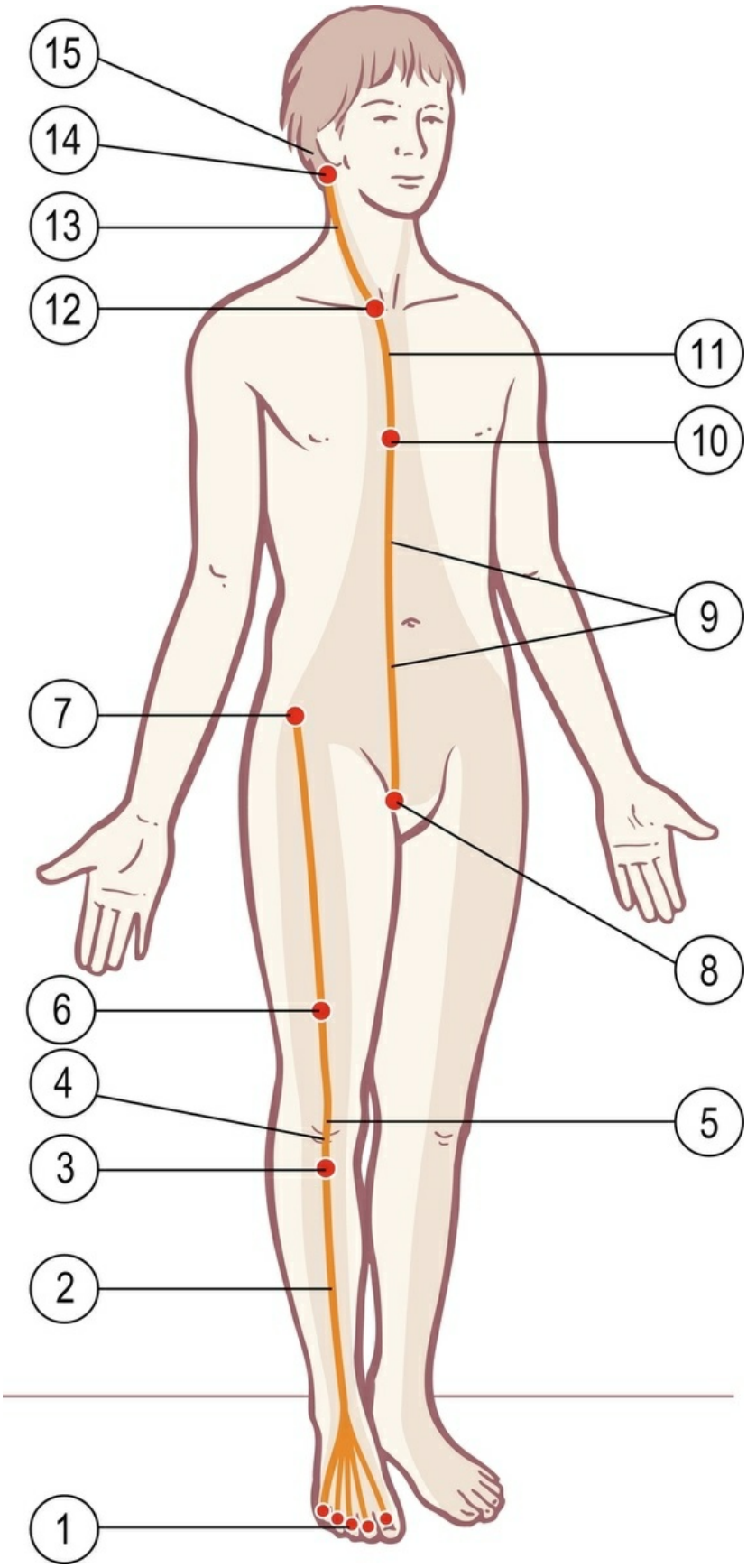
15
14
13
12
11
10
9
7
8
6
4
5
3
2
1

FIG. 4.2 « Voies » et « gares » des *Anatomy Trains* pour la Ligne Antérieure Superficielle. La zone ombrée montre la zone d'influence fasciale superficielle.

Tableau 4.1

Ligne Antérieure Superficielle : les « voies » myofasciales et les « gares » osseuses des *Anatomy Trains* (voir fig. 4.2)

« Gares » osseuses		« Voies » myofasciales
	15	Fascia du cuir chevelu
Processus mastoïde	**14**	
	13	Sternocléidomastoïdien
Manubrium sternal	**12**	
	11	Fascia sternal/sternocostal
5e côte	**10**	
	9	Muscle droit de l'abdomen
Tubercule pubien	**8**	
Épine iliaque antéro-inférieure	**7**	
	6	Droit fémoral/quadriceps
Patella	**5**	
	4	Tendon patellaire
Tubérosité tibiale	**3**	
	2	Court et long extenseurs des orteils, tibial antérieur, loge crurale antérieure
Face dorsale des phalanges des orteils	**1**	

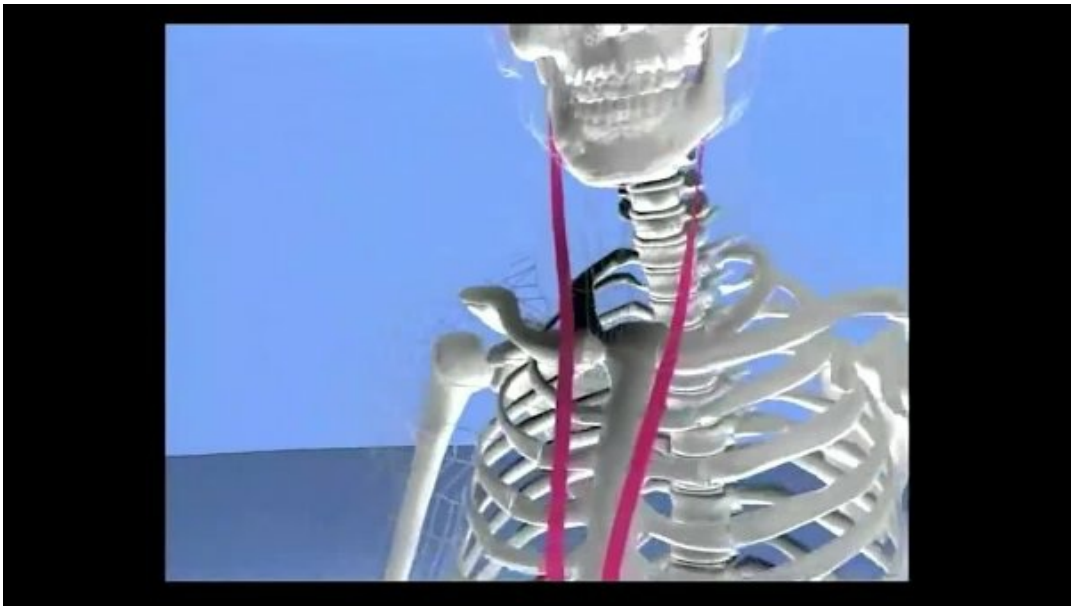

vidéo 2.1 Ligne Antérieure Superficielle

Fonction posturale

La fonction posturale globale de la LAS est de contrebalancer la Ligne Postérieure Superficielle (LPS) et de fournir un support de traction partant du haut afin de lever les parties du squelette qui s'étendent à l'avant de la ligne de gravité – le pubis, la cage thoracique et le visage. Le myofascia de la LAS maintient également l'extension posturale du genou. Les muscles de la LAS sont prêts à défendre les parties molles et sensibles qui ornent la face antérieure du corps humain et protègent les viscères de la cavité abdominale (fig. 4.3).

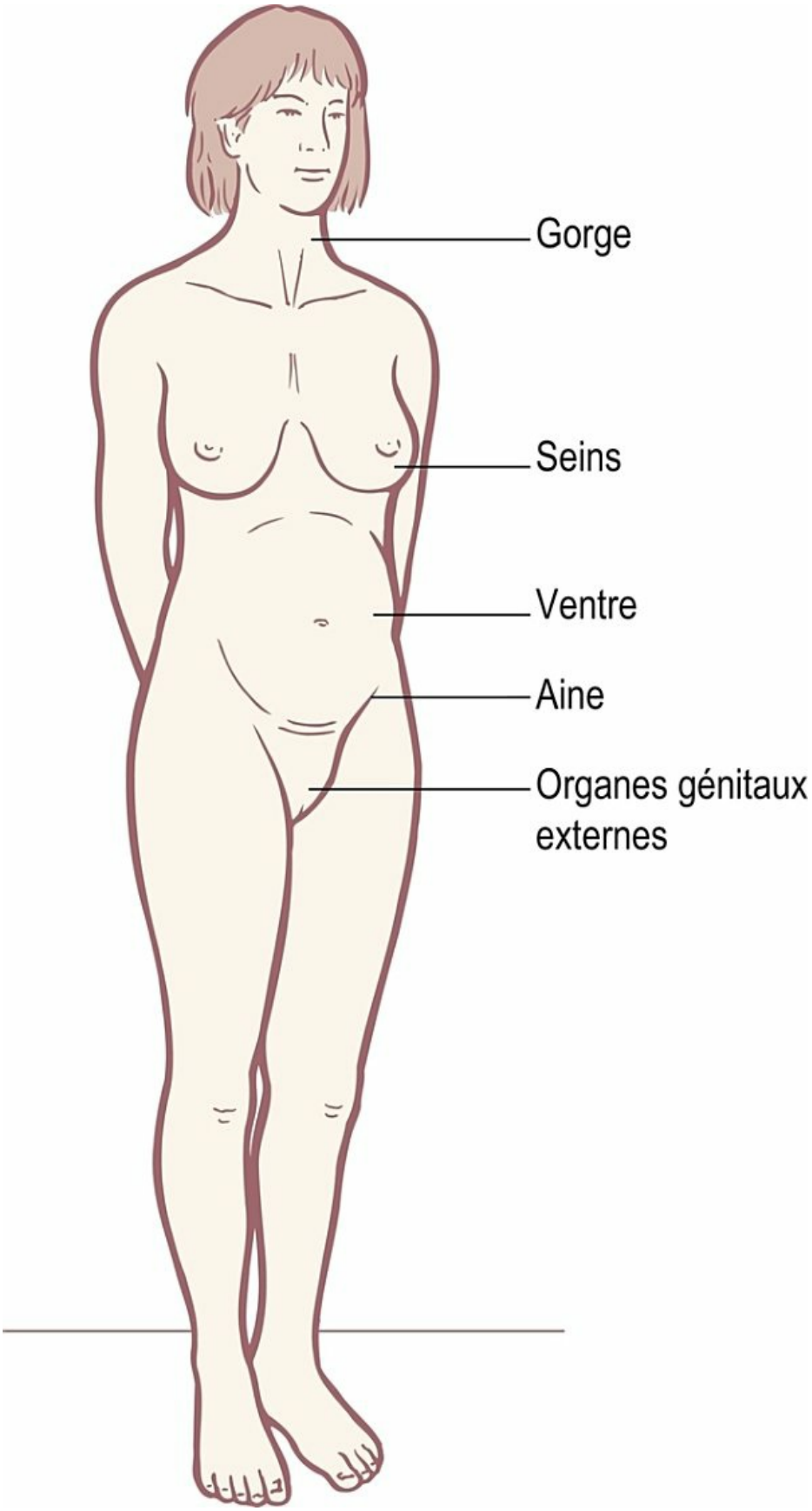
Gorge
Seins
Ventre
Aine
Organes génitaux externes

FIG. 4.3 Les êtres humains ont développé une façon unique de se tenir debout, qui consiste à présenter leurs parties les plus sensibles et les plus vulnérables au monde extérieur, toutes réparties le long de la LAS. Comparez les êtres humains aux quadrupèdes, qui protègent la plupart ou la totalité de ces zones vulnérables (voir fig. 4.31).

La LAS commence en haut des orteils. Selon le principe fascial que « tout est lié à tout », la LAS rejoint techniquement la LPS par le périoste entourant l'extrémité des phalanges des orteils, mais il n'y a pas d'« interaction » discernable au travers de cette connexion. D'un point de vue fonctionnel, ces deux lignes des *Anatomy Trains* s'opposent l'une à l'autre, la LPS étant responsable de la flexion des orteils et la LAS assumant la tâche de leur extension, et ainsi de suite en remontant le long du corps. D'un point de vue plus pratique, en termes posturaux, les fléchisseurs dorsaux agissent pour empêcher le complexe tibia-fibula d'aller trop loin en arrière en flexion plantaire et les fléchisseurs plantaires l'empêchent de se pencher trop loin en avant en dorsiflexion.

L'équilibre postural sagittal (équilibre antéropostérieur, A-P) est principalement maintenu dans tout le corps par une relation soit harmonieuse, soit tendue entre ces deux lignes (fig. 4.4). Toutefois, dans le tronc et le cou, il ne faut pas oublier d'inclure la Ligne Antérieure Profonde qui vient compléter et compliquer l'équation (voir fig. 3.36 et le chapitre 9).

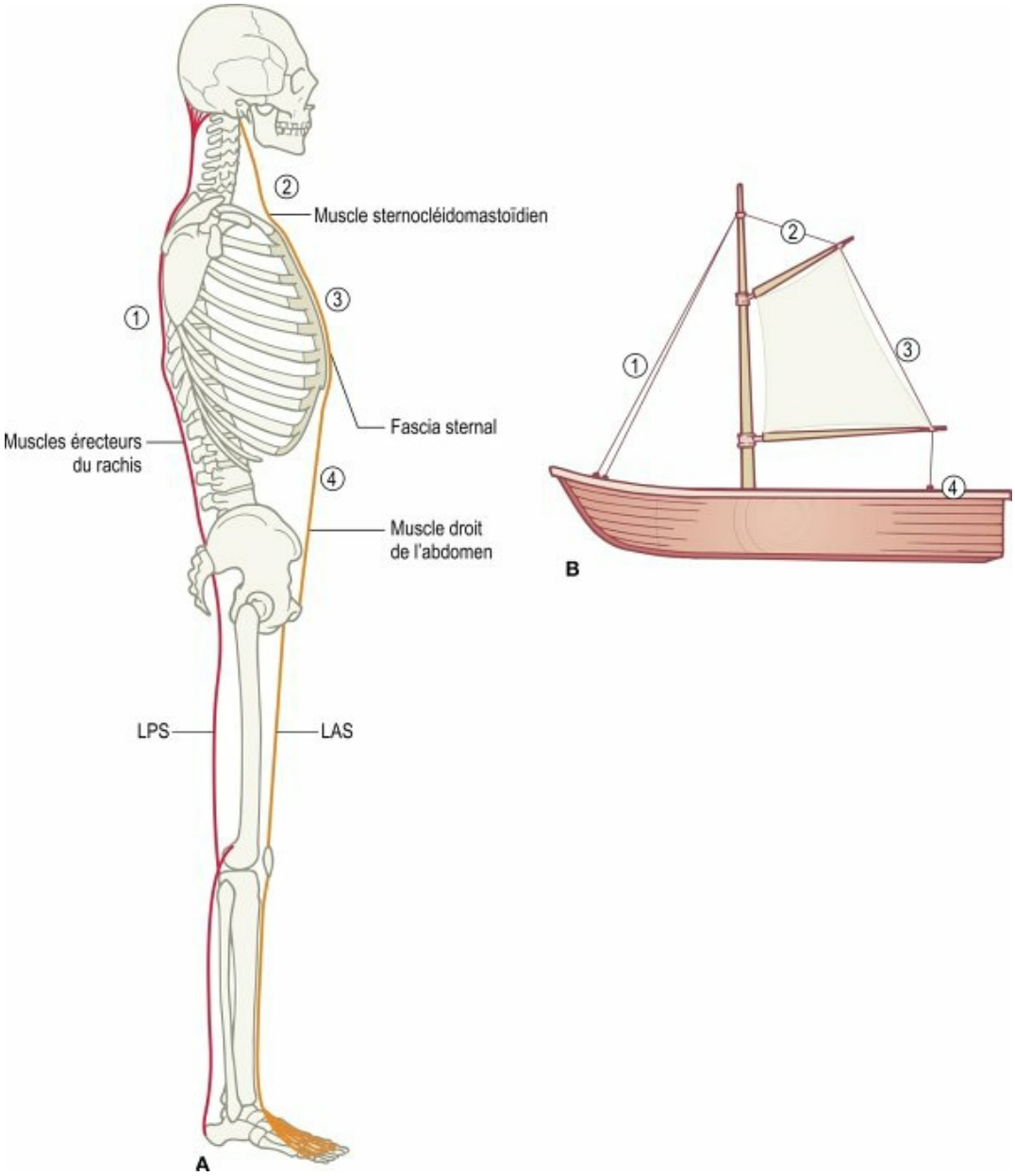

FIG. 4.4 La LPS et la LAS ont une relation réciproque, un peu à la manière du gréement d'un voilier. La LPS est conçue pour tirer l'arrière du corps du bas vers le haut et la LAS pour tirer l'avant du corps du cou vers le bassin. **(D'après Mollier [1].)**

Lorsque les lignes sont considérées comme faisant partie de plans fasciaux plutôt que comme des chaînes de muscles contractiles, il est intéressant de noter que, dans la grande majorité des cas, la LAS a tendance à entraîner un déplacement caudal en descente et que la LPS

répond par un déplacement céphalique en montée (fig. 4.5).

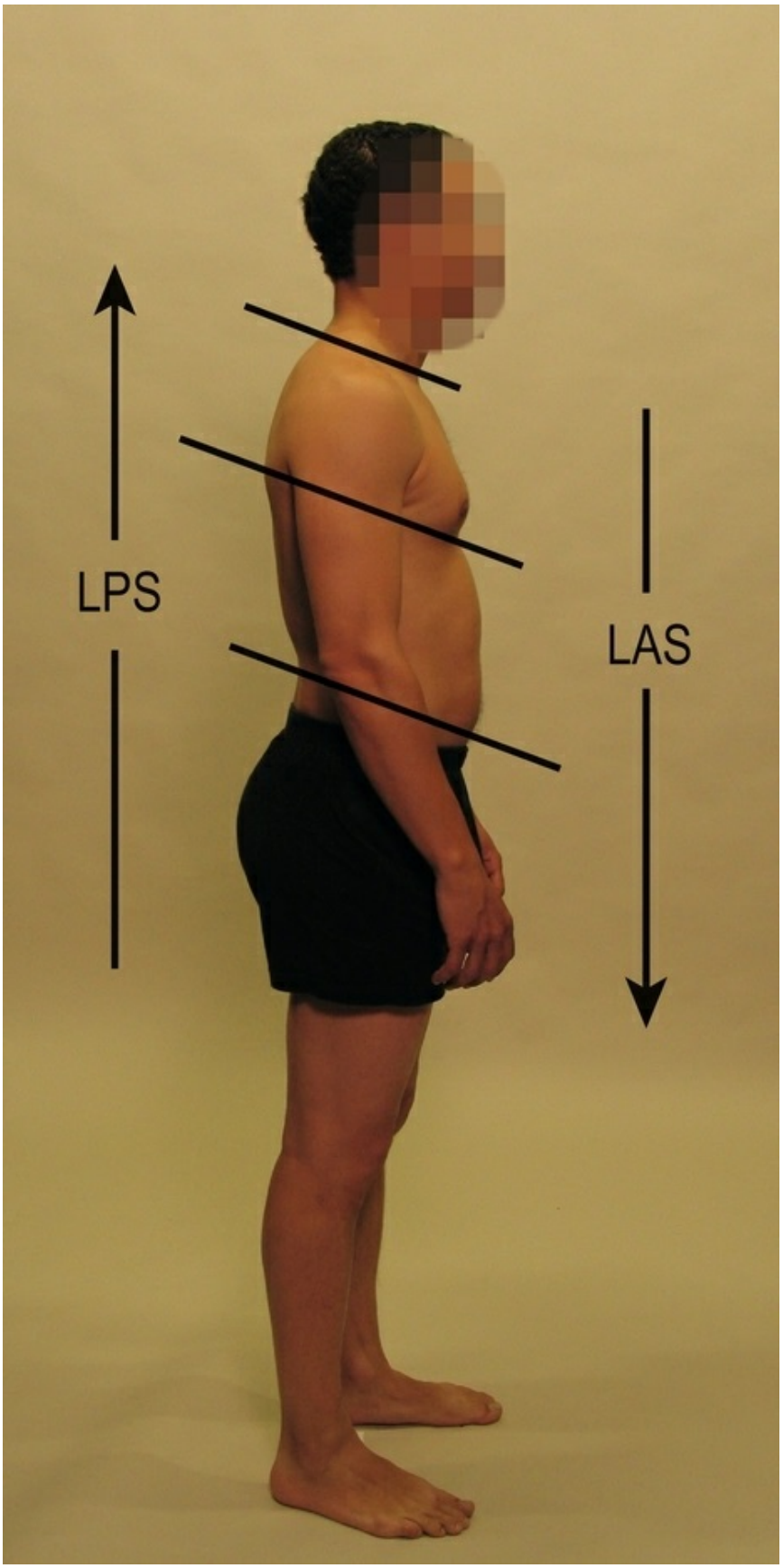
LPS
LAS

FIG. 4.5 Ce schéma est très courant : la LAS tire l'avant du corps vers le bas tandis que la LPS remonte le dos (lignes verticales). Cela crée une disparité entre les plans fasciaux correspondants à l'avant et à l'arrière du corps (lignes horizontales). Ce déplacement des plans fasciaux est un concept relativement nouveau en entraînement et en travail corporel, différent de celui de tension ou faiblesse musculaire ou de celui d'allongement ou de raccourcissement myofascial. Tous ces problèmes accompagnent ce schéma, mais si vous ne faites rien pour aplanir les disparités en déplaçant les plans pour récupérer un certain équilibre, les déséquilibres musculaires recommenceront d'eux-mêmes.

Fonction de mouvement

La fonction globale de mouvement de la LAS consiste soit à créer une flexion du tronc et des hanches, une extension au niveau du genou et une dorsiflexion du pied (fig. 4.6), soit à résister aux mouvements contraires. La LAS réalise un ensemble complexe d'actions au niveau du cou, qui sera abordé ci-dessous. Le besoin de créer des mouvements de flexion soudains et puissants au niveau des diverses articulations nécessite que la portion musculaire de la LAS contienne une proportion plus élevée de fibres musculaires à contraction rapide. L'interaction entre la LPS principalement axée sur l'endurance et la LAS à réaction rapide peut s'observer dans la nécessité de contraction d'une ligne lorsque l'autre est étirée (fig. 4.7).



FIG. 4.6 La contraction de la LAS entraîne une extension des orteils, une dorsiflexion des chevilles, une extension des genoux et une flexion des hanches et du tronc, comme lorsqu'on réalise une flexion avant habituelle en yoga (posture de la pince) – sauf que la LAS entraîne également, comme on le voit ici, une hyperextension du haut du cou.

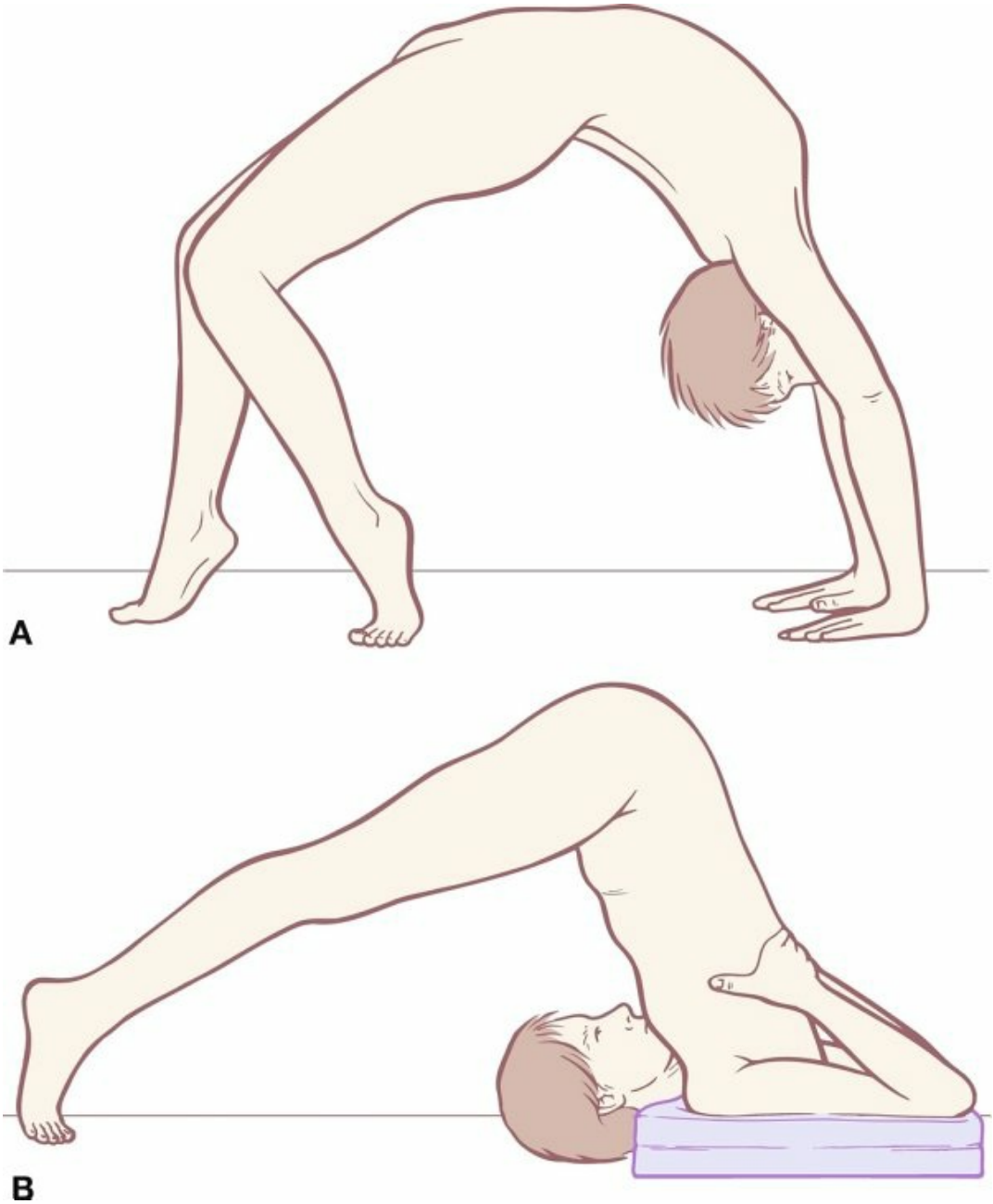

FIG. 4.7 **La relation réciproque entre la LPS et la LAS peut s'observer dans ces deux postures. Dans A, la LPS est contractée et la LAS étirée, et vice versa dans B.**

Considérations générales pour la thérapie manuelle

Comme pour la LPS, il existe en réalité deux LAS, l'une juste à droite et l'autre juste à gauche de la ligne médiane. Regarder le patient de face aidera à évaluer les différences entre le côté droit et le côté gauche de cette ligne, même si une première démarche utile, dans la majorité des cas, consiste à résoudre toute brièveté générale éventuelle de la LAS. Regarder le patient de profil révèle l'état d'équilibre entre la LAS et la LPS et donne une bonne indication des endroits où il faut en général ouvrir et allonger la ligne (voir fig. 1.2).

La LAS, comme la LPS, intervient dans le mouvement dans le plan sagittal. Lorsqu'elle fonctionne mal, elle crée un mouvement vers l'avant (flexion) ou limite le mouvement vers l'arrière (extension). Les problèmes arrivent lorsque le myofascia de la LAS des *Anatomy Trains* commence à tirer vers le bas sur le squelette à partir d'une gare stable plus basse au lieu de tirer vers le haut à partir d'une gare stable plus haute, par exemple lorsque les muscles du ventre commencent à tirer les côtes en direction du pubis au lieu de remonter le pubis en direction des côtes.

Les schémas courants de compensation posturale associés à la LAS sont les suivants : limitation de la flexion plantaire de la cheville, hyperextension du genou, bascule antérieure du bassin, déplacement antérieur du bassin, restriction de la respiration au niveau de la partie antérieure des côtes, posture de la tête vers l'avant.



La Ligne Antérieure Superficielle (LAS) en détail

Les cinq tendons qui partent du sommet des orteils forment le début de la LAS. Remontant le pied, la LAS récupère deux tendons supplémentaires (fig. 4.8). Sur le bord latéral, nous avons le tendon du muscle troisième fibulaire (péronier antérieur ; s'il y en a un) qui part de la diaphyse du 5e métatarsien. Sur le bord médial, nous trouvons le tendon du muscle tibial antérieur partant du 1er métatarsien sur le bord médial du pied. La LAS intègre donc à la fois les courts extenseurs sur le dos du pied et les longs tendons venant de la jambe.

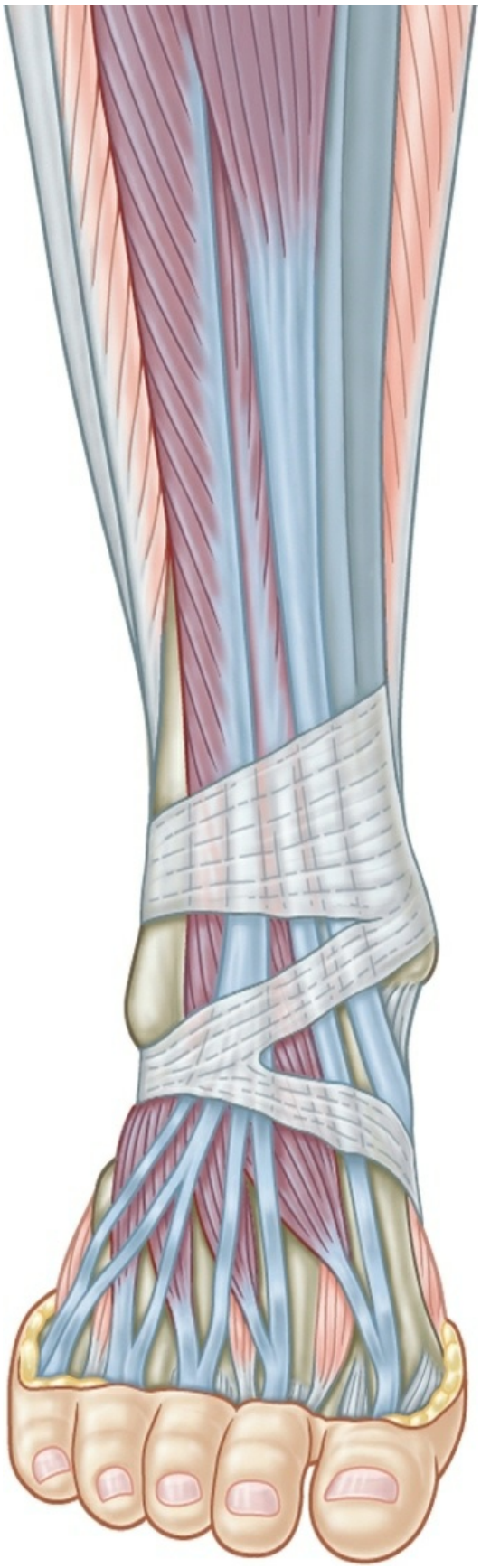

FIG. 4.8 La voie initiale de la LAS est composée de sept tendons cheminant au-dessous des rétinaculums encore plus superficiels avant de s'associer dans la loge antérieure de la jambe.

Tibia

Le plan fascial de la LAS remonte jusque dans la loge antérieure de la jambe, mais, sur son chemin, la LAS passe au-dessous du rétinaculum des extenseurs. Le rétinaculum est essentiellement un épaississement d'un plan fascial encore plus superficiel, le fascia crural profond qui entoure la jambe. Cet épaississement rétinaculaire est nécessaire pour maintenir les tendons à plat (sinon, votre peau entre le pied et le milieu du tibia ferait saillie à chaque contraction des muscles – fig. 4.9). Étant donné que les tendons tournent dans un coin (ce qui est autorisé par nos règles dans ce cas en raison de l'évidente continuité fasciale et mécanique), des tissus lubrifiants enveloppent les tendons pour faciliter leur mouvement au-dessous de la bande rétinaculaire. Loin d'être une simple « bande », ce tissu est en vérité une zone permettant d'engendrer très efficacement des changements fonctionnels par des interventions manuelles ou de mobilisation. Cela s'explique par l'entrelacement complexe formé par le fascia crural, les tendons et les couches rétinaculaires ainsi que par la présence de très nombreux récepteurs proprioceptifs répartis à l'intérieur de ce tissu.



FIG. 4.9 Les rétinaculums, épaississements dans le fascia crural profond, servent de poulie pour maintenir les tendons de la LAS et orienter leur force des muscles tibiaux en direction des orteils. C'est également une région riche en récepteurs proprioceptifs.

Au-dessus du rétinaculum, la LAS remonte sur l'avant de la jambe. Du côté latéral, elle contient les muscles de la loge antérieure – tibial antérieur, long extenseur des orteils et long extenseur de l'hallux – dans la forme évidée à l'avant de la membrane interosseuse. Du côté médial, nous avons trouvé que, pour obtenir un meilleur effet, le fascia crural doit également être intégré là où il recouvre le tibia et son

périoste (comparez la fig. 4.10 et la fig. 2.1C).

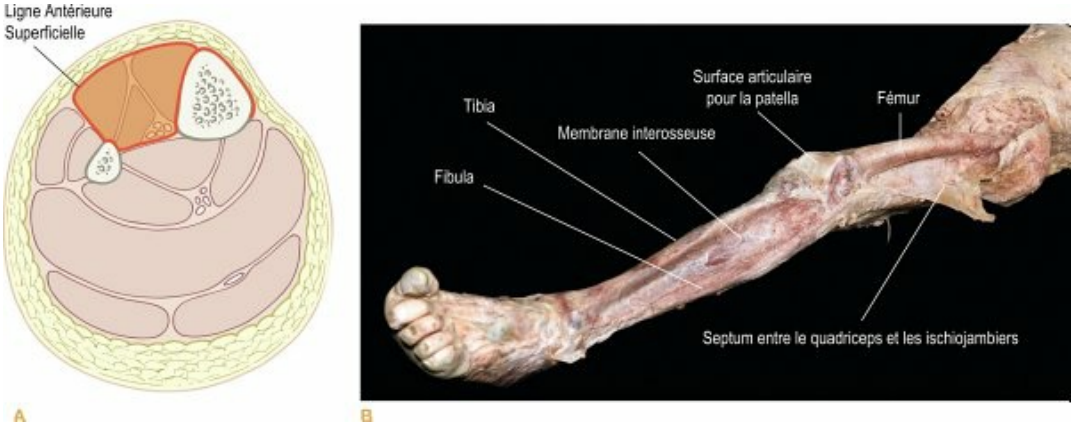

FIG. 4.10 La LAS occupe la loge antérieure de la jambe de même que les tissus à l'avant du tibia. Dans B, nous voyons que, lorsque nous retirons la LAS, il reste bien peu de la jambe. Nous voyons la membrane interosseuse sous-jacente à la loge antérieure qui a été retirée. Le fémur apparaît presque totalement exposé lorsque le muscle quadriceps n'est plus en place. Voir aussi la fig. 2.1C, où ces deux parties du fascia crural ont été disséquées d'une seule pièce – la loge antérieure et le feuillet superficiel du fascia profond recouvrant le tibia. Lorsque des trous apparaissent dans ce fascia, il s'agit probablement d'endroits où la personne a subi un traumatisme au tibia (par exemple en jouant au football ou en tombant dans les escaliers) ayant entraîné l'adhérence du fascia crural au périoste sous-jacent. (www.anatomytrains.com – réf vidéo : Anatomy Trains Revealed .)

Loge crurale antérieure

Le tibial antérieur est généralement le muscle le plus puissant de la loge antérieure, mais c'est la loge dans son ensemble qui produit une dorsiflexion et résiste à la flexion plantaire. Nous abordons ici les deux problèmes les plus courants dans cette loge.

Lorsque les divers tendons de cette loge passent au-dessous de la bande contraignante du rétinaculum, leur liberté de mouvements peut être restreinte. On peut supposer que les continuités lubrifiantes des gaines péritendineuses adhèrent localement au fascia crural au-dessus et au-dessous des couches rétinaculaires. Cela est habituellement dû à la non-utilisation de la pleine amplitude de mouvement qui entraîne le « réglage » de ces gaines sur une tension constante. Quelle qu'en soit la cause, la solution est relativement simple et directe, et elle produit souvent chez le patient une surprise agréable liée à la plus grande facilité de mouvement après quelques gestes seulement.

Demandez à votre patient de s'allonger sur le dos, les talons juste en dehors de l'extrémité de la table. Demandez-lui de faire une dorsiflexion et une flexion plantaire, en vérifiant que le mouvement respecte l'axe sagittal, de sorte que le pied est directement orienté vers le genou, et non vers le haut et l'intérieur ou vers le haut et l'extérieur. Vous pouvez ajouter une plus grande différenciation musculaire en ajoutant une flexion et une extension des orteils au mouvement de la cheville.

Appliquez une large surface du poing non serré de votre main sur le dos du pied de votre patient, en aval des rétinaculums, tandis que de l'autre main vous guidez la dorsiflexion et la flexion plantaire du patient. Faites lentement passer votre patient par la séquence de mouvement tout en remontant lentement votre poing le long du dos du pied et de la cheville, en travaillant doucement pour ouvrir le rétinaculum. Remontez jusqu'aux couches du fascia crural en amont du rétinaculum (vidéo 3.2 ). Si les rétinaculums sont trop serrés, ou si les tendons sont bloqués, vous vous sentirez « ralenti » dans votre progression le long du tibia. En utilisant le mouvement du patient, répétez le geste (peut-être avec un peu plus de pression) jusqu'à ce que la sensation de restriction disparaisse, que ce soit au

niveau de votre main ou du ressenti du patient lors du mouvement (www.anatomytrains.com – réf. vidéo : Superficial Front Line, 11:16 à 19:24)

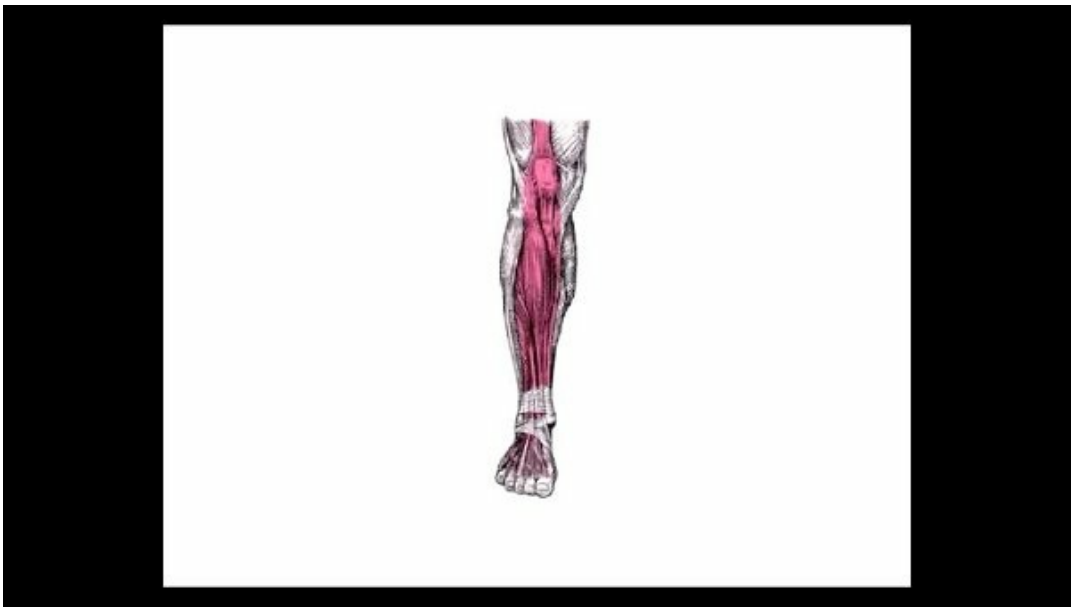

vidéo 3.2 LAS : rétinaculum de la cheville

L'endroit où vous vous arrêterez au-dessus des rétinaculums varie d'un patient à l'autre. Chez certaines personnes, vous êtes à court de « jus » juste au-dessus de la cheville ; chez d'autres, vous avez l'impression de « patiner » sur la surface du tibia. Si c'est le cas, arrêtez-vous là. Pour certains, la sensation de connexion et de déconnexion s'étend bien au-delà sur le tibia en direction du genou et vous pouvez continuer à remonter aussi loin que vous sentez qu'un travail est accompli.

Lorsque votre travail s'étend au-dessus de la cheville, repérez le bord du tibia qui est le plus restreint – le bord médial ou le bord latéral. Étant donné que vous avez commencé sur les tendons, la progression naturelle consiste à remonter sur les muscles de la loge antérieure, située sur le bord latéral de la diaphyse tibiale (face antérieure du tibia). Toutefois, la LAS inclut aussi les deux couches du

fascia crural passant au-dessus du tibia sur le bord antéromédial : la couche incluse dans le périoste et la couche superficielle (voir fig. 2.1C, fig. 4.10 et fig. 4.11).

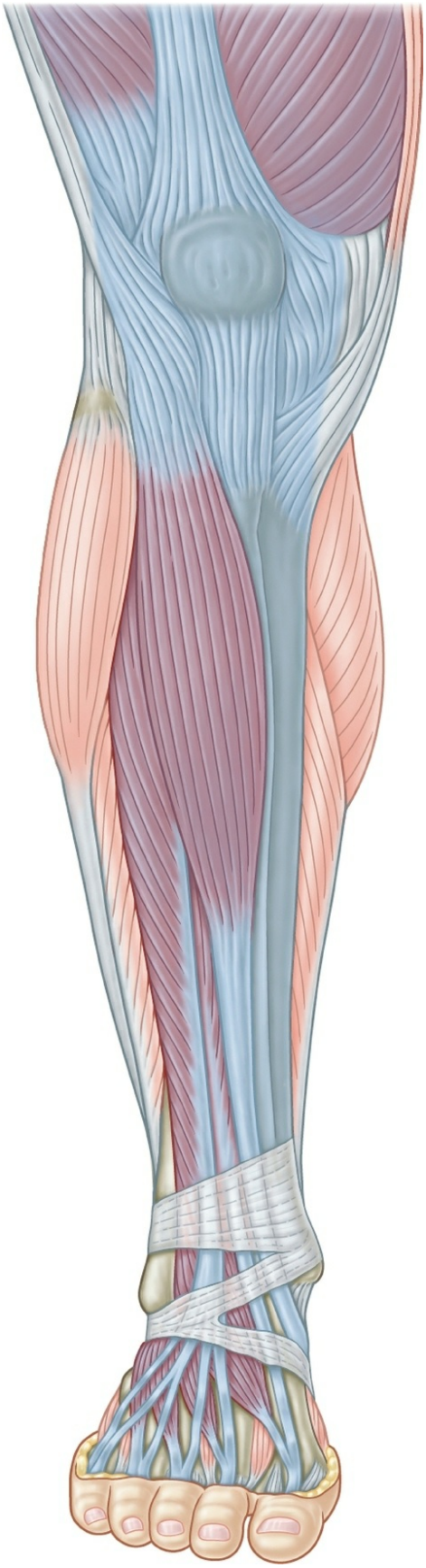

FIG. 4.11 Le sommet de la loge antérieure dépasse la tubérosité tibiale pour rejoindre le tendon patellaire, une « bride » des tissus rétinaculaires entourant le genou, et le complexe du quadriceps.

Nous sommes arrivés au second problème courant dans cette zone, alors permettez-nous de définir le problème avant d'en finir avec la technique. Dans tout type d'inclinaison en avant des jambes, lorsque le genou est en position posturale sur une ligne antérieure à la cheville, les muscles postérieurs du mollet se contractent (chargés de manière excentrique dans le muscle et bloqués en position longue dans le fascia) et les muscles antérieurs et les tissus descendent (et se contractent de manière concentrique, bloquant le fascia en position courte). L'un des meilleurs remèdes à ce problème consiste à remobiliser supérieurement les tissus de la face antérieure tout en mobilisant inférieurement les tissus correspondants de la LPS.

Donc, au-dessus de la cheville, en amont des rétinaculums, vous pouvez travailler à la fois la surface musculaire et la surface tibiale. Comme celles-ci sont à certains angles l'une avec l'autre, vous pouvez les travailler de manière séquentielle ou les deux à la fois avec les deux mains (vidéo 6.10). La technique à deux mains implique de former un poing lâche avec chacune des mains, les phalanges proximales contre la surface, une main s'adaptant à l'avant de la loge antérieure des muscles et l'autre à la face antérieure du tibia située au-dessus (www.anatomytrains.com – réf. vidéo : Superficial Front Line, 19:24 à 25:53). Dans cette position, les articulations interphalangiennes proximales de votre main droite et de votre main gauche sont proches l'une de l'autre ou apposées l'une contre l'autre. Plongez dans le tissu suffisamment pour vous engager, et avancez parallèlement à l'os, sans appliquer une pression d'appui qui entraînerait une douleur tibiale périostée.



vidéo 6.10 Ligne Antérieure Superficielle abdominale

Laissez vos mains travailler en remontant en même temps que le mouvement du patient, faisant des pauses lorsqu'il s'étire sous vos mains en flexion plantaire, emmenant le tissu en direction céphalique lorsqu'il est en dorsiflexion, jusqu'à ce que vous soyez à court d'efficacité ou que vous atteigniez le haut de la loge musculaire, selon ce qui interviendra en premier.

Ne manquez pas de demander à votre patient de faire des dorsiflexions et des flexions plantaires lorsque vous aurez terminé le traitement, car vous serez souvent récompensé par son enthousiasme quant à la liberté retrouvée.

Cuisse

Même si les muscles eux-mêmes ont des insertions, au sein de la loge antérieure, sur le tibia, la fibula et la membrane interosseuse, la « gare » suivante de la LAS des *Anatomy Trains* est située au sommet des bords médial et latéral de cette voie, sur la tubérosité et les condyles du tibia (fig. 4.11).

Continuer en ligne droite vers le haut n'est pas un problème : le

quadriceps commence sa trajectoire ascendante ici, avec le tendon patellaire. La LAS inclut la patella, ce gros os sésamoïde destiné à maintenir la LAS à distance du pivot de l'articulation du genou de sorte que les tissus du quadriceps ont plus de force de levier pour étendre le genou. La patella se trouve dans un canal creusé dans le fémur (la trochlée fémorale), qui garantit également que le quadriceps, avec ses différentes directions de traction, continue directement sa trajectoire à l'avant de la charnière de l'articulation du genou.

Les trois vastes du quadriceps s'accrochent tous sur des parties différentes de la diaphyse fémorale, mais le quatrième chef, le droit fémoral, continue bravement à remonter, emmenant la LAS jusqu'au bassin (fig. 4.12). Bien que le droit fémoral occupe la face antérieure de la cuisse, son insertion proximale (origine) n'est pas aussi superficielle. Son extrémité supérieure plonge sous le tenseur du fascia lata et le muscle sartorius pour s'insérer sur l'épine iliaque antéro-inférieure (EIAI), légèrement inféro-médialement à l'épine iliaque antéro-supérieure (EIAS). Il y a un chef court, mais important, du muscle droit fémoral qui se réfléchit en haut de l'articulation de la hanche et l'enveloppe. La palpation et l'expérience de la dissection révèlent que, dans un pourcentage indéterminé de la population, il existe une insertion fasciale supplémentaire significative de ce muscle sur l'EIAS.

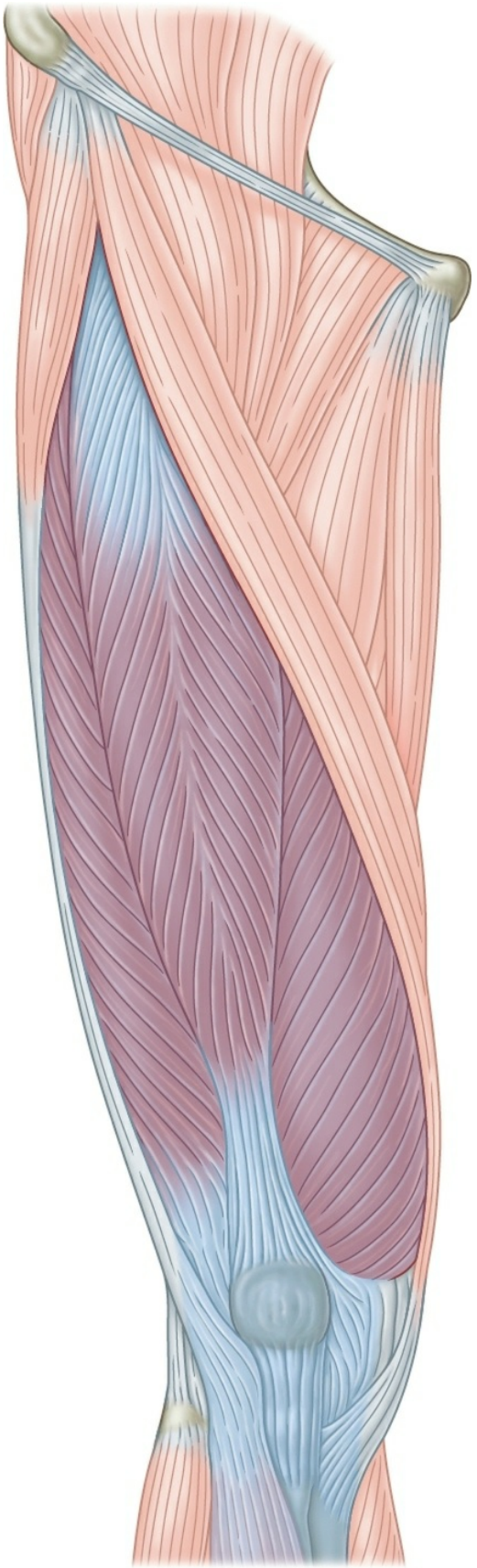

FIG. 4.12 On pourrait dire que la partie ombrée de la LAS intègre l'ensemble du groupe du quadriceps, mais une interprétation plus stricte s'en tient à la partie du droit fémoral de ce groupe, qui remonte jusque sur l'épine iliaque antéro-inférieure.

Quadriceps (vidéo 6.21)

L'interprétation la plus stricte de la LAS inclurait uniquement le muscle droit fémoral, et non le quadriceps en entier. Pour la liberté de cette ligne, nous devons veiller à ce que le muscle droit fémoral, en tant que muscle bi-articulaire, soit libre de faire son travail aussi bien au niveau de la hanche que du genou. Les schémas de mouvements répétitifs, notamment chez les sportifs, peuvent accoler le muscle droit fémoral aux muscles vastes sous-jacents, limitant les glissements, ou entraîner une limitation fonctionnelle via la bourse suprapatellaire.



vidéo 6.21 Ligne Antérieure Superficielle : double enveloppe supplémentaire

La technique suivante nécessite une organisation soigneuse du mouvement du patient. Ce que nous recherchons ici, c'est l'utilisation par le patient du mouvement de sa cheville pour fléchir le genou et la hanche. Votre patient est allongé sur le dos, les talons sur la table. Placez un doigt ou la main contre la base du talon du patient afin d'empêcher le talon de descendre. Demandez à votre patient de faire une dorsiflexion ; son talon appuiera contre votre main qui le retient et son fémur sera comme enfoncé dans sa hanche. Demandez-lui de faire une nouvelle dorsiflexion, en ajoutant une élévation/flexion minimale du genou. Cette fois, votre main est comme une ancre (vous pouvez ajouter cette suggestion : « Imaginez que l'arrière de votre talon est collé à la table pendant que vous fléchissez la cheville ») et le genou et la hanche se fléchiront à mesure que la cheville « pompera » ou soulèvera le genou.

Regardez la hanche. Si l'EIAS du patient se déplace en direction du genou (produisant une hyperextension lombaire) à mesure que le genou se lève, demandez-lui de rester le plus passif possible au niveau de la hanche. La hanche doit rester neutre, voire revenir en arrière (bascule postérieure du bassin ou extension de la hanche) lors de la dorsiflexion du pied et de la flexion du genou. Si la hanche est en flexion active, travaillez avec le mouvement du patient jusqu'à ce qu'il ne perturbe que de manière minimale le genou et la hanche et que la plupart du travail se produise au niveau de la cheville.

Placez n'importe quel applicateur de votre choix juste au-dessus de la patella (n'hésitez pas à utiliser tout ce que vous souhaitez, du bout des doigts aux coudes, selon le type de corps et le développement musculaire du patient). Travaillez lentement en remontant le droit fémoral en direction céphalique, pendant que le patient répète le mouvement de dorsiflexion, en maintenant le talon « collé » sur la table. Accordez une attention particulière à la zone riche en récepteurs entre la patella et le ventre du muscle. Vous pouvez la suivre, notamment chez les patients ayant une bascule antérieure du bassin, tout au long de son trajet jusqu'à l'EIAI (n'oubliez pas de suivre le muscle jusqu'à son origine, plus profonde et plus basse que l'EIAS). Votre objectif est de libérer le muscle droit fémoral bi-articulaire de

ses extenseurs mono-articulaires du genou, situés en-dessous ; le mouvement du patient est d'une aide essentielle (www.anatomytrains.com – réf. vidéo : Superficial Front Line, 25:44 à 33:12).

Embranchements

Pour en revenir à la partie supérieure du tibia, il existe là des voies alternatives ou aiguillages (fig. 4.13). Au lieu de remonter tout droit avec le droit fémoral, nous pourrions choisir de suivre le bord antérieur du tractus iliotibial (TIT) depuis le muscle tibial antérieur (comme nous le verrons dans le chapitre 6 avec la Ligne Spirale), ce qui nous amènerait à remonter latéralement le long de la cuisse jusqu'à l'EIAS. On pourrait considérer cette voie comme une liaison avec le muscle oblique interne.

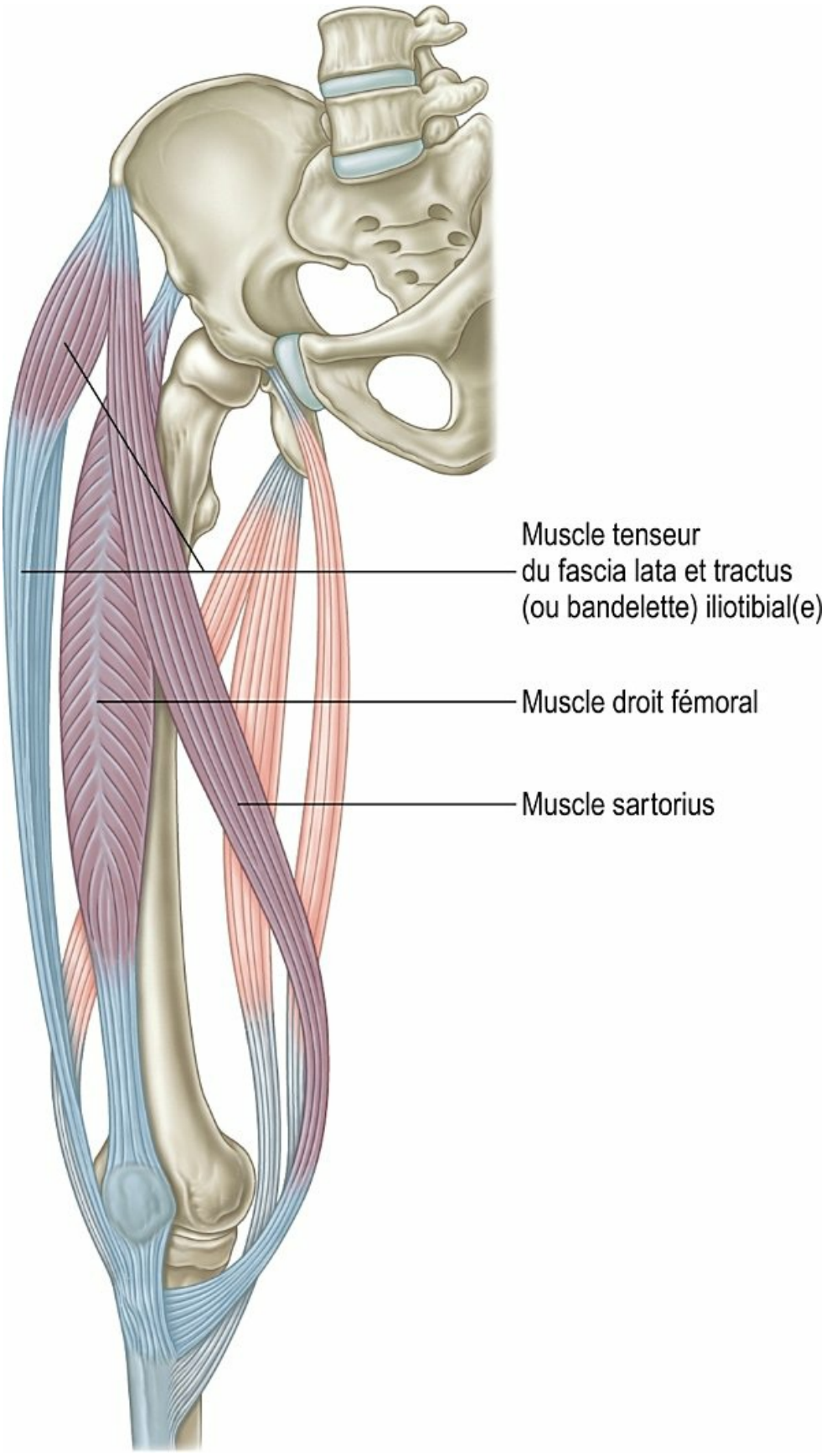
Muscle tenseur
du fascia lata et tractus
(ou bandelette) iliotibial(e)
Muscle droit fémoral
Muscle sartorius

FIG. 4.13 Il existe deux embranchements ou voies alternatives au muscle droit fémoral remontant du genou jusqu'à la hanche. Le muscle sartorius s'incurve depuis l'intérieur jusqu'à l'épine iliaque antérosupérieure et le bord antérieur du tractus iliotibial en fait de même sur l'extérieur de la jambe.

Sur le bord médial du genou, nous pourrions suivre le muscle sartorius depuis son insertion distale (terminaison) sur le périoste du tibia, autour de la cuisse médiale, pour arriver de nouveau à l'EIAS, même si cette fois, le « cap sur » le nord de l'EIAS passerait par l'oblique externe (voir la ligne fonctionnelle homolatérale au chapitre 8). Ces divers embranchements de traction provenant de la « rotonde » de l'EIAS devraient nous permettre de voyager de diverses façons pour remonter l'abdomen jusqu'aux côtes (fig. 4.14). Si ces trains sont clairement utilisés dans les mouvements quotidiens de rotation lorsque nous marchons ou réalisons nos activités quotidiennes, nous avons choisi, dans ce chapitre, d'insister sur le lien direct et vertical qui remonte sur la face antérieure de notre corps.

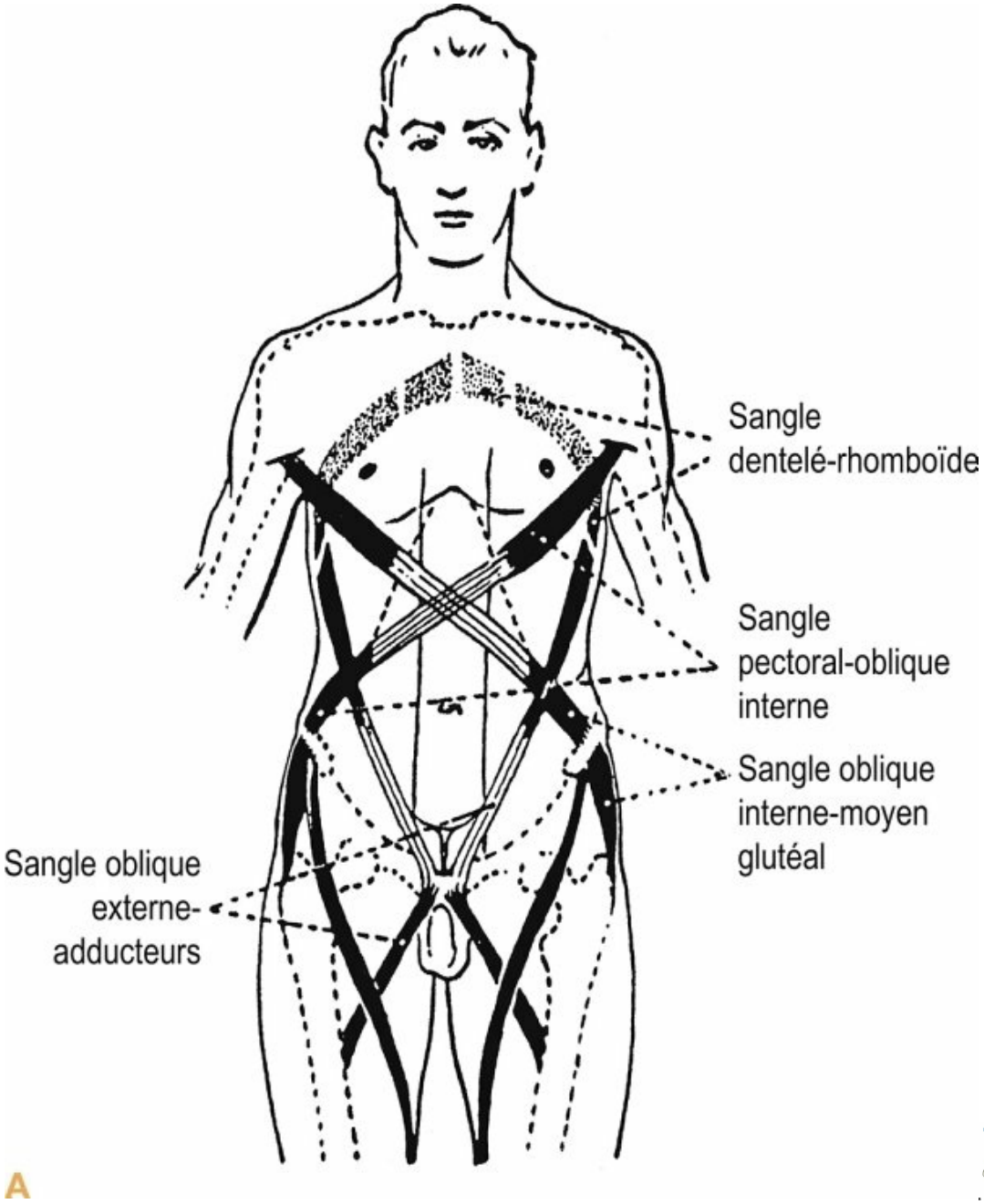

FIG. 4.14 A. Les extensions des embranchements de la fig. 4.13 devraient commencer à former des spirales autour du tronc, lignes que nous emprunterons dans les prochains chapitres. B. Chacun des muscles contribue à la « rotonde » des insertions sur l'EIAS. (A, reproduit avec l'aimable autorisation de Hoepke, et al. 1936.)

Déraillement

Au niveau de la « gare » supérieure du droit fémoral, notre *Anatomy Train* semble s'arrêter. Aucun muscle ou structure fasciale ne part de l'EIAI ni même de l'EIAS pour prendre une direction générale vers le haut ; les muscles obliques de l'abdomen partent en formant des angles (fig. 4.14A). Du côté médial, le muscle contigu au droit fémoral est le muscle iliaque ; on pourrait donc invoquer un certain type de liaison entre les deux structures, mais le muscle iliaque fait partie d'un plan plus profond, la Ligne Antérieure Profonde (fig. 4.15). Concernant la LAS, nous recherchons la continuité de surface en remontant la face antérieure. La connexion musculaire droit fémoral-iliaque est un cas particulier que nous examinerons lorsque nous nous intéresserons aux interactions entre la LAS et la Ligne Antérieure Profonde au chapitre 9.

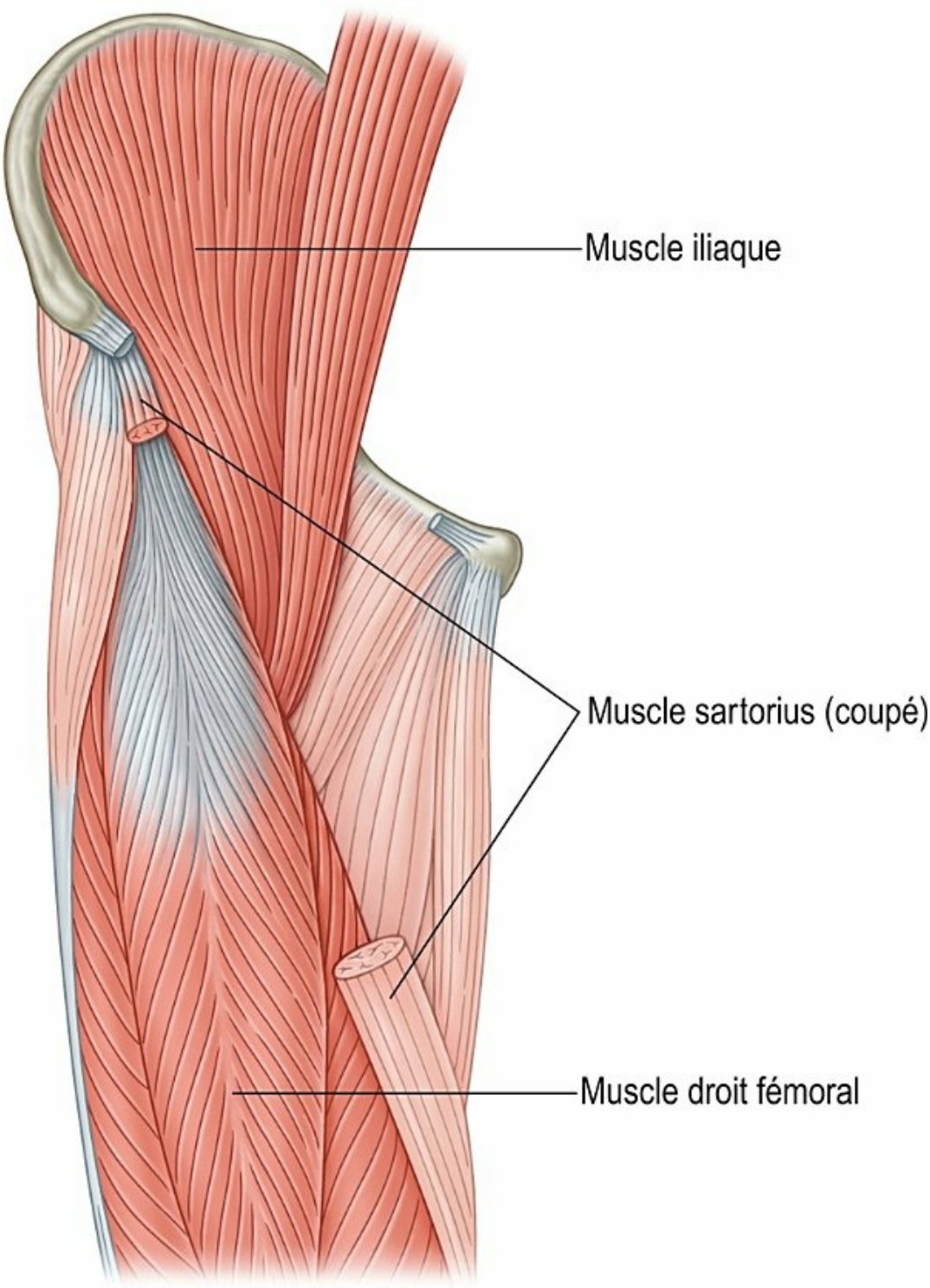

FIG. 4.15 Après avoir remonté le muscle droit fémoral, quel train pouvez-vous prendre à partir de là ? Aucun muscle ne va directement en direction crâniale (voir aussi fig. 4.14B). Le muscle iliaque continue dans cette

direction, mais il y a deux problèmes avec cette voie : 1) les muscles droit fémoral et iliaque, bien que presque contigus, n'ont pas de connexion fasciale, et 2) ce tronçon du muscle iliaque n'est qu'un passage temporaire en surface d'une voie plus profonde, la Ligne Antérieure Profonde (voir le chapitre 9).

Le myofascia qui continue clairement à remonter la ligne antérieure du corps est celui du muscle droit de l'abdomen ; nous devrons donc simplement violer les règles des *Anatomy Trains* pour faire un saut logique au-dessus du pubis. La justification de ce saut est la suivante : l'EIAI et le pubis font partie du même os (au moins chez toute personne de plus d'un an) (fig. 4.16A). Donc, pour que le muscle droit de l'abdomen puisse tirer le pubis vers le haut d'un millimètre, le muscle droit fémoral doit s'allonger d'un millimètre, sinon cette traction n'est pas possible. Si les deux se contractent, l'avant de la cage thoracique et le genou se rapprochent (fig. 4.16B). Si le corps est arqué en hyperextension, les deux doivent s'étirer réciproquement. Si l'un d'eux ne peut pas s'allonger, l'autre doit compenser ou passer la contrainte vers le haut ou le bas du train (fig. 4.16C, D).

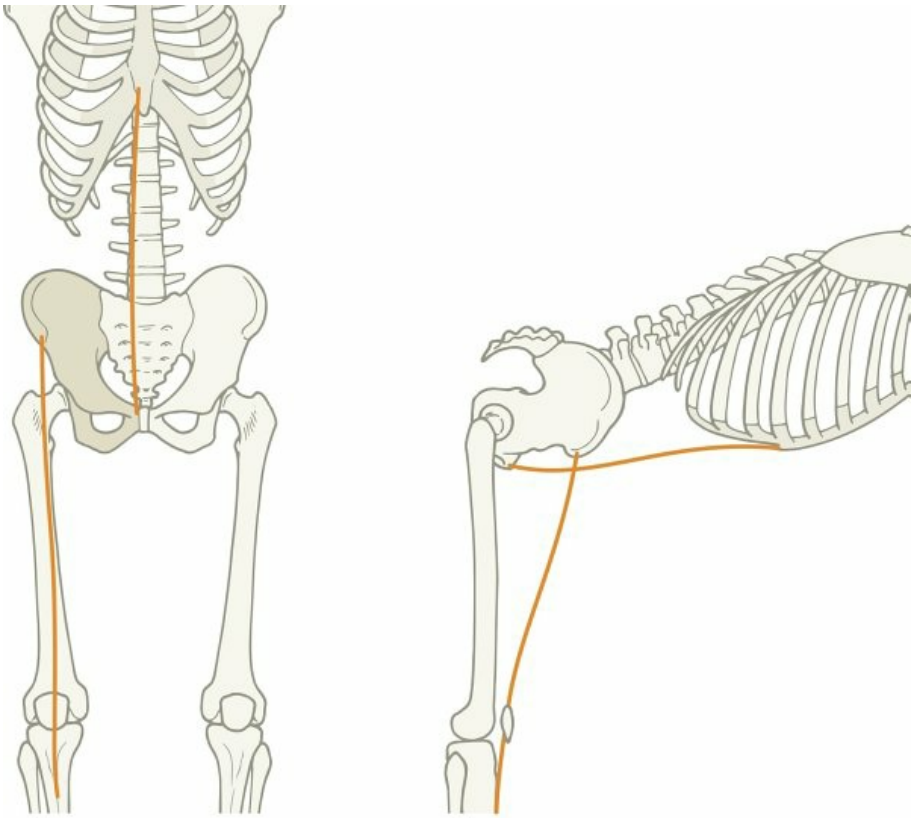
A
B

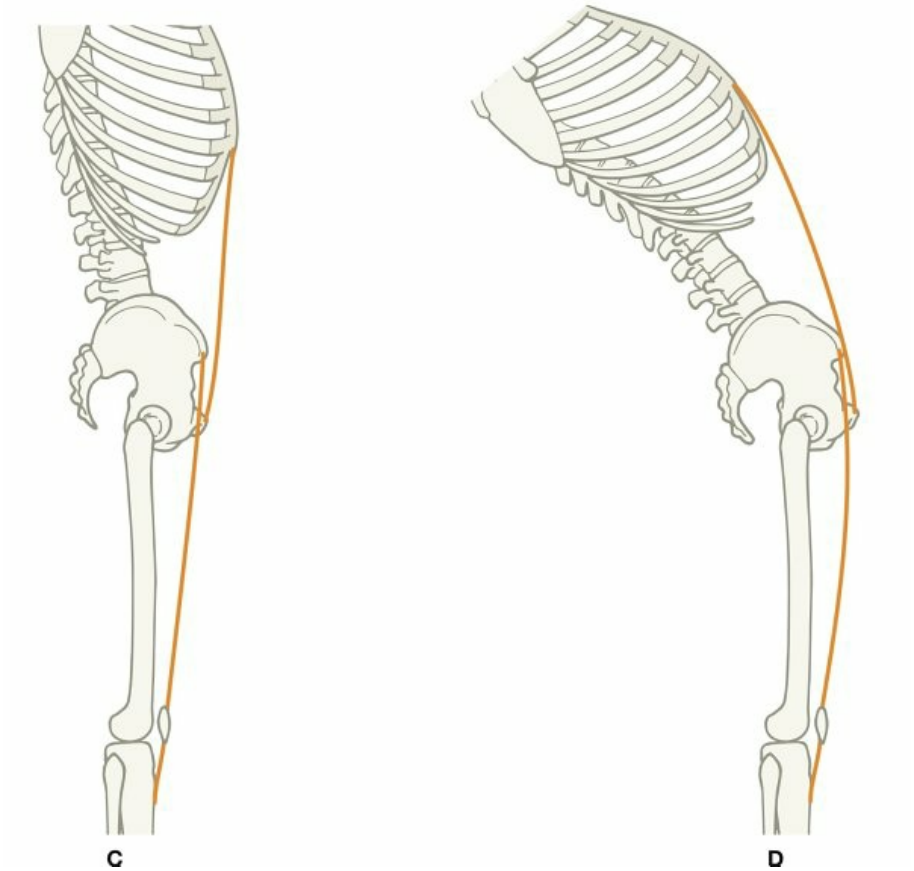
C
D

FIG. 4.16 A. Les muscles droit fémoral et droit de l'abdomen sont connectés mécaniquement par chacun des os de la hanche. B. Si les deux se contractent, la hanche et le tronc se fléchissent pour rapprocher la cage thoracique du genou. C. En position debout, le tonus relatif contribue à déterminer la bascule du bassin. D. En hyperextension, les deux sont étirés à distance l'un de l'autre – si une partie n'est pas élastique, l'autre doit compenser ou passer la contrainte le long de la LAS vers le haut ou vers le bas. Bien que cette séparation rompe la LAS en deux bretelles, elles restent mécaniquement connectées pour tous les mouvements d'extension et de flexion de la hanche et du tronc.

Donc, même s'il n'y a pas de continuité myofasciale, il existe une continuité mécanique au travers de l'os de la hanche. Cet *Anatomy Train* agit comme une seule voie tant que nous limitons notre discussion au mouvement dans le plan sagittal ou à proximité de celui-ci. La LAS ne fonctionne pas comme une bande continue dans les mouvements qui impliquent des rotations importantes de la hanche ou du tronc mais, *de fait*, elle fonctionne comme une continuité en ce qui concerne la posture, la course, et dans les étirements et mouvements sagittaux (fig. 4.17).

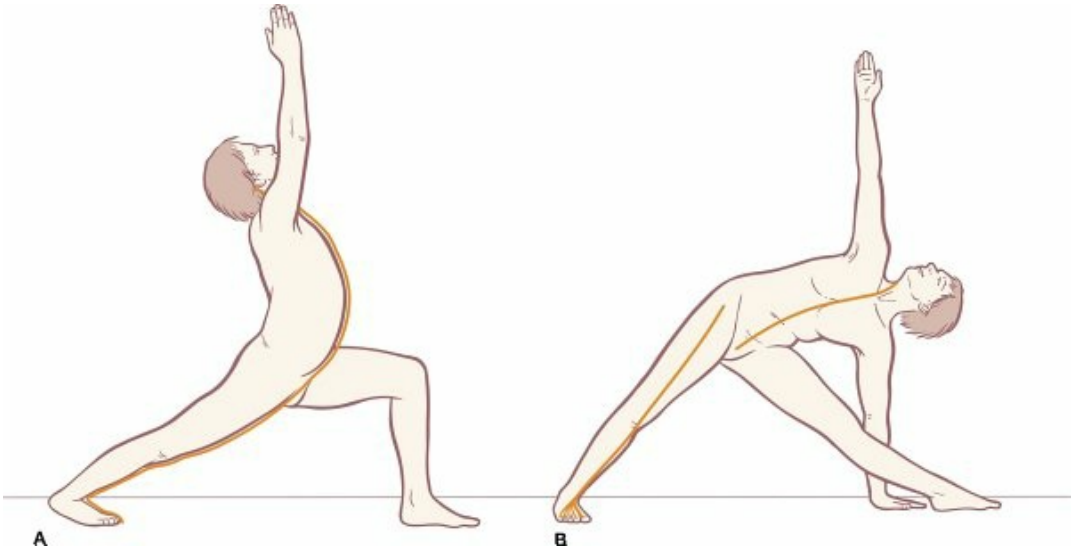

FIG. 4.17 A. Les mouvements purement sagittaux (flexion-extension) engageront la LAS dans son intégralité. B. Les mouvements rotationnels, au travers des hanches ou du tronc, désengagent le tronçon supérieur de la LAS de son tronçon inférieur.

Abdomen

Après avoir repris pied sur le haut du pubis, nous pouvons remonter sur le fascia abdominal, y compris les éléments musculaires du pyramidal et du muscle droit de l'abdomen, et sur les couches fasciales qui entourent le muscle droit de l'abdomen à partir des muscles obliques et transverse de l'abdomen (fig. 4.18, vidéo 6.16).

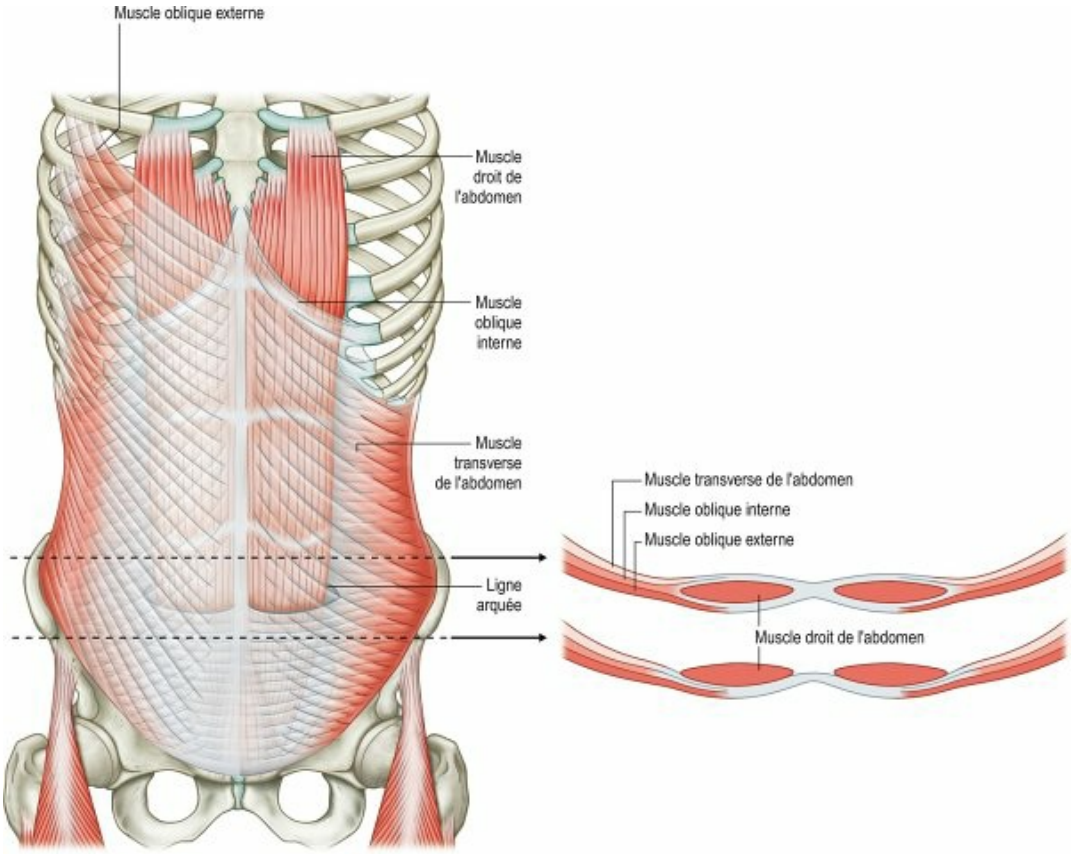

FIG. 4.18 **Le muscle droit de l'abdomen est le muscle le plus superficiel de l'abdomen sur tout son trajet du thorax au pubis. Mais vu sous l'angle d'un millefeuille fascial, le muscle droit de l'abdomen débute en surface au niveau de la 5e côte, pour plonger peu après sous le fascia du muscle oblique externe de quelques centimètres. Environ 5 cm plus bas, le fascia du muscle oblique interne se divise pour entourer le droit de l'abdomen. Au-dessous du nombril, au niveau du repli de la ligne arquée, le droit de l'abdomen traverse le fascia transversalis à l'arrière du muscle transverse de l'abdomen pour devenir, au niveau du pubis, le muscle le plus profond de l'abdomen. Cette connaissance de l'anatomie fasciale, plutôt que simplement musculaire, conduit à des stratégies différentes pour la médecine « 3D ».**

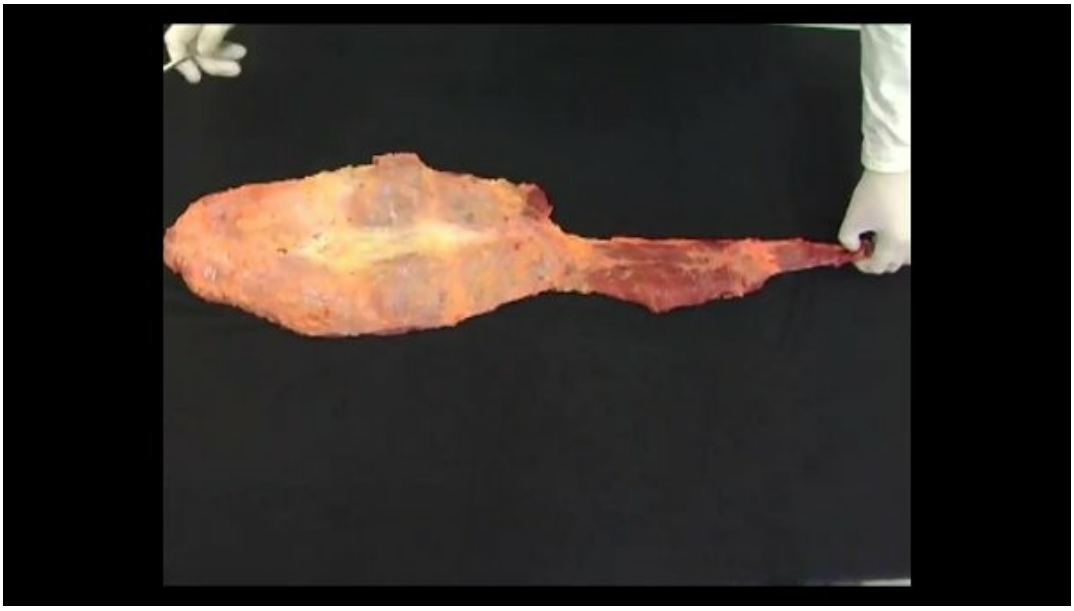

vidéo 6.16 Dissection de la ligne blanche

Muscle droit de l'abdomen

Pauvre muscle droit de l'abdomen : surentraîné par la foule qui le pousse à « aller au charbon » et sous-traité par le thérapeute manuel ! Il est important de comprendre que la LAS implique au moins trois couches à ce niveau : l'aponévrose fasciale qui circule à l'avant du muscle droit de l'abdomen, le muscle lui-même et le feuillet fascial qui circule derrière lui (voir fig. 4.18). Ces aponévroses sont partagées avec les autres muscles abdominaux et seront examinées avec d'autres lignes (voir les chapitres 5, 6, 8 et 9). Pour l'heure, nous nous intéresserons à la trajectoire du muscle droit de l'abdomen lui-même entre le pubis et le bord costal de la cage thoracique.

Lorsque nous examinons le muscle droit de l'abdomen, nous devons évaluer trois parties distinctes : le tonus du muscle lui-même et le tonus des deux gaines enveloppantes, à l'avant et à l'arrière du muscle. Si le muscle droit de l'abdomen est plat – en « tablette de chocolat » ou « *six pack* » –, alors nous pouvons soupçonner un tonus élevé dans la lame superficielle et dans le muscle lui-même. S'il est bombé, nous devons évaluer le tonus du muscle, mais nous pouvons

presque à coup sûr supposer que la lame plus profonde – le fascia transversalis – tapissant la face interne du muscle est raccourcie (www.anatomytrains.com – réf. vidéo : Superficial Front Line, 33:15 à 35:05 ).

Pour libérer la lame antérieure et le muscle, demandez à votre patient de s'allonger sur le dos avec les genoux relevés, pieds sur la table. Placé à sa tête, accrochez les extrémités de vos doigts fléchis dans la partie inférieure du muscle et mobilisez le tissu vers le haut, en direction des côtes, trouvant une nouvelle prise à chaque fois que vous atteignez l'une des intersections tendineuses dans le muscle droit de l'abdomen. Vous pouvez répéter ce mouvement autant que nécessaire pour continuer à libérer la face superficielle du muscle droit de l'abdomen jusqu'à la 5e côte.

L'atteinte de la lame postérieure du muscle droit de l'abdomen nécessite une technique plus invasive, mais très efficace. Premièrement, nous devons évaluer la nature du raccourcissement. Si les lombaires sont en hyperextension en lordose ou que le bassin est en bascule antérieure, les lombaires peuvent simplement pousser le contenu abdominal vers l'avant dans le muscle droit de l'abdomen restreint. Dans ce cas, il est nécessaire de libérer la LPS dans les lombaires pour laisser plus de place à l'abdomen pour revenir vers l'arrière (voir le chapitre 3).

Si ce n'est pas le cas, l'abdomen bombé peut également être dû à l'augmentation de volume du contenu abdominal provoqué par une suralimentation ou un ballonnement, qui doivent être résolus par des mesures diététiques. Ou, bien sûr, il peut y avoir un excès de graisse soit sous-cutanée, soit, notamment chez les hommes, dans la couche viscérale du tablier graisseux omental sous-jacent au péritoine.

Quoi qu'il en soit, même si le ventre ressort et que le tonus musculaire semble faible, il est possible que le tonus de la paroi postérieure du muscle soit relativement élevé, tendu et qu'il limite la respiration ou qu'il tire sur le dos. Avec aucun os à proximité pour travailler en opposition, comment pouvons-nous isoler la gaine qui chemine à l'arrière du muscle droit de l'abdomen mais à l'avant du

péritoine ? Étant donné que l'arrière de la gaine du muscle droit de l'abdomen fait partie de la Ligne Antérieure Profonde, voir le chapitre 9 pour la réponse (ou www.anatomytrains.com – réf. vidéo : Deep Front Line, Part 2 ).

Les diverses voies qui sillonnent l'abdomen seront abordées dans les chapitres 6 et 8 (vidéo 6.9 ) ; pour le moment, nous allons plein nord sur le muscle droit de l'abdomen et le fascia qui l'accompagne. Bien sûr, toutes ces lignes abdominales interagissent, mais la LAS de l'*Anatomy Train* circule sur une voie droite (bien que s'élargissant) qui remonte jusqu'à la « gare » suivante au niveau de la 5e côte. Le muscle droit de l'abdomen doit remonter jusqu'à la « véritable » 5e côte pour garantir une stabilité suffisante pour toutes les actions en force qu'il doit réaliser. Les côtes « abdominales » inférieures, avec leurs longues insertions cartilagineuses sur le sternum, seraient trop mobiles pour fournir une attache stable à la LAS, compte tenu notamment de leur vaste amplitude au cours de la respiration et des forces importantes générées par le muscle lors d'un smash au tennis.

La mobilisation et la libération des adhérences supplémentaires, là où le muscle droit de l'abdomen s'insère sur le fascia pectoral et où le fascia abdominal se mêle au fascia pectoral, sont fréquemment récompensées par une expansion des mouvements respiratoires (www.anatomytrains.com – réf. vidéo : Superficial Front Line, 40:38 à 45:26 ).



vidéo 6.9 LAS : rétinaculum

Thorax

À partir de la 5e côte, nous pouvons continuer dans la même direction via le muscle sternal (s'il est présent) ou le fascia qui lui est associé (qui est presque toujours là). On y inclura le fascia sternal remontant sur la surface du sternum, ainsi que le fascia sous-jacent au grand pectoral jusqu'aux articulations sternocostales au niveau du bord latéral du sternum (fig. 4.19). (L'insertion du muscle droit de l'abdomen sur la 5e côte prendra un autre aspect lorsque nous examinerons, dans le chapitre 7, les Lignes Brachiales Antérieures, qui partent toutes les deux de l'insertion sur la 5e côte des muscles grand et petit pectoraux. Le fascia du muscle droit de l'abdomen présente donc ici un « aiguillage », un point de choix, où la tension ou les contraintes musculaires peuvent suivre l'une ou l'autre ligne, en fonction des circonstances du mouvement, de la posture et des besoins de la physique.

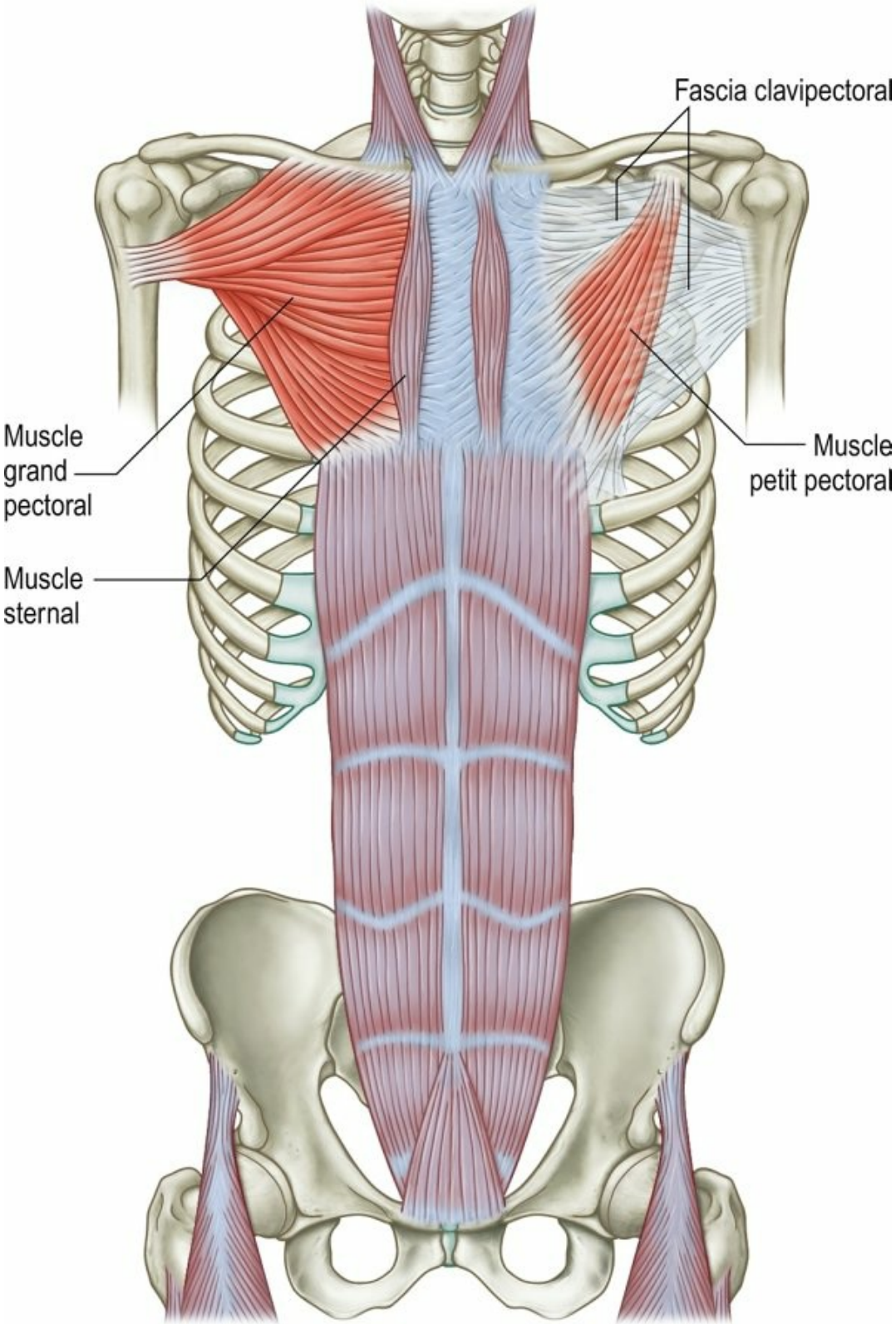

FIG. 4.19 **Le muscle droit de l'abdomen s'insère solidement sur la 5e côte, mais le fascia continue à**

remonter le long du myofascia sternal et du fascia qui chemine le long des articulations sternocostales. Le muscle droit de l'abdomen est également relié aux muscles grand pectoral et petit pectoral par le fascia, ce qui permet de connecter la LAS aux deux Lignes Brachiales Antérieures (voir chapitre 7).

Le muscle sternal, en revanche, est un muscle inconstant, capricieux et superficiel ; néanmoins, il s'exprime souvent au niveau fascial, y compris lorsqu'il ne s'exprime pas au niveau musculaire. Que l'on puisse ou non détecter le muscle ou le fascia sternal, la LAS continue à remonter à partir du muscle droit de l'abdomen par les couches fasciales, facilement palpables, sus-jacentes au sternum, aux articulations sternocostales et aux cartilages costaux, jusqu'à l'origine du muscle sternocléidomastoïdien. Nous supposons que des forces plus puissantes sont transmises mécaniquement au travers du sternum, ainsi que par le fascia via ces couches et également les fascias pectoraux.

Il est intéressant de noter que Vésale montre que le fascia du muscle droit de l'abdomen passe sous le muscle grand pectoral sur presque tout le trajet jusqu'à la clavicule (fig. 4.20). Les anatomistes modernes pensent qu'il a pu faire une référence délibérée à l'anatomie canine, mais peut-être reflétait-il la réalité fasciale de son époque. Serait-il possible que les activités prédominantes à cette époque – la coupe et l'agriculture en général ; en d'autres termes, des mouvements de flexion active – aient entraîné la mise en place de toujours plus de fascia orienté dans un plan sagittal et traversant l'avant du tronc (vidéo 6.14) ?

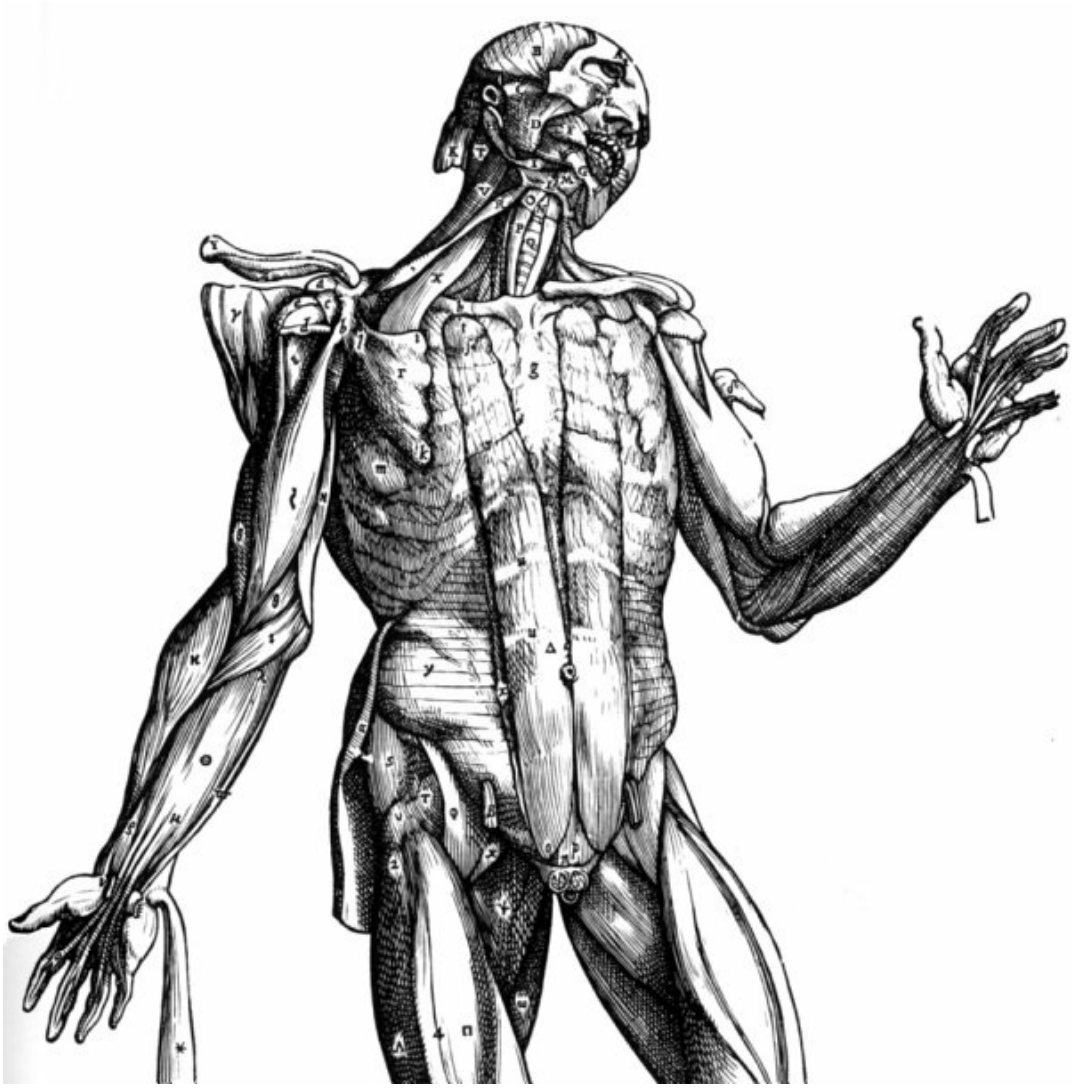

FIG. 4.20 **Vésale, précurseur précoce de la théorie des méridiens myofasciaux, montre le fascia du muscle droit de l'abdomen remontant la cage thoracique presque jusqu'à la clavicule. Pourquoi ?** **(Reproduit avec l'autorisation de Saunders JB, O'Malley C. Dover Publications ; 1973.)**



vidéo 6.14 Ligne Antérieure Superficielle

Nos tentatives initiales pour faire une dissection similaire ont été bien en-deçà de la représentation de Vésale (fig. 4.21). Sur la base de quelques tentatives de dissection, nous avons pu suivre le fascia et remonter jusqu'au sternum, mais pas élargir sur le « plastron » cartilagineux de chaque côté du sternum, où nos résultats s'apparenteraient plus à de la « dentelle ». Plus récemment, nous avons trouvé des fibres verticales dans le fascia sur la face profonde de l'épimysium du muscle grand pectoral, qui relient de fait l'insertion du muscle droit de l'abdomen à la partie inférieure du fascia cervical superficiel (et du sternocléidomastoïdien). En retirant précédemment le muscle grand pectoral du sujet anatomique avant de rechercher la LAS, nous avons par inadvertance éliminé ces fibres, et donc une partie majeure de la voie de tissu mou longeant l'avant du thorax. En examinant le fascia comme un système, nos vieilles habitudes musculaires ont la vie dure.

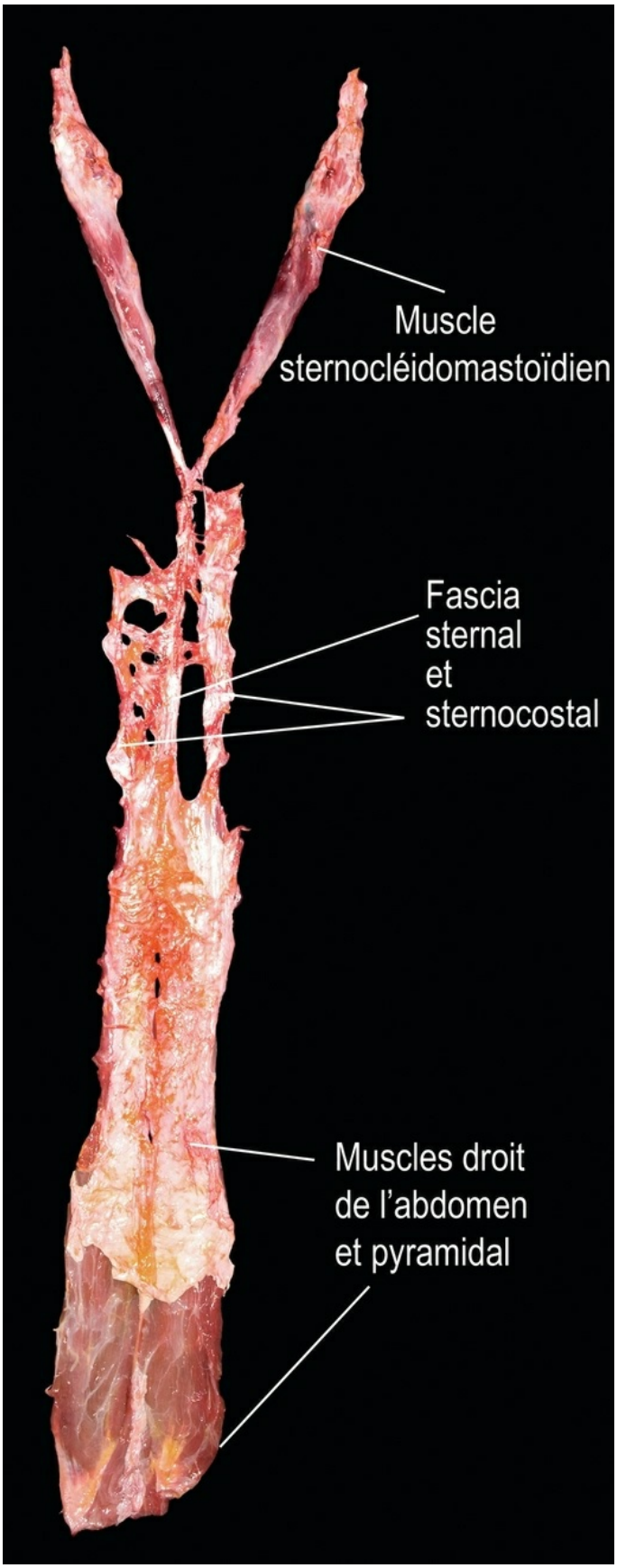
Muscle
sternocléidomastoïdien
Fascia
sternal
et
sternocostal
Muscles droit
de l'abdomen
et pyramidal

FIG. 4.21 Notre tentative pour reproduire, avec un sujet anatomique frais, ce que Vésale indique comme une connexion partant du muscle droit de l'abdomen en remontant sur le thorax s'est soldée par une dentelle décevante, au moins sur la portion chondrale des côtes sur la partie latérale au sternum. Compte tenu de la couche tissulaire palpable que l'on peut sentir dans cette zone, les dissections ultérieures ont cherché à retrouver le fascia postérieur du muscle grand pectoral comme élément de cette ligne.

Zone sternale

Au-dessus de l'arcade costale, le muscle droit de l'abdomen peut être soulevé vers l'amont depuis la face antérieure avec les bouts de doigts en extension ou le talon de la main. Même si le muscle droit de l'abdomen s'arrête officiellement au niveau de la 5e côte, ce n'est pas le cas de la LAS et vous pouvez donc continuer à remonter la zone sternale (vidéo 3.3), en incluant les tissus superficiels au sternum lui-même, notamment le tissu sus-jacent aux articulations sternocostales entre le sternum et le bord médial du grand pectoral. D'une manière générale, ce tissu a tendance à être mobilisé en direction céphalique, mais parfois, comme dans le cas d'un pincement ou d'une oppression thoracique, il a également besoin d'un vecteur latéral (www.anatomytrains.com – réf. vidéo : Superficial Front Line, 33:05 à 40:38).



vidéo 3.3 LAS : fascia pectoral

La LAS dans le cou

En suivant la LAS vers l'amont sur ces tissus entre les deux bords médiaux des muscles grands pectoraux et au-dessous d'eux, nous arrivons à la partie antéro-supérieure du sternum. Un coup d'œil superficiel à des planches d'anatomie classiques semble indiquer que la direction logique à partir de là est de continuer tout droit, en remontant sur l'avant de la gorge jusqu'à la partie inférieure de la mâchoire en suivant les muscles infrahyoïdiens (voir fig. 2.5A). Ces muscles seraient reliés à la mandibule par l'os hyoïde et de la mandibule à la partie inférieure du crâne par les muscles de la mâchoire, tout près de l'extrémité supérieure de la LPS sur l'arcade sourcilière.

Mais cette belle théorie est sur le point d'être anéantie par une réalité sinistre : les insertions inférieures de ces muscles hyoïdiens ne se trouvent pas sur l'avant du sternum, mais plutôt derrière lui, sur la face postérieure du manubrium sternal. Ils ne sont donc pas dans le même plan fascial que les myofascias de la LAS (voir fig. 2.5B). En fait, le groupe des muscles hyoïdiens fait partie du cylindre viscéral du

cou, relié aux viscères thoraciques par l'orifice supérieur du thorax, et nous le verrons à nouveau comme une voie de la Ligne Antérieure Profonde (voir le chapitre 9).

La connexion mécanique du thorax à ces muscles peut être sentie par l'hyperextension du cou en pointant le menton en l'air. Les perspicaces remarqueront toutefois que la majeure partie de cette traction s'exerce en descendant à l'intérieur de la cage thoracique avec la Ligne Antérieure Profonde, et non en superficie avec la LAS.

Pour continuer à remonter la LAS, nous devons regarder quelles sont ses insertions sur la face latérale du sommet du sternum. Et là nous retrouvons bien sûr notre bon ami, le muscle sternocléidomastoïdien (SCM), membre du cylindre superficiel du cou (fascia cervical superficiel). Le chef sternal, en particulier, du myofascia du SCM s'insère solidement sur la partie antéro-supérieure du sternum, jouant le rôle d'interface avec la couche sternale remontant sous le fascia pectoral. Cette voie importante conduit, en remontant, postérolatéralement au processus mastoïde de l'os temporal et jusque sur la galéa aponévrotique postérolatérale (fig. 4.22).

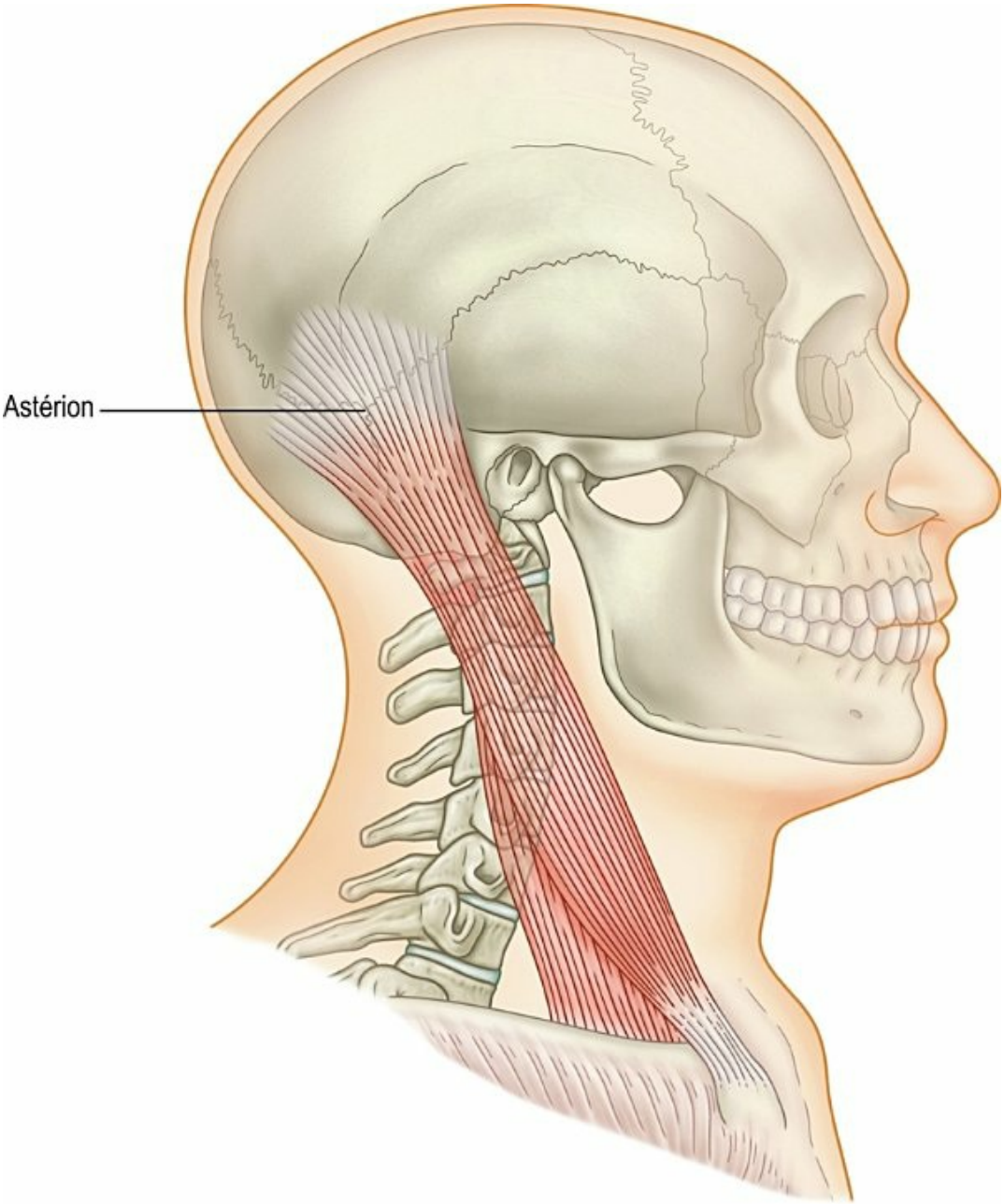

FIG. 4.22 Le quatrième et plus haut tronçon de la LAS est le muscle sternocléidomastoïdien (SCM), qui circule à l'arrière du cou sur la face postérieure de l'os temporal et sur l'astérion – jonction des sutures entre les os temporal, pariétal et occipital et insertion majeure de la tente du cervelet sur sa face profonde.

Le fait que la traction myofasciale remontant la partie antérieure sensible du corps fasse un bond soudain vers l'arrière du crâne via le

SCM produit une situation paradoxale très intéressante. La contraction de la LAS entraîne une flexion des hanches et du tronc, soit en mouvement, soit en position, mais elle produit une hyperextension en haut du cou (fig. 4.23).

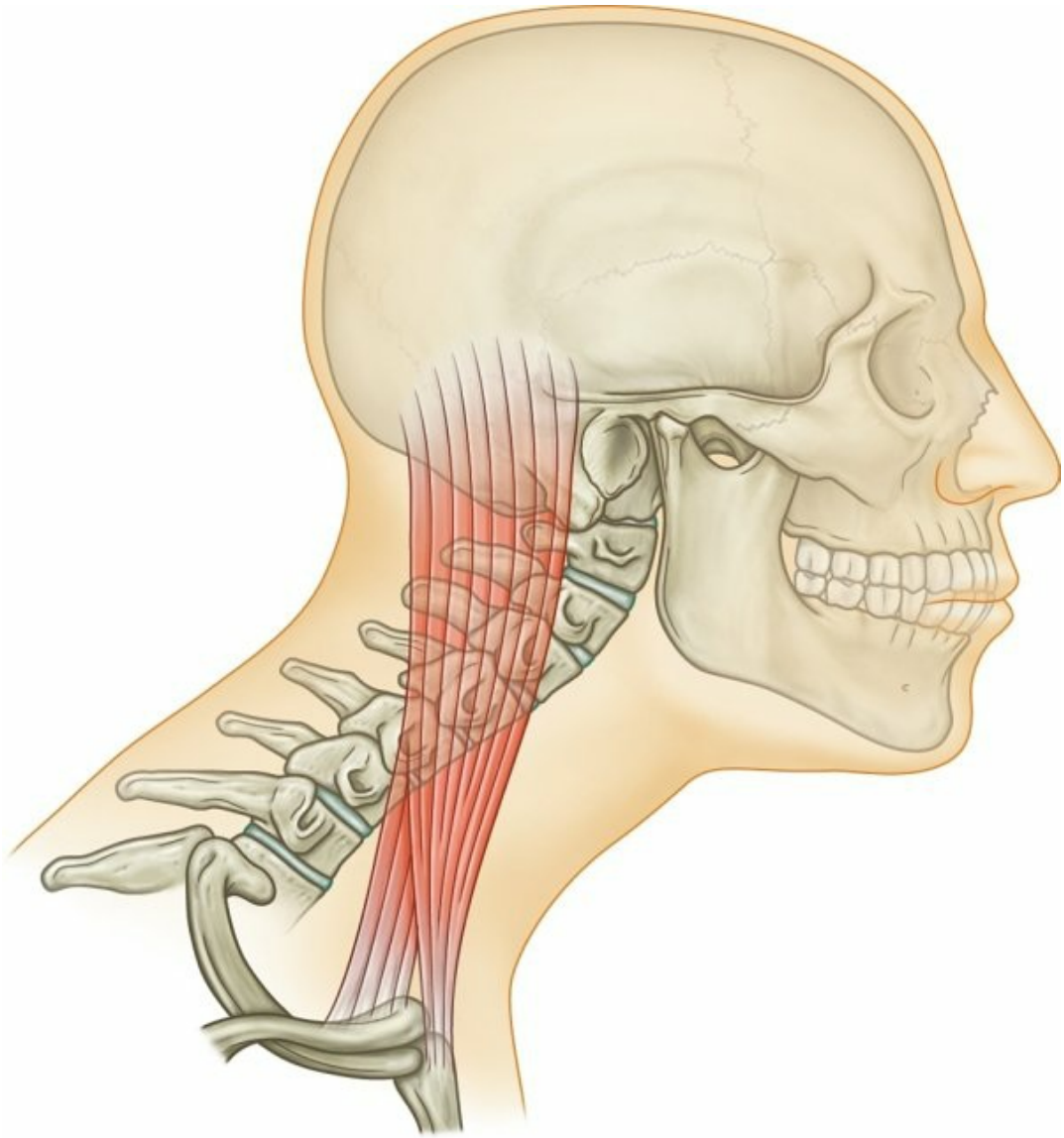

FIG. 4.23 En position debout, le SCM est positionné de manière particulière, pour produire une flexion cervicale inférieure en même temps qu'une hyperextension cervicale supérieure. Le niveau cervical exact de cet aiguillage varie avec la posture, mais il est

généralement situé entre C2-C3 ou C3-C4.

Le SCM peut participer à la flexion cervicale pure en décubitus, comme lorsqu'on effectue des exercices de *sit-up*, et qu'il lève la tête contre la force de gravité. Même en position debout, placez votre main contre votre front et poussez votre tête vers l'avant et vous sentirez la contraction du SCM. En position debout, toutefois, comme il s'insère sur le processus mastoïde, il chemine à l'arrière de la charnière des articulations atlanto-occipitale et atlanto-axiale ; il travaille donc avec la gravité pour contribuer à produire une flexion cervicale inférieure et (ce qui est légèrement inattendu) une hyperextension cervicale supérieure.

Muscle sternocléidomastoïdien

Le sternocléidomastoïdien (SCM) est un muscle difficile à étirer, principalement parce que les muscles scalènes et sous-occipitaux sous-jacents sont tellement courts qu'ils peuvent atteindre leurs limites bien avant que le SCM superficiel soit amené en étirement (voir le chapitre 9 pour une discussion sur ces muscles sous-jacents).

Pour étirer et ouvrir le cylindre fascial superficiel en général, et le SCM en particulier, tenez-vous debout à côté de votre patient allongé sur le dos et placez votre poing ouvert le long du SCM sur un côté de son cou, vos doigts orientés vers l'arrière. La direction de votre pression est essentielle ici : *ne poussez pas dans le cou* (vidéo 3.1).

L'idée est de décoller les couches superficielles des couches sous-jacentes et non pas d'écraser le SCM pour le soumettre. La direction de votre étirement consiste à suivre vos doigts vers l'arrière, autour du cou, le long de son « équateur », sans exercer de pression importante dans les viscères. Le projet est de tirer le fascia superficiel (et le SCM) vers l'arrière, pas de comprimer l'artère carotide ou la veine jugulaire. Tout changement important de couleur du visage du patient ou signalement par le patient d'une pression intracrânienne doit vous

indiquer de renoncer.



vidéo 3.1 LAS : technique cervicale

Lorsque vous commencez votre manipulation, demandez à votre patient de vous aider en tournant la tête à l'opposé de vous, et prenez le tissu situé sous votre main à mesure que vous procédez le long du cou antéropostérieurement. Assurez-vous que votre patient effectue bien une rotation de sa tête dans l'axe du cou, non pas une simple inclinaison pour éloigner sa tête de vous sur la table. Vous pouvez utiliser votre autre main pour guider sa tête et vous pouvez également lui donner des indications : s'il tourne réellement sa tête, il sera en mesure d'entendre ses cheveux sur la table. L'inclinaison simple de la tête sur la table ne produira pas le même bruit dans l'oreille du patient (www.anatomytrains.com – réf. vidéo : Superficial Front Line, 46:58 à 52:45). Demandez à votre patient d'effectuer cette rotation de la tête jusqu'à atteindre l'amplitude de mouvement maximale n'occasionnant aucune gêne pour lui ou d'atteindre une rotation complète de 90° si c'est possible pour lui.

Cuir chevelu

La ligne de traction depuis la LAS en remontant sur le crâne recouvre et affecte particulièrement les tensions au niveau de l'astérion, point d'intersection entre les os occipital, pariétal et temporal (qui, sur la face interne du crâne, est un point d'insertion majeur de la tente du cervelet). Regardez les lignes de traction des deux LAS, notamment si elles sont contractées (comme dans une posture avant extrême de la tête) – elles peuvent former une boucle fonctionnelle qui remonte et recouvre l'occiput au niveau ou aux abords de la suture lambdoïde (fig. 4.24, vidéo 6.8). Cette boucle peut être palpée et relâchée (www.anatomytrains.com – réf. vidéo : Superficial Back Line, 57:03 à 59:55). Sinon, le fascia de la LAS se mêle à celui de la LPS au travers de la partie supérieure du fascia du cuir chevelu.

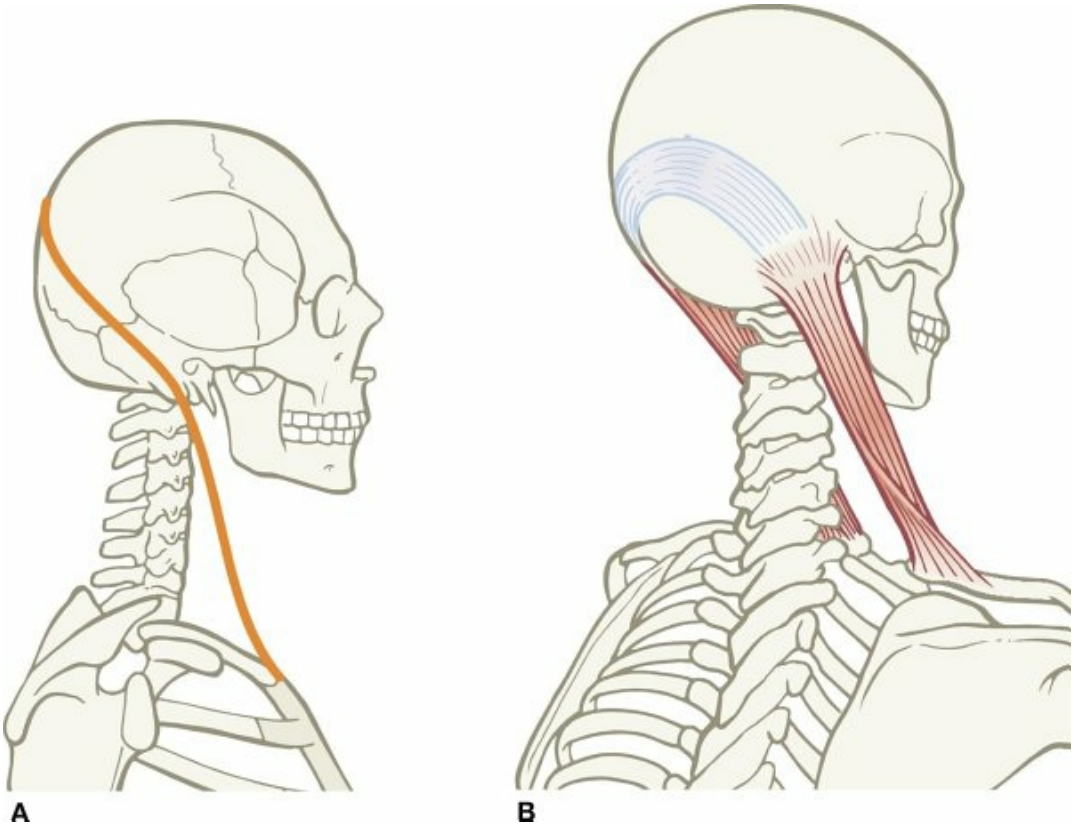

FIG. 4.24 Le muscle SCM s'arrête sur le processus mastoïde, mais la ligne de traction se poursuit sur la tête, pratiquement le long de la ligne de la suture lambdoïde, rejoignant l'autre SCM pour former une boucle en forme d'écharpe (vidéo 6.8).



vidéo 6.8 Cuir chevelu

Les considérations et techniques que nous avons abordées pour la LPS (voir le chapitre 3) s'appliquent également à la LAS à l'endroit où le fascia du SCM et le cylindre superficiel du cou rejoignent la galéa aponévrotique du cuir chevelu : rechercher les faisceaux de fascia hypertendus alignés dans la direction du SCM supéro-postérieurement au processus mastoïde directement sur l'astérion ou près de ce dernier.

Considérations générales sur le traitement par le mouvement

Les muscles de la LAS produisent une dorsiflexion de la cheville, une extension du genou et une flexion de la hanche et du tronc. Au niveau du cou, l'action de la LAS dépend de la position de la personne par rapport à la gravité ; en position allongée, elle fléchit la tête sur le cou, alors qu'en position debout, le SCM produit une flexion cervicale inférieure et une hyperextension cervicale supérieure (voir la Discussion 4.2 ci-après). Dans le même temps, la LAS s'allonge pour permettre les pleines extension et hyperextension du tronc et la flexion

du genou. Divers degrés de flexions arrière et d'étirements de l'avant de la jambe, comme dans les fentes, peuvent ainsi être utilisés pour mobiliser la LAS. La flexion posturale du tronc, la posture avant de la tête ou les genoux bloqués sont tous des signes de contraction excessive dans la LAS.

Remarque : là encore, comme avec les étirements proposés au chapitre 3, il convient d'être extrêmement prudent lorsque l'on demande ou que l'on tente ces étirements (voir la remarque à la p. 49).

- S'agenouiller en appui sur les orteils en flexion plantaire et s'asseoir sur les talons est une bonne façon de tester la capacité d'étirement du tronçon inférieur de la LAS de la face dorsale des orteils jusqu'aux genoux en traversant le rétinaculum.
- La posture du « Cobra » est une bonne façon de prolonger l'étirement à partir des orteils jusqu'à l'abdomen (fig. 4.25A). Faites attention à la tête : s'il y a une trop forte hyperextension dans le cou, l'étirement abdominal sera contré par le raccourcissement du SCM. Rentrez légèrement le menton et tenez la tête haute.

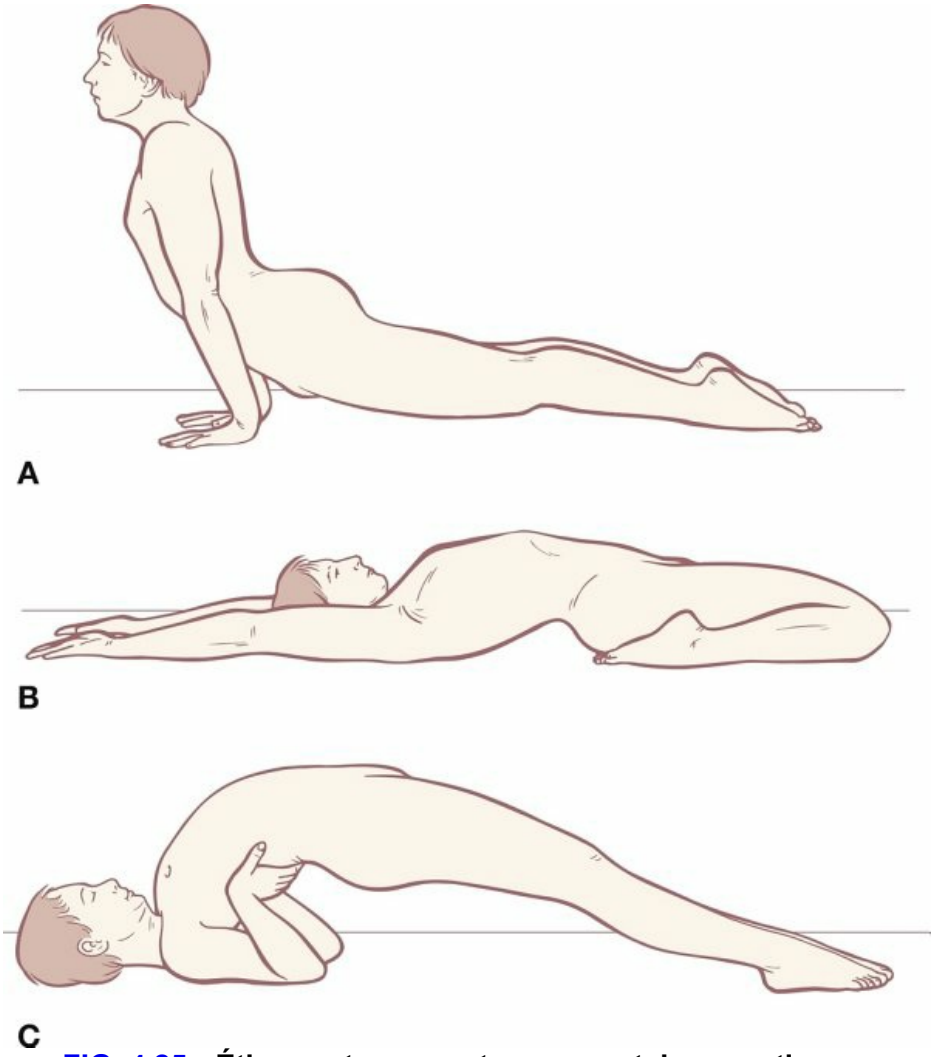

FIG. 4.25 Étirements courants pour certaines parties ou l'ensemble de la LAS.

- Arquer le dos pour obtenir une extension de la hanche (avec un soutien total pour les tout débutants, c'est-à-dire un soutien suffisant pour éviter toute tension ou douleur lombaire) prolonge l'étirement de la LAS du dessus du genou jusqu'à la hanche (fig. 4.25B).
- Le « Demi-pont » (*Setu Bandhasana* ou *bridge*) est un autre étirement intermédiaire pour le tronçon supérieur de la LAS (fig. 4.25C). Gardez le cou à plat pour éloigner le processus mastoïde de l'incisure jugulaire (fourchette sternale). Maintenez les orteils tendus en flexion plantaire pour inclure les jambes.

- La roue (pont, *Urdhva Dhanurasana*) représente l'étirement le plus complet de la LAS, pour ceux qui ont la force ou la souplesse pour la réaliser. Elle n'est pas recommandée pour les débutants ; toutefois, l'utilisation d'un ballon de gymnastique peut largement aider à donner au débutant la sensation de ce que l'ouverture complète de la LAS pourrait impliquer (voir fig. 4.7A). Un pincement dans le bas du dos est le signe qu'il faut aller plus lentement dans l'étirement, qu'un travail préparatoire supplémentaire est nécessaire au niveau des muscles du tronc.



Palpation de la Ligne Antérieure Superficielle

La « gare » de départ de la LAS des *Anatomy Trains* est clairement palpable sur les extrémités supérieures des cinq orteils, la première voie cheminant à l'arrière avec les tendons situés sur le dos du pied. Les tendons du muscle court extenseur des orteils peuvent être sentis sur le bord latéro-supérieur du pied, tandis que les tendons des longs extenseurs (des orteils d'une part et de l'hallux d'autre part) maintiennent le cap sous le rétinaculum en remontant jusque dans la jambe. On peut voir clairement et sentir le tendon du muscle tibial antérieur lorsque le pied est en dorsiflexion et en inversion. Si vous mettez le pied en dorsiflexion et en éversion, vous pouvez repérer le tendon du muscle troisième fibulaire (si vous-même ou votre patient en a un), juste sur le bord latéral du tendon du petit orteil, en descendant vers le milieu du 5e métatarsien (voir fig. 4.11).

Tous ces tendons circulent sous les rétinaculums pour se regrouper dans la loge antérieure de la jambe. On peut parfois sentir les zones épaissies des rétinaculums lorsque le pied est en forte dorsiflexion, juste de chaque côté de ces tendons, cheminant en direction des deux malléoles. L'arête tranchante des rétinaculums représentée dans les atlas d'anatomie n'est souvent pas palpable car elle se mêle au fascia crural – ces arêtes tranchantes sont donc créées par le seul scalpel.

Dans la jambe, les différents muscles extenseurs des orteils disparaissent sous le muscle tibial antérieur, que l'on peut suivre en remontant jusqu'à la bosse créée par la tubérosité tibiale au-dessous du genou. Le bord latéral de la loge antérieure est marqué par le septum intermusculaire antérieur, que vous pouvez suivre avec votre doigt en remontant depuis la malléole latérale alors que vous mettez votre pied en dorsiflexion et en flexion plantaire. Le muscle tibial – à l'avant de la malléole – sera actif en dorsiflexion, tandis que les muscles fibulaires voisins, situés dans la loge postérosupérieure à la malléole, seront actifs en flexion plantaire. Le septum est la paroi entre les deux. Si vous le suivez précisément, vous atteindrez le haut du septum juste à l'avant de la tête de la fibula.

On peut facilement palper le tendon du quadriceps fémoral sous-patellaire en continuité avec le ligament patellaire entre la tubérosité tibiale et la patella. Avec le genou en extension, on peut aussi palper facilement le tendon du droit fémoral au-dessus du genou, de même que le muscle, qui peuvent habituellement être « grattés » à l'horizontale sur l'essentiel du trajet remontant vers l'EIAI. Lorsque vous approchez du haut de la cuisse, vous pouvez sentir les muscles sartorius et tenseur du fascia lata converger en direction de l'EIAS, tandis que le muscle droit fémoral, dans la plupart des cas, plonge entre les deux, formant une « poche » petite, mais palpable, sur son trajet vers l'EIAI (voir fig. 4.12). (Sentez-vous un fascia résistant, de type tendineux se dirigeant vers l'EIAS ? Bien que jamais cité dans les ouvrages, nous avons assez souvent trouvé ces autres insertions lors de nos dissections de sujets anatomiques.)

On sent facilement le muscle droit de l'abdomen entre le pubis et les côtes en demandant au patient de lever la tête et le thorax en position de *sit-up*. Il commence comme deux tendons ronds palpables sur la face supérieure du pubis. Il s'élargit lorsqu'il remonte le long du corps jusqu'à la 5e côte (voir fig. 4.19). Une structure faciale, la ligne semi-lunaire, longe le bord latéral du muscle droit de l'abdomen. Les intersections tendineuses au sein du muscle droit de l'abdomen créent la tablette de chocolat (ou *six-pack*).

Atteignez le muscle droit de l'abdomen aux abords de l'ombilic et

levez-le (en direction du plafond si votre patient est allongé sur le dos). Au niveau de l'ombilic se rejoignent toutes les structures allant de la peau au péritoine pour former une sorte d'anneau fascial ; ainsi, lorsque vous soulevez l'ombilic, vous mobilisez le ligament falciforme et le ligament rond se dirigeant vers le foie, et soulevez l'ensemble du contenu péritonéal jusqu'à atteindre les reins en position rétropéritonéale.

On peut parfois « gratter » horizontalement le muscle sternal et son fascia au-dessus de la 5e côte médialement au muscle pectoral ; en revanche, on peut facilement sentir le fascia sus-jacent aux articulations sternocostales au niveau des bords latéraux bombés du sternum.

Le SCM est également facile à distinguer en demandant à votre patient allongé sur le dos de tourner la tête d'un côté et de la soulever contre résistance, par exemple en plaçant votre main sur son front (fig. 4.22). Les chefs sternal et claviculaire peuvent alors être sentis, d'autant plus si vous demandez à votre patient de tourner la tête d'un côté à l'autre. Le muscle SCM peut aussi être suivi en remontant jusqu'à son insertion sur le processus mastoïde avec une fine couche de fascia continuant au-delà de l'insertion musculaire au niveau du crâne.

Discussion 4.1



Équilibre entre la Ligne Antérieure Superficielle et la Ligne Postérieure Superficielle

Le premier aspect de la LAS à noter est sa nature hétérogène et disjointe par rapport à la longue traversée très coopérative de la LPS. Comparativement, la LAS montre un fonctionnement plus séparé de ses différents tronçons : la loge crurale antérieure, le quadriceps, le muscle droit de l'abdomen et le SCM. Même s'ils travaillent souvent ensemble pour produire des tractions cohérentes tout au long de la

LAS, ils ont tendance à ne se réunir véritablement en une seule bande que dans des postures en hyperextension relativement extrêmes telles que la flexion arrière (fig. 4.26 et voir fig. 4.7A) ou en contraction extrême (voir fig. 4.30).

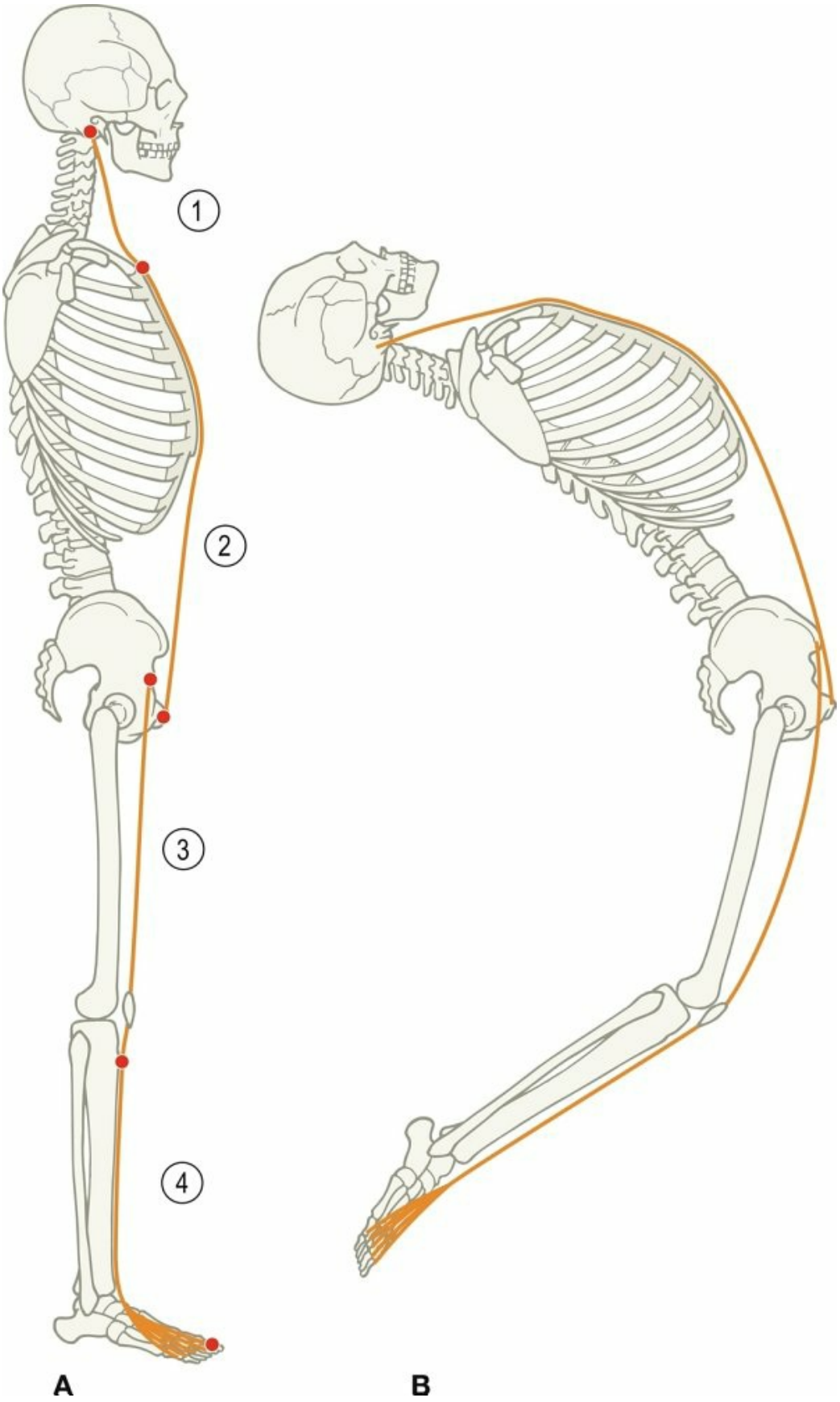
1
2
3
4
A
B

FIG. 4.26 Lorsque le rôle postural de la Ligne Postérieure Superficielle, à savoir nous tenir debout, est « activé », les quatre voies de la LAS peuvent travailler séparément pendant que nous sommes en position debout, mais elles se rejoignent lors de l'hyperextension du tronc.

Cela nous amène à la relation évidente, mais complexe, entre la LAS et la LPS, les deux lignes qui traversent les faces avant et arrière du corps. Dans l'exemple de la préférence posturale « militaire » ou « orale compensatoire », la LPS (ou un tronçon de la LPS) est « verrouillée en position raccourcie » comme la corde d'un arc (fig. 4.27). Dans le même exemple, la LAS (ou un tronçon de la LAS) sera « verrouillée en position étirée » – c'est-à-dire tendue ou chargée excentriquement, avec le contenu viscéral de la cavité abdominale poussé vers l'avant contre la tension contraignante. Si la LPS agit comme la corde d'un arc, la LAS commence à agir comme la lame de bois à l'avant de l'arc.

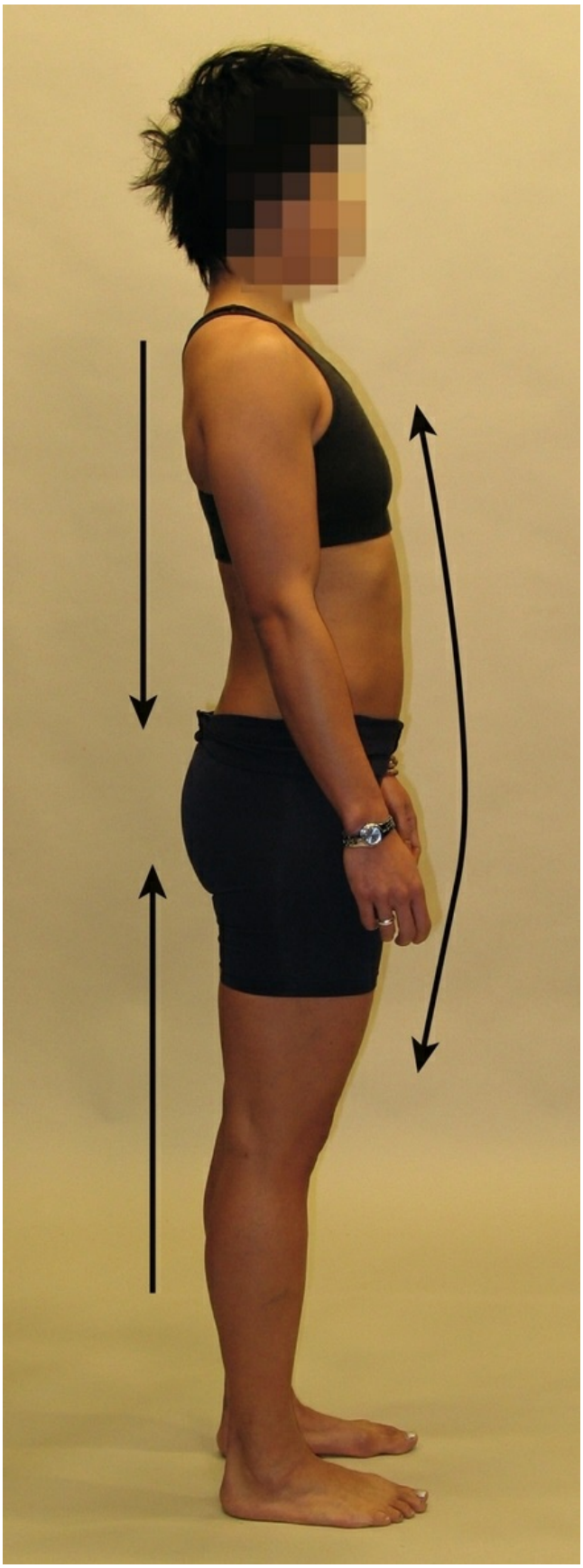

FIG. 4.27 Le style de posture « militaire » implique le raccourcissement et la contraction de la LPS, notamment dans son tronçon du milieu, tandis que la LAS doit s'allonger dans un autre tronçon afin d'en tenir compte.

Imaginez une lame de bois avec un élastique étiré des deux côtés (fig. 4.28A). Si l'élastique est raccourci d'un côté, la lame de bois va se courber, étirant forcément l'élastique de l'autre côté (fig. 4.28B).

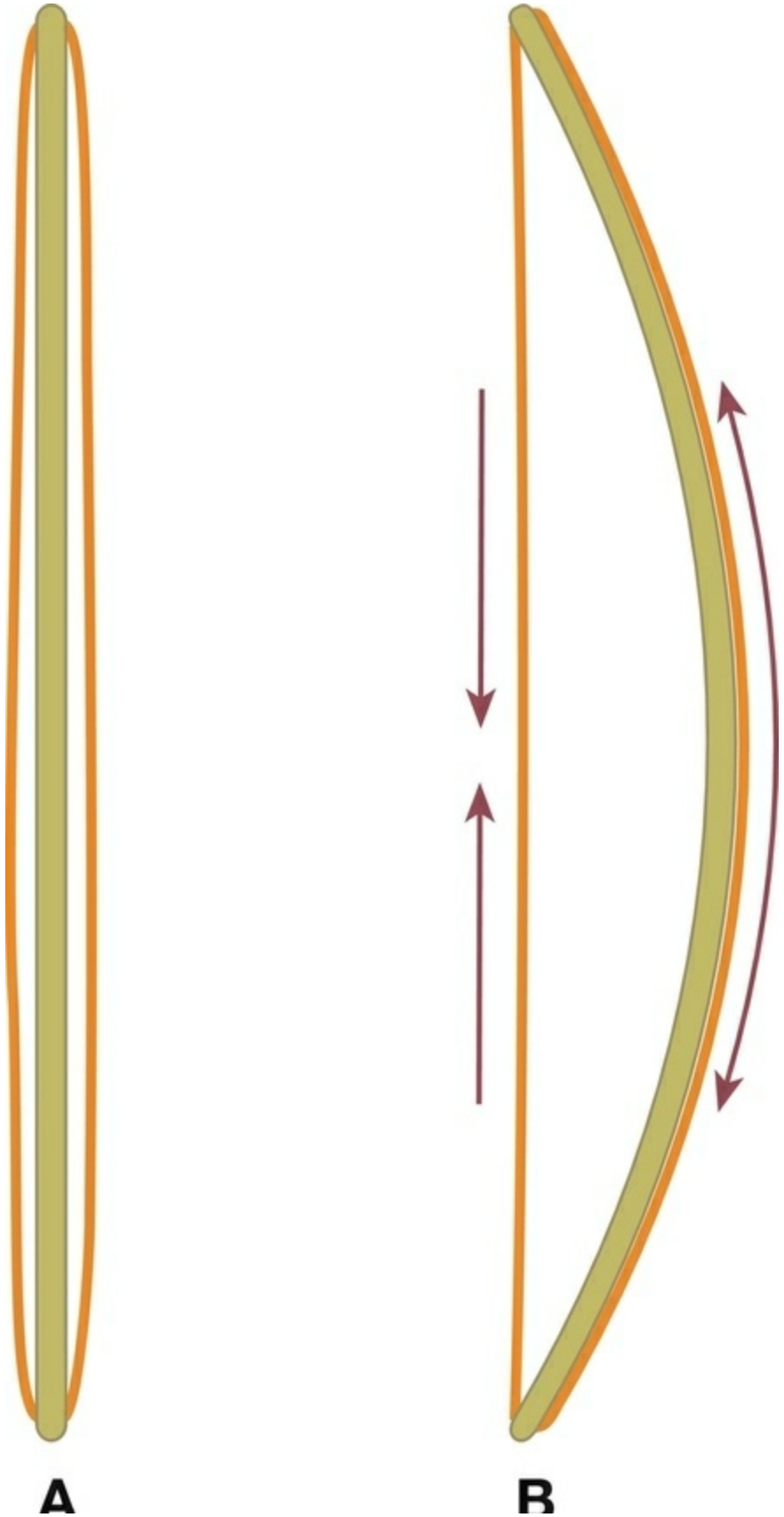
A
B

FIG. 4.28 A. Les unités myofasciales sont souvent agencées en paires antagonistes de chaque côté de l'armature squelettique. B. Lorsqu'un côté est raccourci de manière chronique, qu'il soit chargé concentriquement au niveau musculaire ou verrouillé en position raccourcie au niveau fascial, l'autre côté s'étire fortement (chargé excentriquement sur le muscle et verrouillé en position étirée au niveau des éléments fasciaux).

Un schéma couramment observé montre les ischiojambiers et les muscles entourant le sacrum se raccourcir et se bander, poussant le bassin et la hanche vers l'avant. Les muscles à l'avant de la hanche se tendent en même temps qu'ils s'étirent et se mettent sous tension pour contenir la poussée de l'arrière vers l'avant. Il est très important sur le plan clinique de distinguer un muscle qui est tendu parce qu'il est chargé concentriquement d'un muscle qui est tendu parce qu'il est chargé excentriquement, car le traitement des deux situations sera différent (fig. 4.29).

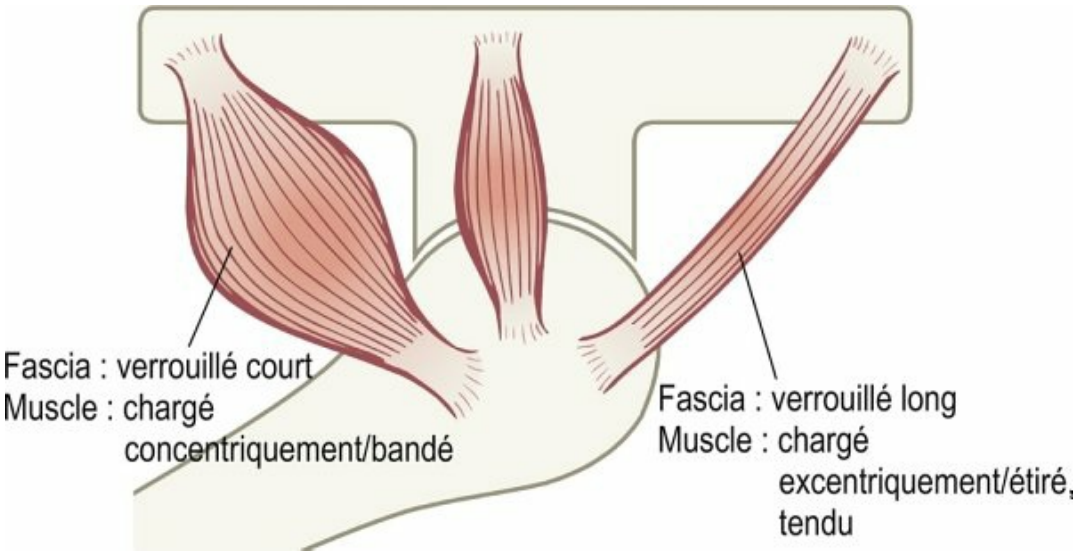

FIG. 4.29 Les muscles verrouillés excentriquement sont souvent les muscles bruyants en termes de douleur et de points gâchettes actifs, mais les muscles verrouillés

en position raccourcie, souvent silencieux, sont les muscles qui ont besoin d'être ouverts et étirés pour que le problème soit résolu de manière permanente.

Nous voyons toutefois tout aussi souvent le schéma opposé entre la LAS et la LPS : l'avant est verrouillé en position raccourcie, arrondissant le rachis thoracique ou aplatissant la courbe lombaire, ce qui donne une posture effondrée ou « surchargée » (voir fig. 11.12).

Si l'on considère la posture complètement allongée, facile à maintenir, il est difficile de s'affranchir de l'idée que les muscles de la LAS sont destinés à tirer « vers le haut ». Or les muscles, d'après ce que l'on sait, ne montrent aucune propension à déterminer la direction de leur traction et n'en ont pas la possibilité. Ils tirent simplement sur le réseau fascial environnant et la physique détermine si le résultat tire l'origine vers l'insertion, l'insertion vers l'origine, ou ni l'un ni l'autre, comme dans une contraction isométrique ou excentrique.

Quoi qu'il en soit, si nous examinons la LAS de haut en bas, nous pouvons voir que le tronçon du SCM qui prend naissance sur le processus mastoïde serait idéalement à l'origine de la stabilité posturale, nous aidant remonter la partie supérieure de la cage thoracique via le sternum (voir fig. 4.4). À son tour, le muscle droit de l'abdomen pourrait tirer le pubis vers le haut, contribuant à éviter une bascule antérieure du bassin. Trop souvent, toutefois, c'est exactement l'inverse qui se produit et le muscle droit de l'abdomen tire la cage thoracique vers le bas, abaissant les côtes et limitant la respiration. Cette traction est transmise au SCM via le muscle sternal et le sternum, et ce dernier tire à son tour sur la tête vers le bas, la ramenant en avant (voir fig. 4.5, vidéo 6.25).



vidéo 6.25 Introduction à la lecture du corps (BodyReading)

Lorsque cela se produit, une charge supplémentaire est transférée sur la LPS : en plus de soutenir l'arrière du corps en extension, elle doit désormais contrer la traction vers le bas de la LAS. Cela aboutit souvent à des muscles hypertendus et un fascia particulièrement fibrosé et collé le long de la ligne postérieure du corps, un tissu qui souffre et pleure pour qu'on le travaille. Le praticien qui voit ce schéma serait toutefois bien avisé de préparer la partie antérieure du corps, libérant la LAS pour que la LPS puisse reprendre son propre travail. Travailler uniquement la LPS et le dos, dans des cas comme ceux-là, ne produira qu'un soulagement temporaire et aboutira même, avec le temps, à une posture encore moins bonne. Combien de patients du travail corporel demandent : « Travaillez aujourd'hui juste mon dos et mes épaules, s'il vous plaît, parce que c'est ce qui me fait vraiment mal » ? Le praticien expérimenté accordera son attention à d'autres emplacements le long de la ligne antérieure ou à une rééducation posturale.

Discussion 4.2

La LAS, le cou et la réaction de sursaut

« Toutes les émotions négatives », dit Feldenkrais, « s'expriment sous forme de flexion » [2]. Tout observateur du comportement humain a l'occasion chaque jour de se rendre compte de la vérité générale de cette simple affirmation. Nous voyons la voussure de la colère, l'effondrement de la dépression ou le mouvement de recul de la peur de nombreuses fois et sous de nombreuses formes différentes. Ils impliquent tous une flexion.

Chez les quadrupèdes, comme nous l'avons déjà mentionné, seuls les humains exposent littéralement « d'emblée » toutes leurs parties les plus vulnérables à la vue (à la coupure ou à la morsure) de tous (voir fig. 4.3). De manière discrète ou évidente, les personnes protègent leurs parties vulnérables : rétraction de l'aine, ventre tendu, poitrine rentrée. On comprend assez naturellement que, lorsqu'ils se sentent menacés, les humains reviennent à une posture plus jeune (courbe fœtale primaire) ou plus protégée (quadrupédique).

Il y a toutefois une exception notable à l'observation de Feldenkrais : une émotion négative produit régulièrement une hyperextension du haut du cou, et non une flexion (fig. 4.30). Nous pouvons voir cela clairement dans la réaction dite de sursaut (ce que Thomas Hanna qualifiait de réflexe du « feu rouge » [3]).

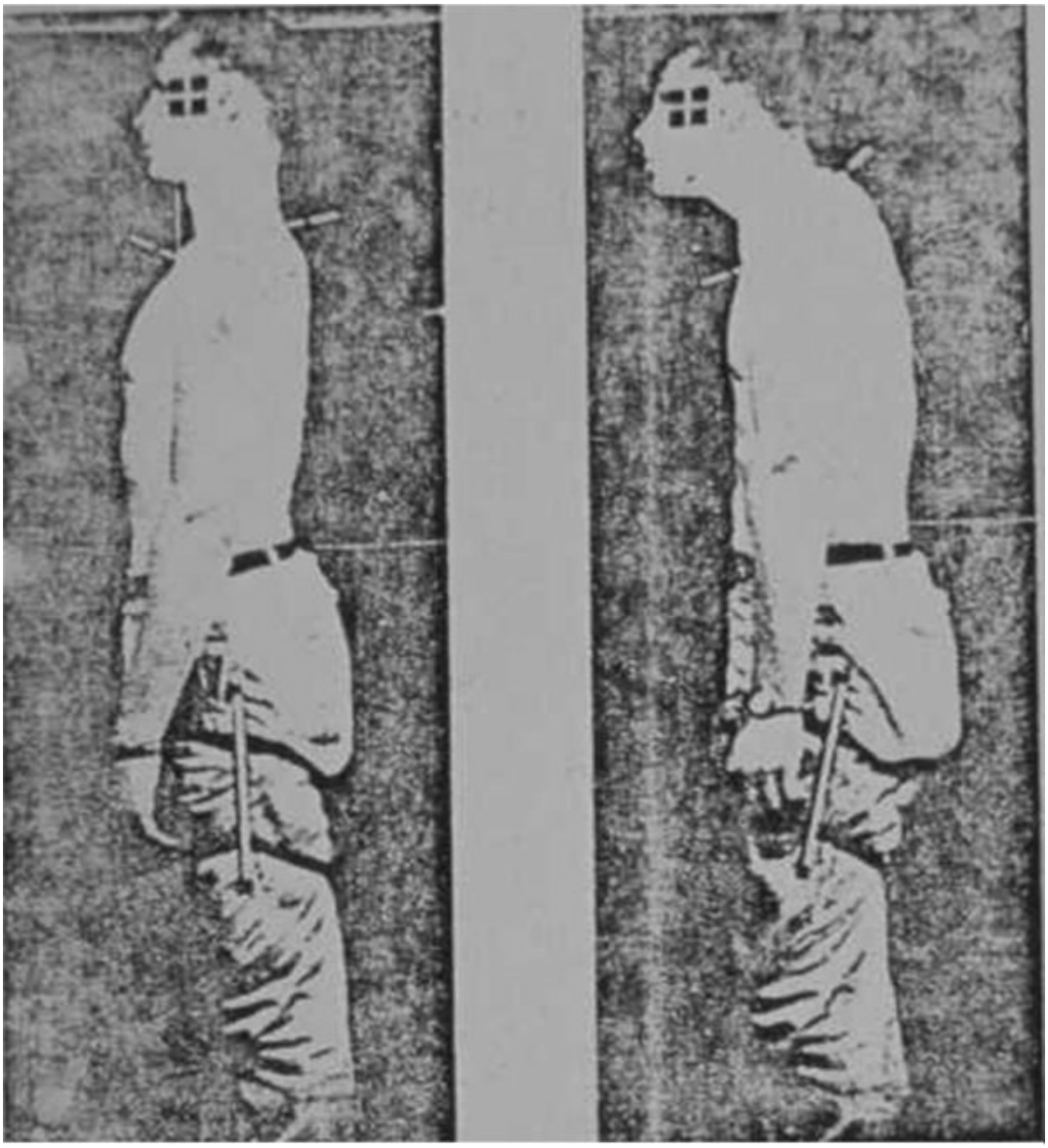

FIG. 4.30 **Cette photo, très connue, tirée du monde de la technique Alexander (rééducation posturale), nous montre un individu (A) juste avant et (B) juste après un coup de feu à blanc tiré derrière lui. La réaction de sursaut est transculturelle et peut être vue comme une contraction soudaine de la LAS, qui sert à protéger le rachis ainsi que les parties sensibles à l'avant du corps montrées à la fig. 4.3.** **(Reproduit avec l'aimable autorisation de Frank Jones [4].)**

Ce que nous pouvons voir très clairement, c'est que la réaction de sursaut n'est pas, *stricto sensu*, une réaction de flexion totale, mais plutôt un raccourcissement et une contraction le long de la LAS. L'indication évidente de cette réponse générale est que le processus mastoïde est rapproché du pubis. Non seulement cela protège les organes le long de la face antérieure, mais de plus cela rétracte le cou en hyperextension, ramenant la tête vers l'avant et vers le bas. Plusieurs théories ont été avancées pour expliquer pourquoi ce mode de contraction a pu être avantageux au fil de l'évolution. Le plus révélateur à cet égard est que chez le quadrupède, chez qui la LAS se présente plus ou moins sous sa forme actuelle, de la tête au pubis, la contraction de la LAS rapprocherait la tête du sol sans sacrifier la capacité de voir et d'entendre la menace (fig. 4.31). Il apparaît évident que le hérisson a adopté cette stratégie de flexion complète.



FIG. 4.31 Chez un quadrupède, la LAS chemine sur la

face inférieure du corps, mais repasse sur le dessus à l'arrière de la tête. Lorsqu'elle se contracte, le dos se voûte en flexion, mais le cou s'étend de telle sorte que la face et les yeux restent en contact avec le monde extérieur.

Les muscles de la Ligne Brachiale Antérieure Superficielle s'associent également souvent à cette réponse, réalisant une flexion du coude et une protraction de l'épaule. La posture totale de la personne qui sursaute implique donc une rigidité dans les jambes, plus une flexion du tronc et des bras, couplées à une hyperextension cervicale supérieure.

Le problème vient du maintien de cette posture de sursaut, ce que les humains sont parfaitement capables de faire de façon répétée sur une période de temps prolongée (fig. 4.32). Cette posture et ses variantes peuvent affecter négativement presque chaque fonction humaine, même si la respiration, plus particulièrement, s'avère limitée par le raccourcissement de la LAS. Une respiration facile dépend du mouvement des côtes vers le haut et l'extérieur, et d'une relation réciproque entre les diaphragmes pelvien et respiratoire. La LAS raccourcie tire la tête vers l'avant et le bas, nécessitant un resserrement compensatoire à la fois du dos et de la face antérieure qui limite le mouvement des côtes. Un raccourcissement dans l'aine, si la contraction protectrice dépasse le muscle droit de l'abdomen pour rejoindre les jambes, rompt l'équilibre entre les diaphragmes respiratoire et pelvien, aboutissant à se reposer de manière excessive sur l'avant du diaphragme pour la respiration.



A B

FIG. 4.32 Voyez-vous le raccourcissement du tronçon supérieur de la LAS sous-jacent à la posture en A ? La LAS en B est ouverte au niveau du thorax, mais raccourcie dans le bas de la jambe. Les humains peuvent réussir à maintenir une version posturale de la réaction de sursaut, avec son état psycho-émotionnel sous-jacent, pendant de nombreuses années, jusqu'à une intervention structurelle ou psychologique (A). Dans certains cas, un tronçon raccourci de la LAS est compensé par un raccourcissement dans la LPS (voir fig. 4.27). Nous cherchons à obtenir un tonus équilibré entre les tissus de la LAS et de la LPS, comme c'est plus ou moins le cas en (B), sans tenir compte, pour le moment, de savoir si ce tonus est élevé ou faible. Obtenez d'abord l'équilibre, puis recherchez le bon tonus. (www.anatomytrains.com – réf. vidéo : Body Reading, 101.)

La véritable réaction de sursaut initiale implique une expiration explosive ; le maintien de la réaction de sursaut montre une tendance posturale marquée à se bloquer du côté expiratoire du cycle respiratoire, ce qui peut à son tour s'accompagner d'un passage en dépression. Un trajet lent et minutieux remontant le long de la LAS, libérant ces tissus et apprenant à soulever chaque élément de la LAS depuis le haut, peut soulager l'élément de charge somatique chez ces patients, avec un effet souvent très positif.

Références

1. Mollier S. Plastische Anatomie. 2nd ed. Munich: Bergman Verlag; 1938.
2. Feldenkrais. Muscle Body and Mature Behavior. New York: International Universities Press; 1949.
3. Hanna T. Somatics. In: Novato. CA: Somatics Press; 1968.

4. Jones FP. Freedom to Change. 3rd ed. London: Mouritz; 1997.

5: Ligne Latérale



Présentation

La Ligne Latérale (LL) (fig. 5.1) enserre chaque côté du corps : elle débute au milieu des faces médiale et latérale du pied, s'enroule latéralement autour de la cheville, remonte le long de la face latérale de la jambe et de la cuisse, longe le tronc en formant une sorte de « tressage de panier » ou de laçage croisé au-dessous de l'épaule et se

poursuit jusqu'au crâne dans la région de l'oreille (fig. 5.2, tableau 5.1, vidéo 2.3 ).

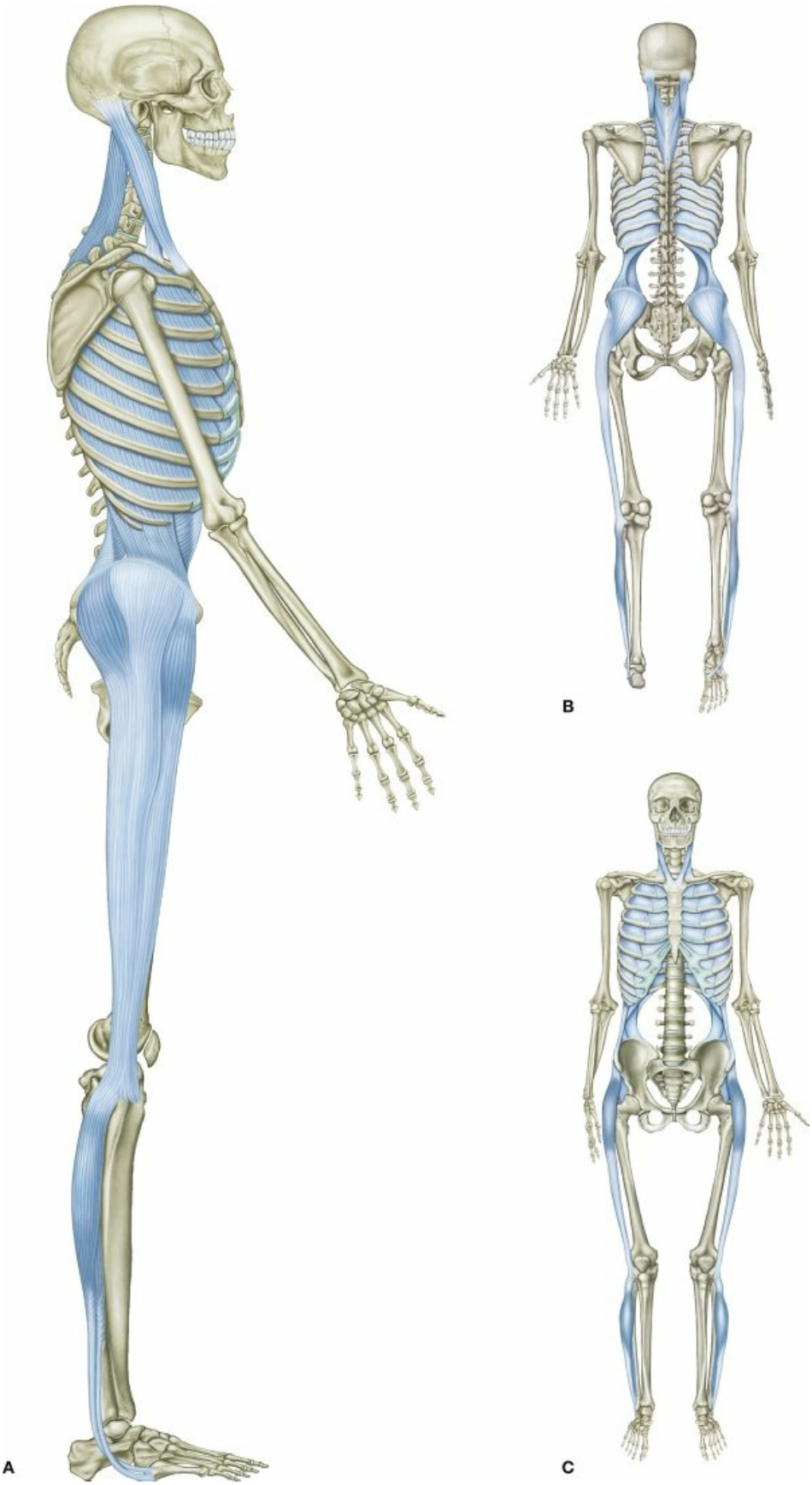
A
B
C

FIG. 5.1 **La Ligne Latérale.**

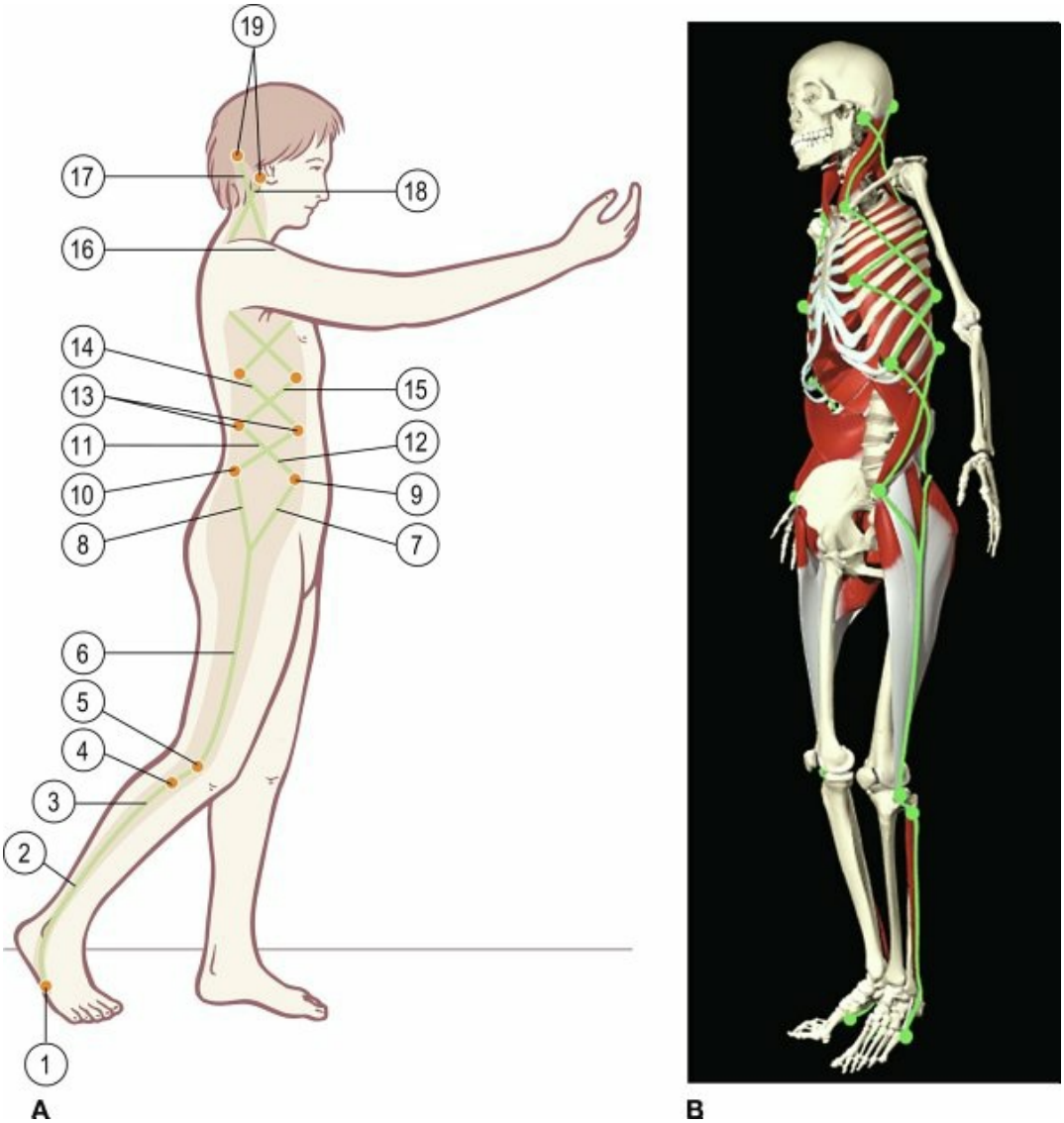

FIG. 5.2 **A. « Voies » et « gares » de la Ligne Latérale. La zone ombrée montre la zone d'influence fasciale superficielle. B. « Voies » et « gares » de la Ligne Latérale (à partir des images du programme Primal Picture Anatomy Trains).** **(Image gracieusement fournie par Primal Pictures, www.primalpictures.com.)**

Tableau 5.1

Ligne Latérale : les « voies » myofasciales et les « gares » osseuses (voir fig. 5.2)

« Gares » osseuses		« Voies » myofasciales
Crête occipitale/processus mastoïde	**19**	
	17, 18	Muscles splénius de la tête/sternocléidomastoïdien
1re et 2e côtes	**16**	
	14, 15	Muscles intercostaux externes et internes
Côtes	**13**	
	11, 12	Muscles obliques externe et interne de l'abdomen
Crête iliaque, EIAS, EIPS	**9, 10**	
	8	Muscle grand glutéal
	7	Muscle tenseur du fascia lata
	6	Tractus iliotibial/muscles abducteurs
Condyle tibial latéral	**5**	
	4	Ligament antérieur de la tête de la fibula
Tête de la fibula	**3**	
	2	Muscles fibulaires, loge crurale latérale
Bases des 1er et 5e métatarsiens	**1**	

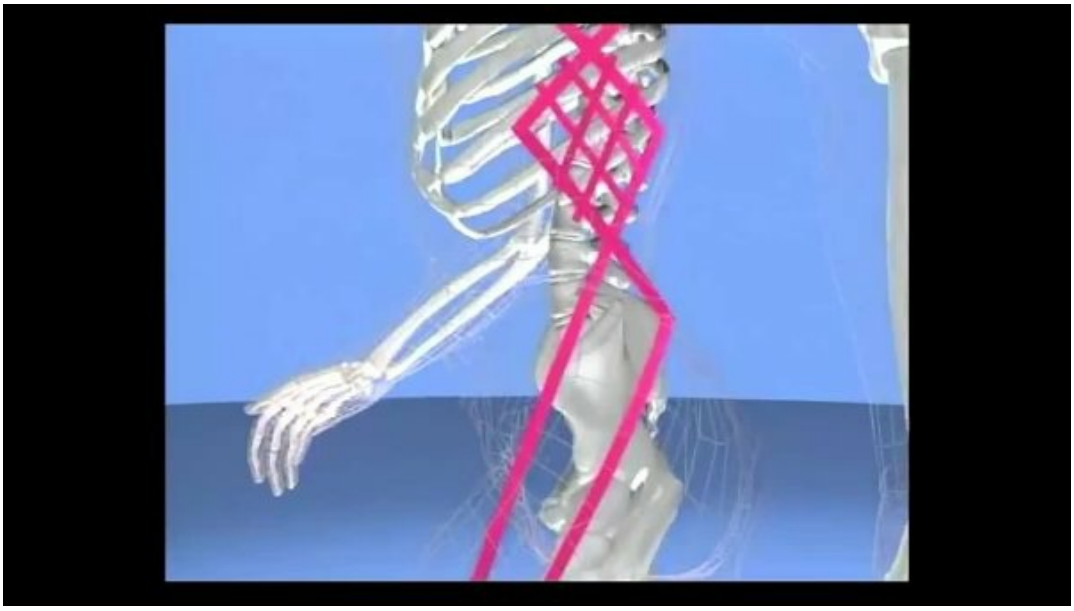

vidéo 2.3 Ligne Latérale

Fonction posturale

La LL fonctionne posturalement pour l'équilibre antéropostérieur et bilatéralement pour équilibrer la gauche et la droite (fig. 5.3). La LL sert également de médiateur des forces se transmettant au sein des autres lignes superficielles – la Ligne Antérieure Superficielle (LAS), la Ligne Postérieure Superficielle (LPS), toutes les Lignes Brachiales et la Ligne Spirale. La LL agit souvent de manière coordonnée comme un système de stabilisation externe du tronc et des membres inférieurs afin de prévenir la déformation de la structure au cours de l'activité. (Le système de stabilisation interne se trouve dans la Ligne Antérieure Profonde ; voir chapitre 9.)

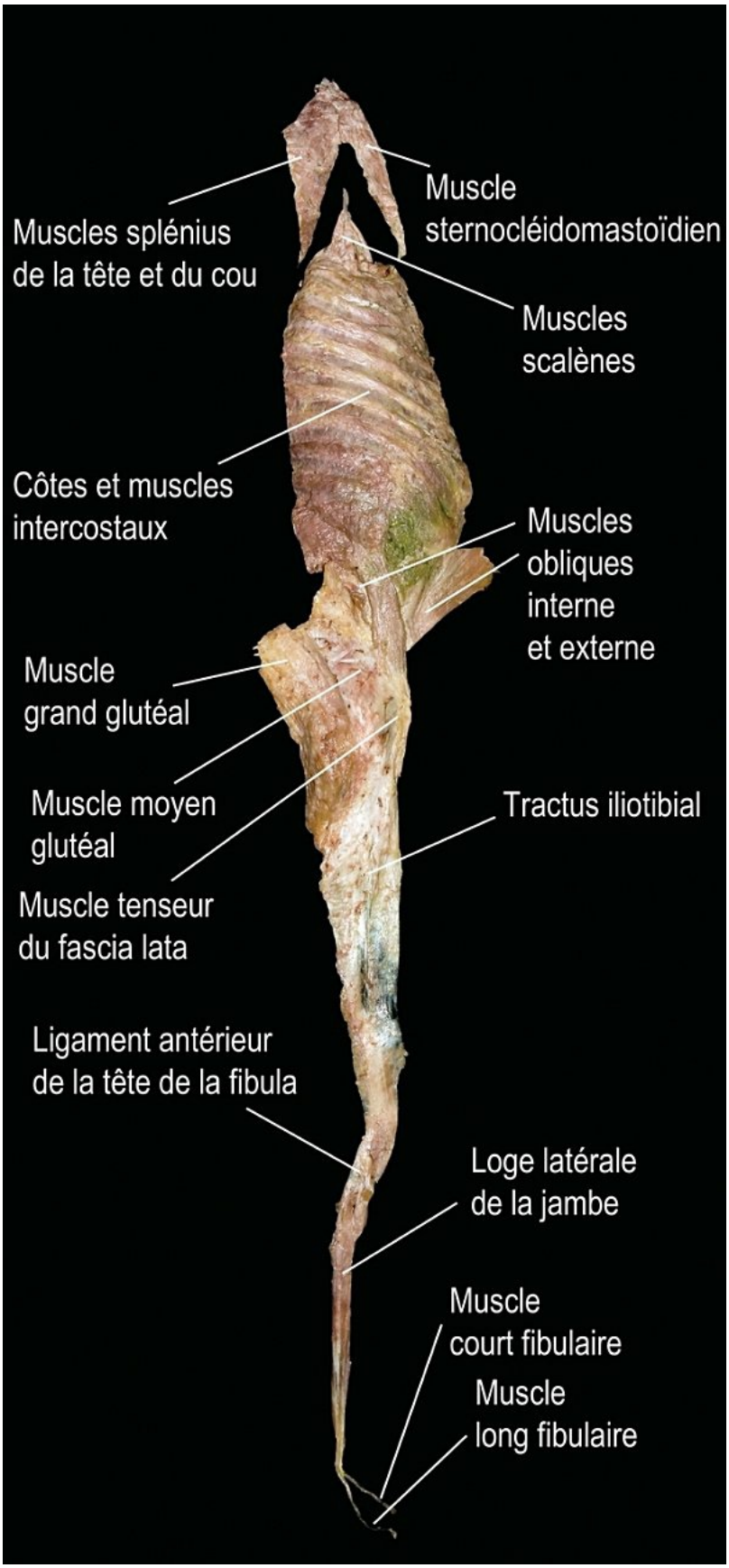
Muscles splénius de la tête et du cou
Muscle sternocléidomastoïdien
Muscles scalènes
Côtes et muscles intercostaux
Muscles obliques interne et externe
Muscle grand glutéal
Muscle moyen glutéal
Tractus iliotibial
Muscle tenseur du fascia lata
Ligament antérieur de la tête de la fibula
Loge latérale de la jambe
Muscle court fibulaire
Muscle long fibulaire

FIG. 5.3 **Nous voyons ici une dissection, effectuée sur un sujet anatomique embaumé, de la Ligne Latérale, avec notamment les deux muscles fibulaires (péroniers), reliés au travers des tissus au niveau de la face latérale du genou au tractus iliotibial et aux abducteurs, qui sont en continuité fasciale avec les muscles obliques externe et interne de l'abdomen. Les côtes sont incluses avec les couches intercostales correspondantes depuis la jonction sternocostale à l'avant jusqu'à l'angle des côtes à l'arrière. Les muscles scalènes, qui s'insèrent sur les deux premières côtes, sont inclus ici, mais pas le muscle carré des lombes. Les deux muscles supérieurs, le sternocléidomastoïdien et les splénius en chevrons, ne s'insèrent pas sur le reste de la pièce de dissection car tous les deux s'insèrent inférieurement au niveau de la ligne médiane ou à proximité de celle-ci, alors que la pièce de dissection s'arrête à environ 30° de part et d'autre de la ligne médiane du plan frontal (ou coronal).**

Fonction de mouvement

La LL participe à la création d'une inclinaison latérale du corps – flexion latérale du tronc, abduction au niveau de la hanche et éversion au niveau du pied –, mais elle fonctionne également soit comme un « frein » ajustable pour les mouvements latéraux du tronc, soit comme un « ressort de montre » pour les mouvements rotationnels du tronc (fig. 5.4).

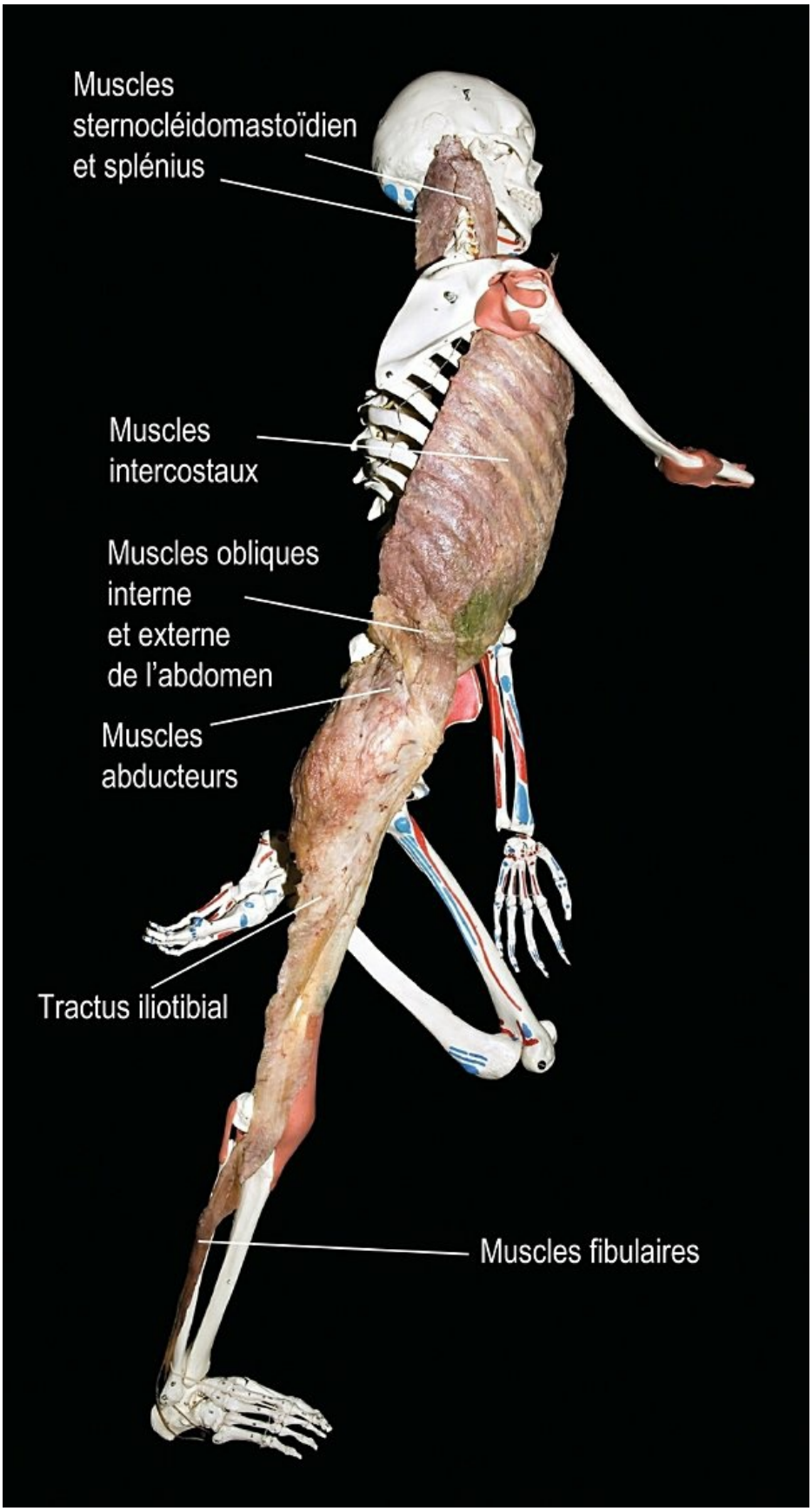
Muscles
sternocléidomastoïdien
et splénius
Muscles
intercostaux
Muscles obliques
interne
et externe
de l'abdomen
Muscles
abducteurs
Tractus iliotibial
Muscles fibulaires

FIG. 5.4 Nous voyons ici la même pièce de dissection apposée sur un squelette de classe. La position n'est pas tout à fait exacte car la scapula a été fixée et ne pouvait pas être déplacée ou retirée, mais cette photographie donne néanmoins une idée de la façon dont la Ligne Latérale est utilisée pour stabiliser les mouvements de rotation ou dans le plan frontal de notre corps pendant notre mobilisation essentiellement sagittale.

Considérations générales pour la thérapie manuelle

Bien que les deux autres lignes « cardinales » aient à la fois un côté droit et un côté gauche, les deux méridiens myofasciaux de la LL sont suffisamment éloignés l'un de l'autre et de la ligne médiane pour exercer un effet de levier latéro-latéral sensiblement plus important sur le squelette que la LAS ou la LPS, aux bords desquelles chaque LL se fond (voir fig. 5.2A). La LL joue en général un rôle essentiel dans la médiation des déséquilibres entre le côté gauche et le côté droit, et ceux-ci doivent être évalués et traités tôt dans le cadre d'un plan thérapeutique global.

Les schémas courants de compensation posturale associés à la LL sont les suivants : pronation ou supination de la cheville, limitation de la flexion dorsale de la cheville, genu varum ou valgum, limitation de l'adduction/contraction chronique des abducteurs, flexion latérale lombaire ou compression lombaire (en contraction bilatérale de la LL), déplacement latéral ou bascule latérale de la cage thoracique sur le bassin, rétrécissement de l'espace entre le sternum et le sacrum, et limitation de l'épaule due à une implication excessive dans la stabilité de la tête, notamment en cas de posture antérieure de tête.

La Ligne Latérale en détail

La LL réussit à relier à la fois les faces médiale et latérale du pied à la partie latérale du corps. Nous commençons – là encore par simple commodité depuis le point le plus bas de la LL – avec l'articulation

entre le 1er métatarsien et le 1er cunéiforme (articulation cunéo-métatarsienne médiale ou de l'hallux), à peu près au milieu du pied du côté médial, où s'insère le tendon du muscle long fibulaire (fig. 5.5). En le suivant, nous cheminons sous le pied en direction latérale, puis empruntons une gouttière dans l'os cuboïde, et remontons en direction de la face latérale de la cheville.

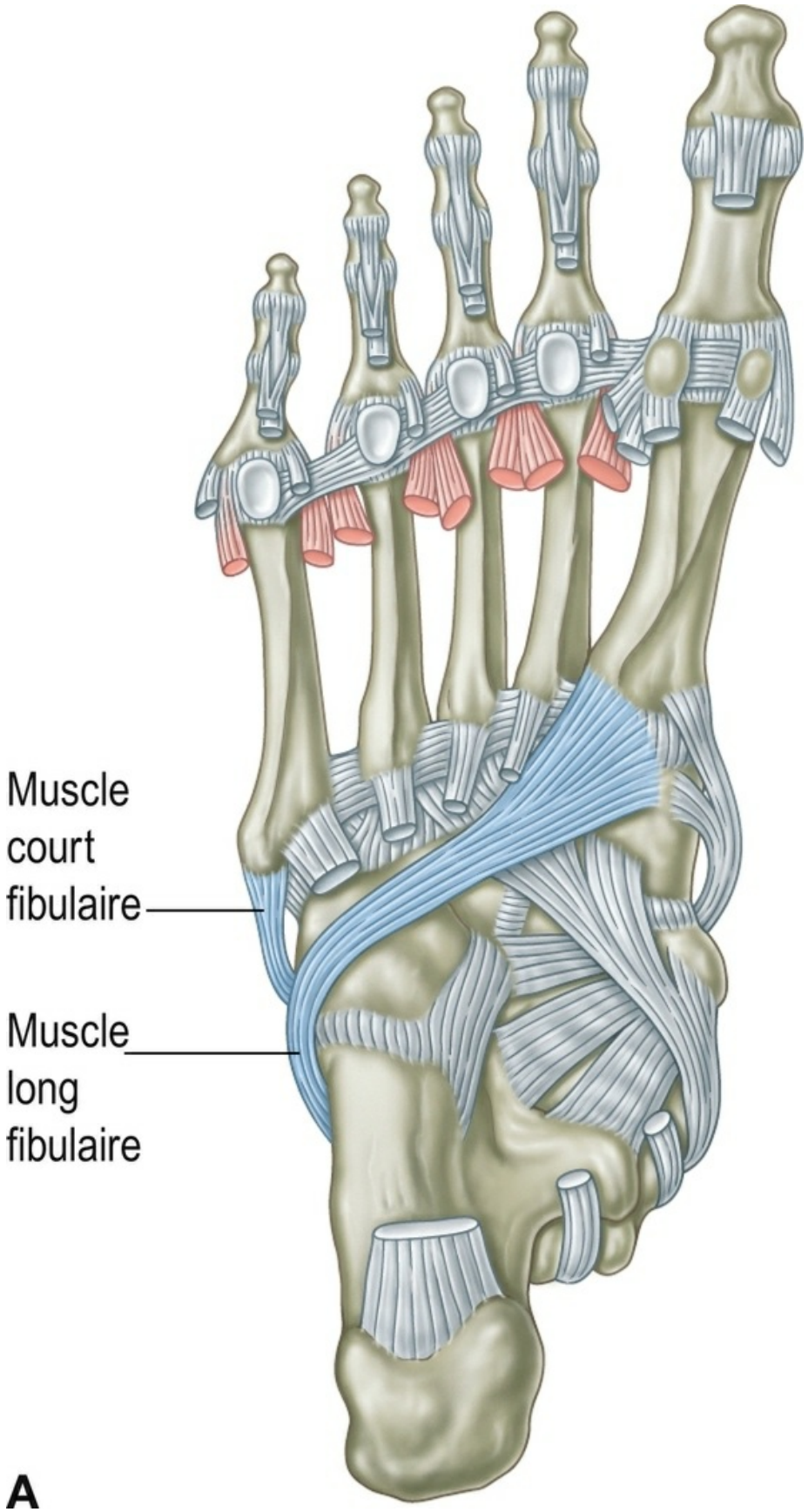

A



FIG. 5.5 A. La Ligne Latérale débute au milieu des arches médiale et latérale du pied, au niveau des bases des 1er et 5e métatarsiens. B. Pied en vue plantaire, après résection des structures superficielles. On peut voir le tendon du muscle long fibulaire formant une sangle au niveau des arches latérale et transversale proximale du pied avec une bande résistante (blanche) bien ajustée à la base du 1er métatarsien, des cunéiformes et de l'os cuboïde. C'est le point de départ du trajet vers le haut de la Ligne Latérale. (B, photographie avec l'aimable autorisation d'Anna Rowedder.)

La LL récupère une autre connexion avec le muscle court fibulaire, au niveau du milieu du pied sur son côté latéral. (Les muscles péroniers s'appellent maintenant muscles « fibulaires » ; malgré l'habitude, nous respecterons la nouvelle nomenclature.) Depuis son insertion à la base du 5e métatarsien, le tendon du muscle court fibulaire remonte vers l'arrière jusqu'au versant postérieur de la malléole fibulaire, où les deux muscles fibulaires représentent les seuls éléments musculaires de la loge latérale de la jambe (voir fig. 2.3). Les deux côtés du complexe métatarsien sont ainsi solidement liés à la fibula, apportant en parallèle un soutien à l'arche longitudinale latérale (fig. 5.6).

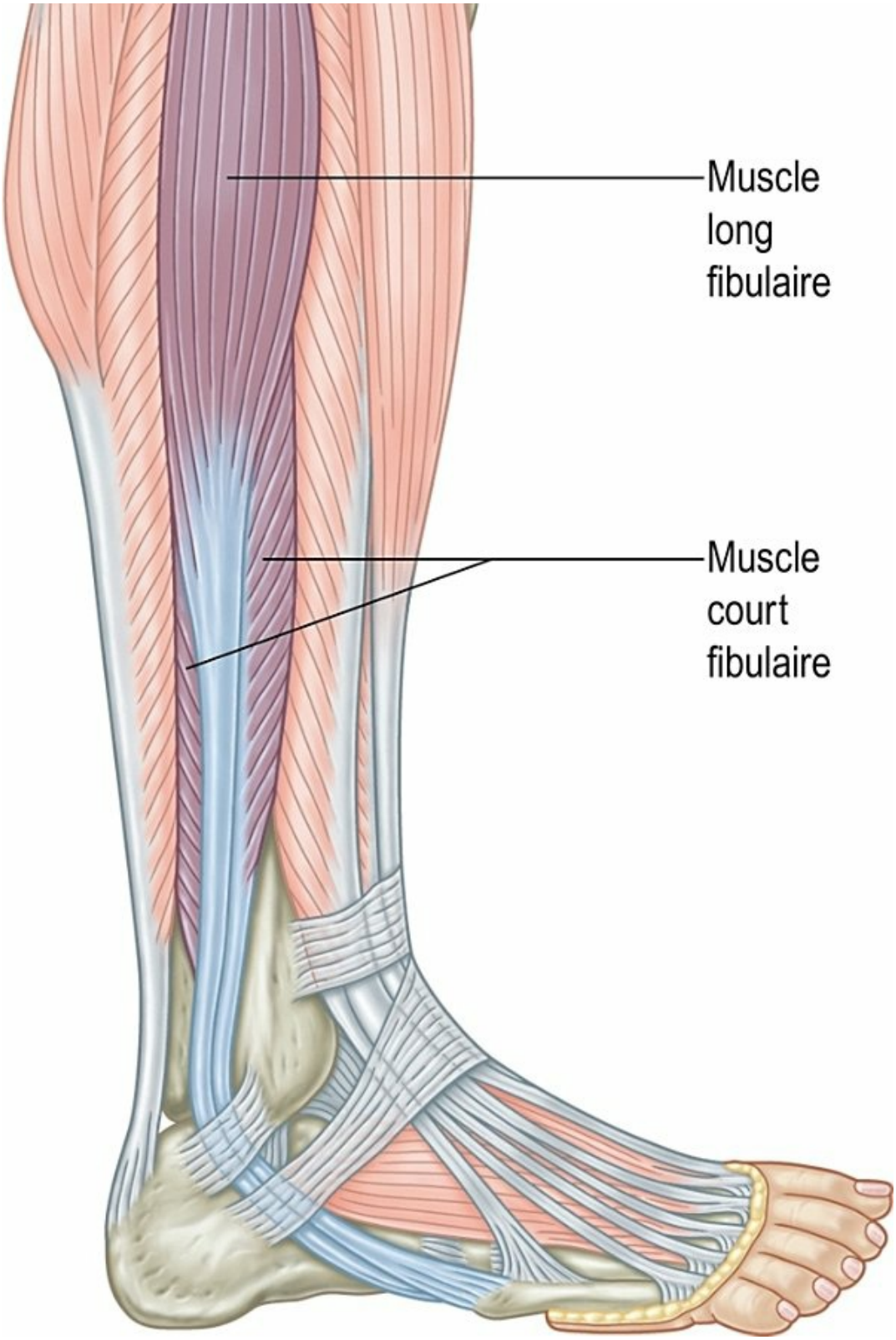

FIG. 5.6 La première voie de la Ligne Latérale relie le complexe métatarsien à la face latérale de la fibula,

soutenant en chemin l'arche longitudinale latérale.

Arche latérale

Le faisceau latéral du fascia plantaire a été inclus dans la Ligne Postérieure Superficielle (voir chapitre 3, p. 34). Bien qu'il ne fasse pas techniquement partie de la LL elle-même, il mérite d'être mentionné comme facteur d'équilibre latéral. Si les muscles latéraux sont tellement courts qu'ils entraînent l'éversion du pied ou si le pied est d'une façon ou d'une autre en pronation, on travaillera le faisceau latéral du fascia plantaire sur le patient en décubitus latéral, en avançant directement depuis le bord inférolatéral du calcanéus jusqu'à la base du 5e métatarsien et en étirant les tissus entre les deux insertions (www.anatomytrains.com – réf. vidéo : Lateral Line, 10:27 à 13:00).

Muscles fibulaires (péroniers)

La profondeur du tendon du muscle long fibulaire dans son trajet sur la face inférieure du pied et la brièveté du tendon du muscle court fibulaire rendent impossible de faire quoi que ce soit d'utile avec la LL au-dessous de la malléole ; nous commençons donc par la loge crurale latérale (fig. 5.7, vidéo 6.24). Les muscles long et court fibulaires se rejoignent dans cette loge, délimitée de chaque côté par des septums (parois fasciales). Le septum antérieur suit une ligne qui circule grosso modo entre la malléole latérale et la partie antérieure de la tête de la fibula. Le septum postérieur, entre les muscles fibulaires et soléaire, peut être suivi en remontant depuis l'espace situé juste en avant du tendon calcanéen (d'Achille) jusqu'à la face postérieure de la tête de la fibula (voir la section ci-dessous sur la palpation pour plus

de détails). Ces septums et le fascia crural sus-jacent sont les premières zones à libérer et à détendre pour traiter toutes les formes de syndrome des loges (ou compartimental).



FIG. 5.7 A. Cuisse disséquée puis traitée par plastination, montrant le septum intermusculaire plongeant à partir du fascia lata et du tractus iliotibial vers la ligne âpre du fémur. B. La loge latérale comprend le court fibulaire en profondeur et le long fibulaire sus-jacent. Cette loge est délimitée par des septums sur les deux faces, antérieure et postérieure, la séparant respectivement de la loge antérieure et de la loge postérieure superficielle

(vidéo 6.24).



vidéo 6.24 Équilibrer les pieds et les membres inférieurs

En plus d'un travail direct pour libérer ces septums, les unités myofasciales fibulaires elles-mêmes peuvent être allongées et assouplies par un travail perpendiculaire à la direction des fibres musculaires : étirement des tissus de cette loge selon un axe antéropostérieur par rapport à la LL avec la pulpe des doigts ou les faces dorsales des articulations des phalanges tandis que le patient passe de la flexion dorsale à la flexion plantaire (www.anatomytrains.com – réf. vidéo Lateral Line, 12:51 à 19:12).

Les muscles fibulaires sont souvent utilisés posturalement pour prévenir la flexion dorsale, comme c'est le cas en position debout, et ils peuvent induire une éversion excessive lorsqu'ils sont trop courts ou trop sollicités.

Cuisse

Bien que le court fibulaire prenne naissance sur la moitié inférieure de la fibula, le long fibulaire (et donc la loge fasciale) et ce train de la LL continuent et remontent jusqu'à la tête de la fibula. La connexion directe évidente depuis ce point consiste à continuer sur le biceps fémoral ; cette connexion des méridiens myofasciaux sera explorée dans le chapitre suivant sur la Ligne Spirale. La suite du trajet de la LL implique toutefois un aiguillage différent, empruntant une trajectoire légèrement antérieure jusque sur le ligament antérieur de la tête de la fibula puis le condyle tibial pour se mêler à l'éventail des fibres inférieures du tractus iliotibial (TIT) (fig. 5.8).

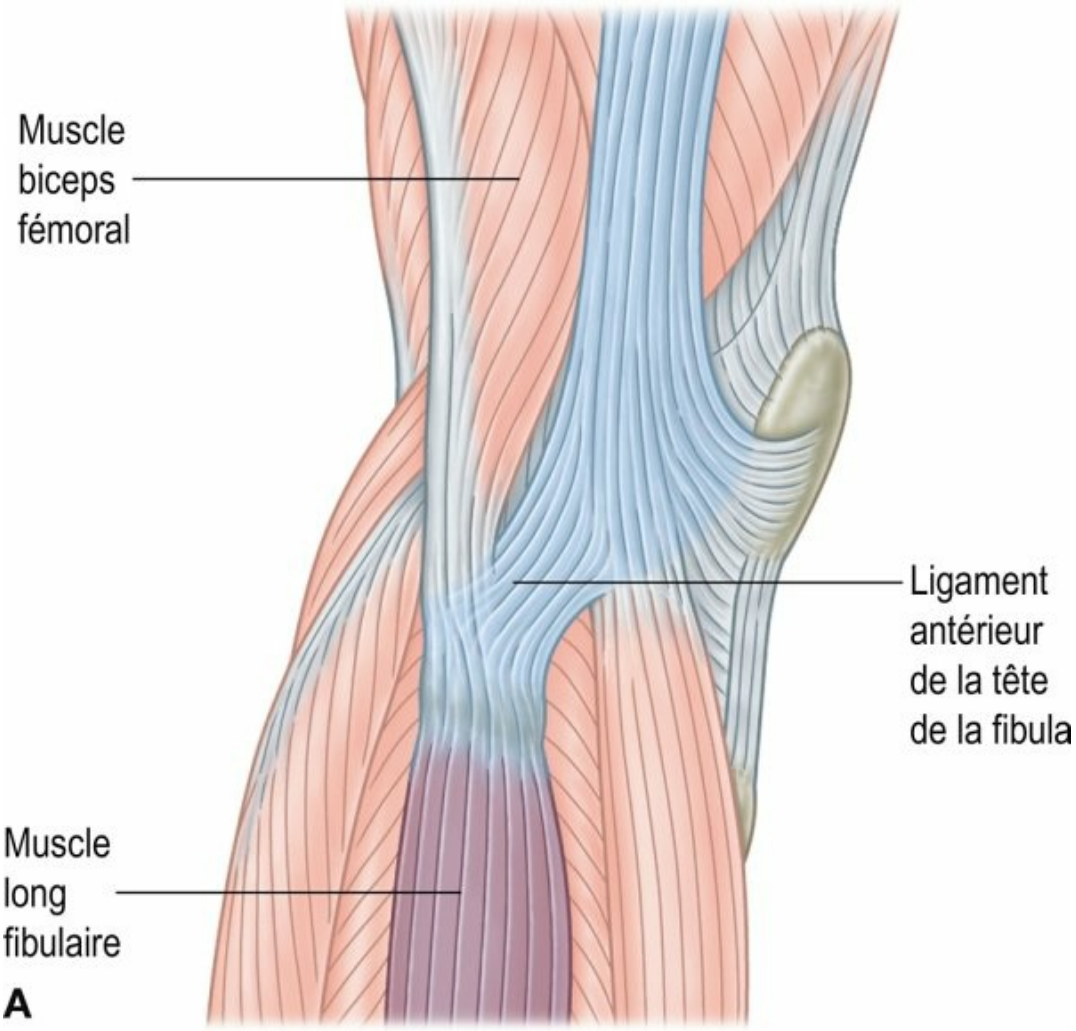
Muscle
biceps
fémoral
Ligament
antérieur
de la tête
de la fibula
Muscle
long
fibulaire
A



FIG. 5.8 A. La Ligne Latérale va de la loge latérale via le ligament antérieur de la tête de la fibula jusqu'au bas du tractus iliotibial. B. En fait, les tissus de l'extrémité inférieure du tractus iliotibial ont des insertions sur le tibia, la fibula et les fascias des loges crurales latérale et antérieure.

Le TIT commence là sa remontée, partant du condyle tibial latéral en une bande étroite, épaisse et solide que l'on peut nettement sentir sur la face latérale de la partie inférieure de la cuisse. Comme le tendon calcanéen (d'Achille), le TIT s'élargit et s'amincit lorsqu'il passe au niveau supérieur. Au moment où il atteint la hanche, il est devenu une aponévrose suffisamment large pour contenir le grand trochanter du fémur en une cupule ou écharpe fasciale (fig. 5.9). La tension sur la lame du TIT, maintenue et augmentée par les abducteurs supérieurement et le vaste latéral faisant office d'amplificateur hydraulique inférieurement, contribue à maintenir la tête du fémur dans l'acétabulum lorsque le poids est placé sur une jambe. Cet agencement agit également comme une simple structure de tenségrité. En faisant office de pataras[1], une partie de la contrainte de compression directe du poids de notre corps est retirée du col fémoral par le TIT, dont l'effet de levier peut être augmenté par le raidissement créé par la contraction du vaste latéral sous-jacent.

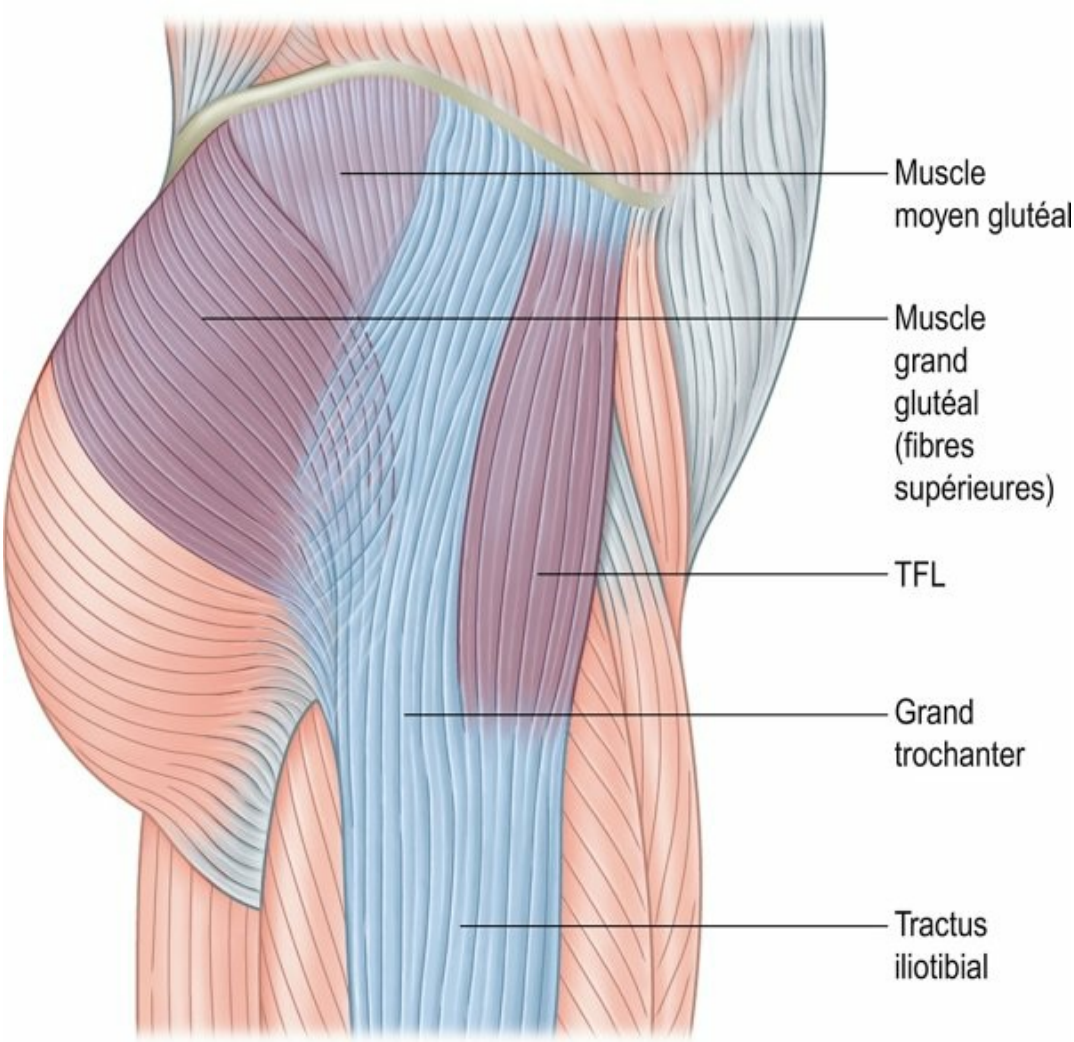

FIG. 5.9 La seconde voie majeure de la Ligne Latérale est composée du tractus iliotibial et des muscles abducteurs associés, le tenseur du fascia lata (TFL), le moyen glutéal et les fibres supérieures du grand glutéal.

La LL continue à s'élargir au-dessus du trochanter, intégrant trois composants musculaires : le tenseur du fascia lata le long du bord antérieur, les fibres superficielles du muscle grand glutéal le long du bord postérieur et le muscle moyen glutéal, qui s'insère sur la face profonde de la lame fasciale du TIT (voir fig. 5.3 et fig. 5.4).

Tous ces myofascias sont accolés sur le bord extérieur de la crête iliaque, s'étirant depuis l'EIAS jusqu'à l'EIPS. Ce complexe entier est utilisé à chaque pas dans la jambe lestée afin d'empêcher le tronc de se

pencher en direction de la jambe non lestée. En d'autres termes, les abducteurs sont moins souvent utilisés pour créer une abduction, mais sont utilisés à chaque pas pour prévenir l'adduction de la hanche. Cela nécessite une tension de stabilisation tout au long de la LL inférieure jusqu'à la zone suivante stable : celle où le pied rencontre le sol.

Tractus iliotibial

Pour ce qui est de son rôle dans la LL, le TIT peut être considéré comme débutant en un point inférieur (le condyle tibial, mais en réalité toute la partie latérale du genou), remontant en direction de trois points supérieurs (l'EIAS, l'EIPS et la solide insertion fasciale au niveau de la partie moyenne épaissie de la crête iliaque). Selon l'angle postural du bassin, il peut être judicieux de travailler plus fortement le bord antérieur ou le bord postérieur du TIT (vidéo 3.9 ). Des déséquilibres gauche-droite du tonus du TIT seront présents dans les bascules latérales du bassin. Un déséquilibre entre le TIT et les muscles adducteurs sera présent dans le genu varum et le genu valgum (déviation latérale ou médiale du genou).



vidéo 3.9 Ligne Latérale : tractus iliotibial

Le TIT peut être travaillé selon la même approche que les muscles fibulaires : le patient étant en décubitus latéral avec le genou soutenu, le praticien peut travailler soit en remontant, soit en descendant le TIT et les muscles abducteurs associés aux premières phalanges des doigts ou les poings lâches, avec un mouvement d'étirement latéral à partir de la ligne médiane de la face latérale de la cuisse. Étant donné que les fibres du TIT sont enchevêtrées avec les fibres circonférentielles du fascia lata, il peut également être utile de travailler longitudinalement la face latérale de la cuisse. Utilisez la partie plane de vos ulnas : placez l'un juste en dessous de la crête iliaque et l'autre juste au-dessus du grand trochanter. Lentement mais sûrement, amenez votre avant-bras inférieur en direction du genou, en stimulant le TIT. Le patient peut aider en ramenant le genou alternativement d'avant en arrière (www.anatomytrains.com – réf. vidéo : Lateral Line, 19:13-25:51).

Le TIT est bien trop résistant pour être allongé, même en exerçant une forte pression, de telle sorte que l'« étirement » du TIT ressemble un peu à une « déformation » de la vérité ! Nous pouvons probablement faciliter l'hydratation du fascia dense du TIT,

certainement améliorer sa proprioception et son intéroception, ou faciliter son glissement sur le muscle vaste latéral sous-jacent ; mais allonger le TIT, que ce soit par thérapie manuelle, des étirements soutenus de type yoga, des rouleaux de massage ou des outils d'autorelâchement myofascial, est physiquement improbable [1].

Il est néanmoins utile de travailler cette zone. Des doigts experts peuvent évaluer si le bord antérieur du TIT est proportionnellement plus épais, plus fixe ou plus tendu que son bord postérieur. Si c'est le cas, vous pouvez ajuster l'angle de votre avant-bras sur la jambe du patient pour mettre en avant le tronçon antérieur, moyen ou postérieur, comme lorsque l'on change l'angle de l'archet d'un violon pour entendre une autre corde.

Le segment postérieur du TIT se fond dans le fascia lata pour former une paroi résistante, le septum intermusculaire latéral qui plonge pour séparer le muscle vaste latéral du biceps fémoral (fig. 5.10A). Ce septum part de la face postérieure de la région inférieure du grand trochanter, là où se termine le muscle grand glutéal, et s'insère sur toute la longueur de la ligne âpre jusqu'à l'épicondyle latéral situé juste au-dessus du genou (fig. 5.10B). Les partisans des rouleaux de massage ont porté une attention toute particulière au TIT, mais nous devons également nous intéresser à la partie postérieure du TIT (souvent en utilisant nos coudes), en travaillant de haut en bas entre les groupes musculaires en recherchant le bord de la ligne âpre.

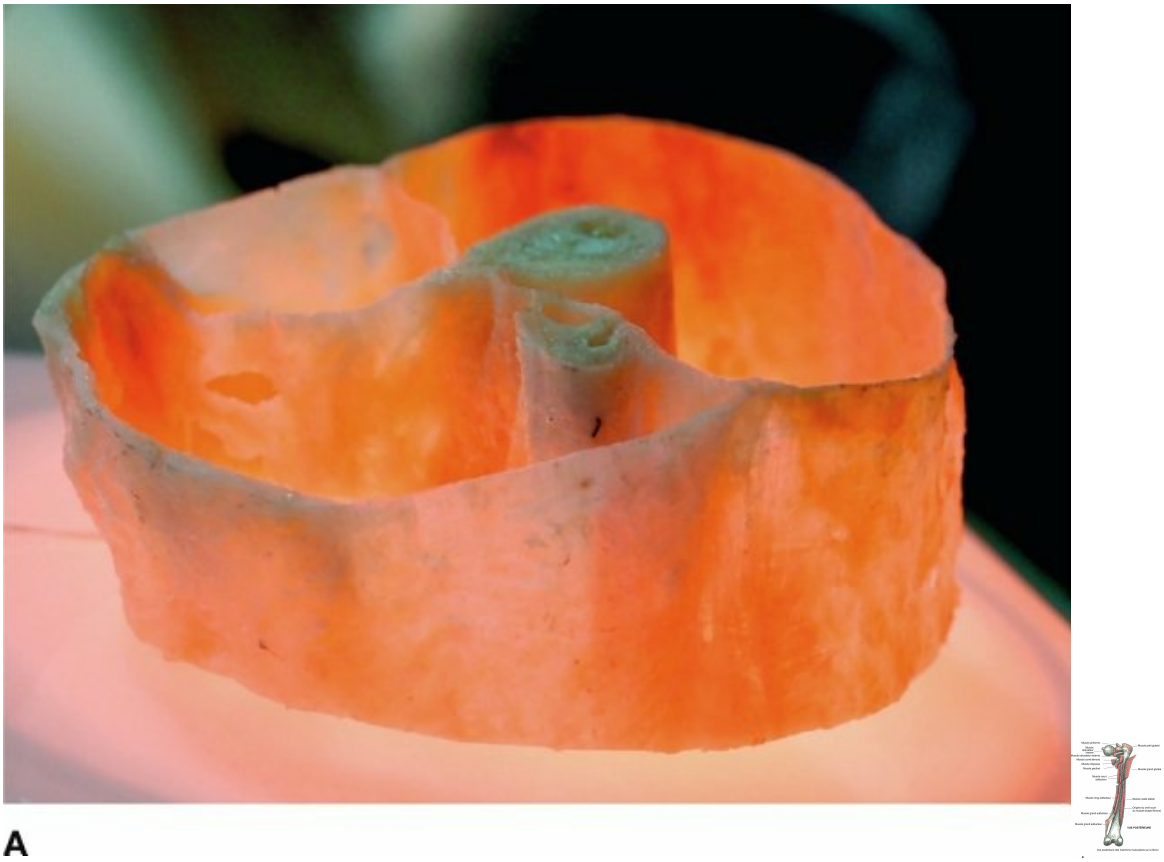

A

FIG. 5.10 A. Le septum intermusculaire latéral est en continuité avec le tractus iliotibial, le fascia lata et l'épimysium recouvrant les muscles biceps fémoral et vaste latéral. B. Ce septum atteint la ligne âpre sur le bord postérieur du fémur entre le chef court du muscle biceps fémoral et le muscle vaste latéral. (B, image de John Hull Grundy.)

Ce travail est particulièrement nécessaire chez les patients ayant une bascule antérieure du bassin par rapport à leurs pieds. Travailler les tissus en direction des genoux, tandis que le patient, allongé sur le dos, fléchit et étend légèrement les genoux, peut aider les patients ayant les pieds « en canard » (tournés vers l'extérieur) ou « trop crispés » pour récupérer un équilibre ajustable. Ce septum solide qui collabore avec la LAS et la LPS a aussi besoin d'être ouvert, hydraté et revivifié si le patient « se penche sur les tissus » de sa jambe pour se lever plutôt que de laisser son poids descendre le long de ses os. Lorsque la LL est droite du trochanter à la malléole, la LPS et la LAS

ont de grandes chances d'être également équilibrées au niveau de la jambe.

Muscles abducteurs et grand trochanter

Les muscles abducteurs eux-mêmes, le muscle tenseur du fascia lata et les trois muscles glutéaux peuvent être travaillés avec la pointe du coude ou les articulations interphalangiennes bien positionnées pour mobiliser les tissus en éventail, du grand trochanter en remontant vers la crête iliaque. Vous voudrez peut-être travailler ces tissus de manière différentielle en cas de bascule antérieure du bassin, par exemple, où les tissus antérieurs, agissant comme fléchisseurs, seront beaucoup plus courts et plus denses. Ne négligez pas les « facettes » du grand trochanter lui-même, qui, lorsqu'elles sont soigneusement libérées, peuvent être très profitables à un regain de mouvement (www.anatomytrains.com – réf. vidéo : Deep Front Line, Part 1 : 25:52 à 30:57).

Déraillement

Alors que nous passons du tronçon appendiculaire au tronçon axial de la LL, nous sommes confrontés à un autre déraillement – une violation des règles générales des *Anatomy Trains*. Le TIT – en fait, la totalité de la LL inférieure – ressemble un peu à un « Y » (voir fig. 5.9). Pour suivre les règles, nous devrions continuer à remonter vers l'extérieur sur les « bras » du Y (comme dans la fig. 5.11A) avec les lames ou lignes de myofascia qui continueraient à se déployer latéro-supérieurement à partir de l'EIAS et de l'EIPS. Nous trouverons ces continuations dans la Ligne Spirale et les Lignes Fonctionnelles (voir chapitres 6 et 8). Si, en revanche, nous regardons la façon dont le myofascia s'agence le long de la face latérale du tronc en remontant depuis ce point, nous trouvons que les plans fasciaux s'entrecroisent antéropostérieurement en un agencement de type panier tressé (voir

fig. 5.2 et fig. 5.11B).

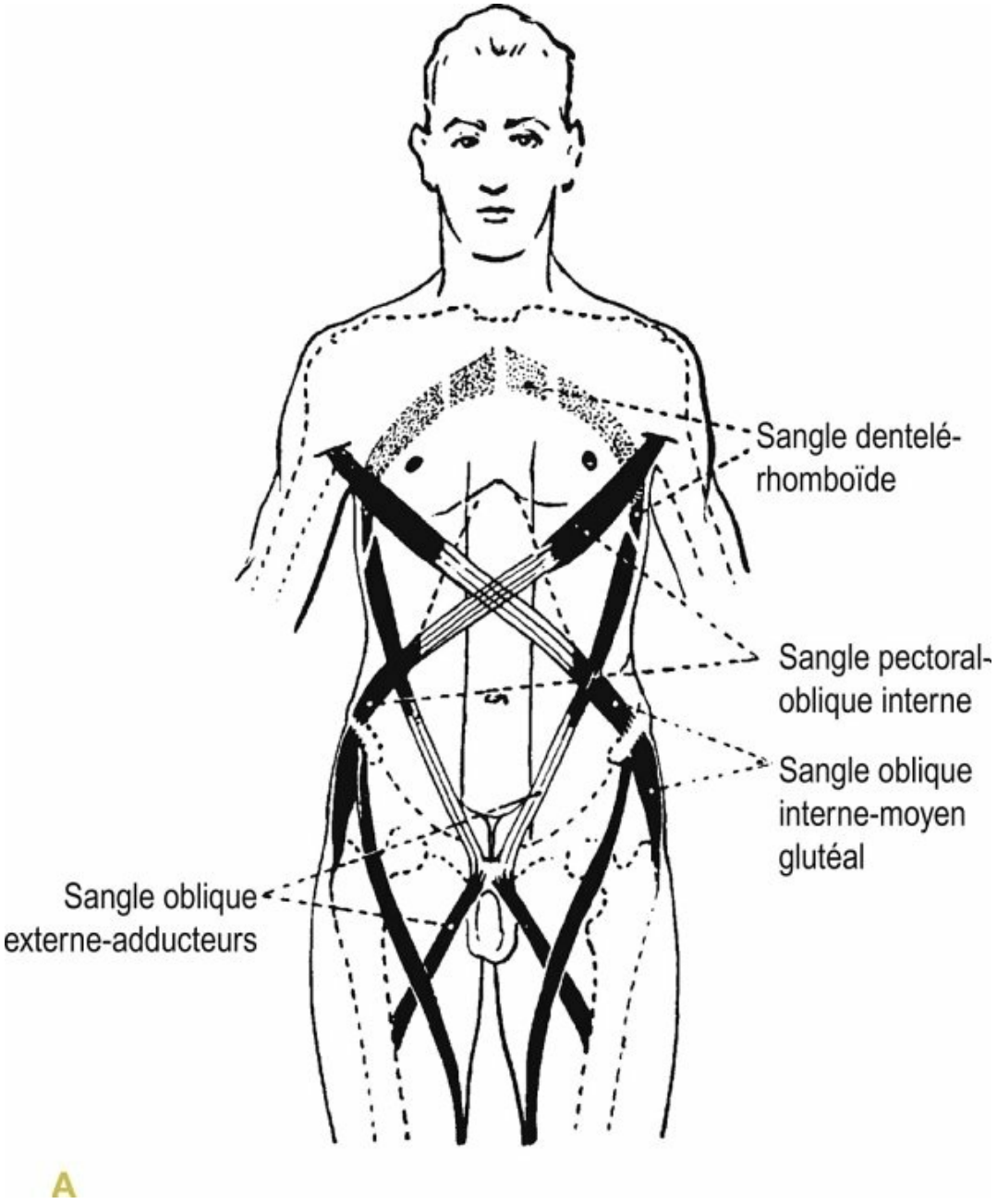



FIG. 5.11 Les règles des *Anatomy Trains* voudraient que le « Y » du tractus iliotibial continue à cheminer hors et autour du corps en spirales comme dans (A), mais la réalité de la Ligne Latérale est qu'elle commence par une série de « X » qui s'entrecroisent en remontant le long de la face latérale du tronc, essentiellement comme des lacets reliant l'avant et l'arrière par les côtés (B). **(Reproduit avec l'aimable autorisation de Benninghoff et Goerttler, 1975.)**

Même si ces changements brusques de direction enfreignent les règles des *Anatomy Trains*, l'effet global de ces séries de croisements en « X » (ou de losanges, si vous préférez) est de créer un maillage ou un réseau qui contienne chaque côté du corps en entier – un peu comme un piège à doigts chinois. La structure qui en résulte est un vaste réseau d'une ligne qui contient la partie latérale du tronc de la hanche jusqu'à l'oreille (voir fig. 5.2).

Crête iliaque et taille

Le bord supérieur de la crête iliaque donne insertion au muscle grand dorsal et aux trois couches des muscles abdominaux, dont les deux superficielles sont formées par les muscles obliques. Ces derniers font partie de la LL et sont en continuité fasciale avec le TIT au niveau du bord supérieur de la crête iliaque (voir fig. 5.3). Le muscle oblique externe s'insère sur le bord latéral de la crête iliaque, le muscle oblique interne sur son bord supérieur et le muscle transverse de l'abdomen

(qui fait partie de la Ligne Antérieure Profonde) sur son bord médial. Les praticiens peuvent agir sur les différentes couches en ajustant en conséquence la pression appliquée, l'angle d'application et l'intention souhaitée.

En ce qui concerne la LL, la crête iliaque est un site où s'accumule fréquemment du tissu conjonctif, en particulier au niveau postérieur. Le « retrait » de ces couches de la surface osseuse peut être utile pour gagner de la longueur à partir de la LL (www.anatomytrains.com – réf. vidéo : Lateral Line, 30:50 à 35:38). La direction est importante ici : dans les cas de bascule antérieure du bassin, les tissus doivent être mobilisés postérieurement ; dans les cas de bascule postérieure, c'est l'inverse qui s'applique. Dans les cas de bascule neutre du bassin, les tissus peuvent être étirés dans l'une ou l'autre des directions à partir de la ligne médiane (www.anatomytrains.com – réf. vidéo : Lateral Line, 35:39 à 37:23).

Lorsque la cage thoracique est basculée en arrière par rapport au bassin, les côtes latérales inférieures se rapprochent de la face postérieure de la crête iliaque. Dans ce cas, il est nécessaire de se concentrer davantage sur le tronçon de l'oblique interne de ce « X » local pour qu'il se relâche et permette à ces côtes de remonter supéro-antérieurement. Dans le cas bien plus rare où ces côtes inférieures s'avanceraient en descendant vers le bassin, il faudrait allonger l'oblique externe.

Nous prenons donc un virage serré à partir de l'EIPS sur les fibres les plus postérieures de l'oblique interne, qui remontent antérieurement en direction des côtes inférieures. Reposant sur celles-ci se trouve la voie superficielle en provenance de l'EIAS, composée des fibres antérolatérales du muscle oblique externe, qui remontent postérieurement (vidéo 3.8). Les fibres de ces deux muscles sont presque verticales le long de la face latérale du tronc, mais prennent malgré tout une direction oblique de sorte qu'elles forment

un « X » (fig. 5.12). Si vous pincez votre taille sur le côté, les fibres de l'oblique externe, remontant vers l'arrière depuis l'EIAS, seront plus superficielles. Plus profondément, vous trouverez l'oblique interne, que vous sentirez remonter antérieurement. Tournez votre cage thoracique en vous rapprochant puis en vous éloignant de votre main pour sentir la différence entre ces couches très fines mais puissantes. Ce myofascia peut être travaillé individuellement par couche en modes rotationnels ou collectivement juste pour relever les côtes et les détacher du bassin (www.anatomytrains.com – réf. vidéo : Lateral Line : 37:24 à 41:00 ).

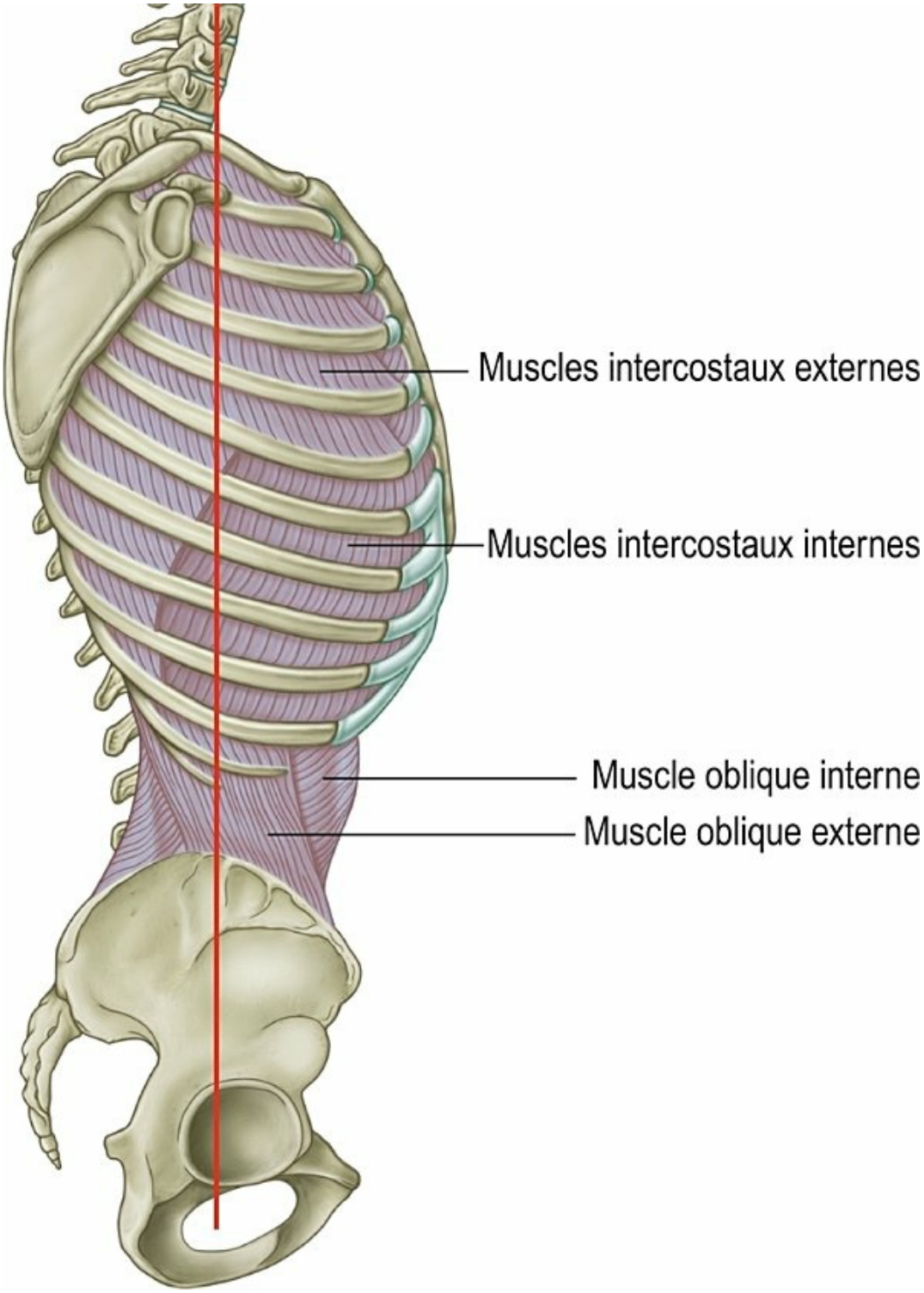

FIG. 5.12 Les muscles obliques de l'abdomen forment un grand « X » sur le côté de l'abdomen et les muscles intercostaux poursuivent par de plus petits « X ». Ensemble, ils forment une ligne qui remonte sur le côté.



vidéo 3.8 Ligne Latérale : crête iliaque

Face latérale de la cage thoracique

Ces muscles obliques interne et externe de l'abdomen s'insèrent sur les côtes flottantes et les côtes inférieures (de la 5e à la 12e). Nous pouvons remonter à partir de là en empruntant soit les côtes elles-mêmes, soit les muscles entre les côtes. La face latérale de la cage thoracique (environ 60°) est de même sillonnée par un type similaire de myofascias (vidéo 3.10) : les intercostaux externes remontent vers l'arrière, les intercostaux internes remontent vers l'avant. Ces muscles suivent le même schéma tout au long de la remontée de la cage thoracique, sous la ceinture scapulaire sus-jacente et les muscles qui lui sont associés, jusqu'aux premières côtes à la base du cou (voir fig. 5.10B).



vidéo 3.10 Ligne Latérale : oblique externe de l'abdomen

Bien que les muscles intercostaux suivent le même schéma que les muscles obliques, ils sont beaucoup plus courts, entremêlés avec les côtes, de sorte qu'ils ne répondent pas de la même manière. Le fascia sus-jacent aux côtes peut être étiré ou mobilisé par de grands balayages. On peut légèrement intervenir sur les intercostaux en insérant le bout d'un doigt entre les côtes par l'extérieur, mais le changement obtenu est limité (www.anatomytrains.com – réf. vidéo : Lateral Line, 41:00 à 43:42).

La main du praticien posée sur le thorax du patient peut aider le patient à sentir sa respiration par les côtes qui s'ouvrent depuis l'intérieur. Ne négligez pas la face latérale des côtes supérieures, qui peuvent être atteintes en posant le plat de la main sur les côtes, avec les extrémités des doigts dans l'aisselle, entre les muscles pectoral et grand dorsal. En glissant délicatement la main jusque dans l'aisselle, vous pouvez atteindre le côté des 2e et 3e côtes, soit pour un travail manuel direct, soit pour sensibiliser à l'augmentation des mouvements respiratoires (www.anatomytrains.com – réf. vidéo :

Deep Front Line, 42:45 à 44:27).

Cou

Dans le cou, depuis les côtes jusqu'au crâne, le motif en « X » se répète et, là encore, le tronçon qui remonte vers l'avant passe en profondeur du tronçon qui remonte vers l'arrière (fig. 5.13).

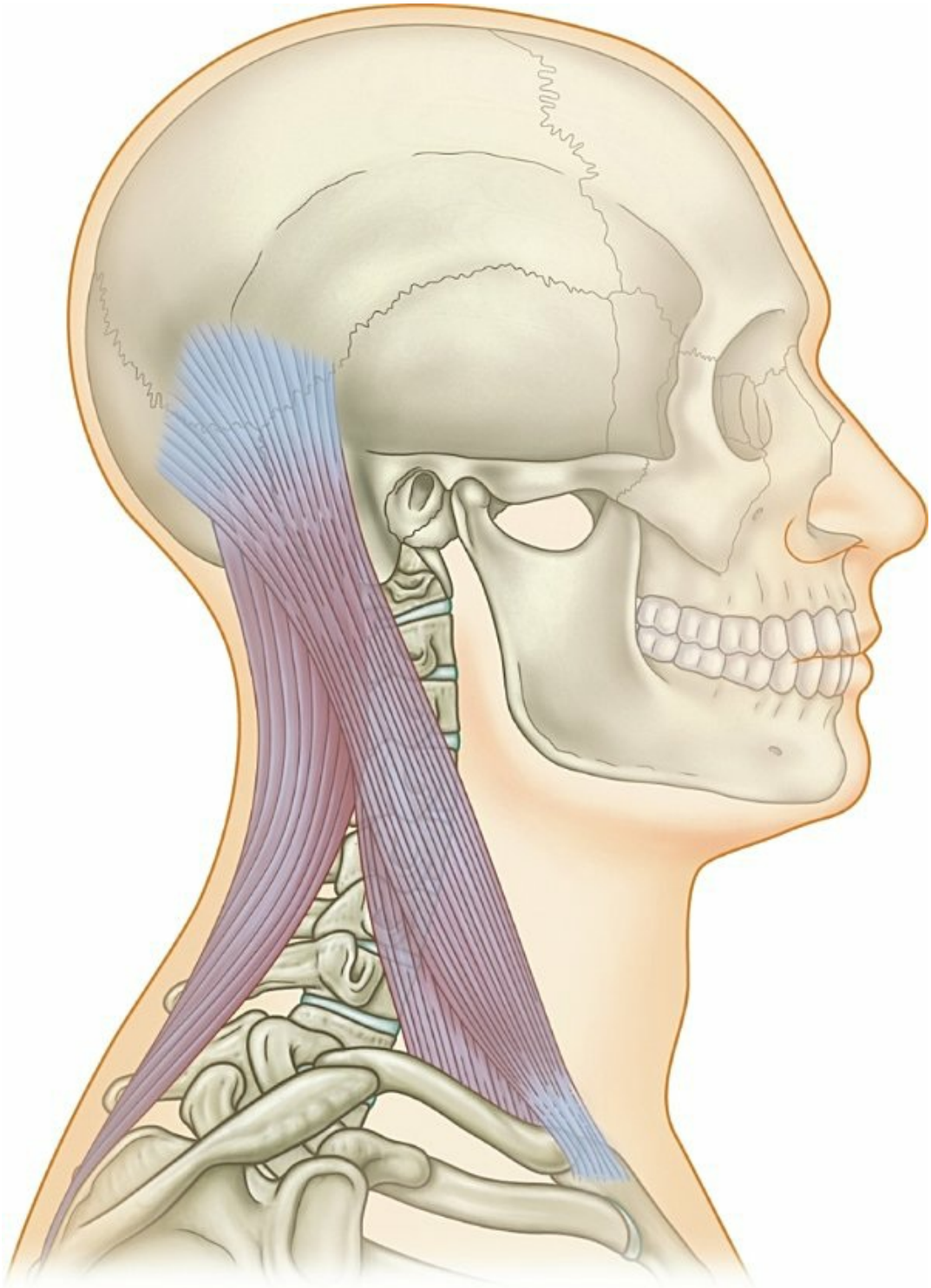

FIG. 5.13 **Dans le cou, le « X » final de la Ligne Latérale est constitué du muscle sternocléidomastoïdien (notamment son chef claviculaire) à l'extérieur, le muscle splénius de la tête formant l'autre jambe du**

« X » plus en profondeur.

Nous avons déjà parlé du tronçon « remontant vers l'arrière », le muscle sternocléidomastoïdien (SCM) (voir le chapitre 4 ou www.anatomytrains.com – réf. vidéo Superficial Front Line 46:58 à 52:45 – le SCM peut être travaillé en décubitus latéral ou dorsal). Étant donné que cette unité myofasciale participe à la fois à la LAS et à la LL, si la LAS est tirée vers le bas, la LL en sera affectée négativement.

Le pendant du SCM dans la LL est le muscle splénius de la tête, la branche « remontant vers l'avant » de ce « X » cervical supérieur. Le splénius de la tête prend naissance sur les processus épineux des vertèbres cervicales inférieures et thoraciques supérieures, et se termine sur le bord latéral de l'occiput et la partie postérieure de l'os temporal. Pour allonger le splénius, demandez à votre patient de se coucher sur le dos. Soutenez l'occiput d'une main et passez l'autre main sous l'occiput pour rejoindre le côté sur lequel vous souhaitez intervenir. Saisissez l'os avec vos doigts à l'endroit où le processus mastoïde rejoint la crête occipitale, en plaçant l'extrémité d'un doigt juste au-dessus de la crête et l'autre juste au-dessous. Lentement mais fermement, amenez les tissus qui se situent au niveau de cette ligne en direction de la ligne médiane, en même temps que le patient tourne la tête du côté où vous travaillez (www.anatomytrains.com – réf. vidéo : Lateral Line, 57:55 à 59:06). Le muscle splénius du cou, qui rejoint les processus transverses de l'atlas et de l'axis, peut également être inclus dans cette technique.

Ligne Latérale et épaule

Il est clair que la LL et les bras sont liés : les bras pendent le long du corps, couvrant les côtes latéralement et le myofascia de la LL. N'oubliez pas, cependant, que la LL elle-même n'intègre pas

directement la ceinture scapulaire ; au niveau du tronc, elle est une ligne du squelette axial. Il ne s'agit que d'une séparation conceptuelle – les tissus des Lignes Brachiales se mêlent bien sûr directement aux tissus de la LL.

Cette séparation conceptuelle comporte toutefois un aspect pratique important, car nous estimons que le soutien de la tête est mieux assuré s'il s'agit d'un événement entièrement axial ; les épaules ne jouent absolument aucun rôle postural dans ce soutien. L'équilibre tensionnel entre le SCM et les splénius est suffisant pour assurer un soutien latéral externe de la tête, si la structure sous-jacente de la cage thoracique est en place.

Bien que cela soit évident dans la posture, ce complexe formé de quatre muscles – les deux splénius et les deux SCM – est toujours en action pendant la marche et la course. Ces quatre muscles sont tous des rotateurs de la tête sur le tronc, les splénius jouant le rôle de rotateurs ipsilatéraux et les SCM de rotateurs controlatéraux. Lors des rotations du tronc pendant le cycle de la marche, ces quatre muscles se tendent et se relâchent tour à tour pour maintenir la stabilité et la focalisation des télécepteurs (yeux, oreilles et système vestibulaire), tandis que les parties du corps en dessous se déplacent. Le SCM droit et le splénius gauche résistent à la tendance à la rotation à droite de la tête alors que les muscles opposés s'opposent à la rotation vers la gauche. Il en résulte que la tête reste « immobile » relativement à l'objet de référence qu'elle fixe : une balle, une proie ou un autre individu dangereux.

Quelques myofascias des Lignes Brachiales peuvent toutefois être entraînés par inadvertance dans ce qui devrait être le rôle de la LL et amener l'épaule à participer à cette fonction essentielle de stabilisation. L'élévateur de la scapula est l'un de ces muscles ; il relie les processus transverses des vertèbres cervicales à l'apex de la scapula. (À noter que Hoepke, dans la fig. 5.10B, commet la même erreur en incluant le muscle élévateur de la scapula dans sa « ligne latérale ».) Ce muscle, parallèle au splénius, est bien situé pour contrebalancer toute traction antérieure sur les vertèbres cervicales ou

la tête (fig. 5.14, vidéo 6.25). Le problème est que la scapula ne constitue pas une solide base de soutien et que l'inversion de l'origine et de l'insertion du muscle élévateur de la scapula pour pouvoir l'utiliser afin « d'empêcher le cou de partir vers l'avant » entraîne souvent comme résultat une remontée de la scapula vers la nuque. Les patients rapporteront souvent une douleur et des points gâchettes au niveau de l'insertion inférieure de l'élévateur de la scapula, les attribuant au « stress », alors qu'en réalité ils sont provoqués par leur réaction à la posture omniprésente « tête en avant » (fig. 5.15), qui est elle-même une réaction courante au stress.

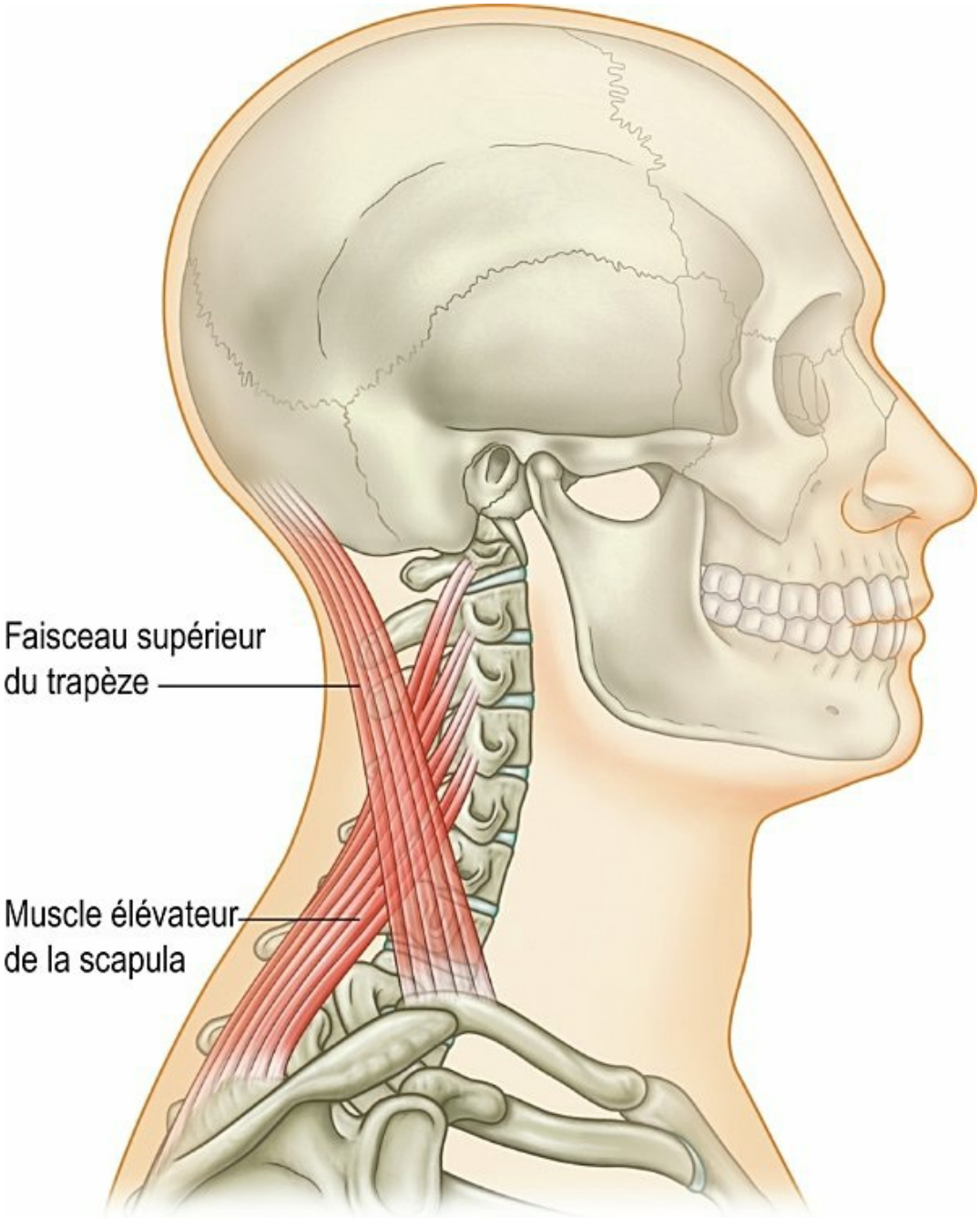

FIG. 5.14 Le muscle élévateur de la scapula semble satisfaire les mêmes besoins que le splénius en tant qu'élément de la Ligne Latérale, mais il s'agit d'une « erreur » courante que le corps commet parfois, en impliquant l'épaule dans la stabilité du tronc. Une « erreur » similaire est commise lors du remplacement du bord antérieur du trapèze par le

sternocléidomastoïdien (vidéo 6.25).



FIG. 5.15 **La posture « tête en avant » nécessite l'implication de la ceinture scapulaire avec la stabilité**

de la tête sur le tronc, un mode de compensation courant mais inefficace.



vidéo 6.25 Introduction à la lecture du corps (BodyReading)

Le bord avant du muscle trapèze, inséré sur le bord latéral de la clavicule, peut de même être remplacé par le SCM plus stable et axial, amenant là encore le complexe de l'épaule en soutien de la tête. Cette situation est désormais considérée comme une mauvaise utilisation de la LL, qui devrait être sous-jacente au complexe de l'épaule et en être relativement indépendante. C'est lorsque l'équilibre dynamique des « X » de la LL est rompu que l'élévateur de la scapula et/ou le trapèze essaient de reprendre leur travail. (Voir aussi la discussion sur l'élévateur de la scapula et le trapèze, dans leurs rôles propres en tant qu'éléments des Lignes Brachiales, dans le chapitre 7.)

Considérations générales sur le traitement par le mouvement

Presque chaque type de flexion latérale du tronc et d'abduction de la jambe implique la LL, l'étirant d'un côté jusqu'à ce qu'elle s'engage comme stabilisateur et contractant ou relâchant les tissus du côté du raccourcissement, en fonction de la relation du corps à la gravité.

Étant donné que les muscles de la LL induisent une flexion latérale, les limitations dans le myofascia ou les tensions musculaires excessives se manifesteront dans les postures impliquant la flexion latérale ou par des limitations de la liberté de mouvement du côté opposé, c'est-à-dire qu'une limitation de la flexion latérale à droite se situe en général dans la LL gauche.

Étant donné que la partie de la LL comprise entre le trochanter et l'oreille est une série d'arcs ou de virages courts, l'implication de cette ligne dans les mouvements spiral et rotationnel mérite d'être soulignée, comme nous le faisons dans la section ci-dessous sur la marche. Le mouvement rotationnel sera abordé plus en détail dans les chapitres 6 et 10.

Évaluation et étirements

- L'évaluation de la LL à partir de l'avant ou de l'arrière en position debout est la façon la plus rapide et la plus facile pour sentir les différences entre les LL droite et gauche. Les bascules au niveau des ceintures scapulaire ou pelvienne peuvent être attribuées à des anomalies squelettiques, des torsions ou un raccourcissement des tissus mous dans la LL en amont ou en aval des ceintures elles-mêmes. Comme presque chacun d'entre nous ajuste par réflexe son corps pour que ses yeux et ses oreilles internes soient au même niveau du point de vue de la gravité, un raccourcissement du tronc d'un côté est souvent contrebalancé par un raccourcissement du cou du côté opposé.
- Une autre façon d'évaluer la LL est de se tenir sur le seuil d'une porte (ou en tout lieu où vous-même ou votre patient pouvez vous agripper fermement à une barre ou à quelque chose de fixe au-dessus de votre tête) et de se laisser pendre par les mains (fig. 5.16). S'il s'agit d'une auto-observation,

vous pouvez sentir où les tissus de la LL résistent à l'appel de la gravité. Si vous observez un patient, recherchez une asymétrie entre les deux côtés lorsque la personne se pend par les bras.



FIG. 5.16 Au lieu de simplement regarder le corps de face ou de dos, le fait de demander à votre patient de se pendre à une barre de traction vous permet de voir les modes de déséquilibre sous-jacents dans les deux Lignes Latérales.

- En ce qui concerne les étirements généraux, la posture de la demi-lune, simple inclinaison d'un côté avec les bras au-dessus de la tête, est l'étirement général qui met le mieux en évidence la LL (voir aussi fig. 10.32). La LL s'intègre en douceur dans les Lignes Brachiales mais, pour l'heure, il n'est pas important pour notre propos que le bras soit étendu au-dessus de la tête. Il est en revanche tout à fait nécessaire de se rendre compte, au cours de l'inclinaison latérale, si le haut du corps s'incline vers l'avant ou vers l'arrière par rapport à la hanche (en d'autres termes, si l'inclinaison sur le côté s'accompagne d'une rotation du tronc). La meilleure évaluation dépend de l'atteinte d'une inclinaison latérale pure et réussie, sans flexion ni extension sagittales. La tête s'éloigne du cou, le cou de la cage thoracique et les côtes doivent s'écarter les unes des autres en éventail. Lorsque la taille s'ouvre, les côtes s'éloignent de la hanche et la crête iliaque s'éloigne du trochanter.
- La posture du Triangleet ses variantes (voir fig. 4.17B et le chapitre 10) sont de bons exercices d'étirement pour la partie inférieure de la LL ; l'inversion au niveau de la cheville assure un étirement dans la loge des fibulaires (péroniers) lors de l'inversion passive de l'articulation subtalaire. En d'autres termes, la distance entre l'extérieur du pied et la crête iliaque est alors maximisée. D'une manière générale, l'inversion et la flexion dorsale du pied effectuées en même temps étirent les fibulaires, tandis que leur contraction induit une éversion et une flexion plantaire.
- Un étirement intéressant pour le tronçon TIT-abducteurs de la ligne consiste à se tenir debout avec un pied placé à l'avant et à l'extérieur de l'autre. La flexion en avant implique alors le TIT de la jambe arrière.
- La partie latérale du tronc et du cou peut être étirée au moyen

de divers exercices d'étirement courants, tels que la posture de la charnière ou *Parighasana* en yoga.

En termes de mouvement, le mouvement de flexion latérale du rachis est un mouvement clé de la marche. Le fait de s'allonger au sol sur le ventre et de pratiquer des ondulations lentes et régulières comme une « anguille » contribue à l'intégration au travers de cette ligne. Dans un contexte thérapeutique, le praticien peut observer ce mouvement latéro-latéral et soit l'utiliser comme évaluation de l'endroit où il doit travailler, soit utiliser sa main pour attirer l'attention du patient sur l'endroit où le mouvement d'inclinaison latérale ne se produit pas.

Palpation de la Ligne Latérale

Vous pouvez trouver les points d'origine de la LL sur la face médiale ainsi que sur la face latérale du pied (voir fig. 5.5). Sur la face médiale, nous recherchons la terminaison du tendon du muscle long fibulaire. Bien qu'elle soit difficile à palper directement, vous pouvez la localiser en partant du gros orteil et en remontant avec vos doigts le long de la première extension métatarsienne jusqu'à arriver à une bosse sur la face supéromédiale du pied à 5 cm environ devant la cheville. À partir de là, faites redescendre vos doigts sur la face médiale du pied en direction de la plante du pied, en gardant le contact avec la petite vallée qui représente l'articulation entre le 1er métatarsien et le 1er cunéiforme. Lorsque vous passez au niveau de la plante du pied, vous rencontrez les tissus sus-jacents qui rendent difficile la palpation du tendon fibulaire profond ; toutefois, l'extrémité de ce muscle, et donc le commencement de la LL, se situe juste sur la partie inférieure et latérale de cette articulation.

L'autre point d'origine de la LL est facilement repérable lorsque vous remontez avec vos doigts le long du bord latéral du pied depuis le petit orteil. Vous rencontrez la tubérosité clairement palpable de la base du 5e métatarsien et c'est à partir de là que le muscle court

fibulaire remonte en direction de la face postérieure de la malléole fibulaire.

Lorsque le pied est en éversion et en flexion plantaire, vous pouvez sentir ces deux tendons juste au-dessous de la malléole latérale, passant en postérieur pour aller occuper la loge latérale de la jambe (voir fig. 5.6). Le tendon du muscle court fibulaire est le plus saillant des deux, celui du long fibulaire disparaissant rapidement dans la chair au-dessous de la malléole.

Il est facile et utile de trouver et d'évaluer les septums (parois fasciales) qui délimitent cette loge : en ce qui concerne le septum antérieur, avec la pulpe des doigts commencez au niveau de la malléole fibulaire et remontez le long de l'os (voir fig. 5.6 et fig. 5.7). Là où l'os commence à disparaître dans la chair, recherchez une vallée entre la loge antérieure et la loge latérale. Au toucher, cela peut ressembler à une vallée ou alors, dans les cas de forte tension ou de forte contracture, à un chapelet de petites billes ou nodules. Ces « nodules » (formés principalement de lactate de calcium et d'autres métabolites) n'ont aucune valeur et peuvent être éliminés par une thérapie manuelle énergique ou un travail très spécifique au rouleau de massage en mousse, qui redonne de la liberté de mouvement au patient (avec une sensation occasionnelle de nausées légères pour le patient après la séance lorsque ces métabolites sont dégradés par le foie). Le mouvement peut être très utile pour votre recherche si la vallée (la séparation entre les loges) est difficile à sentir. La flexion plantaire engagera les muscles fibulaires, tout en étirant les muscles de la loge antérieure ; la flexion dorsale et l'extension des orteils engageront les muscles de la loge antérieure et étireront ceux de la loge latérale. En plaçant le bout de vos doigts sur la face latérale de la jambe, là où vous pensez que se trouve la vallée, vous pourrez distinguer clairement la zone où ces deux mouvements opposés se rencontrent. Cette zone est le septum entre les deux loges.

De toute évidence, ce septum crural antérieur se termine juste en face de la tête de la fibula. Si vous tracez mentalement une ligne entre la malléole latérale et l'avant de la tête de la fibula, le septum sera tout proche de cette ligne.

De nombreuses personnes confondent le muscle soléaire avec les muscles fibulaires, parce que, en flexion plantaire, le soléaire comprimé fait souvent saillie du côté latéral de la jambe, ressemblant aux yeux de tous aux fibulaires. Pour éviter cette erreur, commencez par la séparation évidente entre la malléole fibulaire et le tendon calcanéen (d'Achille). Travaillez vers le haut, en restant dans la vallée entre les deux. La loge latérale est toute petite à son extrémité inférieure ; utilisez donc une éversion pour faire saillir ces tendons afin que vous puissiez rester avec certitude derrière la loge latérale. Ce septum devrait se terminer juste derrière la tête de la fibula. Là, la loge latérale (et donc les muscles fibulaires) s'insère sur la face latérale de la tête de la fibula, tandis que le muscle soléaire s'insère sur la face postérieure de la fibula (voir fig. 5.7 et fig. 5.8).

Alors que le patient enfonce ses orteils dans le sol puis les soulève alternativement pendant que vos mains explorent la zone de la tête de la fibula, vous pouvez distinguer précisément les muscles tibial antérieur (loge antérieure, LAS) et soléaire (loge postérieure superficielle, LPS) et, par défaut, le haut du muscle long fibulaire entre les deux (loge latérale, LL).

Si le tendon de l'ischiojambier latéral est la structure la plus saillante s'insérant sur la tête de la fibula, la LL se poursuit par le ligament antérieur de la tête de la fibula (voir fig. 5.8A). Cette liaison fasciale peut être sentie comme entrant en tension juste à l'avant et au-dessus de la tête de la fibula lorsque votre patient met la jambe en abduction active s'il est en décubitus latéral, ou amène sa jambe en rotation médiale et soulève son pied du sol s'il est en décubitus dorsal (voir fig. 5.8B). Cela forme une liaison aisément palpable entre la tête de la fibula, suivant un trajet légèrement antérieur en direction du condyle latéral du tibia, et jusque dans le TIT.

Le TIT, l'élément fascial suivant de la LL, est facilement palpable sur la face latérale de la cuisse, au niveau ou juste au-dessus du condyle fémoral, comme une bande superficielle solide. Suivez-le vers le haut pour le sentir s'élargir et s'amincir le long de la cuisse au-dessus du muscle vaste latéral, qui peut être contracté par l'extension complète du genou.

Au-dessus du niveau du grand trochanter, la LL intègre davantage d'éléments musculaires : le muscle tenseur du fascia lata peut être facilement senti en plaçant vos doigts juste au-dessous de la lèvre latérale de l'EIAS, puis en effectuant une rotation médiale de la hanche (en tournant le genou vers l'intérieur) (voir fig. 5.9). Les fibres superficielles du muscle grand glutéal peuvent de même être senties en plaçant vos doigts au-dessous de la face latérale de l'EIPS, puis en effectuant une rotation latérale et une abduction de la hanche.

Entre les deux, le solide tronçon central du TIT peut habituellement être suivi en remontant jusqu'au milieu de la crête iliaque, le muscle moyen glutéal le tapissant en profondeur. Ce muscle est facilement palpable en abduction.

Pour sentir les parties des muscles obliques de l'abdomen impliqués dans la LL, pincez la taille le long de la face latérale du tronc (voir fig. 5.11). Si vous pouvez sentir du muscle, l'oblique externe plus superficiel aura ses faisceaux de fibres disposées selon un trajet inféro-antérieur en direction de la hanche. Un pincement plus profond permet d'identifier l'oblique interne dont la disposition des faisceaux de fibres suit un autre trajet, cette fois-ci inféro-postérieur depuis les côtes jusqu'à la hanche. Il est intéressant de demander à votre patient de faire de petites rotations du tronc pour distinguer ces deux couches. Ces deux muscles sont plus proches de la verticale sur le flanc qu'ils ne le sont dans la région abdominale antérieure, mais la différence de direction peut encore être aisément distinguée.

Les muscles intercostaux externes peuvent être palpés entre les côtes, notamment juste au-dessus des insertions des obliques de l'abdomen, avant que les côtes soient recouvertes par les diverses couches des muscles de l'épaule. Les muscles intercostaux internes sont difficiles à palper au travers des intercostaux externes, mais ils peuvent être sentis lors de leur implication à l'expiration forcée ou à la rotation de la cage thoracique du même côté que la palpation.

Les trois couches de myofascia dans le cou sont toutes accessibles à la palpation. Le SCM, facilement palpable en superficie, a déjà été abordé dans notre discussion sur la LAS (voir fig. 5.12). La palpation du splénius de la tête est facilitée si vous posez vos mains sur la tête

de votre patient allongé sur le dos de manière à ce que vos doigts se trouvent juste en dessous des processus mastoïdes, légèrement décalés postérieurement, tout en plaçant votre main de telle sorte que vos pouces, placés sur les os pariétaux, puissent offrir une relative résistance à la rotation de la tête (www.anatomytrains.com – réf. vidéo : Lateral Line, 58:00 à 59:05). Demandez à votre patient de tourner la tête pour venir appuyer sur votre pouce et vous sentirez le splénius se contracter du même côté que la rotation de tête, juste au-dessous du muscle trapèze superficiel (et habituellement relativement mince).

La palpation des couches les plus profondes de myofascias du cou, impliquées dans la LL (voir la Discussion 5.1 plus loin), exige précision et confiance. Pour trouver le scalène antérieur, demandez à votre patient de s'allonger sur le dos et soulevez délicatement le SCM en antérieur avec le dos de vos doigts, paumes vers le bas, et pénétrez délicatement les tissus avec les bouts de vos doigts pour sentir la solidité du cylindre moteur (les scalènes et les autres muscles entourant les vertèbres cervicales) (fig. 5.16). Le plus latéral de ces muscles est le scalène moyen (www.anatomytrains.com – réf. vidéo : Lateral Line, 1:00:25 à 1:01:47). Faites glisser les bouts de vos doigts le long de l'avant du cylindre moteur, sans les y enfoncer mais sans l'éviter, avec votre annulaire juste au-dessus de la clavicule. (Si vous appuyez sur le plexus brachial, le patient ressentira une douleur ou des picotements dans les doigts ou une douleur lancinante dans la scapula ; dans ce cas, relâchez la pression.) La bande d'un centimètre située sous la pulpe de vos doigts est le scalène antérieur. Demandez au patient de respirer profondément ; le scalène antérieur devrait s'engager pendant l'inspiration et, dans la plupart des cas, au maximum de la phase inspiratoire (www.anatomytrains.com - réf. vidéo : Lateral Line, 59:05 à 1:00:25).

Le muscle oblique supérieur de la tête, qui est l'autre extrémité de

cette ligne, peut être palpé en prenant l'occiput entre les paumes de vos mains de manière à laisser vos doigts libres, au niveau de la ligne occipitale. Serrez vos doigts sous l'occiput et insinuez la pulpe de vos doigts sous la crête occipitale, sachant que vous devez sentir le trapèze et les muscles semi-épineux sous-jacents. Laissez les bouts de vos doigts sous l'occiput, avec trois doigts alignés, de préférence l'annulaire, le majeur et l'index, les annulaires se touchant presque au niveau de la ligne médiane, et les index positionnés médialement par rapport à l'endroit où l'occiput commence à se courber en direction du processus mastoïde. La taille des mains et des crânes varie mais, pour la plupart, les six pulpes de doigts seront confortablement positionnées ensemble de chaque côté de la ligne médiane. L'insertion occipitale de l'oblique de la tête se trouve juste en dessous de votre index et peut être étirée en immobilisant l'index sur la face inférieure de l'occiput et en réalisant une traction postérosupérieure dans un mouvement délicat de la main.

Le muscle carré des lombes (CL) représente l'autre extrémité de la « Ligne Latérale Profonde » ; il peut être palpé chez le patient en décubitus latéral en accrochant la pulpe des doigts sur le bord supérieur de la crête iliaque, à proximité de l'EIAS, et en déplaçant les doigts postérieurement en direction de l'EIPS. Au niveau de la ligne médiane ou postérieurement à celle-ci, en suivant le bord médial de la crête iliaque, vous rencontrerez le bord antérieur du fascia du CL, souvent très dur et appelé par certains le « raphé latéral », qui éloigne les doigts de la crête et les emmène en direction de l'extrémité latérale de la 12e côte – ce qui indique avec certitude que vous avez trouvé le CL. Cela ne marchera pas si vos doigts reviennent en supérieur ou en latéral de la crête iliaque ; compte tenu de la profondeur du CL, vos bouts de doigts doivent être placés sur le bord médial de la crête iliaque pour pouvoir atteindre cette couche fasciale.

Pour obtenir plus de longueur et de réactivité du CL, travaillez le long de son bord latéral, en le libérant de la crête iliaque en direction de la 12e côte (www.anatomytrains.com – réf. vidéo : Lateral Line, 52:58 à 57:09 ).

Discussion 5.1

La Ligne Latérale Profonde

Deux ensembles de myofascias doivent être pris en considération pour obtenir une vue complète de la LL, même s'ils appartiennent clairement à la Ligne Antérieure Profonde (ils seront étudiés plus en détail avec elle au chapitre 9). Ces éléments latéraux de la Ligne Antérieure Profonde constituent ensemble une « Ligne Latérale profonde », incluse ici car le travail sur ces structures améliorera souvent vos résultats concernant les problèmes liés à la LL, notamment la respiration, mais également les asymétries bilatérales (www.anatomytrains.com – réf. vidéo : Lateral Line, 52:57 à 58:10 ).

Le CL fait partie d'une couche située au-dessous du muscle transverse de l'abdomen, qui n'est donc pas reliée par le fascia aux muscles abdominaux superficiels de la LL. Nous ne pouvons toutefois pas ignorer sa relation étroite avec la LL. Remontant essentiellement depuis la crête iliaque jusqu'à la 12e côte, il est le vrai muscle paraspinal dans les lombaires. Même si les érecteurs de la LPS (l'iliocostal en particulier) peuvent être impliqués dans la flexion latérale, ils sont plus souvent employés pour induire l'extension et l'hyperextension. Le muscle droit de l'abdomen (LAS) induit principalement une flexion du tronc. Le muscle psoas (le tronçon médial de la Ligne Antérieure Profonde dans cette zone, voir le chapitre 9) peut induire un ensemble de mouvements, dont la flexion, l'hyperextension, la flexion latérale et la rotation dans les lombaires. Le CL a toutefois une position unique pour induire une flexion purement latérale. Par conséquent, tout travail sur la LL doit également inclure une certaine attention au tonus et au fascia du CL, même si celui-ci, selon les règles des *Anatomy Trains*, ne fait pas directement partie de la LL.

À l'autre extrémité de la cage thoracique, nous avons une couche profonde similaire dans le cou, les scalènes et leur fascia. Les scalènes

forment une sorte de jupe autour des vertèbres cervicales, agissant pour induire ou stabiliser la flexion latérale de la tête et du cou, de façon similaire au CL. Nous pouvons imaginer la cage thoracique (et, de fait, les poumons) comme étant en suspension entre le CL qui tire d'un côté et les scalènes qui tirent de l'autre (fig. 5.17).

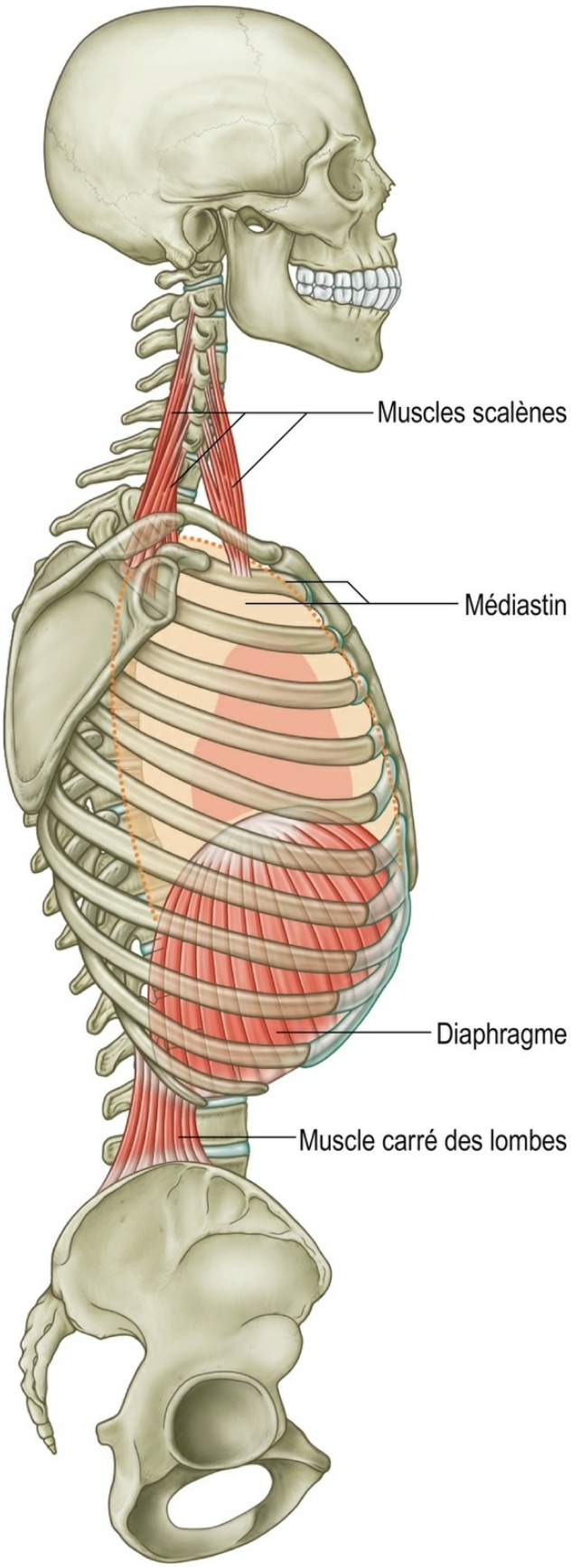
Muscles scalènes
Médiastin
Diaphragme
Muscle carré des lombes

FIG. 5.17 Deux éléments plus profonds de la LL, même si les deux structures font techniquement partie de la Ligne Antérieure Profonde, sont les scalènes et le carré des lombes, qui tiennent la cage thoracique en suspension entre eux.

Nous pouvons également voir une autre jambe d'un « X », parallèle au SCM mais plus en profondeur. Cette couche, la plus profonde, est constituée du muscle scalène antérieur, qui remonte postérieurement de la 1re côte jusqu'aux processus transverses des vertèbres cervicales moyennes. La traction de ce muscle forme une connexion fonctionnelle, à défaut d'une continuité fasciale, avec les muscles sous-occipitaux, et en particulier l'oblique supérieur de la tête ou le semi-épineux supérieur de la tête (fig. 5.18). Ces muscles amènent l'occiput en protraction ou en translation antérieure et les articulations cervicales supérieures en hyperextension, tandis que le scalène antérieur tire les vertèbres cervicales inférieures en flexion. L'ensemble contribue à une forme familière de la posture « tête en avant ».

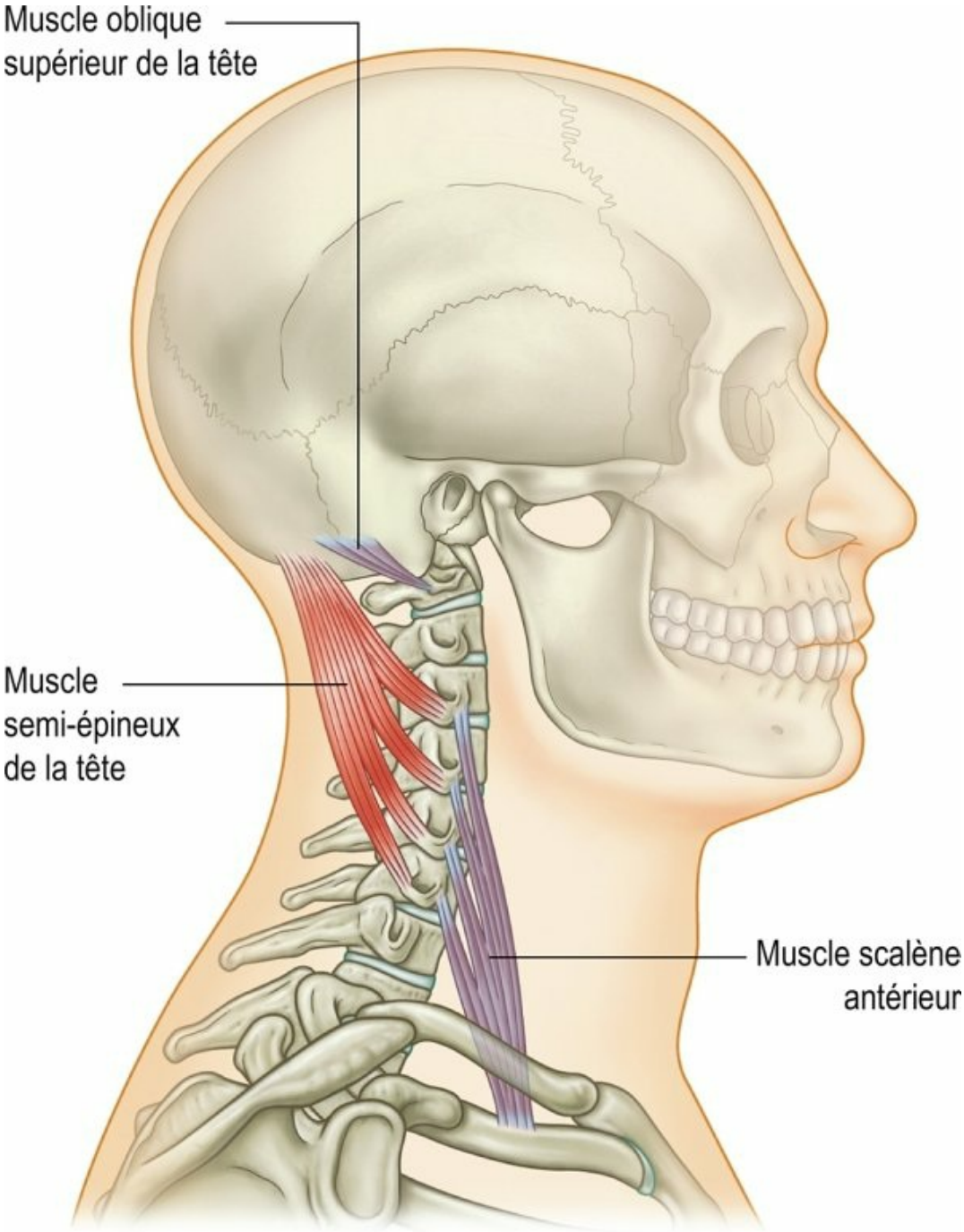

FIG. 5.18 Un autre segment interne de la stabilité latérale est formé par le muscle scalène antérieur, relié aux structures plus profondes de la partie postérieure du cou, telles que la partie supérieure des muscles semi-épineux et oblique supérieur de la tête. Ensemble, ils forment deux TER qui s'associent au TGV du sternocléidomastoïdien.

Discussion 5.2

La Ligne Latérale et le poisson : vibration, nage et développement de la marche

Captation des vibrations

Le haut de la LL se termine au niveau de l'oreille, en étant placé dans l'os temporal, sur le côté de la tête ; de ce fait, la posture idéale de la LL est toujours décrite comme passant par l'oreille. L'oreille entière, bien sûr, contient des structures sensibles à des fréquences vibratoires d'environ 20 à 20 000 Hz, à la force gravitationnelle et à l'accélération du mouvement. L'oreille est une représentation sophistiquée des capteurs vibratoires positionnés sur toute la longueur de la LL de nombreux poissons anciens et de certains poissons modernes, tels que les requins, qui « entendent » l'agitation de leur proie par leurs flancs à partir de ces lignes (fig. 5.19). Les vertébrés plus tardifs, tels que nous-mêmes, semblent avoir concentré l'essentiel de leur sensibilité vibratoire à l'extrémité avant de l'organisme. Une certaine connexion semble toutefois persister en ce sens que les différences gauche/droite peuvent refléter plus des problèmes d'équilibre et de coordination que les différences avant/arrière.

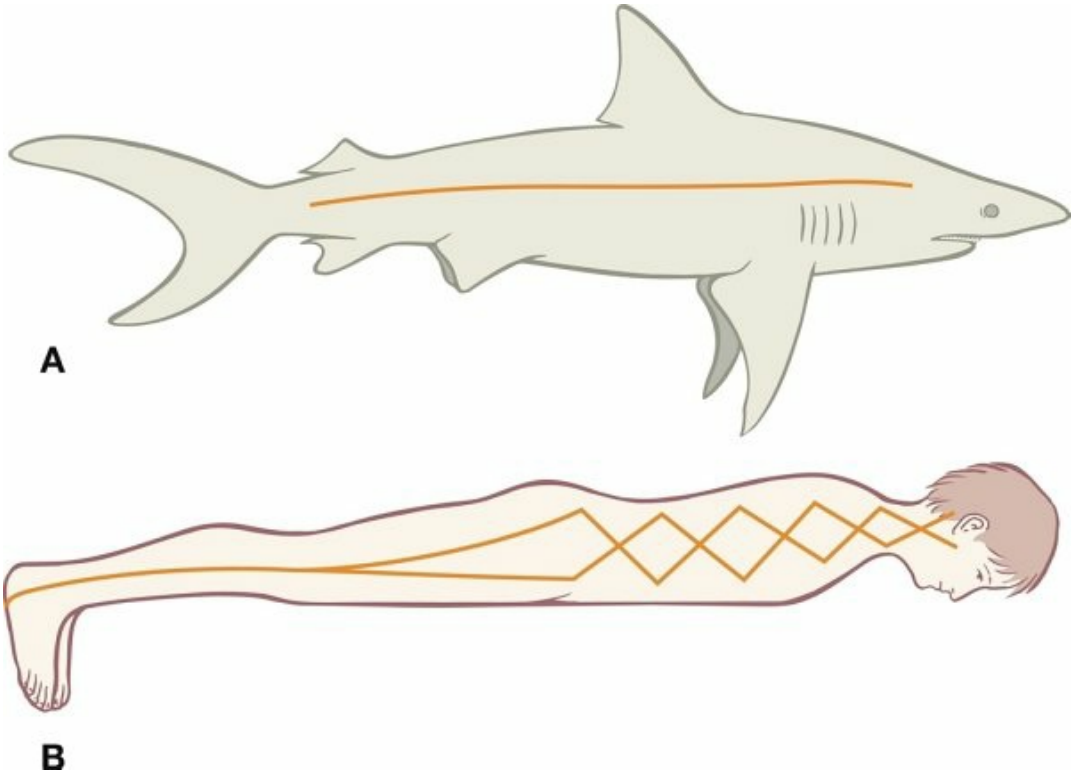

FIG. 5.19 Certains poissons, comme les requins, ont une ligne de capteurs vibratoires descendant le long de leur Ligne Latérale. Les humains semblent avoir concentré l'essentiel de cette sensibilité vibratoire dans l'oreille, au sommet de cette ligne. Entendez-vous avec votre « poisson intérieur » [2] ?

Nage

Presque tous les poissons nagent selon un mouvement latéro-latéral. Cela implique nécessairement la contraction successive des deux « champs contractiles » latéraux [3]. L'origine de ce mouvement (et donc l'expression la plus profonde de la LL) se trouve dans les minuscules muscles intertransversaires qui vont d'un processus transverse à l'autre dans le rachis. Lorsqu'un côté se contracte, il étire le muscle correspondant controlatéral (fig. 5.20). Le réflexe d'étirement spinal, un médiateur ancien des mouvements de la moelle spinale, provoque la contraction du muscle étiré et donc l'étirement du premier muscle du côté opposé, lequel se contracte à son tour, et ainsi

de suite. De cette façon, le mouvement coordonné de nage (en d'autres termes, des ondes coordonnées descendant le long des muscles latéraux) peut se produire avec une implication minimale du cerveau. Une lamproie, équivalent moderne des poissons anciens, peut être décérébrée et, lorsqu'on la place dans de l'eau courante, elle va continuer à nager à contre-courant d'une façon aveugle, lente, mais coordonnée, utilisant uniquement des mécanismes spinaux – la seule stimulation des capteurs vibratoires situés sur la peau latérale entraînant le réflexe d'étirement.

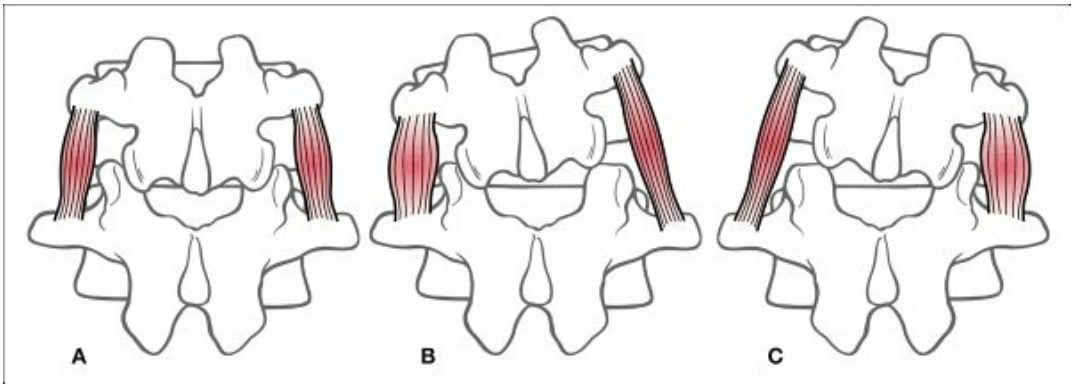

FIG. 5.20 Le mouvement latéral, celui concerné par les mouvements de nage d'un poisson ou le mouvement vers l'avant d'une anguille ou d'un serpent, consiste en des réflexes réciproques descendant en ondes le long des muscles. Lorsqu'un côté se contracte, l'autre s'étire, induisant une contraction de celui-ci, qui étire le premier côté, qui donc se contracte, et ainsi de suite vers l'amont.

Bien sûr, des mouvements analogues persistent chez les humains. De nombreux mouvements, tels que la marche, utilisent les réflexes d'étirement réciproques. Le mouvement latéro-latéral lui-même est moins visible dans la marche normale d'un adulte, mais sa primauté sous-jacente est repérable chez le nourrisson âgé d'environ 3 à 6 mois, lorsqu'il commence à ramper avec un mouvement latéro-latéral. Ce mouvement sera ensuite remplacé par le mouvement plus sophistiqué de marche à quatre pattes, qui associe une flexion/extension et une

rotation avec flexion latérale [4].

Marche

Lorsque nous évaluons la marche adulte, un mouvement latéro-latéral excessif est considéré comme une aberration. Nous nous attendons à voir la tête et même le thorax relativement droit lors des déplacements, l'essentiel de l'accommodation latéro-latérale se situant au niveau de la taille et au-dessous. Du point de vue des méridiens myofasciaux, la LL entière est impliquée dans ces ajustements et doit être prise en considération pour corriger les déviations de type trop ou pas assez de flexion latérale dans le profil de marche sous-jacent.

Comme principale force de mouvement vers l'avant, nous autres humains utilisons un mouvement sagittal de flexion/extension (à l'instar des dauphins et des baleines), et non le mouvement latéro-latéral comme les poissons. Notre marche implique une légère accommodation latéro-latérale, comme nous l'avons noté, mais le mouvement controlatéral de la marche humaine implique beaucoup de rotation, notamment par la taille et le bas de la cage thoracique. Ce mouvement permet d'équilibrer les oscillations contraires de la ceinture pelvienne et de la ceinture scapulaire.

Les séries de « X » ou les agencements en panier tressé qui caractérisent la LL au niveau du tronc et du cou sont parfaitement positionnés pour moduler et freiner ces mouvements rotatoires. Par conséquent, la structure tressée de la LL au niveau du tronc peut être décrite comme des arcs partiels de spirales utilisés comme des ressorts et des absorbeurs de chocs pour atténuer les complexités de la marche. De cette façon, nous pouvons considérer la direction oblique des muscles intercostaux comme faisant pratiquement office de ressort de montre, stockant l'énergie potentielle lorsque la cage thoracique est tournée d'un côté et la libérant en énergie cinétique lorsque la cage thoracique tourne de l'autre côté (fig. 5.21). Nous avons trouvé des résultats intéressants en traitant les intercostaux principalement comme des muscles de la marche plutôt que comme des muscles de la respiration (une idée qui nous a été proposée pour la première fois par Jon Zahourek de Zoologik Systems).



FIG. 5.21 Les muscles intercostaux peuvent être vus comme faisant office de ressort de montre, enroulant et déroulant tour à tour la cage thoracique à chaque pas. Lorsque vous faites un pas en avant avec le pied gauche et que la cage thoracique tourne vers la gauche, les intercostaux externes à droite se contractent tandis que les intercostaux internes à gauche se contractent pour produire le mouvement. Leurs compléments s'étirent, stockant une pression de recul élastique pour ramener la cage thoracique de l'autre côté. Si ce mécanisme de ressort de montre ne fonctionne pas – si les côtes restent rigides pendant la marche – l'accélération des cuisses ne pourra être contrebalancée que par les bras. (www.anatomytrains.com – réf. vidéo : Body Reading 101.)

Mouvement latéral *versus* sagittal

Au début des années 1980, dans une banlieue de Londres, je venais de commencer un séminaire du samedi auprès d'un groupe d'instructeurs de fitness lorsque la joyeuse cacophonie d'un orchestre scolaire a couvert ma voix. Je suis allé voir à la fenêtre et j'ai appelé mes étudiants pour observer un phénomène simple mais parlant. Nous regardions depuis le 6e étage le défilé du jour du souvenir. D'en haut, nous avons vu le défilé se mettre en route, les têtes des anciens combattants de la Seconde Guerre mondiale oscillant visiblement d'un côté à l'autre alors que les têtes des adolescents de l'orchestre bougeaient de haut en bas (fig. 5.22).

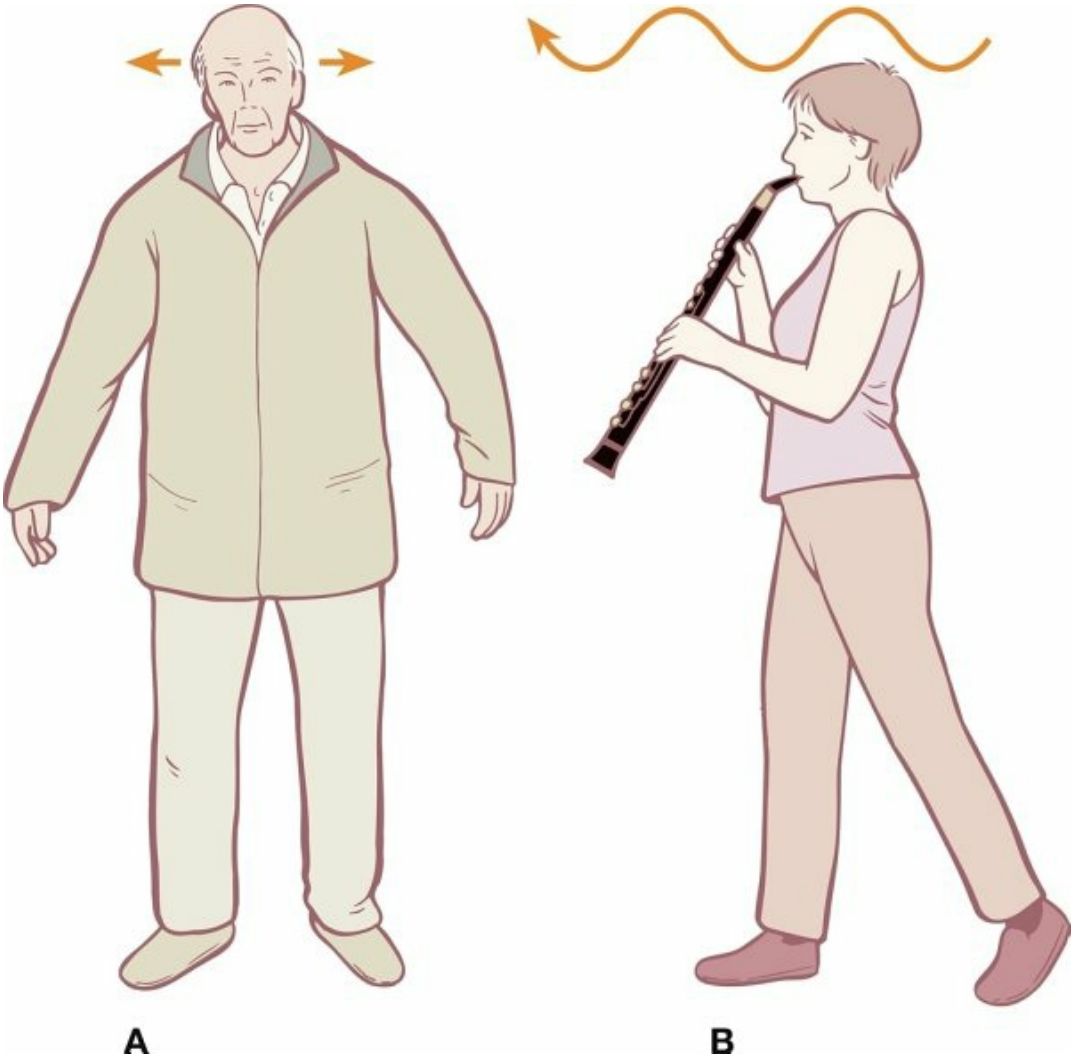

FIG. 5.22 Les personnes âgées ont tendance à marcher avec un mouvement latéro-latéral plus important de la tête en raison de la moindre capacité des hanches et de la taille d'accommoder le transfert de poids. Les adolescents ont tendance à marcher la tête stable dans le sens droite-gauche, mais il n'est pas rare que leur tête monte et descende lorsqu'ils marchent en raison d'un raccourcissement chronique dans les fléchisseurs des hanches.

Le message était clair : les anciens combattants âgés avaient une moindre accommodation dans les lignes latérales autour de la taille (et peut-être aussi une certaine arthrite dégénérative au niveau des

hanches). Ils étaient donc obligés, en « défilant », de transférer entièrement leur poids d'un pied à l'autre, provoquant ce mouvement de tête d'un côté à l'autre. Les adolescents portant les instruments étaient performants concernant l'accommodation latéro-latérale, mais (nous le supposons) la collision entre l'augmentation des taux d'hormones et la réticence générale de la Grande-Bretagne vis-à-vis du sexe avait peut-être généré une certaine tension dans les fléchisseurs de la hanche à l'avant du bassin, de sorte que tout le mouvement ascendant et descendant en flexion dorsale était transféré directement par la hanche jusqu'au rachis et à la tête.

Quelle qu'en soit la cause, les anciens combattants présentaient des problèmes de LL en tant que groupe et les adolescents montraient des limitations au niveau de la LPS et de la LAS.

Discussion 5.3

La Ligne Latérale et la séduction

Si présenter sa LAS au monde, dans toutes ses zones sensibles et érogènes (voir le chapitre 4, Discussion 4.2), est essentiellement une manifestation de confiance, ou un « Oui », et que présenter sa LPS, ou carapace (« tourner le dos »), est essentiellement une expression de protection, ou un « Non », que veut-on signifier en se présentant de côté par sa LL ? La réponse est « Peut-être ». Par conséquent, présenter sa LL peut être associé à un déroulé complexe connu sous le nom de séduction. Elle est impliquée dans des problèmes qui lient la sécurité à la sensualité et à la sexualité. Tout survol des publicités ou des shootings de mode dans *Vogue*, par exemple, montrera combien souvent la présentation de profil est utilisée pour vendre des vêtements, des parfums, des bijoux, du maquillage ou d'autres accessoires du jeu de la séduction (fig. 5.23). (Cette idée psychobiologique a été gracieusement fournie par James Earls, auteur de *Born to Walk* [5].)



FIG. 5.23 Une vue entièrement frontale du corps dit « oui », tandis qu'un corps qui tourne le dos dit « non ». Un corps de profil, entre les deux, dit « peut-être » ; c'est pourquoi la Ligne Latérale est souvent présentée dans les publicités qui veulent représenter l'attitude de séduction. **(© iStockphoto.com, reproduit avec autorisation. Photographie de Chris Scredon.)**

Discussion 5.4

Le « X » latéral – récapitulatif

Étant donné que nous sommes plus ou moins symétriques bilatéralement (au moins en ce qui concerne le système musculosquelettique), il est relativement simple d'examiner nos patients de face ou de dos pour détecter des différences éventuelles dans la façon dont les LL sont gérées de la gauche vers la droite, et de corriger un éventuel déséquilibre en rallongeant les tissus raccourcis. Il est un peu plus complexe de regarder le tressage de panier de la LL de profil, mais c'est tout aussi utile. Nous pouvons évaluer les « X » individuels sur leur trajet le long du tronc, ou bien nous pouvons prendre une vue d'ensemble et évaluer le tronc en entier.

Pour cela, regardez votre patient de profil (ou vous-même dans une glace ou sur une photographie). Imaginez qu'une jambe du « X » s'étend du processus épineux de la 7e vertèbre cervicale (C7) jusqu'au pubis, tandis que l'autre s'étend de l'incisure jugulaire du sternum jusqu'à l'apex du sacrum (fig. 5.24 et fig. 5.25, comparez avec la fig. 5.11). L'une de ces jambes est-elle significativement plus longue que l'autre ? Pratiquement tous les individus ayant un corps de type dépressif ou « accablé » auront une ligne allant du sternum au sacrum visiblement plus courte que celle allant de C7 au pubis (fig. 5.25B). La posture de type « militaire » projette habituellement le sternum vers le haut et en avant, mais elle le fait souvent aux dépens du sacrum qu'elle projette aussi vers le haut et vers l'avant, de sorte que cette jambe du « X » n'est pas rallongée, mais simplement déplacée

(fig. 5.25C, vidéo 6.5 ). Dans de rares cas (au moins dans les cultures occidentales), la cage thoracique sera déplacée vers le bas et vers l'avant par rapport au bassin et la jambe du « X » allant du sternum au sacrum sera la plus longue des deux.

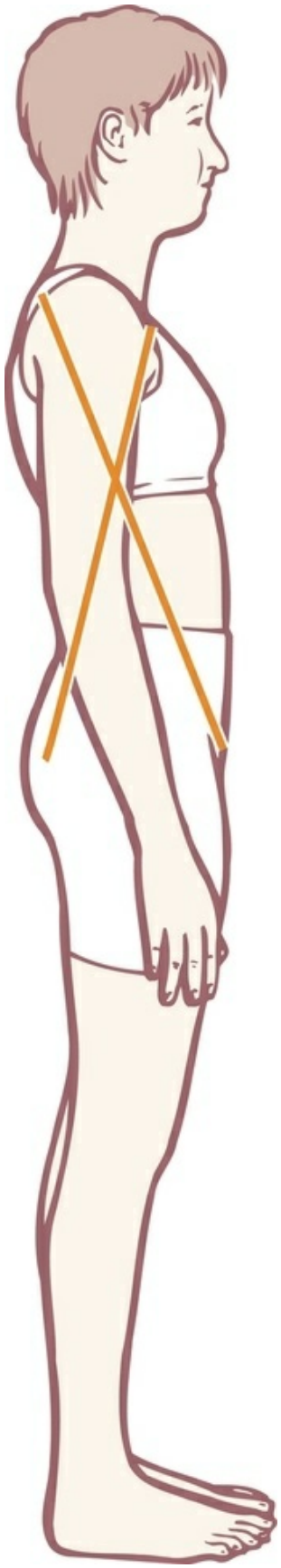

FIG. 5.24 **Tracer un « X » imaginaire, dont une des jambes relie le processus épineux de C7 au pubis et l'autre relie l'incisure jugulaire du sternum à l'apex du sacrum, est une façon simple d'évaluer le résumé des « X » sur l'ensemble du tronc.**



A



B



C

FIG. 5.25 Une structure équilibrée montre un équilibre harmonieux de tous les « X » du tronc (A). Le sternum qui retombe à proximité du sacrum est un profil occidental très courant (B). Placer le sacrum en avant par une bascule antérieure du bassin et bomber le torse, comme dans la posture militaire, modifie simplement le mode de compensation, mais pas la structure sous-jacente (C). Le profil où la cage thoracique est projetée vers l'avant sur le bassin, rapprochant C7 du pubis, est beaucoup plus rare. (Non représenté – www.anatomytrains.com – réf. vidéo : Body Reading, 101 .)



vidéo 6.5 Ligne latérale : X de la respiration

Même si l'exemple le plus courant est d'avoir la jambe du « X » reliant l'incisure jugulaire du sternum au sacrum qui est trop courte, il est difficile d'atteindre les tissus responsables. L'oblique interne est une voie possible, mais ces tissus sont souvent enfouis dans la racine du diaphragme, le carré des lombes, ou les structures médiastinales

(fig. 5.26 et voir le chapitre 9). Une approche par la prise de conscience de la respiration est souvent plus efficace et moins invasive.



FIG. 5.26 L'allongement de la ligne reliant l'incisure jugulaire du sternum au promontoire du sacrum implique d'agir sur les tissus internes difficiles à changer que sont le tendon central du diaphragme et le médiastin. A. Tissus médiastinaux compris entre la face postérieure du sternum et la face antérieure du rachis thoracique. B. Diaphragme montrant la connexion entre le fascia formant le tendon central et le fascia formant le péricarde, illuminé par en dessous. (A, photo avec l'aimable autorisation d'Anna Rowedder. B, © FasciaResearchSociety.org/Plastination.)

Votre patient se tenant de profil en face de vous, placez vos mains sur le manubrium sternal et sur le bas du dos, au niveau de la jonction lombosacrée. Suivez la respiration de votre patient sur quelques cycles, en notant si vos mains bougent pendant l'inspiration et comment elles le font. Puis invitez votre patient à faire s'éloigner vos

mains l'une de l'autre lors de l'inspiration et à les laisser se rapprocher lors de l'expiration. Certains patients, en augmentant l'inspiration, augmenteront l'écart entre vos mains ; d'autres feront beaucoup d'efforts, mais ne réussiront qu'à ramener la main sternale en antérieur tout en ramenant également la main placée sur le sacrum en antéro-supérieur, d'où une absence de gain net de longueur de cette ligne. En encourageant le mouvement avec vos mains et vos paroles, vous pouvez aider le patient à obtenir un réel changement de longueur de la ligne, en créant un mouvement antéro-supérieur du sternum tandis que le sacrum descend dans un mouvement de contre-nutation. Demandez à votre patient de répéter le mouvement un certain nombre de fois entre les séances pour augmenter la longueur de cette ligne.

Références

1. Chaudhry H, Schleip R, Ji Z. Three-dimensional mathematical model for deformation of human fasciae in manual therapy. J Am Osteopath Assoc. 2008;108(8):379–390.
2. Shubin N. Your Inner Fish. NY: Pantheon Books; 2008.
3. Beach P. Muscles and Meridians. Edinburgh: Churchill Livingstone; 2010.
4. Bainbridge-Cohen B. Basic Neurocellular Patterns. El Sobrante CA: Burchfield Rose Pub; 2018.
5. Earls J. Born to Walk. London: Lotus; 2016.

[1] Câble reliant la tête du mât à l'arrière du navire. (NdT)

6: Ligne Spirale

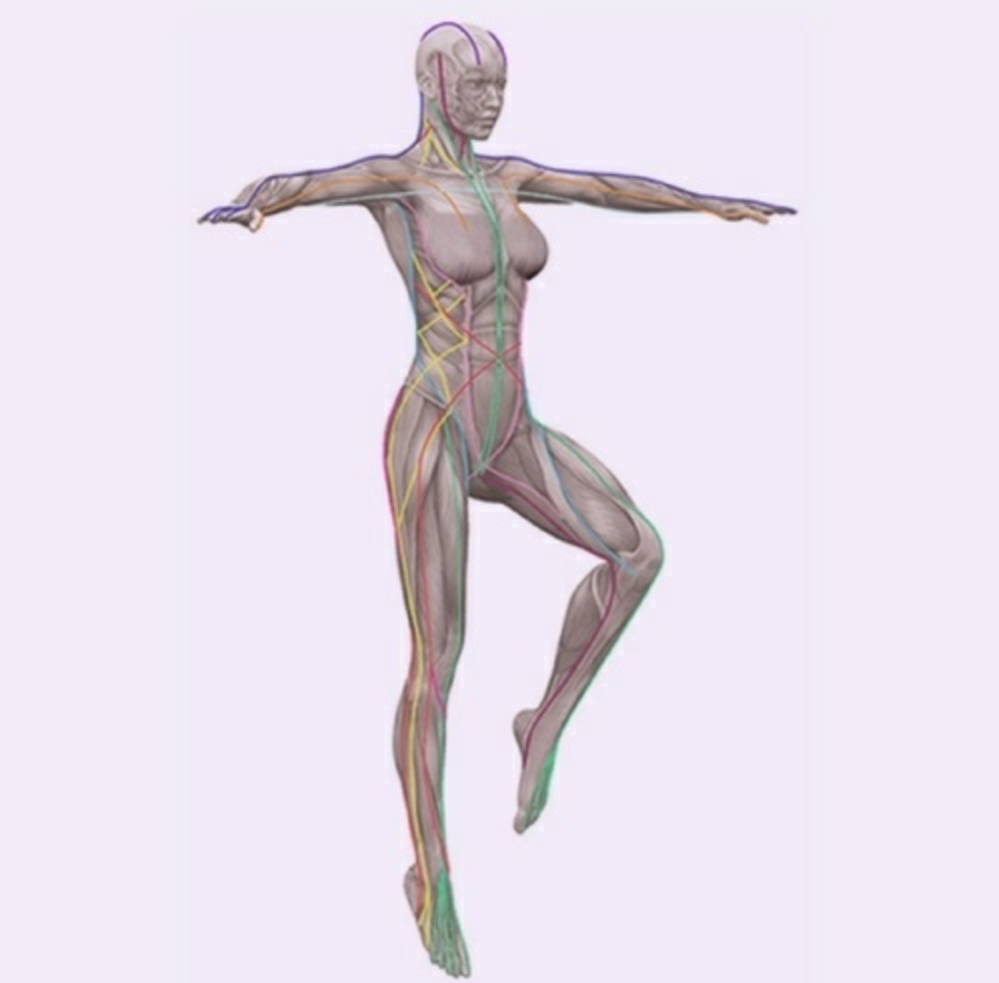

Présentation

La Ligne Spirale (LS) (fig. 6.1, vidéo 2.4) enveloppe le corps en deux hélices symétriques, droite et gauche, formant un double maillage qui joint chaque côté du crâne à l'épaule opposée par le haut

du dos, puis tourne autour des côtes pour rejoindre la partie antérieure du corps avant de traverser une nouvelle fois au niveau du nombril et de mettre le cap sur la hanche controlatérale. À partir de là, la LS forme comme une « corde à sauter » : elle longe la face antérolatérale de la cuisse et croise le tibia pour rejoindre l'arche longitudinale médiale, passe sous le pied et remonte le long de la face postérolatérale de la jambe jusqu'à l'ischion et jusque dans le myofascia des muscles érecteurs du rachis (de chaque côté, selon la posture ou la position) pour se terminer sur le crâne, tout près de son point de départ.

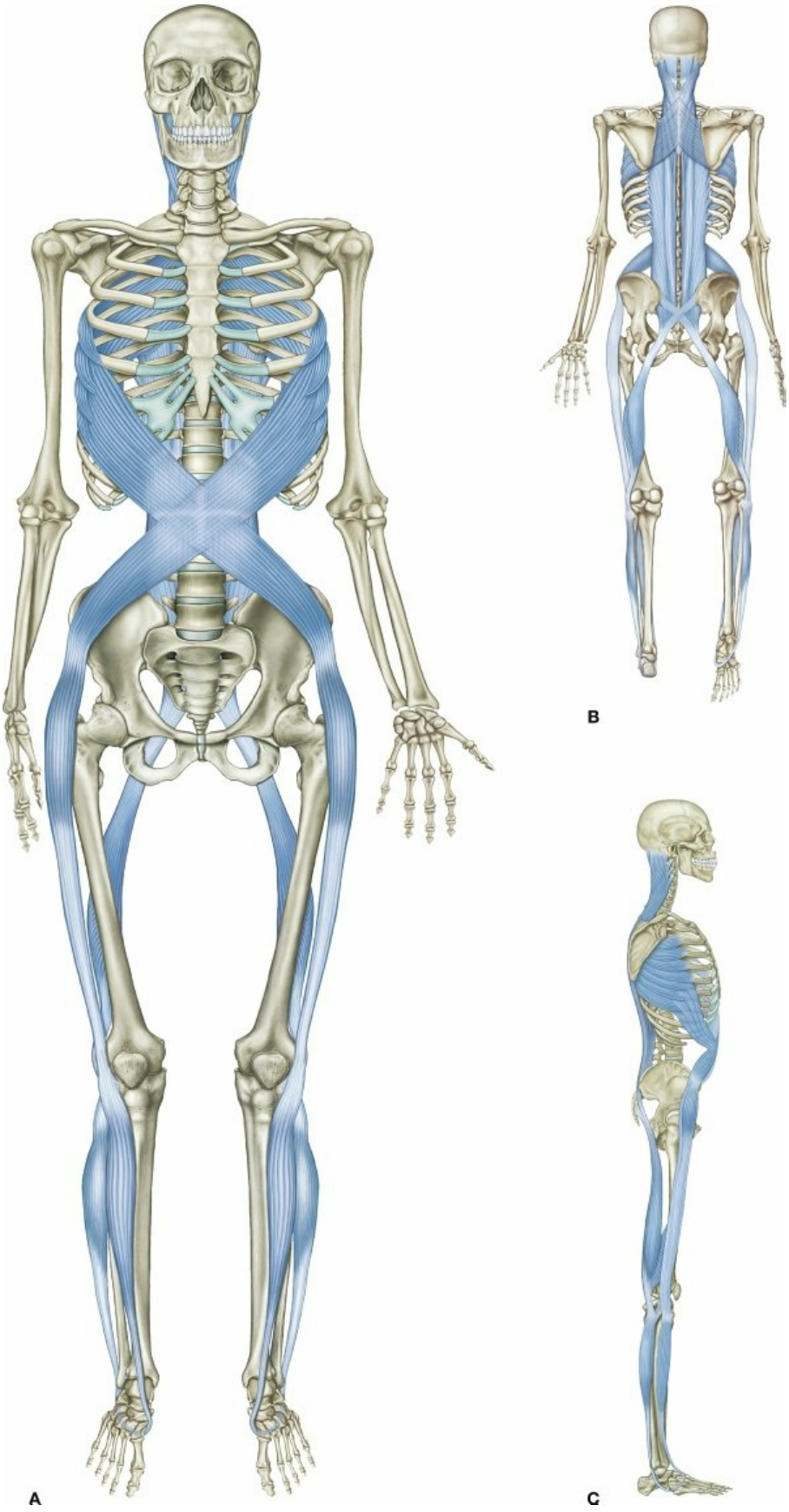
A
B
C

FIG. 6.1 **La Ligne Spirale.**

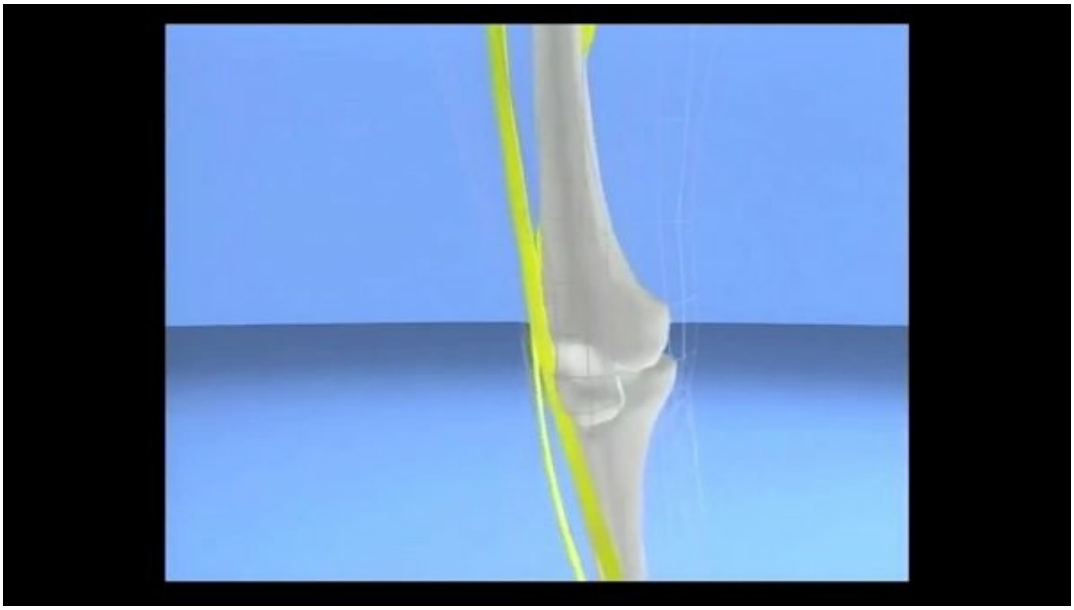

vidéo 2.4 Ligne Spirale

Fonction posturale

La LS fonctionne posturalement pour envelopper le corps dans une double spirale qui permet de maintenir l'équilibre dans tous les plans (fig. 6.2A-C et tableau 6.1). La LS relie les arches du pied à l'angle pelvien et contribue à déterminer un alignement efficace du genou au cours de la marche. Dans les situations de déséquilibre, la LS participe à la création, à la compensation et au maintien des torsions, rotations et bascules latérales du corps. Selon la posture et le mode de mouvement, notamment lorsque la jambe est sensiblement ou momentanément plus lestée, les forces en provenance des jambes peuvent remonter du même côté ou bien passer sur le côté opposé du corps au niveau du sacrum, en particulier dans le mouvement controlatéral de la marche (voir le chapitre 10).

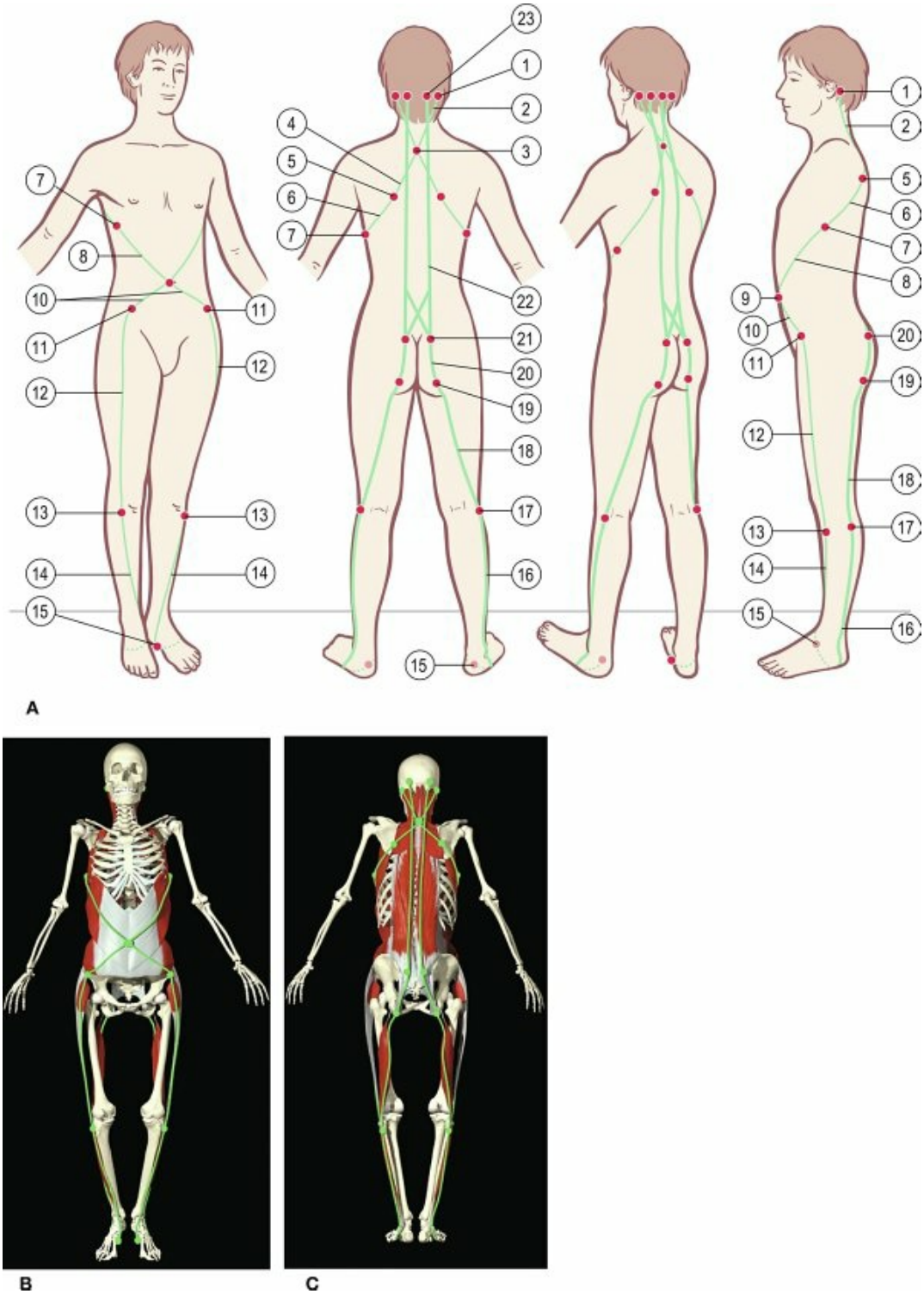

FIG. 6.2 **A. « Voies » et « gares » de la Ligne Spirale. B, C. « Voies » et « gares » de la Ligne Spirale vues par Primal Pictures. (www.anatomytrains.com – réf. vidéo :**

Primal Picture Anatomy Trains**.) (B, C, gracieusement fournies par Primal Pictures, www.primalpictures.com.)**

Tableau 6.1

Ligne Spirale : les « voies » myofasciales et les « gares » osseuses (voir fig. 6.2)

« Gares » osseuses		« Voies » myofasciales
Crête occipitale/processus mastoïde Processus transverses atlas/axis	**1**	
	2	Muscle splénius de la tête et du cou
Processus épineux des vertèbres cervicales inférieures/thoraciques supérieures	**3**	
	4	Muscles grand et petit rhomboïdes
Bord médial de la scapula	**5**	
	6	Muscle dentelé antérieur
Côtes latérales	**7**	
	8	Muscle oblique externe
	9	Aponévrose abdominale, ligne blanche
	10	Muscle oblique interne
Crête iliaque/EIAS	**11**	
	12	Muscle tenseur du

		fascia lata, tractus iliotibial
Condyle latéral du tibia	**13**	
	14	Muscle tibial antérieur
Base du 1er métatarsien	**15**	
	16	Muscle long fibulaire
Tête de la fibula	**17**	
	18	Muscle biceps fémoral
Tubérosité ischiatique	**19**	
	20	Ligament sacrotubéral
Sacrum	**21**	
	22	Fascia lombosacré, muscles érecteurs du rachis
Crête occipitale	**23**	

Une grande partie du myofascia de la LS participe aux autres méridiens cardinaux (LPS, LAS, LL) ainsi qu'à la Ligne Brachiale Postérieure Profonde (voir le chapitre 7). La LS est impliquée dans de multiples fonctions, de sorte qu'un dysfonctionnement de celle-ci peut affecter le bon fonctionnement de ces autres lignes. Comme la plupart des gens ont une main, une jambe et un œil dominants et une main, une jambe et un œil « non dominants », la LS est rarement parfaitement équilibrée d'un côté à l'autre, mais elle est fonctionnellement adaptable avec des tolérances relativement larges.

Fonction de mouvement

La fonction globale de mouvement de la LS est de créer et gérer des spirales obliques et des rotations dans le plan transverse du corps et, en contraction excentrique ou isométrique, de stabiliser le tronc et les

jambes pour leur éviter de se retrouver en collapsus rotationnel.

Considérations générales pour la thérapie manuelle

La LS traverse beaucoup d'autres Lignes en « parasite », ce qui signifie que la plupart des structures impliquées dans la LS participent également aux autres lignes. Les techniques à appliquer aux muscles splénius de la tête, tenseur du fascia lata et fibulaires (péroniers) sont présentées au chapitre 5 (ou sur la vidéo de la LL sur www.anatomytrains.com). On trouvera plus de détails sur les muscles rhomboïdes avec la Ligne Brachiale Postérieure Profonde au chapitre 7, sur les muscles biceps fémoral et érecteurs du rachis au chapitre 3 (ou sur la vidéo de la LPS sur www.anatomytrains.com Superfical Back Line), et enfin sur le muscle tibial antérieur et les muscles abdominaux au chapitre 4 (ou sur la vidéo de la LAS sur www.anatomytrains.com Superfical Front Line). Dans ce chapitre, nous nous concentrerons sur des techniques complémentaires axées sur des zones propres à la LS.

Les schémas courants de compensation posturale associés à la LS sont les suivants : pronation/supination de la cheville, rotation et bascule médiale du genou, rotation pelvienne sur les pieds, rotation de la cage thoracique sur le bassin, une épaule surélevée ou basculée antérieurement, et bascule, inclinaison ou rotation de la tête.

La Ligne Spirale en détail

Par commodité, nous changerons de tactique et commencerons par détailler la LS depuis sa partie supérieure, en gardant à l'esprit que, *in vivo*, chacune de ces lignes peut transmettre, et transmet, des forces

myofasciales depuis l'une ou l'autre de ses extrémités ou pratiquement depuis chaque « gare » située sur les « voies » dans chaque direction.

La LS commence sur le côté du crâne, au niveau ou en supérieur du segment latéral de la ligne nuchale, à la jonction entre l'occiput et l'os temporal, plongeant en inféromédial via le muscle splénius de la tête. En chemin, elle récupère le muscle splénius du cou au niveau de l'atlas et de l'axis, puis s'étend en descendant jusqu'aux processus épineux de C6 à T5 (fig. 6.3A).

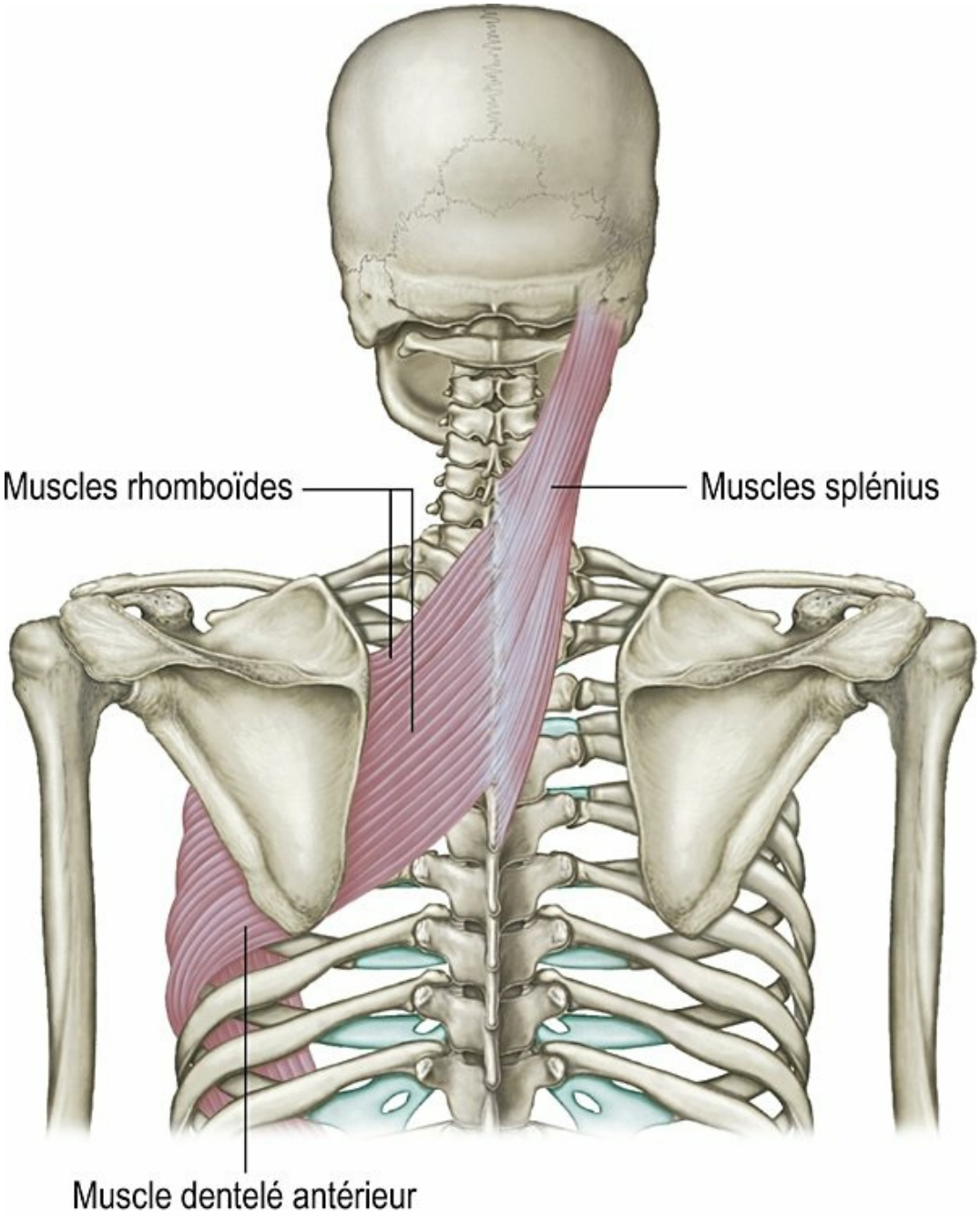

FIG. 6.3 La continuité myofasciale de la Ligne Spirale commence par une connexion fasciale partant des muscles splénius sus-jacents aux processus épineux (A) jusqu'aux muscles rhomboïdes qui passent à la scapula controlatérale. Un « embranchement » peut également être réalisé (B) avec le muscle dentelé postérieur et supérieur, qui chemine au-dessous des

rhomboïdes, mais au-dessus du fascia des muscles érecteurs du rachis pour s'insérer sur les côtes.

En croisant au-dessus des extrémités des processus épineux par une lame fasciale continue, nous récupérons de l'autre côté les muscles grand et petit rhomboïdes intégrés dans le même tissu (voir fig. 1.16 et fig. 2.7). (Un lien mécanique plus petit relie le muscle splénius au muscle dentelé postérieur et supérieur plus mince qui est sous-jacent aux muscles rhomboïdes et s'insère sur les côtes juste latéralement aux muscles érecteurs du rachis – fig. 6.3B, vidéo 4.5 .) Les rhomboïdes nous emmènent le long de la même ligne de traction au-dessus du bord médial de la scapula, reliant ainsi le côté gauche du crâne à la scapula droite et vice versa (fig. 6.4, vidéo 4.4).

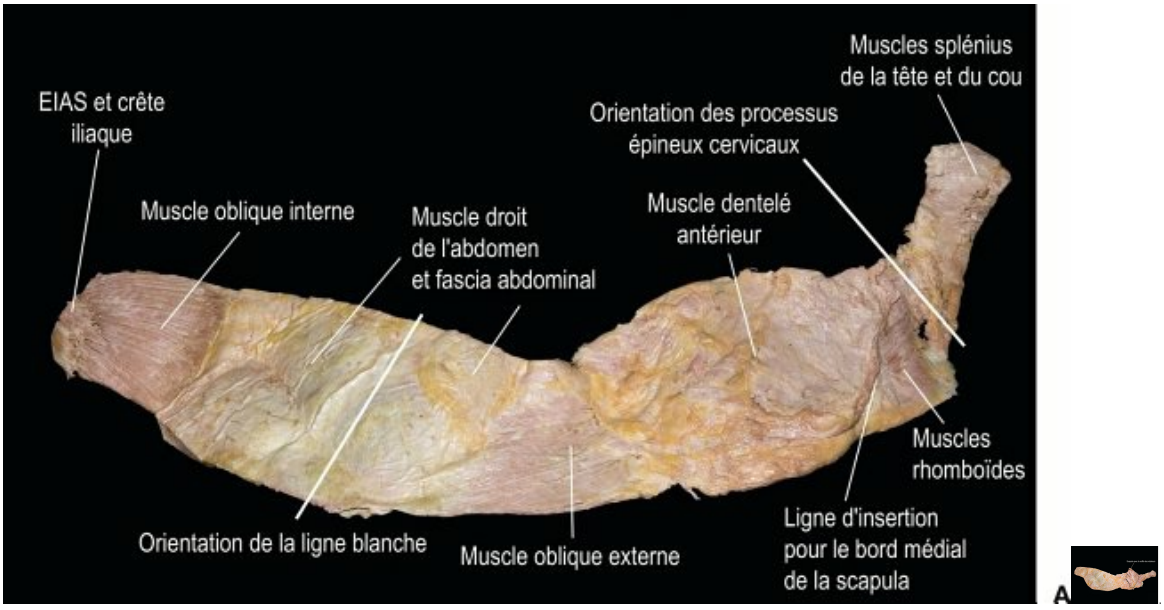

FIG. 6.4 A. Dissection de la Ligne Spirale supérieure, montrant clairement les continuités fasciales enveloppantes partant du crâne jusqu'à la hanche, en passant par les splénius, les rhomboïdes, le dentelé antérieur et les fascias abdominaux contenant les

muscles obliques de l'abdomen. La scapula a été retirée de cette pièce de dissection, laissant une ligne visible, mais pas de rupture de la couche musculaire dans le tronçon rhomboïde-dentelé. Les lignes plus longues en gras indiquent la ligne médiane sagittale, l'avant (à gauche) et l'arrière (à droite). B. Même dissection, mais avec la scapula (et les muscles de la coiffe des rotateurs) toujours fixée à l'écharpe « rhomboïde-dentelé » (voir aussi fig. 2.1 et fig. 2.7). (www.anatomytrains.com – réf. vidéo : Anatomy Trains Revealed ; vidéo 4.4 .)

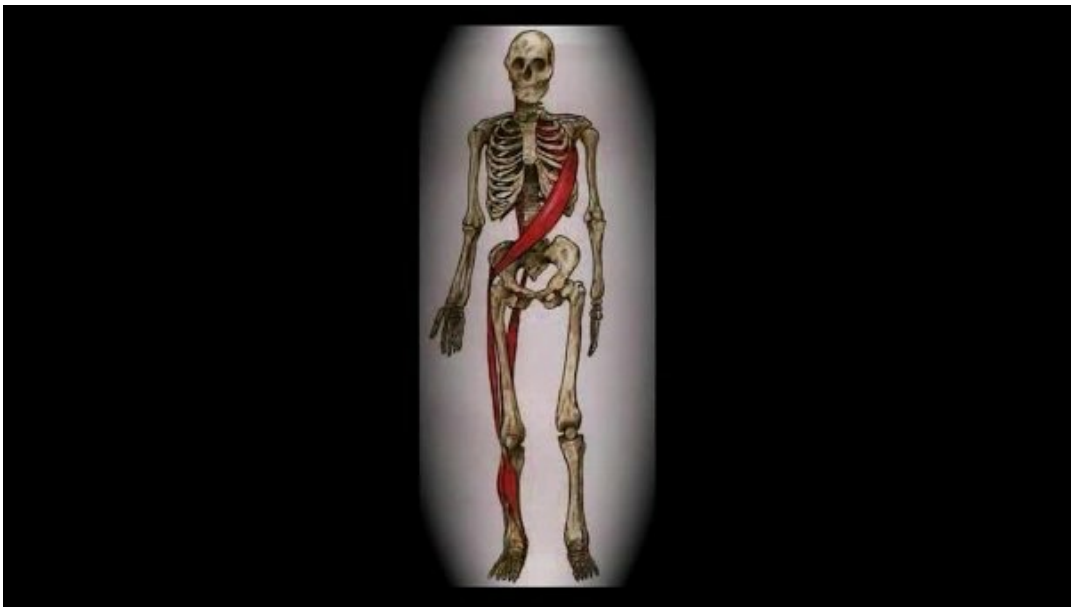

vidéo 4.4 Ligne Spirale



vidéo 4.5 Ligne Spirale, portion supérieure : tissus frais

À partir du bord médial de la scapula, on trouve une connexion fasciale directe avec les muscles infra-épineux et subscapulaire de la coiffe des rotateurs, que nous explorerons avec les Lignes Brachiales dans le chapitre suivant. La LS se poursuit toutefois sur une connexion fasciale moins évidente, mais néanmoins très forte, avec le muscle dentelé antérieur, au-dessous de la scapula (fig. 6.5). En dissection, la connexion entre les muscles rhomboïdes et le muscle dentelé antérieur est plus forte et plus « charnue » que la connexion de chacun de ces muscles avec la scapula elle-même.

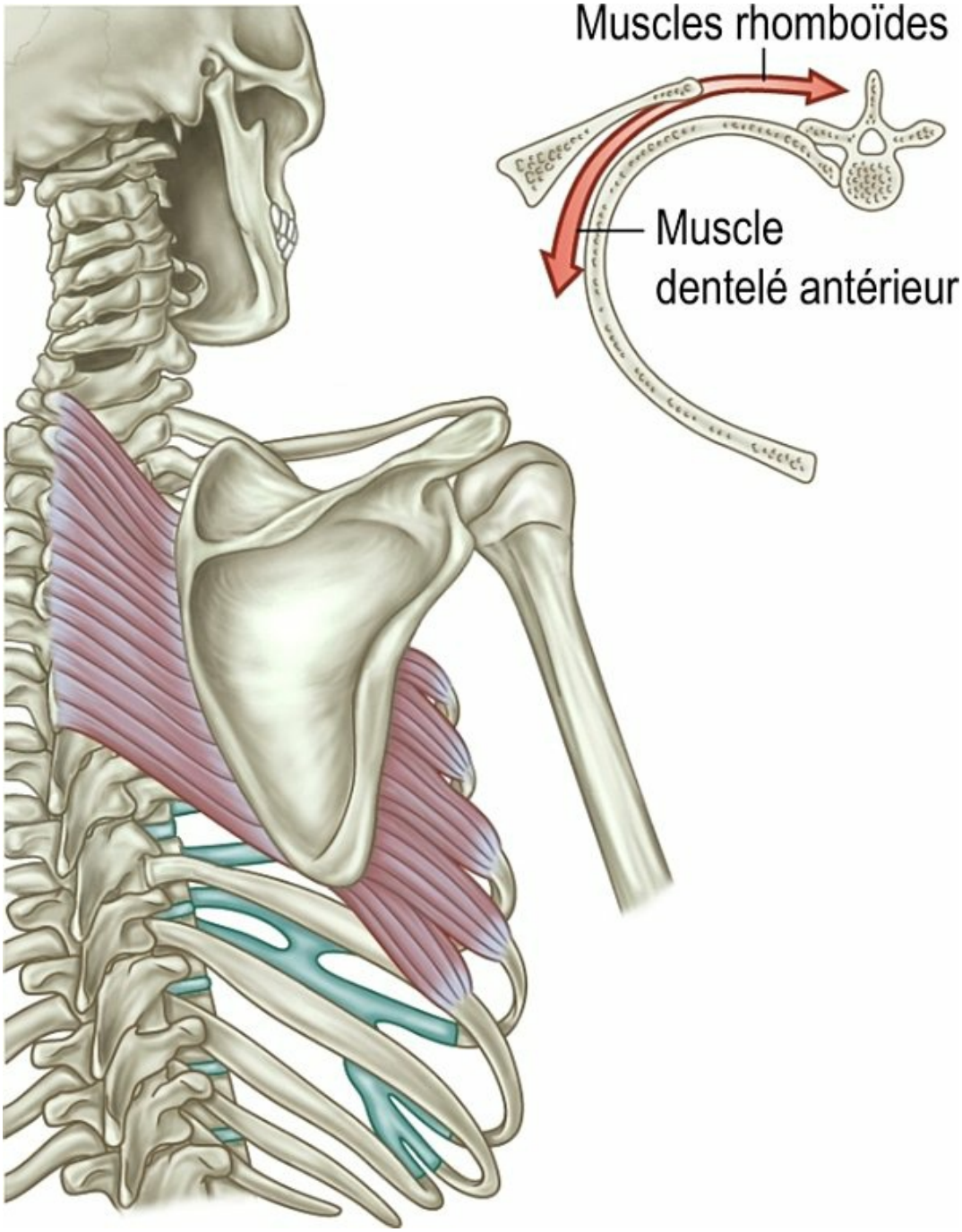

FIG. 6.5 La continuité suivante de la Ligne Spirale, formée par l'ensemble des rhomboïdes et du dentelé antérieur, forme une écharpe myofasciale pour la scapula. La scapula se trouve ainsi en suspension entre eux et sa position dépendra du tonus myofascial relatif de ces deux muscles.

Les muscles rhomboïdes sont reliés à une bonne portion du dentelé, qui est un muscle complexe avec de nombreuses directions des fibres qui le composent. La voie de la LS, comme décrit ci-dessus, traverse d'abord la portion inférieure du muscle dentelé antérieur. Le dentelé a son origine sur la face profonde du bord médial de la scapula et des insertions sur les neuf premières côtes, mais la partie qui s'insère sur les côtes 5 à 9 assure la continuité spirale que nous suivons (voir la Discussion 6.2, « Ligne Spirale et posture "tête en avant" », pour suivre l'une des autres directions au sein du muscle dentelé). En dissection, la continuité fasciale avec les muscles rhomboïdes est très claire. Si nous pouvions replier la partie glénoïdienne de la scapula et révéler ainsi le muscle dentelé sous-jacent, nous verrions clairement que c'est un seul muscle – le muscle rhomboïde-dentelé, pour ainsi dire –, avec le bord médial de la scapula enchevêtré dans son fascia à mi-chemin environ de son trajet partant des processus épineux des vertèbres thoraciques supérieures jusqu'aux côtes latérales (fig. 6.6). Si la scapula est détachée des tissus sous-jacents, la connexion entre les rhomboïdes et le dentelé reste très forte (fig. 6.7 et voir fig. 6.4).

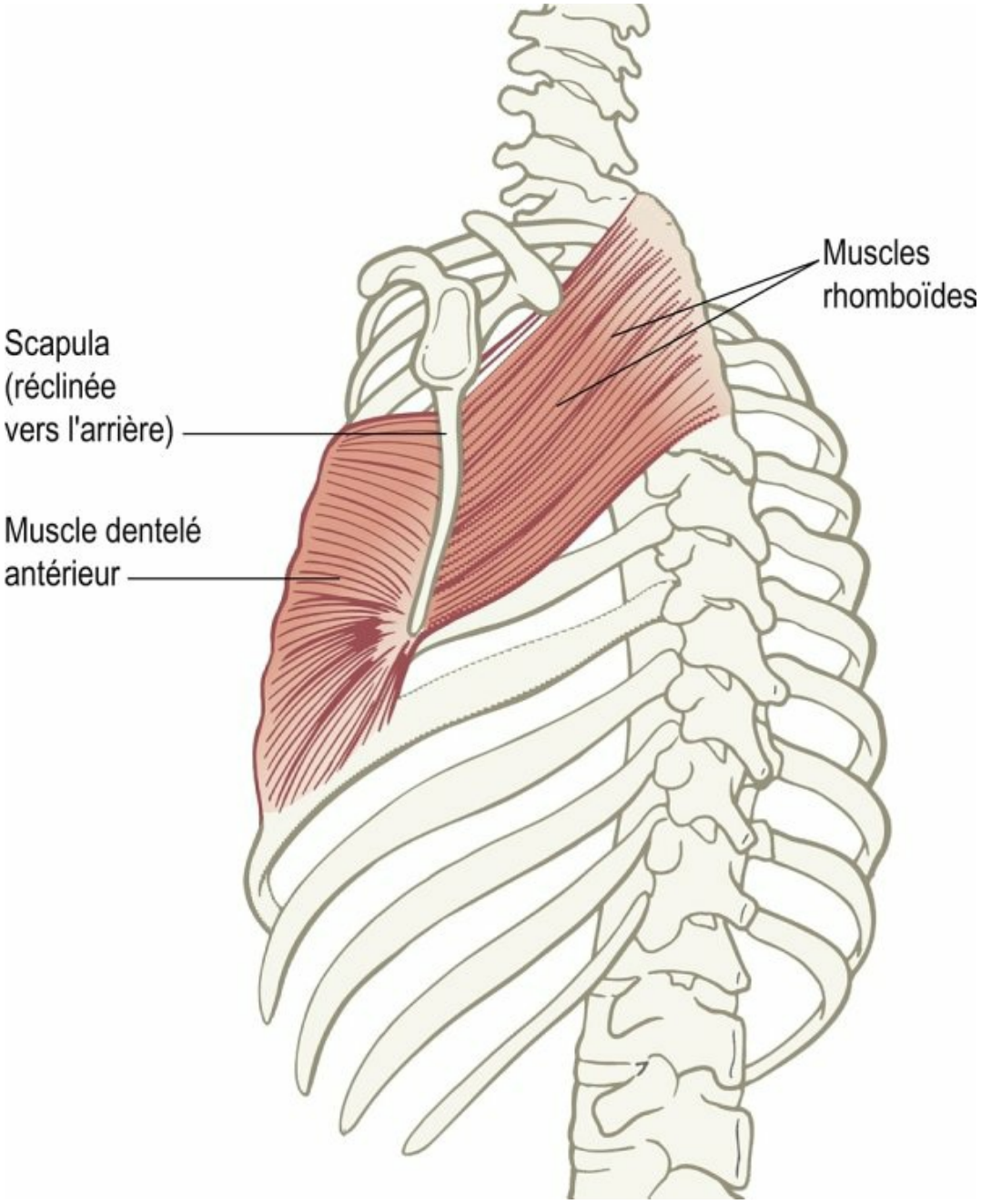

FIG. 6.6 Si nous réclinons la scapula, nous pouvons voir qu'il y a réellement un muscle « rhomboïde-dentelé », le bord médial de la scapula apparaissant essentiellement « enchevêtré » au milieu de cette lame myofasciale.

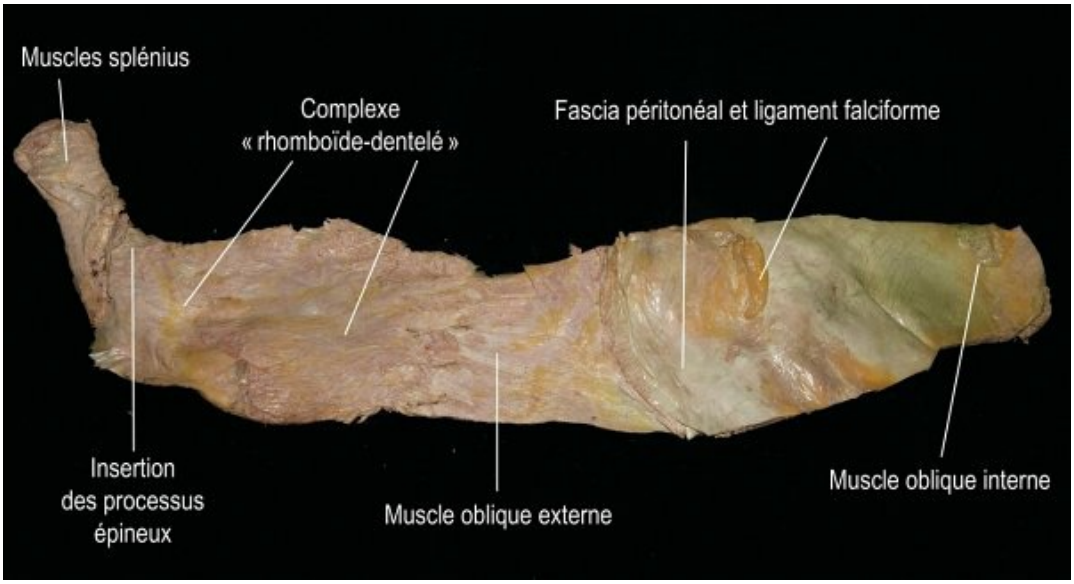

FIG. 6.7 Même pièce de dissection qu'à la fig. 6.4, mais vue par sa face profonde. On peut voir le péritoine et le fascia transversalis, ainsi que des restes du ligament falciforme, en bas (à droite) de la pièce de dissection. Les insertions en dent de scie du muscle dentelé et de l'oblique externe sur les côtes sont bien visibles, tout comme il apparaît évident que ces deux muscles sont plus solidement liés l'un à l'autre que chacun d'entre eux sur les côtes.

Muscle rhomboïde-dentelé

Le muscle rhomboïde-dentelé (l'écharpe rhomboïde-dentelé antérieur) montre souvent un déséquilibre médio-latéral ou latéro-latéral qui peut être corrigé manuellement. Prenons d'abord les différences médiolatérales : un schéma courant est que les rhomboïdes sont verrouillés en position étirée (excessivement étirés, chargés excentriquement) avec les dentelés verrouillés en position raccourcie (chargés concentriquement), éloignant la scapula du rachis. Ce schéma se manifestera couramment chez les bodybuilders et chez les personnes qui ont une tendance à la cyphose rachidienne (courbure thoracique antérieure). Dans ce cas, le thérapeute s'efforce d'allonger

les dentelés tandis que le patient engage les rhomboïdes.

Faites asseoir votre patient sur une table basse ou sur un banc, les pieds reposant au sol et les genoux plus hauts que les hanches. Demandez-lui de se pencher légèrement en avant, en flexion de buste à mi-poitrine. Placez-vous derrière lui de façon à ce que votre thorax soit proche de son dos. (Mettez un oreiller entre vous si cette situation est inconfortable, mais vous devez être près de lui pour que cette technique soit supportable pour le praticien et qu'elle fonctionne pour le patient.) Placez vos poings ouverts de chaque côté de la cage thoracique, juste à l'extérieur ou juste sur le bord latéral de la scapula et sur le bord latéral du muscle grand dorsal. Vos phalanges proximales sont posées sur les côtes du patient et parallèles à elles, et vos coudes sont écartés et projetés vers l'avant autant que possible pour que la situation reste confortable. Étirez les tissus qui entourent la cage thoracique vers votre thorax et le dos du patient, en ramenant avec vous le grand dorsal et la scapula en direction de la ligne médiane postérieure. Ne plongez pas dans la cage thoracique ; ramenez plutôt la structure entière de l'épaule autour des côtes. Dans le même temps, demandez au patient de soulever son thorax vers l'avant avec une inspiration profonde et fière. Avec un peu de pratique, cela étirera les myofascias du dentelé antérieur et encouragera les rhomboïdes à adopter le bon tonus (www.anatomytrains.com – réf. vidéo : Spiral Line, 16:00 à 20:28 ).

S'il y a un déséquilibre droite-gauche entre les deux scapulas, utilisez le même positionnement, mais accentuez simplement la pression pour créer un changement d'un côté tout en stabilisant à la fois le patient et vous-même de l'autre côté.

Le schéma inverse – lorsque les muscles rhomboïdes sont verrouillés en position raccourcie et les dentelés verrouillés en position étirée –, bien que plus rare, reste encore fréquemment rencontré. Dans ce cas, les scapulas ont tendance à être hautes et proches des processus épineux, un schéma qui accompagne souvent un rachis thoracique plat (allongé).

Pour aborder ce schéma dans la LS, demandez à votre patient assis de se pencher légèrement en avant (sans arriver au niveau où il peut poser ses coudes sur ses genoux) pour exposer la région entre le rachis thoracique et le bord vertébral de la scapula. Debout derrière lui, travaillez depuis la ligne centrale en direction de la scapula en utilisant vos jointures de doigts (au niveau des articulations métacarpophalangiennes) ou vos coudes, et réalisez un allongement dans les deux directions en vous éloignant du rachis. Le patient peut aider de deux façons : en repoussant votre pression par un appui sur ses pieds, il va aider à maintenir son dos solide et créer plus de rotondité (flexion). Pour obtenir un étirement supplémentaire des muscles rhomboïdes, demandez au patient de s'étirer en avant et de croiser les bras l'un sur l'autre comme s'il donnait une grande et lente accolade à quelqu'un (www.anatomytrains.com – réf. vidéo : Spiral Line, 20:28 à 25:53 ).

Pour insister sur un côté plutôt que sur l'autre, augmentez simplement la pression sur le côté le plus court. Ou alors, croisez vos mains l'une sur l'autre, en plaçant l'une contre plusieurs processus épineux thoraciques et l'autre contre le bord vertébral de la scapula, puis induisez un étirement dans les rhomboïdes (et donc forcément dans le faisceau moyen du trapèze), en écartant vos mains (vidéo 3.12).



vidéo 3.12 Ligne Spirale : libération du dentelé antérieur

Le complexe des muscles obliques externe et interne

À partir des insertions inférieures du muscle dentelé, notre route est claire : le muscle dentelé antérieur a une forte continuité fasciale avec le muscle oblique externe par le biais des insertions du muscle dentelé sur les côtes latérales (fig. 6.7 et fig. 6.8). Les fibres de l'oblique externe se mêlent à la lame de l'aponévrose abdominale superficielle, qui se poursuit jusqu'à la ligne blanche, où elles rejoignent les fibres en miroir de l'oblique interne controlatéral (voir fig. 6.7). Cela nous amène à notre prochaine « gare », l'épine iliaque antéro-supérieure (EIAS), et nous donne l'occasion de rejoindre brièvement une voie de contournement ou, dans ce cas, une rotonde (voir « Rotonde : l'épine iliaque antéro-supérieure » ci-dessous ; vidéo 6.1).

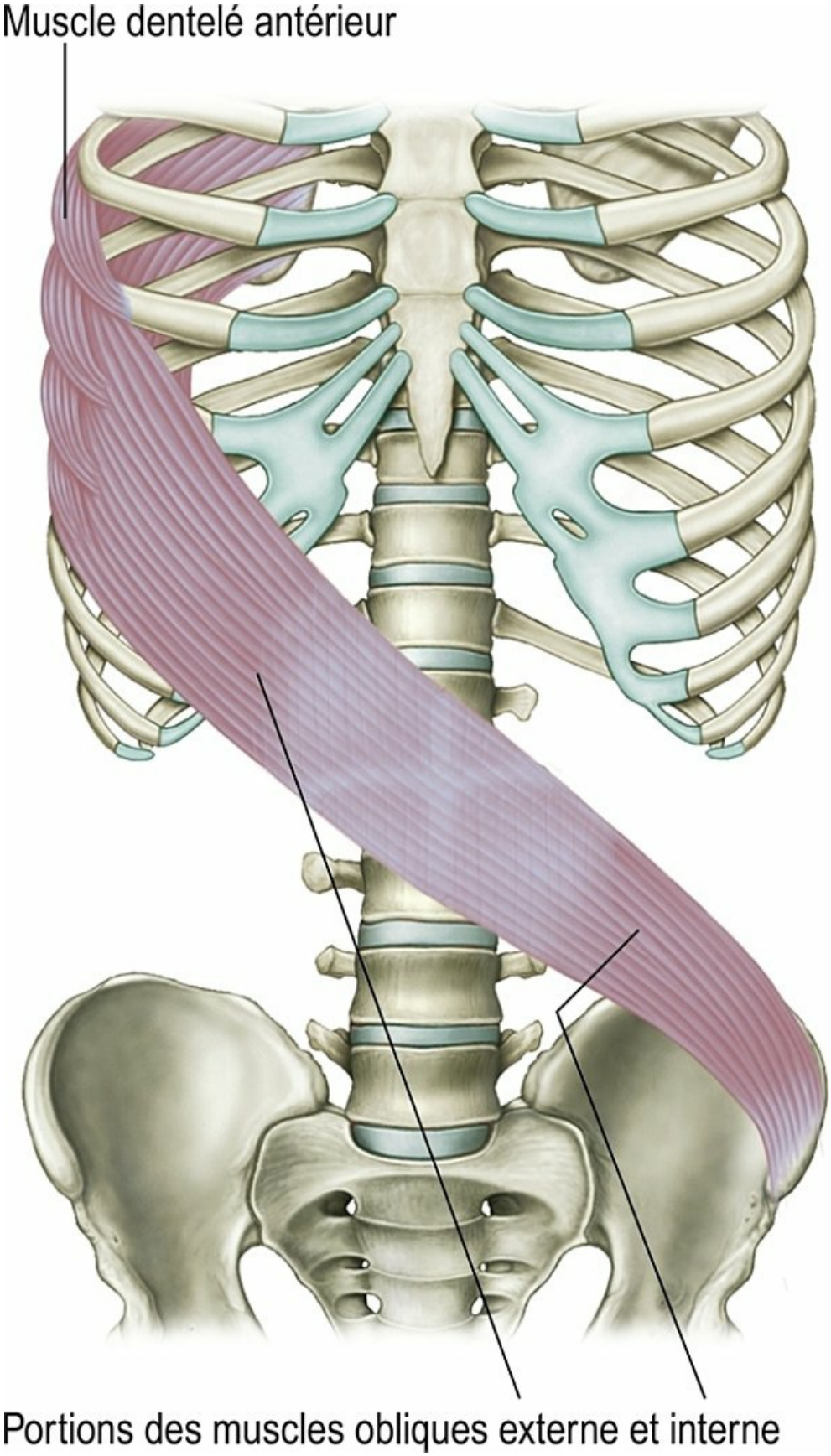
Muscle dentelé antérieur
Portions des muscles obliques externe et interne

FIG. 6.8 Le groupe suivant de continuités de la Ligne Spirale l'emmène du muscle dentelé antérieur jusqu'à l'oblique externe, puis croise la ligne blanche jusqu'à l'épine iliaque antéro-supérieure via l'oblique interne controlatéral.



vidéo 6.1 Ligne Spirale abdominale

Dans l'abdomen, un groupe du complexe obliques externe/interne (des côtes abdominales vers le bassin controlatéral) peut être visiblement plus court que l'autre (fig. 6.9). Pour estimer ce déséquilibre, mesurez la distance entre le point où le bord externe du muscle droit de l'abdomen croise le cartilage costal et l'EIAS controlatérale, et comparez-la avec la même distance du côté controlatéral. Si la différence est significative, positionnez la pulpe des doigts dans les couches superficielles du fascia abdominal et soulevez-les en diagonale vers le haut en direction des côtes opposées (www.anatomytrains.com – réf. vidéo : Spiral Line, 12:28 à 16:00). Cela permettra habituellement de corriger ce déséquilibre, bien que des schémas de compensation plus complexes impliquent souvent

aussi le muscle psoas et son mouvement de rotation (voir le chapitre 9).

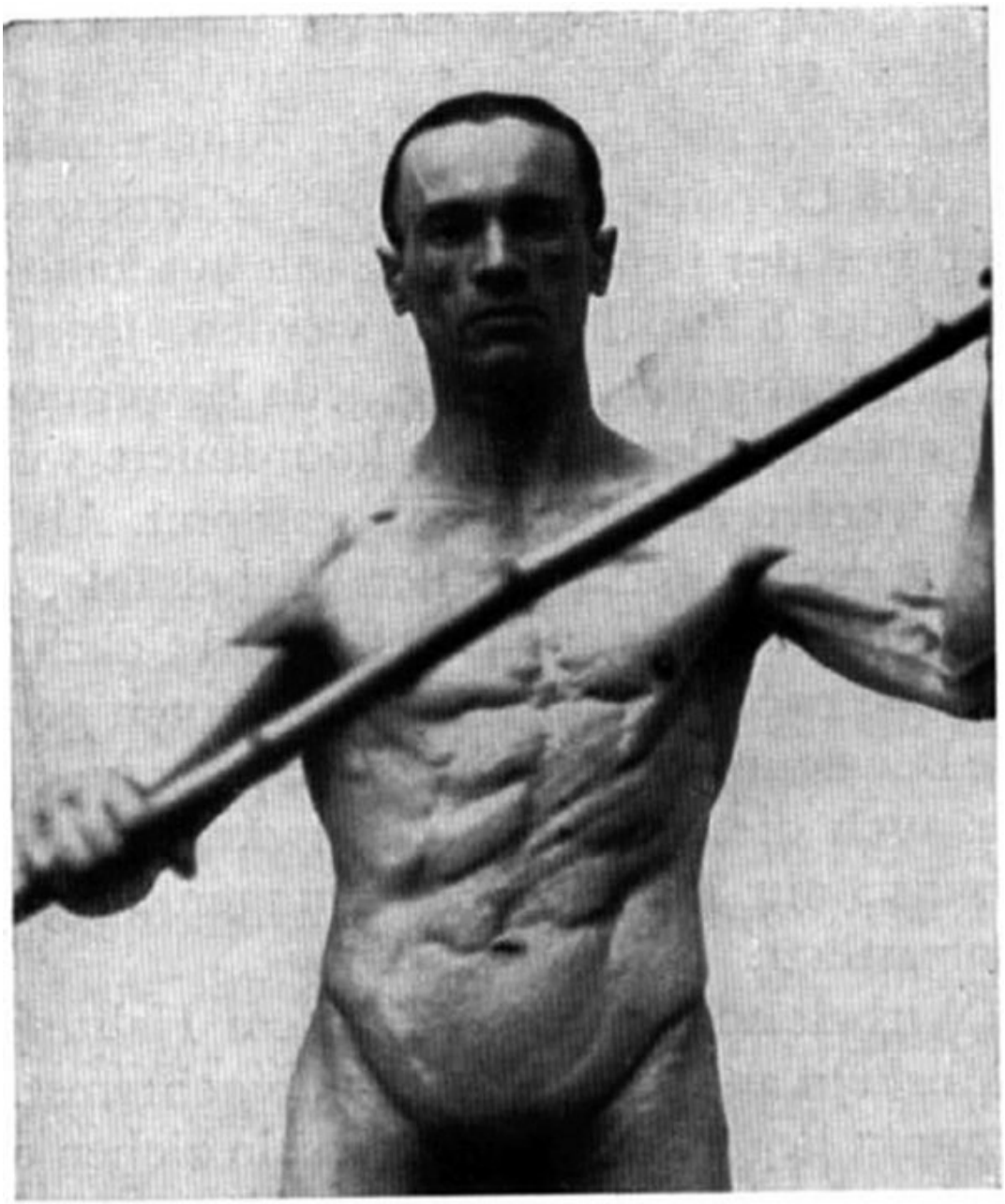

FIG. 6.9 Les connexions de la Ligne Spirale en action dans l'abdomen. Notez que c'est la Ligne Spirale gauche (cheminant depuis les côtes droites de l'homme jusqu'au bassin gauche) qui est contractée, tandis que l'autre côté est étiré. Un positionnement postural

constant d'un ensemble de côtes plus près de la hanche opposée est un signal d'alerte de la nécessité d'un traitement de la Ligne Spirale. (Reproduit avec l'aimable autorisation de Hoepke, 1936.)

Rotonde : l'épine iliaque antéro-supérieure

La LS passe au-dessus de l'épine iliaque antéro-supérieure (EIAS), atteignant là une « gare », avant de descendre le long de la jambe. L'EIAS est d'une importance capitale pour l'analyse structurelle en général, et pour la théorie de la continuité myofasciale en particulier, et nous devons là marquer une pause pour repérer les diverses tractions mécaniques à partir de ce point. L'EIAS peut être comparée à une horloge ou une boussole, mais comme nous sommes pris dans les représentations ferroviaires pour cet ouvrage, nous l'appellerons une rotonde (voir fig. 2.12B).

Le muscle oblique interne tire l'EIAS dans une direction supéromédiale (voir fig. 2.12A). D'autres fibres de l'oblique interne ainsi que les fibres du muscle transverse de l'abdomen tirent directement en direction médiale. D'autres fibres de l'éventail de l'oblique interne, plus la corde fibreuse du ligament inguinal, tirent en direction inféromédiale. Le muscle sartorius, qui s'insère sur l'EIAS sur son trajet vers la partie médiale du genou, tire principalement en inférieur et légèrement en médial. Le muscle iliaque, qui s'insère sur le bord médial de l'EIAS, tire vers le bas en direction de la face médiale du fémur.

Le muscle droit fémoral, comme nous l'avons noté dans la discussion sur la Ligne Antérieure Superficielle, ne s'insère pas sur l'EIAS chez la plupart des gens ; il exerce toutefois une traction inférieure sur la face antérieure de la hanche à partir de son insertion, légèrement en aval (inférieure) située sur l'épine iliaque antéro-inférieure (EIAI). Le muscle tenseur du fascia lata tire en inférolatéral sur son trajet en direction de la face latérale du genou. Le muscle moyen glutéal tire en inféropostérieur en direction du grand

trochanter ; le muscle transverse de l'abdomen tire en postérieur quasi à l'horizontale le long de la crête iliaque ; et le muscle oblique externe tire en supéropostérieur en direction du bord inférieur de la cage thoracique.

Parvenir à équilibrer toutes ces forces autour de l'avant de la hanche à la fois en position debout et pendant la marche nécessite un œil attentif, un travail progressif et beaucoup de patience. Cet équilibre implique au moins trois des lignes des *Anatomy Trains :* cette Ligne Spirale, la Ligne Latérale, la Ligne Antérieure Profonde et, par connexion mécanique, la Ligne Antérieure Superficielle. Une bonne évaluation implique de prendre en considération une ronde de tractions sans cesse changeante, créée par une multitude d'unités myofasciales au travers de chaque hémibassin semi-indépendant.

Du fait des nombreuses tractions et voies en compétition pour fixer la position de l'EIAS, la LS ne parvient pas toujours à communiquer entre sa voie supérieure (le tronçon allant du crâne aux côtes et des côtes à la hanche que nous venons d'aborder) et sa voie inférieure (la « corde à sauter » autour des arches que nous allons aborder maintenant). En conséquence, nous évaluons et nous considérons souvent séparément les deux moitiés de cette ligne.



Ligne Spirale inférieure

La LS inférieure est une écharpe complexe qui va de la hanche à l'arche plantaire pour revenir de nouveau à la hanche.

À partir de l'EIAS, nous devons poursuivre dans la même direction pour obéir à nos règles. Plutôt que de changer brutalement de trajectoire pour emprunter l'une des autres lignes de traction, nous traversons directement en reliant les fibres du muscle oblique interne au muscle tenseur du fascia lata (TFL) depuis la face inférieure de l'EIAS et la lèvre de la crête iliaque. La figure 6.10 montre comment le TFL se mêle au bord antérieur du tractus iliotibial (TIT) (vidéo 3.9 ), qui descend pour s'insérer fermement sur le condyle latéral

du tibia (fig. 6.11).

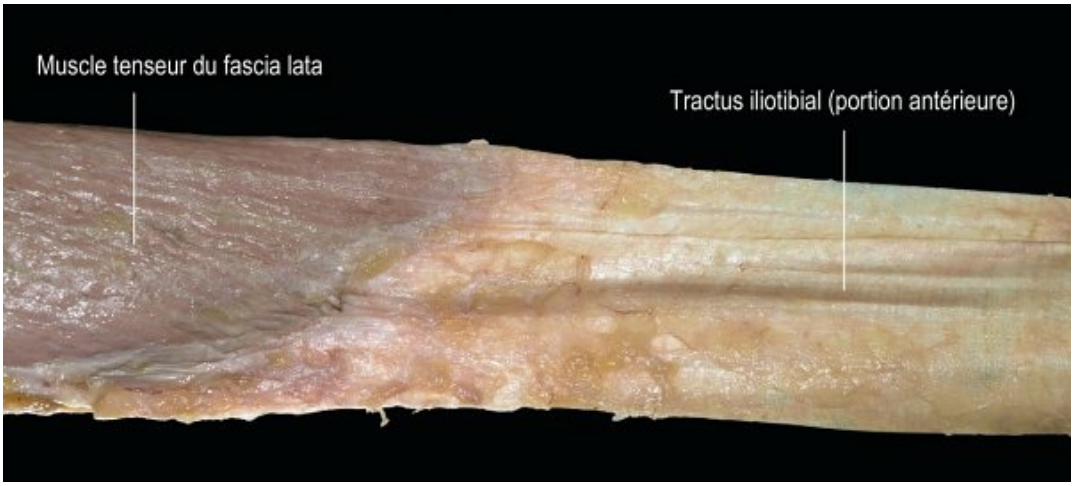

FIG. 6.10 Le mélange myofascial que nous appelons le muscle tenseur du fascia lata devient le tractus iliotibial lorsque le muscle s'amenuise jusqu'à presque disparaître – mais il s'agit d'une seule lame fasciale étendue de la crête iliaque au condyle tibial. (www.anatomytrains.com – réf. vidéo : Anatomy Trains Revealed ; vidéo 3.9 .)

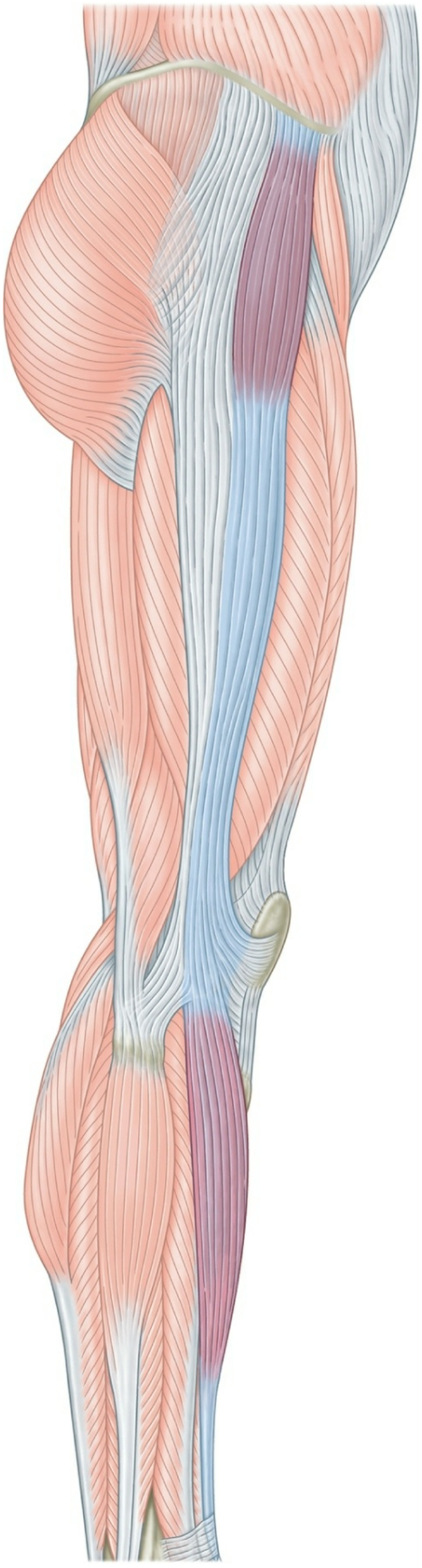

FIG. 6.11 À partir de l'EIAS, la Ligne Spirale descend le long du bord antérieur du tractus iliotibial et rejoint directement le muscle tibial antérieur.



vidéo 3.9 Ligne Latérale : tractus iliotibial

Cette fois, cependant, au lieu d'enjamber vers les muscles fibulaires, comme nous l'avions fait avec la Ligne Latérale, nous continuerons tout droit jusque sur le muscle tibial antérieur, avec une connexion fasciale plus évidente, notamment pour le bord antérieur du TIT (fig. 6.12). Cette connexion est facile à disséquer (fig. 6.13).

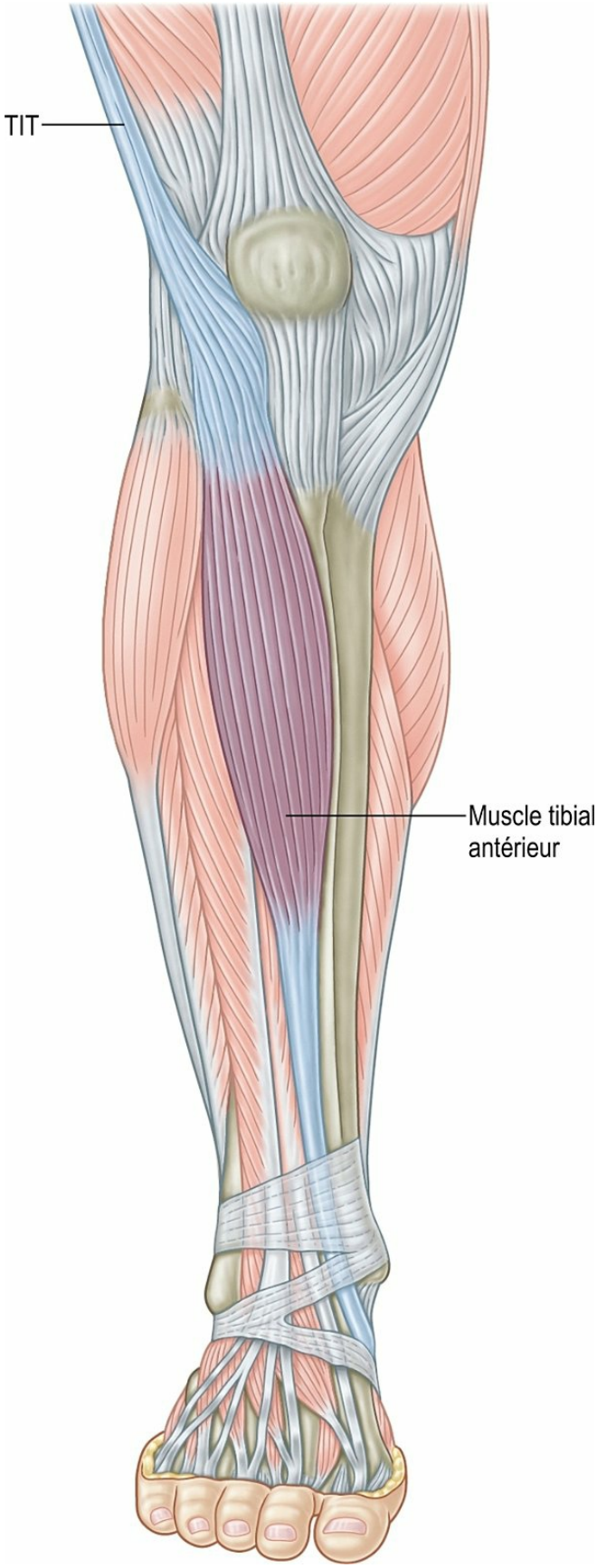
TIT
Muscle tibial
antérieur

FIG. 6.12 **Le muscle tibial antérieur poursuit la spirale en partant de l'extérieur du genou, pour croiser le tibia et terminer à la partie médiale de la cheville. TIT : tractus iliotibial.**

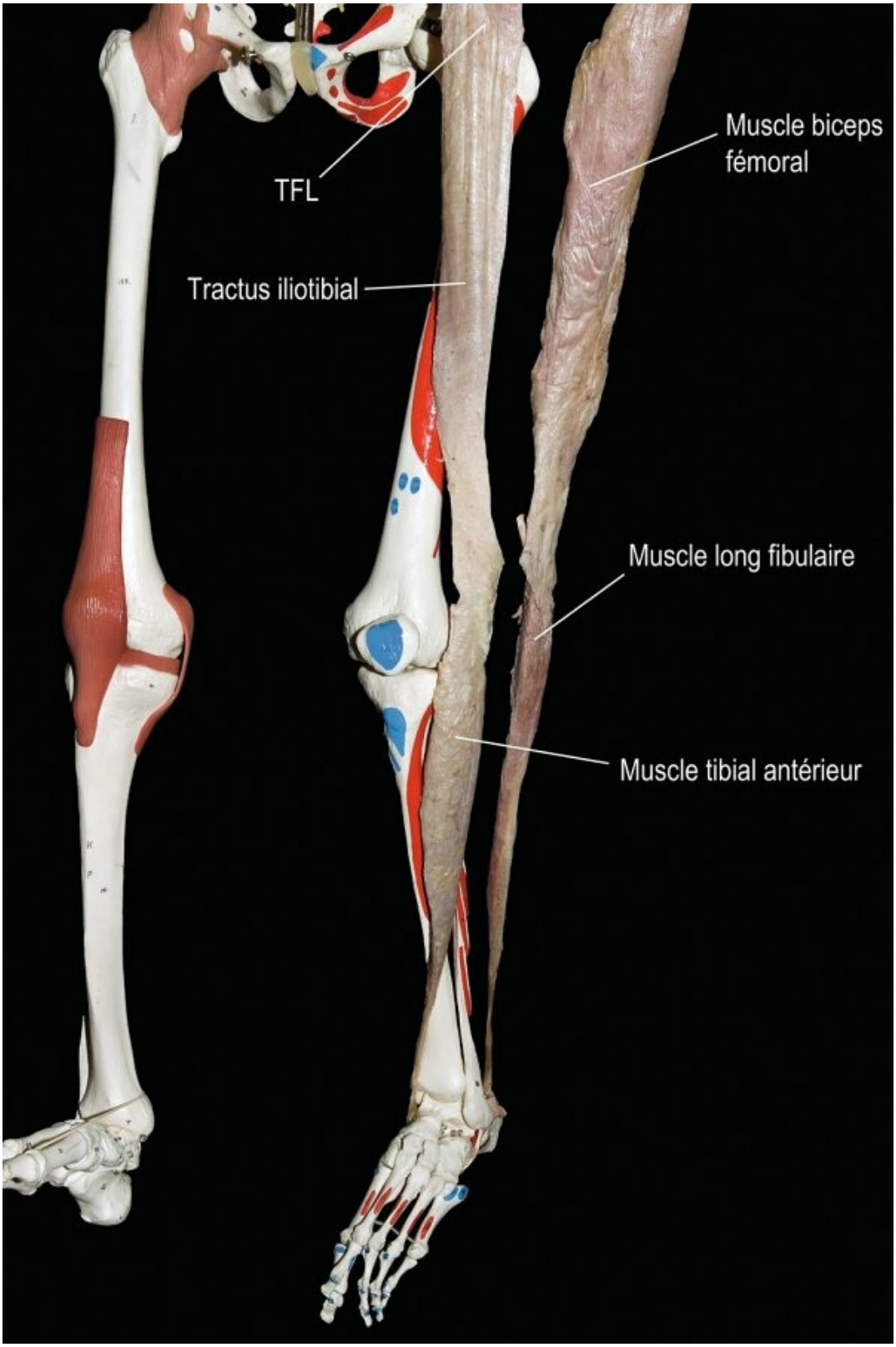

FIG. 6.13 **La continuité fasciale entre le tractus iliotibial (TIT) et le muscle tibial antérieur est très solide et facile**

à disséquer. La portion inférieure de la Ligne Spirale ressemble à une corde à sauter passant de la partie antérieure du bassin à la partie postérieure du bassin via l'arche du pied.

Le « violon » du tractus iliotibial

Dans les jambes, l'allongement de ce tronçon de la LS depuis l'EIAS jusqu'à la partie latérale du genou peut être réalisé grâce à un frottement, en supérieur ou en inférieur, destiné à libérer uniquement le bord antérieur du TIT. On utilise habituellement le plat de l'ulna, le patient étant en décubitus latéral. Dans cette position, le TIT se courbe sur la surface de la cuisse comme les cordes d'un violon. Votre ulna agit alors comme un archet : en modifiant l'angle de votre bras, vous pouvez renforcer la connexion allant du grand glutéal au tronçon postérieur du TIT (qui représente plus une partie de la Ligne Latérale ou de la Ligne Fonctionnelle Postérieure), ou (comme suggéré ici pour la LS) vous concentrer sur le tronçon antérieur allant du TFL jusqu'au muscle tibial antérieur juste inférieurement au genou. À proximité du genou, il est facile de sentir le bord antérieur du TIT ; plus près de la hanche, restez sur une ligne allant de l'EIAS jusqu'au milieu de la face latérale du genou (www.anatomytrains.com – réf. vidéo : Spiral Line, 25:53 à 29:32).

Étant donné que cette zone peut être assez douloureuse lorsqu'on l'aborde pour la première fois, elle répondra souvent mieux à des répétitions effectuées sur un mode plus délicat.

La jambe

Le muscle tibial antérieur chemine en inféromédial, croisant la région inférieure du tibia pour s'insérer sur la capsule articulaire entre le 1er cunéiforme (le plus médial) et le 1er métatarsien. En anatomie

classique, il semblerait que ce soit le terminus de la LS jusqu'à ce que nous regardions de l'autre côté de cette capsule articulaire pour trouver une connexion fasciale directe avec le long fibulaire et également avec un tendon bifurqué qui s'insère sur ces mêmes os (1er cunéiforme et 1er métatarsien) et sur la capsule articulaire (fig. 6.14). En d'autres termes, il existe une continuité fasciale et mécanique entre le muscle tibial antérieur et le muscle long fibulaire. Là encore, la dissection est facile si l'on veut maintenir la continuité fasciale de cette « écharpe » (fig. 6.15, vidéo 3.11 ). Cette connexion a déjà été signalée, mais on peut désormais l'inclure dans un cadre plus vaste (voir fig. 6.16 et la Discussion 6.3 sur la LS et les arches du pied à la fin de ce chapitre).

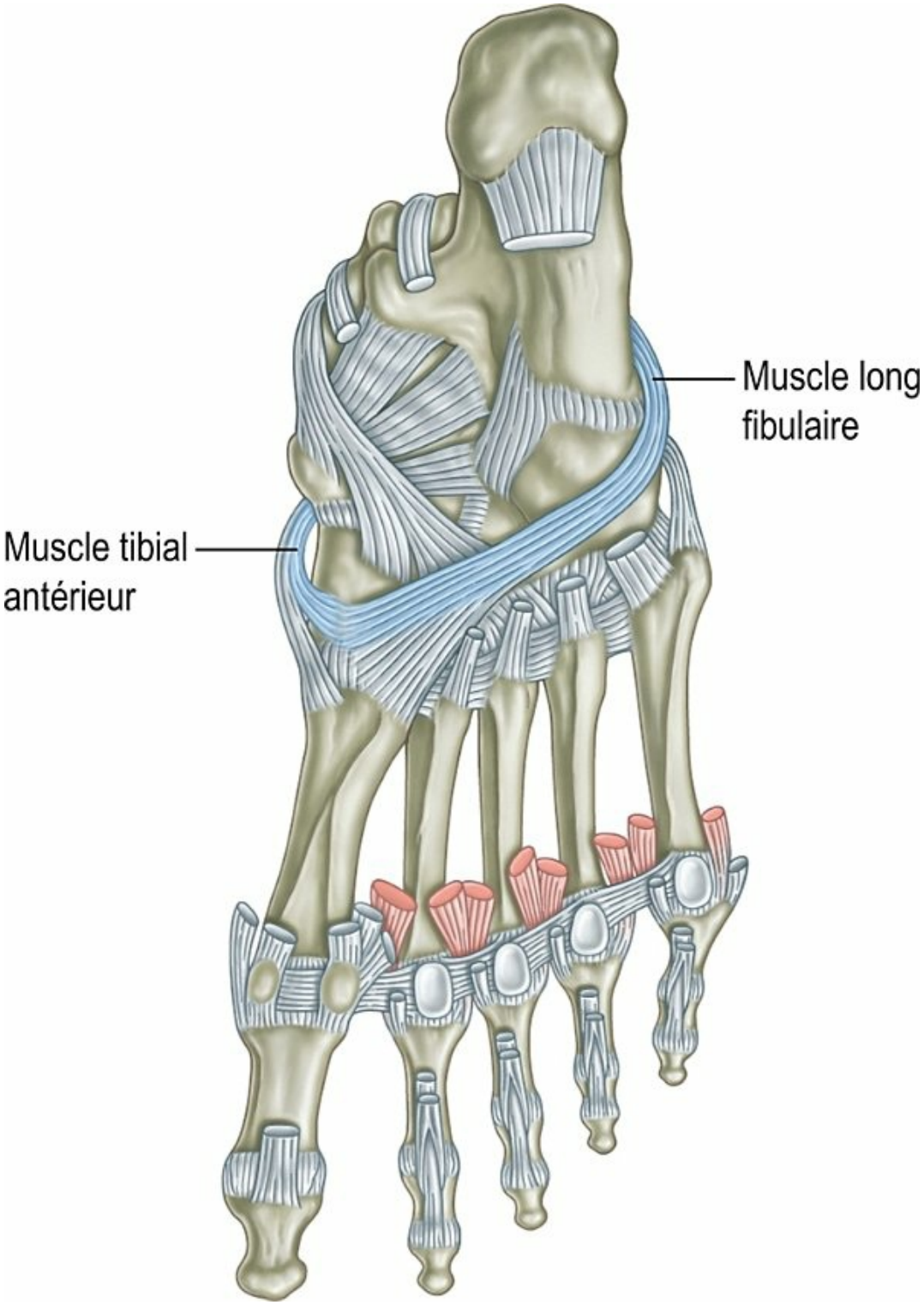

FIG. 6.14 La plante du pied, montrant la vue traditionnelle de la connexion biomécanique entre les muscles tibial antérieur et long fibulaire au niveau de l'articulation 1er métatarsien/1er cunéiforme.

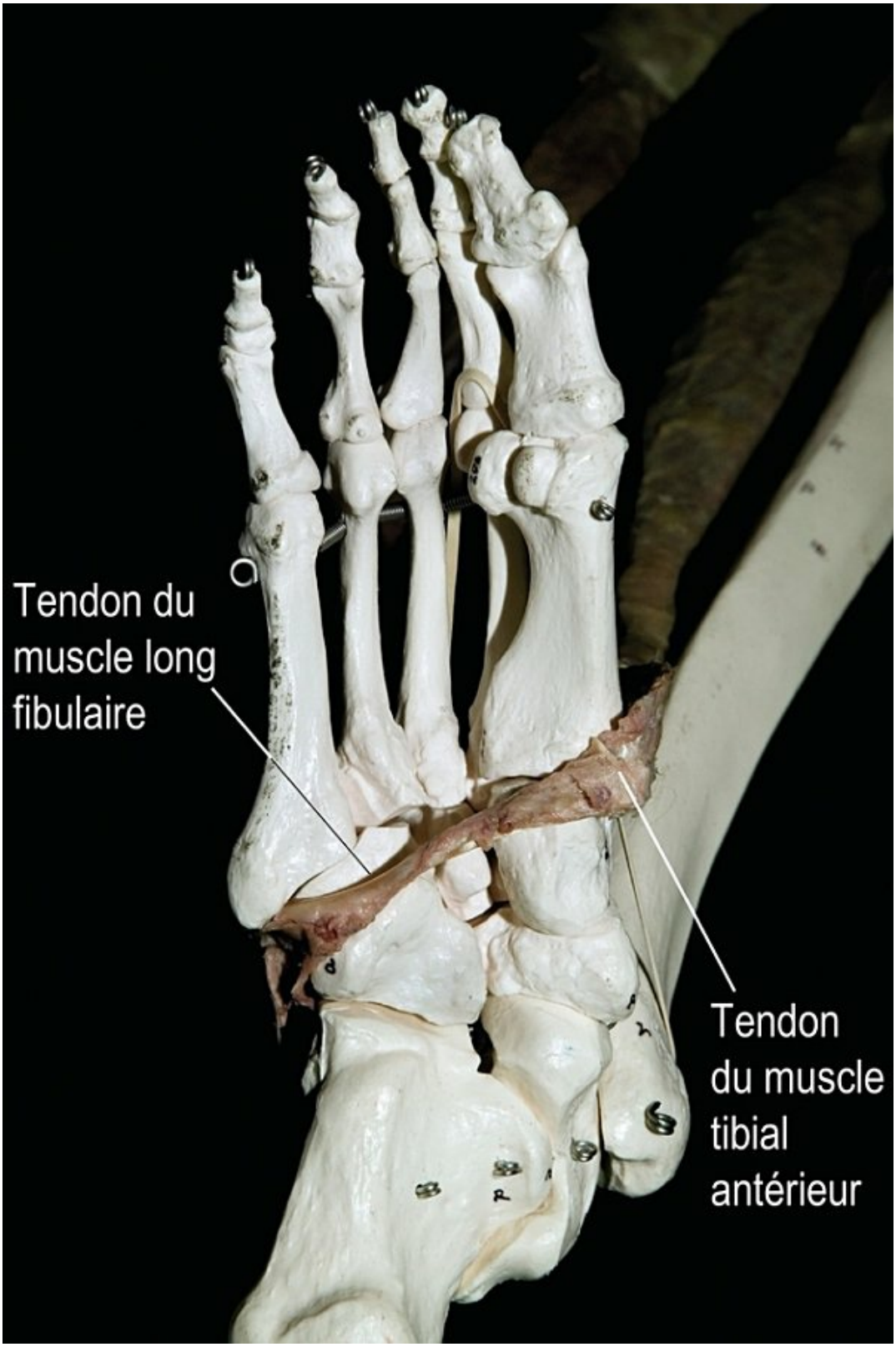

FIG. 6.15 **La connexion entre les tendons du tibial antérieur et du long fibulaire peut être disséquée d'un**

seul tenant. Chacun s'insère sur le périoste du 1er métatarsien et du 1er cunéiforme, mais ils s'unissent également l'un à l'autre (vidéo 3.11). Cette connexion est aujourd'hui rarement exposée dans les manuels d'anatomie ou les dissections. Ici, la même pièce de dissection que dans la fig. 6.19 est mise en place sur un squelette en plastique.

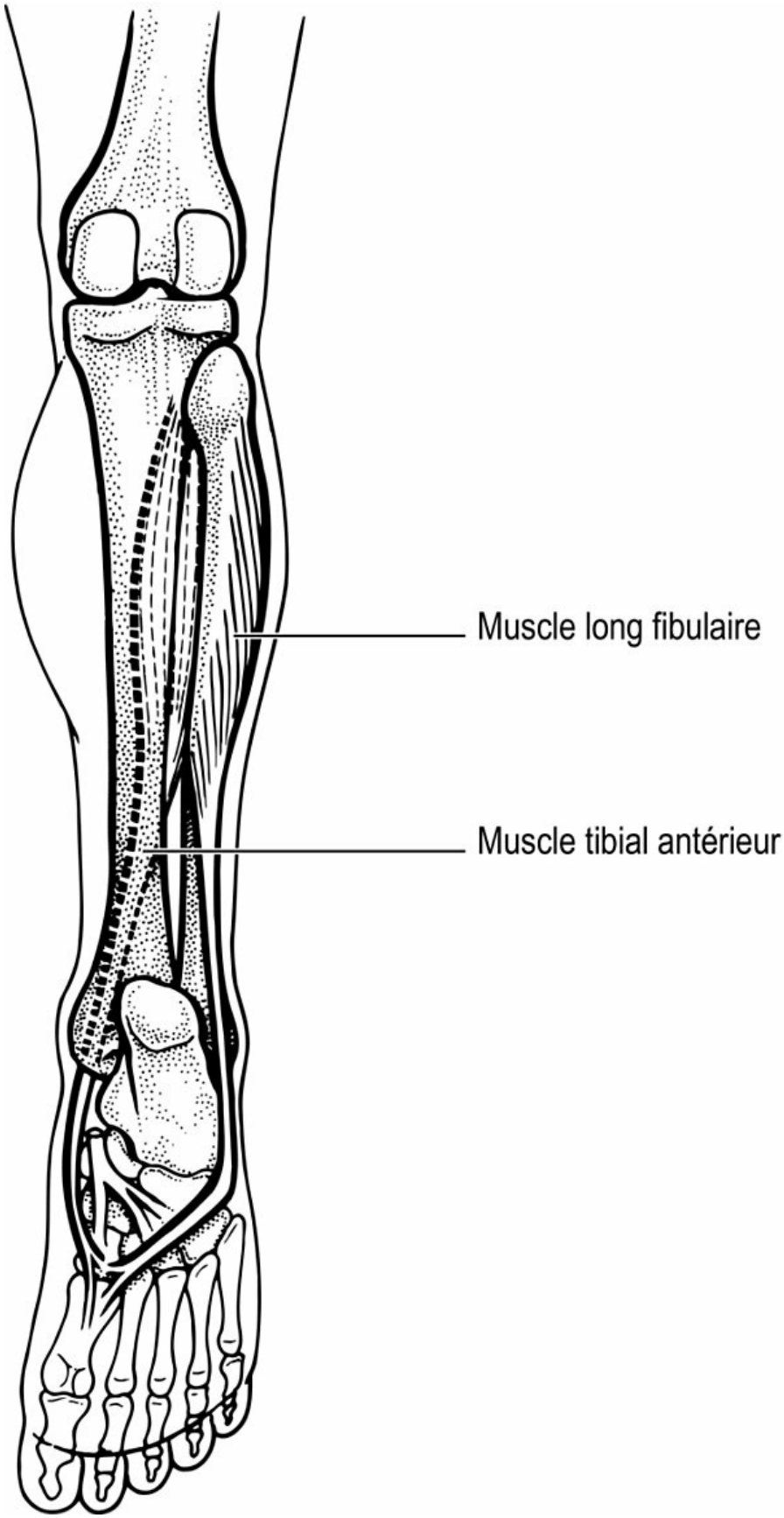
Muscle long fibulaire
Muscle tibial antérieur

FIG. 6.16 L'écharpe (ou étrier, comme on le nomme parfois) des muscles tibial antérieur et long fibulaire relie l'arche longitudinale médiale à la partie supérieure du mollet. (Adapté de Clemente [1].)



vidéo 3.11 Ligne Spirale : écharpe de l'arche du pied

Les arches et l'« étrier »

L'étrier au-dessous de l'arche est relativement inaccessible dans le pied lui-même et il est préférable de le travailler à partir de la jambe. Bizarrement, les deux extrémités de cette écharpe, les muscles tibial antérieur et long fibulaire, se retrouvent côte à côte sur la face antérolatérale de la jambe (voir fig. 6.12). Comme nous l'avons noté en regardant la Ligne Latérale (chapitre 5), il existe un septum fascial entre les deux muscles (voir fig. 5.7). Ainsi, on peut imaginer ces deux muscles comme formant une écharpe ou un étrier passant sous le pied, et ayant comme origine, du moins en partie, ce septum

intermusculaire.

Dans le cas d'un pied en pronation, vous trouverez souvent que le muscle tibial antérieur est verrouillé en position étirée ou chargé excentriquement et que le muscle long fibulaire est verrouillé en position raccourcie (vidéo 6.24). Par conséquent, dans ce cas, le fascia du muscle tibial antérieur doit être soulevé et celui du muscle long fibulaire allongé inférieurement ; le muscle tibial antérieur a souvent besoin d'un travail de renforcement supplémentaire. Dans le cas d'un pied en supination, c'est le traitement inverse qui s'applique : abaisser et allonger le muscle tibial antérieur, tout en soulevant, libérant et pour finir renforçant le muscle long fibulaire (www.anatomytrains.com – réf. vidéo : Spiral Line, 33:50 à 46:44).



vidéo 6.24 Équilibrer les pieds et les membres inférieurs

Partie postérieure de la jambe

Une fois sur le muscle fibulaire, nous le longeons facilement jusqu'à la tête de la fibula, comme nous l'avons fait avec la LL, mais, cette fois, nous empruntons la voie plus évidente partant de la tête de la fibula jusqu'au muscle biceps fémoral représentant l'ischiojambier latéral (fig. 6.17). Le chef long du biceps fémoral nous emmène jusqu'à la tubérosité ischiatique. L'ensemble de ce complexe – du TFL au TIT, puis aux muscles tibial antérieur, long fibulaire et enfin au chef long du muscle biceps fémoral – peut être considéré comme une « corde à sauter » unique qui descend depuis la hanche jusqu'à la voûte plantaire, le long de la face antérolatérale de la jambe, puis remonte de la voûte plantaire à la hanche, le long de la face postérolatérale de la jambe (fig. 6.13, fig. 6.18 et fig. 6.19).

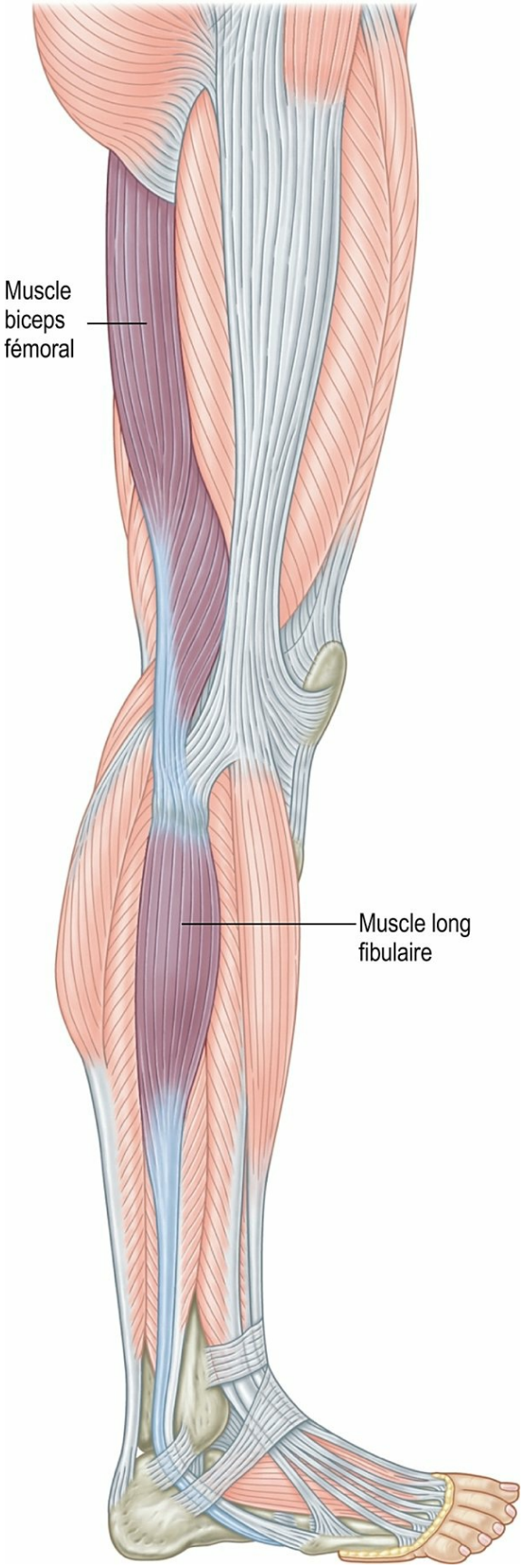
Muscle
biceps
fémoral
Muscle long
fibulaire

FIG. 6.17 **Il existe une connexion fasciale nette et directe au niveau de la tête de la fibula entre les muscles long fibulaire et biceps fémoral.**

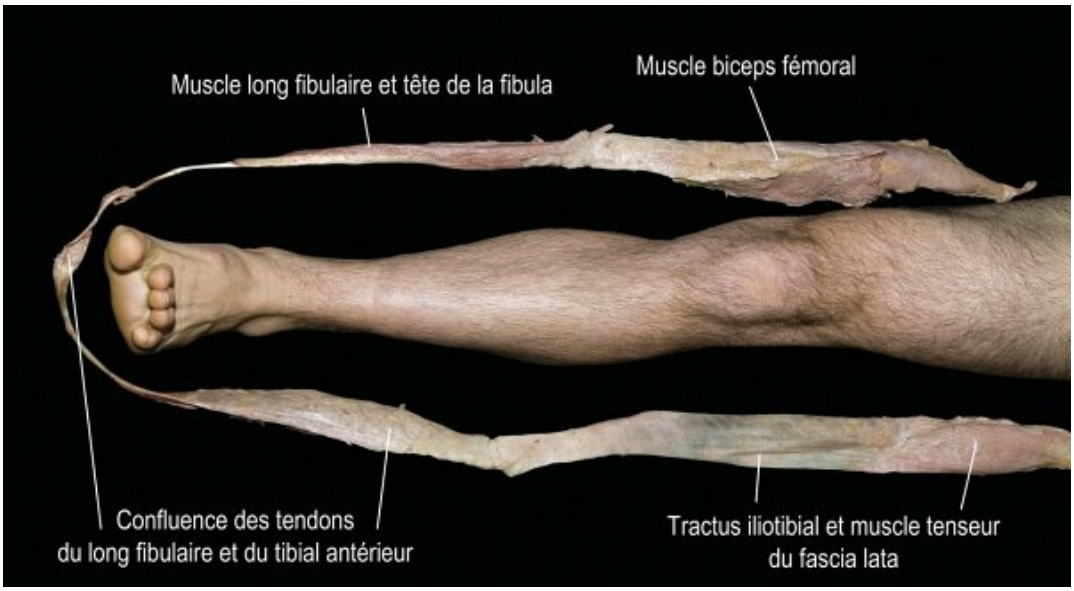

FIG. 6.18 **Dans cette dissection étalée autour d'une jambe vivante, nous voyons la connexion directe de l'étrier de l'arche qui remonte le long de la jambe jusqu'au bassin. (www.anatomytrains.com – réf. vidéo : Anatomy Trains Revealed.)**

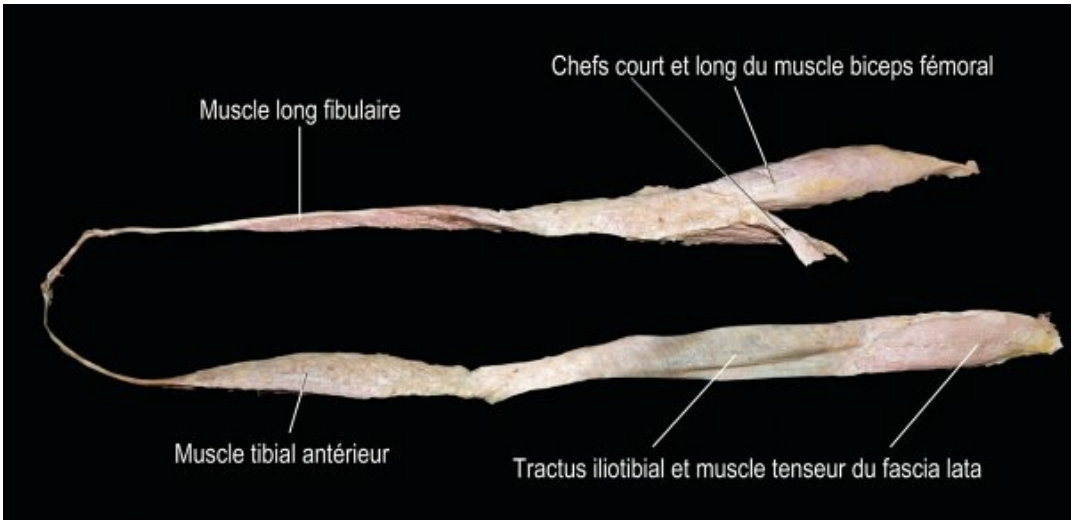

FIG. 6.19 La « corde à sauter » de la Ligne Spirale inférieure, toute seule, avec le chef court du biceps fémoral récliné.

Le 4e ischiojambier

Sous-jacent au chef long du biceps fémoral, qui est un TGV traversant à la fois la hanche et le genou, circule un ensemble de TER importants mais pas si évidents. Cette connexion sous-jacente peut parfois apporter la réponse au raccourcissement rebelle des ischiojambiers et aux limitations de la flexion de la hanche et de l'intégration hanche-genou. Le premier de ces deux TER est le chef court du muscle biceps fémoral, qui part de la même insertion tendineuse que le chef long au niveau de la tête de la fibula et qui rejoint la ligne âpre à environ un tiers de son chemin remontant le fémur (fig. 6.19 et fig. 6.20). On trouve là une continuité fasciale avec la portion moyenne du grand adducteur, qui remonte en dessous de la portion restante du muscle biceps fémoral pour s'insérer sur la face inférieure de la branche de l'ischion, juste en antérieur des insertions des ischiojambiers.

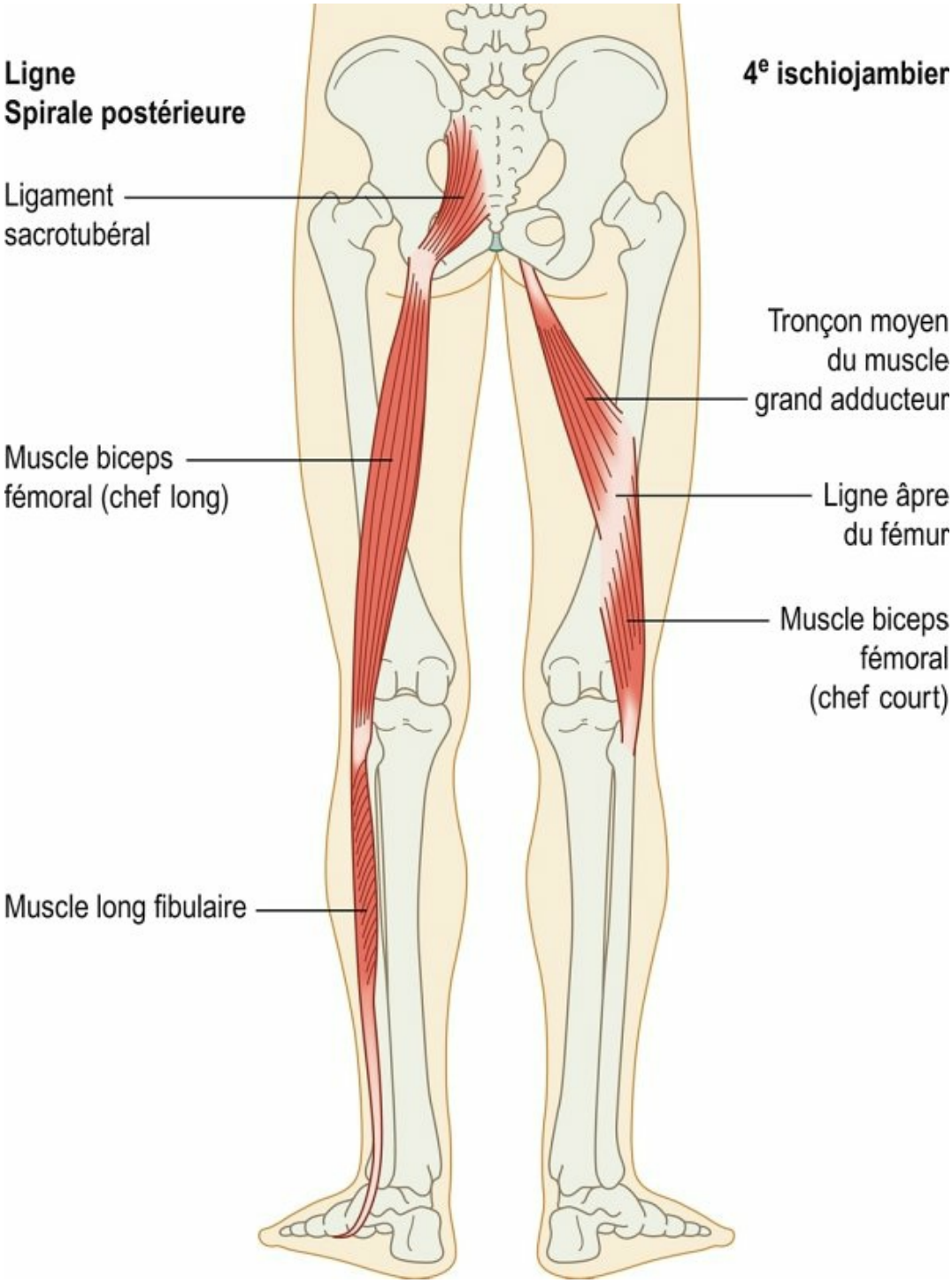

FIG. 6.20 **Sous-jacent au TGV formé par le chef long du biceps fémoral (à gauche), se trouve une paire de TER qualifiés de « 4e ischiojambier » (à droite). Il s'agit du chef court du muscle biceps fémoral qui s'étend en remontant de la fibula à la ligne âpre du fémur, et du**

tronçon moyen du muscle grand adducteur qui part du même emplacement sur le fémur et remonte jusqu'à la branche de l'ischion juste en face des ischiojambiers.

Le chef court du biceps fémoral peut être hyperactif dans les genoux en flexion chronique ou présentant une rotation latérale posturale du tibia sous le fémur, tandis que le grand adducteur peut contribuer à une bascule postérieure du bassin ou à une incapacité de fléchir ou « déhancher » correctement les articulations de la hanche.

La palpation de ce « 4e ischiojambier » demande de la précision pour passer au-dessous des ischiojambiers superficiels. Tout d'abord, trouvez le tendon unique du biceps fémoral sur la face postérolatérale du genou, qui remonte depuis la tête fibulaire. On peut trouver le chef court du biceps fémoral en cherchant à atteindre ce tendon par ses deux faces, médiale et latérale. Il peut être plus facile d'atteindre le ventre du chef court par un des deux côtés que par l'autre en raison des variations anatomiques individuelles. Votre patient étant en décubitus ventral avec le genou fléchi, plaquez le muscle (et non pas le tendon) contre la face postérieure du fémur : le muscle biceps fémoral s'étirera et s'allongera à mesure que votre patient abaissera lentement sa jambe et son pied pour mettre son genou en extension complète. On peut également atteindre le chef court du biceps fémoral sur un patient placé en décubitus latéral, son genou sur le coin de la table en continuant à utiliser le passage de la flexion à l'extension du genou pour l'étirer (www.anatomytrains.com – réf. vidéo : Spiral Line, 29:33 à 33:49 ).

La façon la plus facile d'atteindre le muscle grand adducteur (décrit également dans le cadre de la Ligne Antérieure Profonde au chapitre 9) est de demander à votre patient de s'allonger sur le côté du membre inférieur à travailler, avec la face médiale de la jambe ouverte pour que vous puissiez la travailler, le genou et la hanche controlatéraux fléchis (et la cuisse reposant sur un oreiller de manière à ce que le bassin ne soit pas tordu – en cherchant à avoir les deux hanches placées directement l'une sur l'autre) (www.anatomytrains.com – réf.

vidéo : Deep Front Line – Part 1, 37:32 à 41:59 ).

Repérez les insertions des ischiojambiers sur la face postérieure de la tubérosité ischiatique et palpez le long du bord inférieur de la tubérosité ischiatique environ 2,5 cm en antérieur pour trouver la solide insertion du muscle grand adducteur. Demandez au patient de lever le genou vers le plafond, ce qui isolera ce tendon de ceux des ischiojambiers. Une fois que vous l'aurez repéré, travaillez le grand adducteur inférieurement depuis son insertion en direction du milieu du fémur, en n'oubliant pas qu'il s'agit d'un bloc important de myofascia et que plusieurs répétitions peuvent être nécessaires pour atteindre la profondeur souhaitée.

Les professeurs de thérapie par le mouvement peuvent isoler cette partie du grand adducteur en demandant à leurs étudiants de s'étirer en flexion de la hanche tout en gardant les genoux légèrement fléchis. L'étirement sera ressenti en postérieur de la cuisse, un peu plus en profondeur que dans la flexion de buste classique jambes tendues.



Ligne Spirale postérieure

À partir de l'ischiojambier latéral, nous pouvons suivre la LS jusque sur le ligament sacrotubéral, croiser le fascia sacré jusqu'au ligament sacro-iliaque postérieur controlatéral (qui fait en réalité partie d'une couche ligamentaire complète), puis poursuivre jusque sur l'érecteur du rachis du côté controlatéral. Selon le schéma postural et le membre dominant, les forces remontant le membre inférieur peuvent cependant suivre la LPS – transférant la tension vers le haut du même côté du fascia sacré depuis le ligament sacrotubéral jusqu'au ligament sacro-iliaque postérieur homolatéral puis jusqu'aux muscles spinaux (voir fig. 6.2A). Ces schémas statiques ou dynamiques dépendent des différences de longueur de jambe, de la bascule latérale du bassin, ou de la jambe la plus lourdement lestée et peuvent changer d'un instant à l'autre lorsqu'ils sont dynamiques, par exemple lors d'un match de foot.

Cette voie finale des muscles érecteurs du rachis passe ainsi à proximité du tout début de cette LS, au-dessous des muscles rhomboïdes et du muscle splénius de la tête et du cou, pour s'insérer sur l'occiput (fig. 6.21). La LS vient donc s'appuyer sur la partie postérieure de l'occiput, tout près de là où nous avons débuté, il y a de cela bien des pages et plusieurs mètres de fascia.

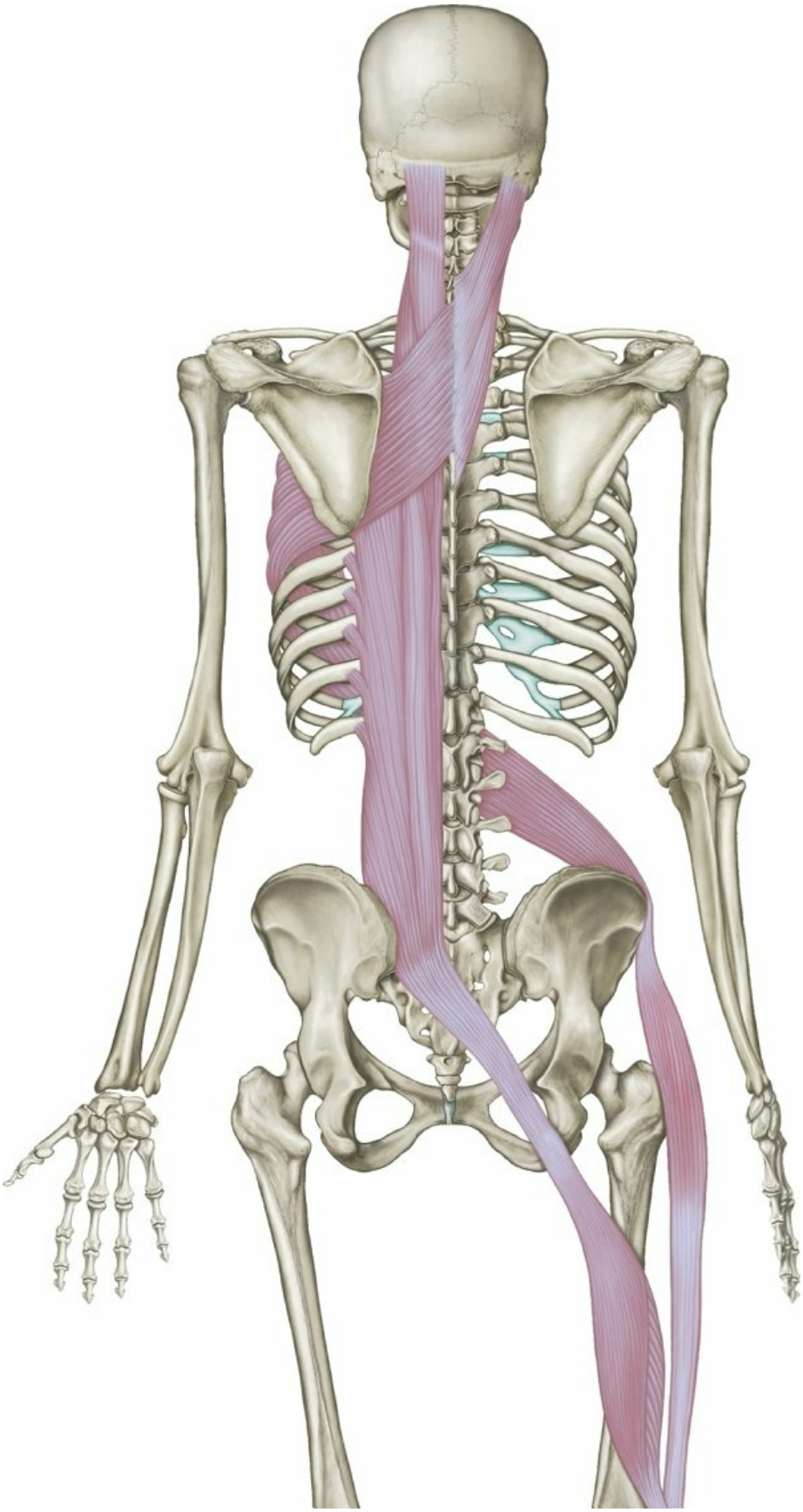

FIG. 6.21 À partir de l'ischiojambier latéral, les connexions de la Ligne Spirale sont parallèles aux connexions de la Ligne Postérieure Superficielle jusque sur le ligament sacrotubéral, mais passent ensuite de l'autre côté et remontent le long des muscles érecteurs du rachis jusqu'à l'arrière du crâne, à proximité de l'origine de la Ligne Spirale.

Cette ligne – présente bien sûr des deux côtés – réunit chaque côté du crâne à l'épaule opposée en croisant la nuque, puis contourne antérieurement le ventre jusqu'à la hanche du côté homolatéral à son origine. À partir de là, la ligne descend latéralement sur la cuisse et le genou, mais croise le tibia dans sa partie antérieure pour former une écharpe en inférieur de l'arche médiale du pied, qui remonte tout le corps postérieurement pour rejoindre la partie médiale de son point d'origine au niveau du crâne.

Les voies hélicoïdales autour du corps ne se limitent en aucun cas à la LS décrite ici. Voir la discussion à la fin du chapitre 8 (Lignes Fonctionnelles) et dans le chapitre 10 pour une vue plus large.

Considérations générales sur le traitement par le mouvement : réciprocité

De toute évidence, la LS sera à la fois étirée et engagée par les mouvements de rotation et de torsion. L'« abdo-crunch » (relevé de buste) très populaire, associé à une torsion, où l'on amène un coude vers le genou opposé, engage le tronçon supérieur de la LS. Les « torsions » en yoga étireront la LS supérieure, avec en particulier la posture du Triangle et ses variantes qui engageront la ligne entière (fig. 6.22). Il existe une relation réciproque évidente entre les deux côtés de la ligne ; être assis (pour fixer le bassin) et tourner le buste entier pour regarder par-dessus l'épaule droite étirera le tronçon supérieur gauche de la LS tout en utilisant le tronçon supérieur droit de la LS en contraction concentrique. Il est judicieux d'observer si ce

mouvement est coordonné, c'est-à-dire s'il utilise toutes les parties de la Ligne de manière uniforme du côté qui se contracte et étire uniformément toutes les parties de la Ligne du côté qui s'étire. Comme nous l'avons ajouté dans le schéma central rotationnel au chapitre 9, la complexité des mouvements de rotation chez l'homme sera largement apparente.



A

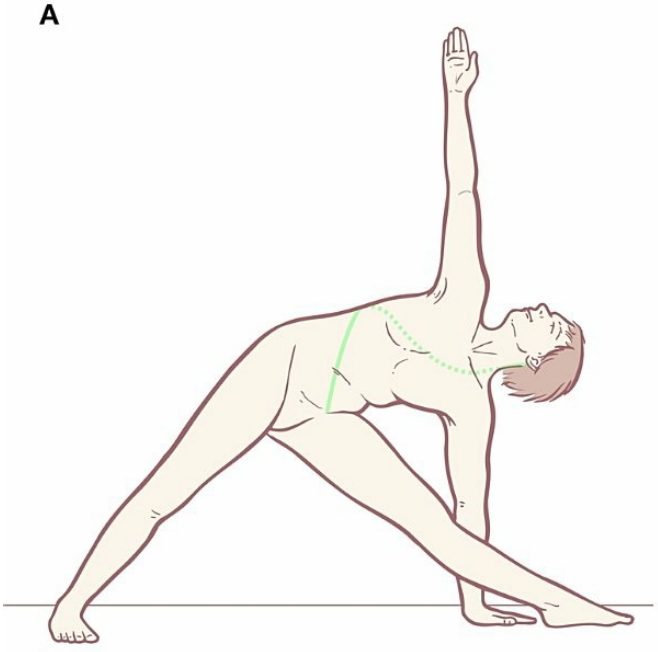

B



C

FIG. 6.22 Les postures de torsion spinale, telles que la posture du Triangle ou la Torsion assise, sont spécialement destinées à étirer le tronçon supérieur de la Ligne Spirale d'un côté, tout en l'engageant sur l'autre.

Palpation de la Ligne Spirale

Bien que la LS débute par le fascia adhérent sur la face postérolatérale du crâne, sa première véritable « gare » se trouve au niveau de la crête occipitale qui s'étend latéralement jusque sur le processus mastoïde, la première voie étant le muscle splénius de la tête et du cou, que nous avions d'abord rencontré dans le cadre de la Ligne Latérale (voir fig. 6.3A). Il peut clairement être palpé inférieurement à la crête occipitale, s'inclinant latéralement en direction des processus épineux cervicaux, en profondeur du muscle trapèze superficiel. Il va surgir entre vos doigts, lorsque la tête sera tournée de son côté contre résistance. Pour sentir les muscles splénius, demandez à votre patient de s'allonger sur le dos, la tête reposant entre vos mains. Enfoncez doucement vos doigts dans les tissus mous en inférieur de l'occiput, légèrement à distance de la ligne médiane. Placez vos pouces le long de la tête du patient. Lorsque le patient tourne la tête contre la résistance de vos pouces, vous sentirez distinctement les muscles splénius homolatéraux, dont les fibres s'inclinent en inféromédial en direction du rachis thoracique supérieur, directement sous-jacents au muscle trapèze plus mince.

La voie suivante sur cette ligne, représentée par les muscles rhomboïdes, est plus facile à voir et à sentir sur quelqu'un d'autre, car ils occupent l'espace de votre dos qu'il est si difficile de gratter lorsqu'il démange. Demandez à votre patient de relever et de rapprocher ses scapulas et, chez la plupart des gens, vous verrez la forme des rhomboïdes poussant contre le trapèze qui les recouvre.

Si vous parvenez à glisser vos doigts sous le bord vertébral de la scapula de votre patient, vous sentirez l'endroit où les rhomboïdes

s'insinuent jusque dans le dentelé antérieur. L'essentiel de cette volumineuse couche musculaire est toutefois invisible sous la scapula. Chez les personnes minces, les quatre ou cinq digitations inférieures (qui sont en discussion ici) sont visibles latéralement au bord du grand dorsal lorsque le patient contracte le muscle (par exemple lors de pompe ou de planche).

La liaison entre le tronçon antérieur du muscle dentelé inférieur et le muscle oblique externe, qui croise ensuite la ligne blanche pour atteindre le muscle oblique interne du côté opposé, est bien connue et peut être facilement palpée ou observée, comme dans la figure 6.9. Cela nous amène à la connexion de l'oblique interne jusque sur la crête iliaque antérieure et l'EIAS.

Pour continuer votre descente à partir de là, placez vos doigts sous le bord de la crête iliaque antérieure, puis procédez à une abduction et une rotation médiale de l'articulation de la hanche (voir fig. 6.11). Le muscle tenseur du fascia lata (TFL) fera saillie sous vos doigts. Vous pourrez à partir de là sentir le tractus iliotibial (TIT), faiblement dans la partie proximale de la cuisse, mais plus distinctement dans sa partie distale vers le genou. Avec la hanche en abduction et le pied décollé du sol en dorsiflexion, il est possible de sentir distinctement la connexion reliant le TIT au muscle tibial antérieur et traversant l'articulation du genou (voir fig. 6.12 et fig. 6.13).

Suivez le muscle tibial antérieur en descendant le long de la face antérieure du tibia et repérez son solide tendon émergeant de sous les rétinaculums sur le côté antéromédial de la cheville. Réalisez une forte flexion dorsale et inversion du pied pour suivre inférieurement le tendon aussi loin que possible en direction de sa « gare » située entre le 1er métatarsien et le 1er cunéiforme (voir fig. 6.14).

Le muscle long fibulaire débute juste sur l'autre côté de cette insertion, avec une continuité fasciale via le fascia de la capsule articulaire, mais cela est très difficile à sentir sauf en cas d'engagement, en raison du myofascia et du bourrelet fascial sus-jacents au niveau de la plante du pied (voir fig. 6.15). Le tendon du long fibulaire passe sous le pied, plus en profondeur que presque tout le reste, traversant un canal creusé dans l'os cuboïde (là encore, très

difficile à sentir) et émergeant sous nos doigts, juste inférieurement à la malléole latérale de la cheville (voir fig. 6.17). Deux tendons sont palpables ici, mais le tendon du muscle court fibulaire (qui fait partie de la LL et non pas de la LS) se situe au-dessus de notre tendon du muscle long fibulaire et se dirige clairement vers la base du 5e métatarsien sur laquelle il s'insère.

Le myofascia du long fibulaire remonte à l'extérieur de la jambe jusqu'à la tête fibulaire, où l'on note une connexion évidente, palpable, facile à disséquer, avec le muscle biceps fémoral (ou ischiojambier latéral). Suivez le tendon de l'ischiojambier en remontant sur la face postérolatérale du membre inférieur pour arriver à la tubérosité ischiatique. À partir de là, la connexion de la LS passe sur le ligament sacrotubéral, le fascia sacré et les muscles érecteurs du rachis. (La palpation de ces structures est développée avec la Ligne Postérieure Superficielle au chapitre 3, et nous ne la reprendrons pas ici.)

Discussion 6.1

La Ligne Spirale supérieure et les rotations posturales du tronc

Compte tenu de la connexion plutôt mécanique que fasciale directe au travers du bassin au niveau de l'EIAS et de la rotonde de vecteurs qui affectent la position de l'EIAS, les tronçons supérieur et inférieur de la LS fonctionnent souvent, mais pas toujours, de manière séparée ; quoi qu'il en soit, il est plus facile de les aborder séparément. Les deux tronçons restent liés, bien sûr, et peuvent fonctionner de concert, mais ils sont également capables de jouer des partitions différentes.

Le tronçon supérieur de la LS, s'étendant de l'occiput jusqu'à l'EIAS en passant autour de la ceinture scapulaire controlatérale (voir fig. 6.7), est en position parfaite pour intervenir dans les rotations du buste (fig. 6.23, vidéo 6.26). Pourquoi « intervenir » ? Parce que l'expérience clinique suggère que si parfois la LS n'est que la *cause* de

ces rotations ou torsions posturales, elle est au moins aussi souvent impliquée dans la compensation des torsions spinales plus profondes qui peuvent avoir de multiples origines structurelles ou fonctionnelles (voir aussi le chapitre 9 sur la Ligne Antérieure Profonde).



FIG. 6.23 Schéma postural courant impliquant le raccourcissement d'un côté de la Ligne Spirale supérieure – dans ce cas, la LS droite est constamment courte depuis le côté droit de la tête jusqu'à la hanche droite à cause de l'épaule et des côtes gauches. L'inclinaison et/ou la bascule de la tête d'un côté, les différences dans les positions scapulaires et l'inclinaison ou la torsion de la cage thoracique – toutes présentes chez cette patiente – devraient toutes alerter le praticien quant à la possibilité d'un déséquilibre de la Ligne Spirale dans ce schéma.



vidéo 6.26 BodyReading de la Ligne Spirale

Ainsi, le complexe myofascial de la LS peut être utilisé pour créer des torsions dans les mouvements quotidiens ou dans des exercices spécifiques, ou bien être utilisé comme bandage postural superficiel sur une scoliose plus profonde ou sur un autre type de rotation axiale. Toute rotation centrale affectera les lignes superficielles, et plus encore la LS, souvent verrouillée selon un schéma compensatoire. Si le schéma central dans le rachis est une rotation vers la droite, le schéma

périphérique dans la LS implique généralement un raccourcissement compensateur de la LS gauche. Cela a pour effet de donner l'impression qu'un corps est droit alors qu'en réalité il est à la fois restreint et raccourci. (Prenez une serviette et tordez-la ; vous remarquerez qu'elle se raccourcit – tout tissu que l'on tord se raccourcit et le tissu fascial ne fait pas exception.)

Une fois ce schéma analysé, il est important de libérer d'abord les muscles périphériques avant de tenter de libérer les muscles centraux antérieurs et postérieurs du rachis. C'est l'objet du travail sur la LS dans cette situation. Notez bien que, lorsque l'on libère un tel schéma de compensation dans une LS engainante, la rotation centrale devient plus apparente, de sorte que le patient peut se sentir ou avoir un aspect plus « tordu » à ce stade de son travail avec vous. Il est important d'apprendre aux patients ce qu'est le dépliement, car ce n'est que lorsque la rotation périphérique dans la LS est éliminée que l'on peut passer efficacement à un travail sur la rotation centrale dans la Ligne Antérieure Profonde ou les muscles spinaux profonds. L'affirmation inverse mérite d'être répétée : toute tentative de dénouer une rotation centrale avant d'avoir relâché la rotation périphérique superficielle entraînera une frustration aussi bien chez le praticien que chez son patient.

Compte tenu de l'interaction entre les schémas plus profonds et ceux plus superficiels, le nombre de modifications spécifiques et les façons individuelles d'utiliser la LS en rotation sont légion. Le raccourcissement postural en remontant directement la ligne de l'EIAS jusqu'au crâne produit une posture caractéristique, que le praticien reconnaîtra sur la figure 6.23.

Lorsque la ligne tire au travers du fascia abdominal via les muscles obliques interne et externe depuis la hanche jusqu'au muscle dentelé opposé, elle allonge la cage thoracique de ce côté, l'épaule accompagnant habituellement cette course. Cela tire habituellement la partie supérieure du dos et/ou la partie inférieure du cou en direction de cette épaule, de sorte que la tête s'incline vers l'épaule, basculant parfois du côté opposé – tout cela est bien visible à la figure 6.23. Ce schéma se rencontre en l'absence d'autres forces ou, parfois, en

opposition avec d'autres forces. Un muscle tendu isolément (par exemple l'infra-épineux) ou une traction antagoniste en provenance d'une autre ligne (par exemple une Ligne Latérale courte du même côté que la LS en question) peut modifier, voire masquer peut-être, mais sans supprimer, le schéma créé par le raccourcissement de la LS supérieure.

Compte tenu du poids et des forces en opposition dans le bassin, la LS déplace rarement l'EIAS depuis sa partie supérieure, depuis l'épaule ou les côtes. Il est toutefois relativement courant que des tronçons de cette ligne se contractent sans qu'il n'y ait de transfert de cette tension le long de la ligne. Ainsi, un tronçon de la LS peut se raccourcir sans que ce raccourcissement ne soit transmis aux tronçons suivants. Dans certains cas, le tronçon allant du crâne au muscle dentelé se contracte sans impliquer le ventre, ou bien le ventre peut être à l'origine d'une traction vers le cou sans allongement de l'épaule dans ce processus. C'est pourquoi nous évaluons souvent la LS depuis l'EIAS en direction de la tête plutôt que dans l'autre sens.

La pratique est nécessaire pour discerner les modifications spécifiques du schéma, mais quatre « signaux d'alarme » doivent alerter le praticien sur un déséquilibre possible ou probable dans la LS : 1) des inclinaisons ou bascules de la position de la tête par rapport à la cage thoracique ; 2) une épaule plus antérieure que l'autre ; 3) des inclinaisons latérales de la cage thoracique par rapport au bassin ; ou 4) des différences dans la direction du sternum et du pubis, qui peuvent souvent être vues comme des différences marquées de distance depuis une arche costale (là où le bord externe du droit de l'abdomen croise les cartilages costaux au niveau de la 7e côte) jusqu'à l'EIAS opposée. Dans la figure 6.9, par exemple, l'écart entre les côtes gauches et la hanche droite est nettement plus important qu'entre les côtes droites et la hanche gauche. Dans la figure 6.23, l'écart est plus faible entre les côtes gauches et la hanche droite que l'inverse, même si cela reste peu visible sur cette petite photographie. Il n'est pas nécessaire de prendre des mesures exactes : si vous avez besoin d'un micromètre pour préciser laquelle de ces lignes est plus courte, c'est probablement que le problème de LS n'est pas significatif.

La figure 6.24 montre des exemples d'autres schémas de déséquilibre, principalement dans la LS droite qui entoure l'épaule et les côtes gauches.



A



B

FIG. 6.24 Schémas les plus courants de Ligne Spirale, observés en position debout. Dans A, la LS droite est tirée sur tout le trajet jusqu'à la cheville droite. Dans B, la LS gauche tire le buste vers la jambe gauche.

Discussion 6.2

La Ligne Spirale et la posture tête en avant

Le muscle dentelé antérieur, comme nous l'avons noté plus haut, est un muscle complexe, une vaste combinaison d'un muscle carré et triangulaire, qui à la fois stabilise et contrôle le positionnement de l'épaule. Plus tôt dans notre histoire phylogénétique, le muscle dentelé avait principalement pour fonction de créer une écharpe pour soutenir la cage thoracique entre les montants des scapulas (voir le chapitre 7 ou www.anatomytrains.com – réf. vidéo : Shoulder and Arm Lines, 3:22 à 5:07).

Les bandelettes inférieures du muscle dentelé appartiennent de

manière certaine à la LS, mais les bandelettes moyennes forment une connexion entre elles, de part et d'autre de la ligne centrale à la base du sternum, sous le grand pectoral, au niveau de la « ligne du soutien-gorge ». (Voir aussi l'Annexe 2 – cela correspond à la bande thoracique de Schultz.) Cela crée un « embranchement » intéressant pour la LS lorsque vous observez la posture omniprésente « tête en avant ».

Si nous suivons cette ligne depuis la ligne médiane juste au-dessus du processus xiphoïde, tournons autour des bandelettes moyennes du muscle dentelé jusqu'au milieu du muscle rhomboïde en croisant ensuite afin de rejoindre le muscle splénius de la tête, nous terminons sur le crâne du côté opposé (fig. 6.25). Pour l'expérimenter par vous-même – ce qui est très utile pour comprendre ce schéma –, prenez une bande de tissu de 2 à 2,5 mètres comme une ceinture de yoga ou une bande de gaze. Tenez-vous debout derrière votre patient ; placez le milieu de la bande au-dessus du processus xiphoïde au niveau de la ligne du soutien-gorge et ramenez les deux extrémités derrière le patient en les croisant vers le haut entre les scapulas pour les « attacher » sur le crâne en les maintenant là avec vos mains. (Vous pouvez essayer sur vous-même, mais il est difficile de ne pas vous retrouver entortillé.)

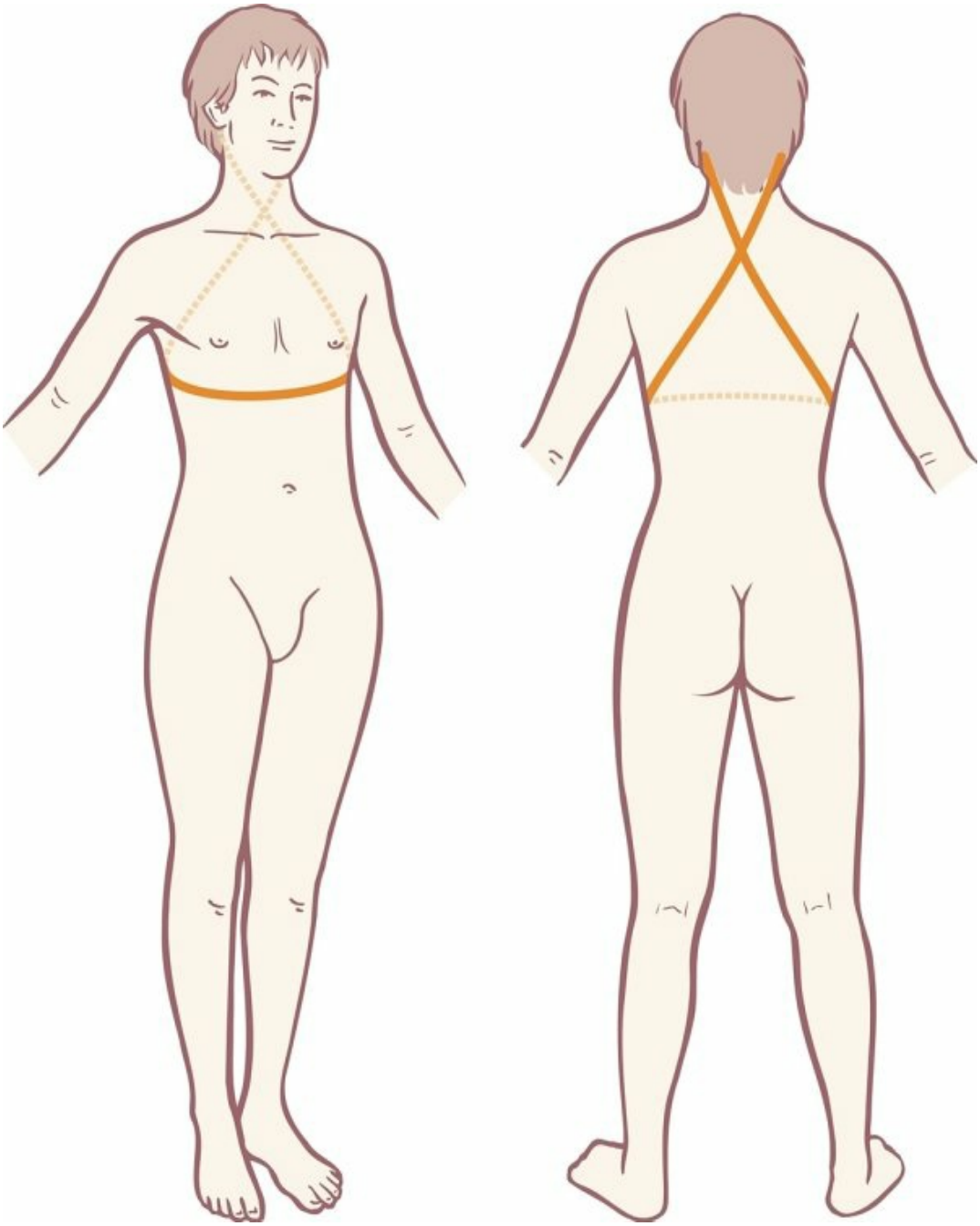

FIG. 6.25 On peut voir que la connexion entre les deux muscles dentelés au travers de la base du sternum, juste en dessous des muscles pectoraux, se poursuit en remontant le long de la LS pour relier la posture tête en avant à une limitation de la respiration.

Demandez maintenant au patient d'avancer la tête antérieurement au reste du corps. Sentez la bande se tendre et tirer vers l'arrière sur le

sternum. Beaucoup de patients avec une posture tête en avant ont également une bande thoracique tendue et il s'agit d'une voie majeure de transmission des forces de compensation. Si vous souhaitez voir la bande thoracique relâcher sa prise sur la respiration de votre patient, ramenez progressivement la tête en arrière sur la partie supérieure du corps en relâchant progressivement la bande fasciale qui relie les deux muscles dentelés. Cela libérera cette ligne et contribuera à rétablir l'amplitude thoracique complète lors de la respiration.

Discussion 6.3

Les arches du pied et la bascule du bassin

Comprendre ces schémas conduit à des techniques hautement spécifiques, logiques et efficaces sur les tissus mous. Il est reconnu depuis longtemps que les muscles tibial antérieur et long fibulaire forment ensemble un « étrier » au-dessous du système des arches du pied. Le muscle tibial antérieur tire vers le haut sur un tronçon affaibli de l'arche longitudinale médiale et le tendon du fibulaire soutient l'os cuboïde, la clé de voûte de l'arche latérale ; ensemble, ils contribuent à empêcher l'affaissement du tronçon proximal de l'arche transversale (voir fig. 6.15).

Il existe par ailleurs une relation réciproque entre les deux : un muscle tibial antérieur relâché (ou « verrouillé en position étirée ») couplé à un muscle fibulaire contracté (ou « verrouillé en position raccourcie ») contribueront à une éversion (pronation) du pied, avec tendance à l'affaissement de l'arche médiale (voir fig. 6.16). Le schéma opposé, un muscle tibial antérieur raccourci et un muscle fibulaire tendu, a tendance à créer une inversion (supination) du pied avec une arche apparemment haute et un report du poids latéralement sur le pied.

En gardant à l'esprit l'intégralité de la LS, nous pouvons élargir ce concept et inclure le membre inférieur dans son intégralité : le muscle

tibial antérieur est relié au muscle droit fémoral (LAS), au muscle sartorius (voie de délestage de la LAS) ainsi qu'au TIT et au TFL (LS). Toutes ces connexions vont sur la partie la plus antérieure de l'os de la hanche : l'EIAS ou l'EIAI. Le muscle fibulaire est relié à la tubérosité ischiatique par le chef long du biceps fémoral ou, en d'autres termes, à la partie la plus postérieure de l'os de la hanche (voir fig. 6.19).

Ainsi, l'étrier ou l'« écharpe » formé par les muscles tibial antérieur et fibulaire s'étend en remontant le membre inférieur jusqu'au bassin et intervient dans la position du bassin (fig. 6.26) : une bascule antérieure du bassin rapprocherait l'EIAS du pied et retirerait ainsi le soutien tensionnel supérieur en provenance du muscle tibial antérieur, créant une tendance (sans que ce soit une obligation) à un affaissement de l'arche médiale (fig. 6.26A). À l'inverse, une bascule postérieure du bassin aurait tendance à tirer vers le haut sur le muscle tibial antérieur et à relâcher le muscle fibulaire, créant une tendance à une inversion du pied (fig. 6.26B).

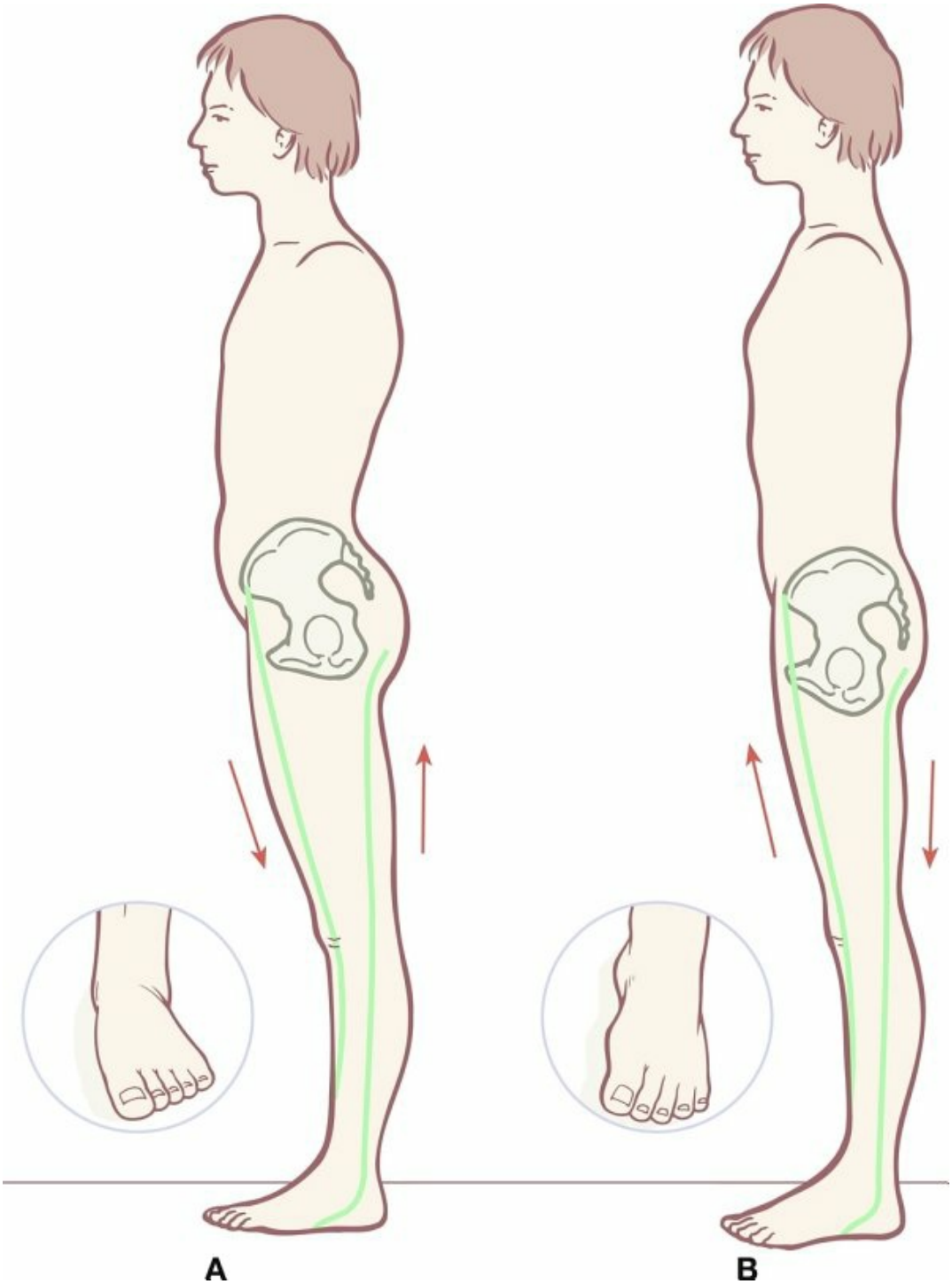

FIG. 6.26 Le schéma de l'écharpe sous le pied peut être étendu, via la Ligne Spirale, pour rejoindre l'angle de la bascule du bassin.

Notez l'implication suivante de ces données : une LS raccourcie sur

la partie postérieure du membre inférieur pourrait prendre le pas sur la partie antérieure de la LS et produire à la fois une bascule postérieure du bassin *et* une éversion du pied (fig. 6.27A). Lorsque nous voyons ce schéma, nous savons que la partie postérieure de la LS inférieure doit présenter un raccourcissement significatif quelque part le long de ces voies. Dans le schéma inverse (fig. 6.27B), un pied en inversion avec une bascule antérieure du bassin suggère un raccourcissement le long de l'avant de la LS inférieure (muscle tibial antérieur – TIT antérieur), même si ce schéma peut également être lié à un raccourcissement de la Ligne Antérieure Profonde (voir le chapitre 9).

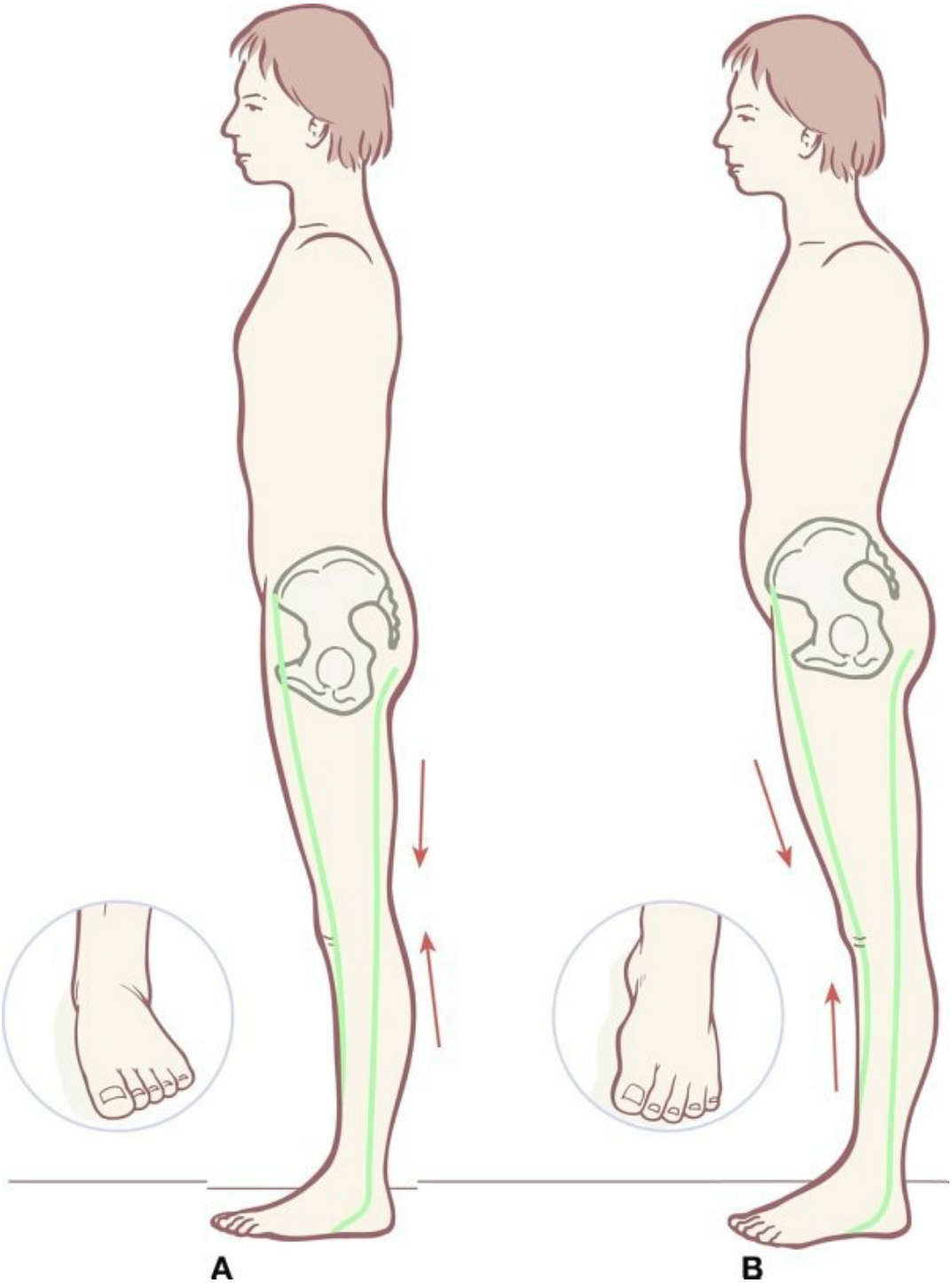

FIG. 6.27 Un raccourcissement dans un tronçon de la LS inférieure peut créer des schémas complémentaires de ceux présentés à la fig. 6.26A.

Discussion 6.4

La Ligne Spirale inférieure et l'alignement du genou

La LS peut affecter l'alignement du genou (la capacité du genou de s'aligner antéropostérieurement lors de la marche, conservant plus ou moins le même vecteur directionnel que la hanche et la cheville).

Pour évaluer l'alignement du genou, vous pouvez regarder votre patient marcher vers vous ou s'éloigner de vous en ligne droite et voir comment ses genoux se mobilisent au cours des différentes phases de la marche. Une évaluation alternative consiste à demander à votre patient de se tenir debout face à vous, les pieds parallèles (c'est-à-dire que les axes des 2es métatarsiens sont parallèles). Demandez-lui d'amener ses deux genoux en antérieur, les pieds toujours au sol et le buste droit – sans sortir les fesses en arrière ni les rentrer excessivement, ce qui amènerait la cage thoracique postérieurement –, et regardez comment les deux genoux s'alignent (fig. 6.28). Si l'un des genoux ou les deux s'orientent médialement, en direction de l'autre, lorsque le sujet les amène vers l'avant, cela peut vouloir dire que toute l'« écharpe » de la LS inférieure est tendue de ce côté.

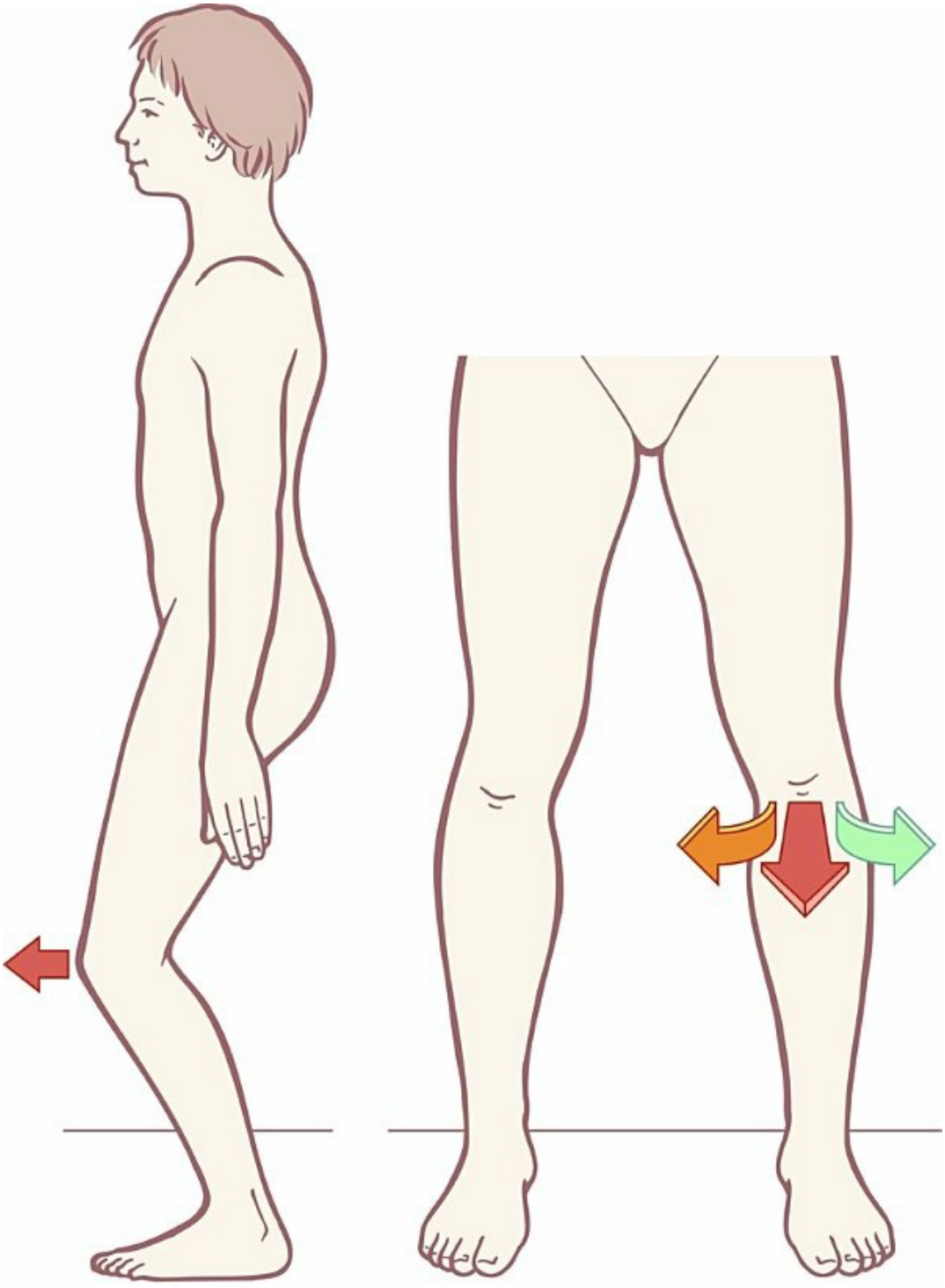

FIG. 6.28 **Pour évaluer l'alignement du genou, demander au sujet d'amener les deux genoux en antérieur, le bassin rentré et les talons sur le sol, et regardez le « feu avant » (patella) du genou lorsqu'il avance ou qu'il**

recule pour voir s'il se dirige en médial ou en latéral.

Lorsque nous remarquons comment la LS progresse depuis l'EIAS en antérieur du bassin jusqu'en latéral du genou puis descend jusqu'en médial de la cheville, nous pouvons voir clairement comment sa contraction peut affecter la direction du genou, en tirant sa partie latérale en direction d'une ligne allant directement de l'EIAS à la face médiale de la cheville (fig. 6.29). Le relâchement de cette ligne dans sa partie supérieure ou inférieure avant le travail local sur les tissus mous ou avant de choisir les exercices de rééducation pour rétablir un bon alignement du genou augmentera grandement l'efficacité du traitement (www.anatomytrains.com – réf. vidéo : Spiral Line, 46:45 à 51:37 ). Si le genou s'oriente latéralement lors de la flexion debout, l'augmentation du tonus en position debout dans le tronçon antéro-inférieur de la LS peut permettre de stabiliser cette tendance.

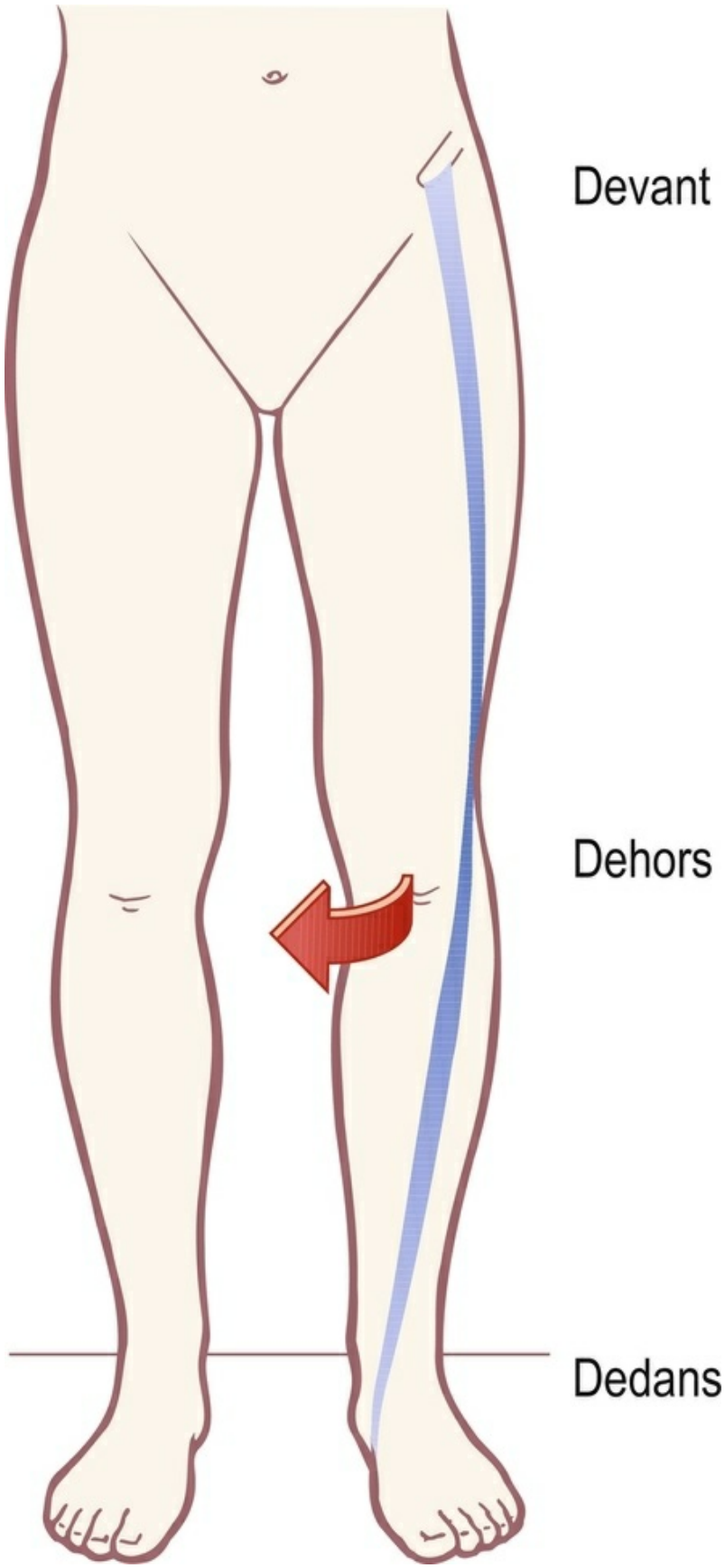
Devant
Dehors
Dedans

FIG. 6.29 **Étant donné que la Ligne Spirale s'étend de l'avant de la hanche à la face médiale de la cheville en passant par la face latérale du genou, la contraction de cette ligne peut avoir tendance à induire une rotation médiale au niveau du genou.**

Discussion 6.5

L'« arche du pied » et l'articulation sacro-iliaque

On a remarqué depuis longtemps que les os du pied sont répartis le long d'un axe longitudinal orienté supéro-inférieurement et se divisent assez nettement entre les os qui constituent l'arche médiale et ceux qui constituent l'arche latérale (fig. 6.30).

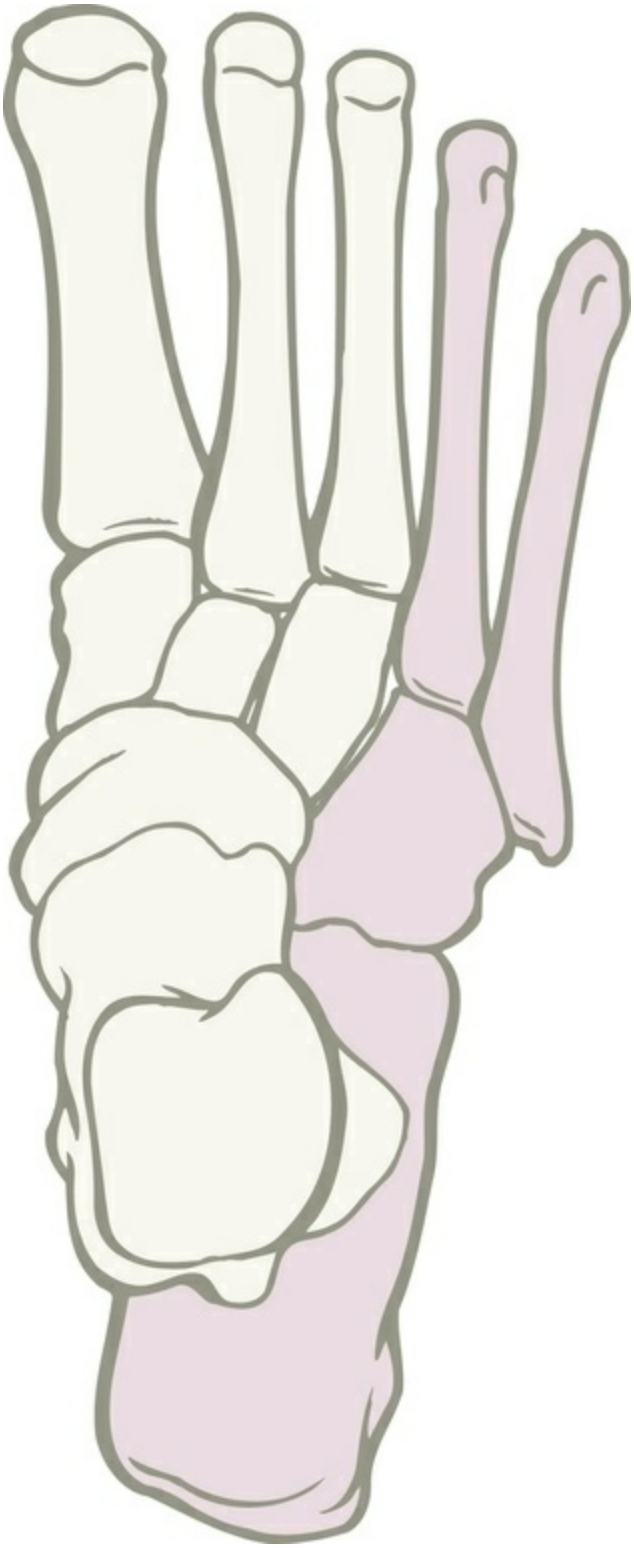

FIG. 6.30 **Les os du pied se divisent assez nettement en un groupe formant l'arche médiale et l'autre formant l'arche latérale. Certains danseurs appellent cela**

respectivement l'arche de la « pointe » du pied et l'arche du « talon ».

Empruntant les termes de la danse (talon/pointe), on pourrait les qualifier d'« arche du talon » et d'« arche de la pointe ». Les os de l'arche de la pointe sont clairement conçus pour supporter la majeure partie du poids du corps : si vous êtes debout et que vous laissez votre poids passer sur vos orteils, vous sentirez la pression dans les têtes des trois premiers métatarsiens jusque sur le talus. Voir comment le talus s'aligne avec le principal os porteur du poids de la jambe, le tibia, ne fait que renforcer notre conviction. Basculer antérieurement et maintenir votre poids de corps sur les deux orteils latéraux est très difficile à réaliser et presque impossible à maintenir, sauf si vous êtes parfaitement habitué à le faire.

Le talon, bien sûr, assume une partie du poids en position debout et à la marche, mais les deux orteils latéraux et les os associés (4e et 5e métatarsiens et l'os cuboïde) sont conçus davantage comme des équilibreurs, des stabilisateurs du « canoë » du pied (fig. 6.31).

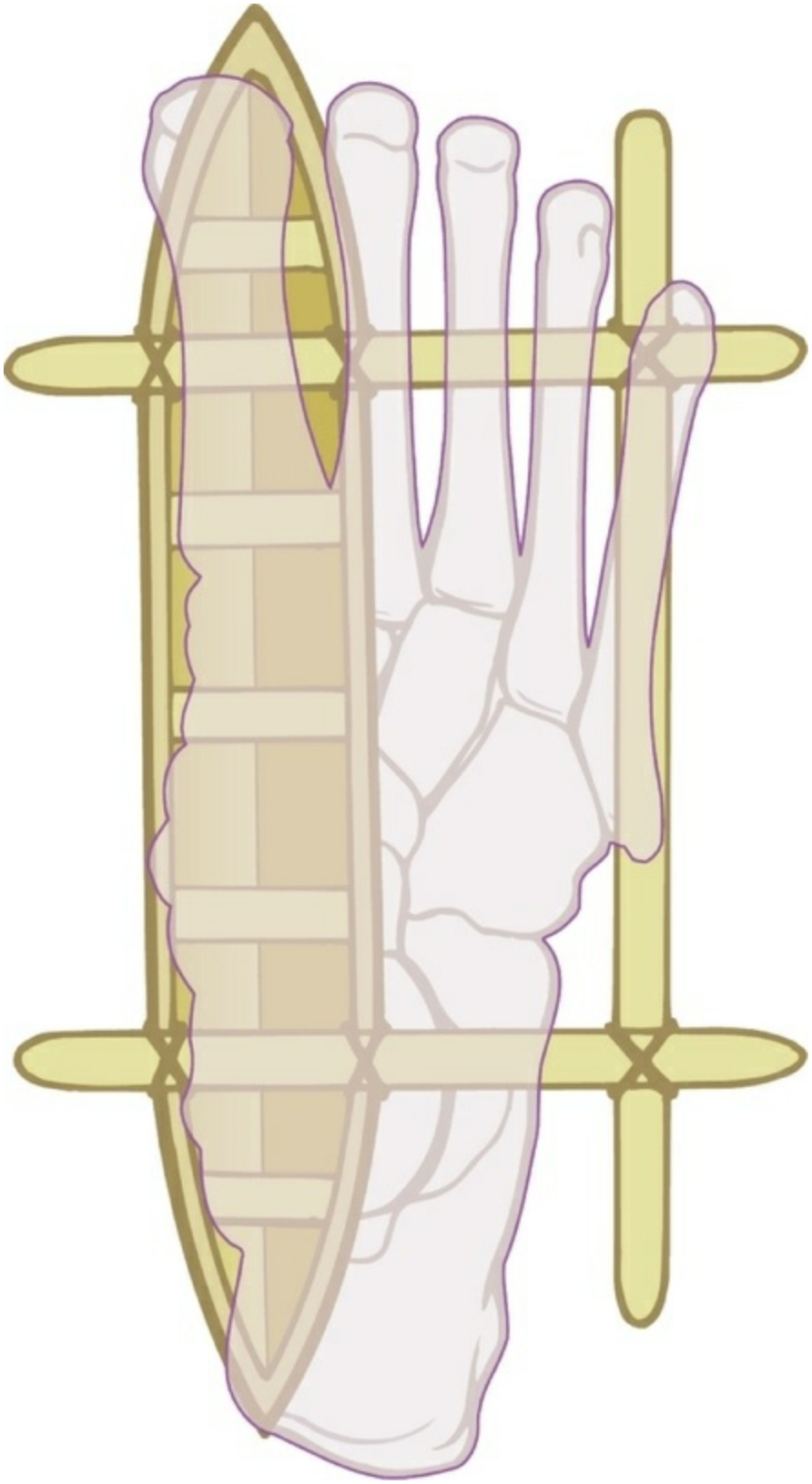

FIG. 6.31 **En termes de fonction, les os de l'arche médiale peuvent être considérés comme la partie principale,**

porteuse, du « canoë », tandis que les os de l'arche latérale fonctionnent comme le « balancier ou stabilisateur », équilibrant et stabilisant, mais ne supportant pas autant de poids.

Si l'on regarde au-dessus de l'arche du talon du pied, nous trouvons la fibula, placée de manière unique en position rentrée inférieurement par rapport au condyle tibial (fig. 6.32). Elle est très mal positionnée pour supporter le poids et, de fait, paraît mieux placée pour résister à la traction supérieure plutôt qu'à la traction inférieure. Bien que huit muscles tirent la fibula inférieurement depuis le pied, un muscle très volumineux, le biceps fémoral, est à l'origine d'une traction supéromédiale.

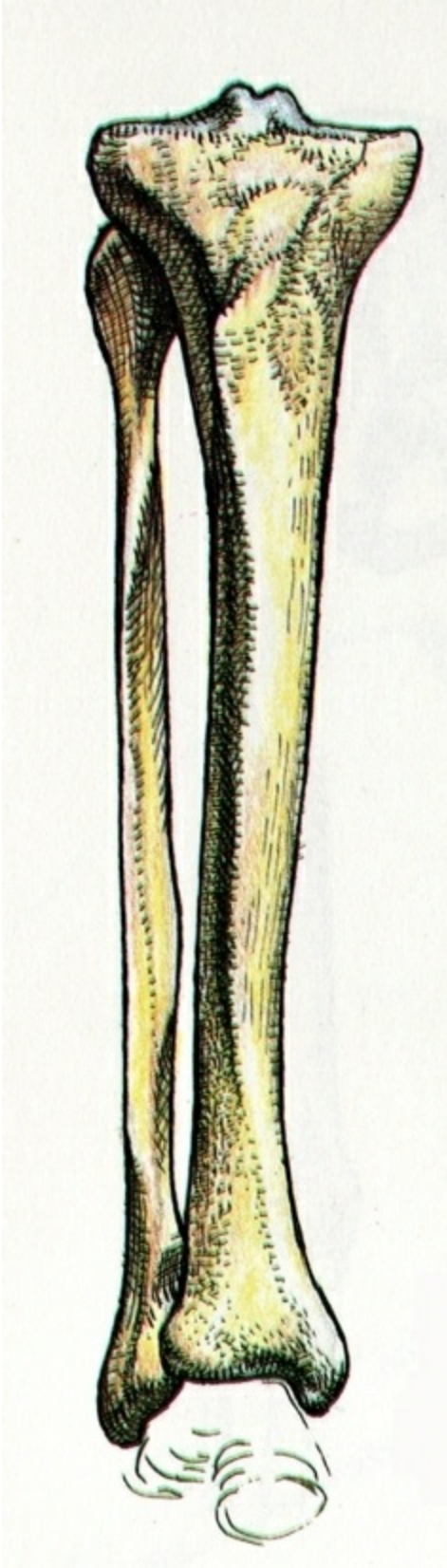

FIG. 6.32 **Au-dessus des os de l'arche latérale se trouve**

la fibula, qui n'est clairement pas positionnée pour transférer le poids vers le bas. Au contraire, sa position, rentrée sous le condyle du tibia, suggère qu'elle est plutôt conçue pour résister à la traction vers le haut.
(Reproduit avec l'aimable autorisation de Grundy, 1982.)

Si nous suivons toute cette trajectoire, nous pouvons relier l'arche du talon – en d'autres termes, l'arche latérale – à l'articulation sacro-iliaque via les muscles fibulaires, le muscle biceps fémoral et le ligament sacrotubéral (voir fig. 6.20). Le succès et le pouvoir de tenue des manipulations de l'articulation sacro-iliaque de nos collègues chiropracteurs et ostéopathes peuvent être sensiblement augmentés, selon notre expérience clinique, en créant un meilleur équilibre des tissus mous de l'arche du talon, des muscles fibulaires, de la tête de la fibula et de l'ischiojambier latéral (muscle biceps fémoral). En d'autres termes, la position du talon et l'arche latérale sont liées à la stabilité de l'articulation sacro-iliaque via le tronçon postéro-inférieur de la LS.

Discussion 6.6

Croisement de la ligne médiane au niveau du sacrum par la Ligne Spirale au cours de la marche

Le troisième croisement de la ligne médiane par la LS repose sur l'observation des exigences de stabilité pelvienne. Les mouvements complexes du sacrum et des deux os coxaux lors de la marche ont été bien documentés par ailleurs [2]. Nous nous concentrons ici sur le rôle de la LS pour moduler ces mouvements, en maintenant la mobilité du sacrum dans des limites stables.

Dans la phase de poussée à partir du pied gauche, le pied droit en avant se trouvant entre l'attaque du talon et l'acceptation du poids, le ligament sacrotubéral du côté droit, lié par le fascia étiré et tendu au talon droit, empêche une nutation excessive du sacrum, tandis que le

ligament sacro-iliaque postérieur sur le côté gauche empêche une contre-nutation excessive du sacrum lorsque l'avant du bassin gauche est tiré en flexion.

Ces deux limitations ligamentaires coordonnées sont reliées au travers du sacrum par les tissus fasciaux de la LS. Il existe donc une continuité fasciale depuis la tubérosité ischiatique droite, qui traverse la ligne médiane et remonte en direction de l'EIPS gauche (fig. 6.33). Lorsque la marche passe à la phase oscillante, les deux groupes de ligaments se relâchent pour permettre le mouvement de l'articulation sacro-iliaque (SI) de la nutation à la contre-nutation ou vice versa du côté opposé (vidéo 6.6 ). Lorsque nous passons à la phase de poussée sur le pied droit, avec l'articulation SI droite fermée en contre-nutation et l'articulation SI gauche en nutation, le ligament sacrotubéral gauche et le ligament sacro-iliaque postérieur se lient au travers du sacrum à partir de la tubérosité ischiatique gauche à l'EIPS droite au cours de l'attaque du talon et de l'acceptation du poids sur le pied gauche.

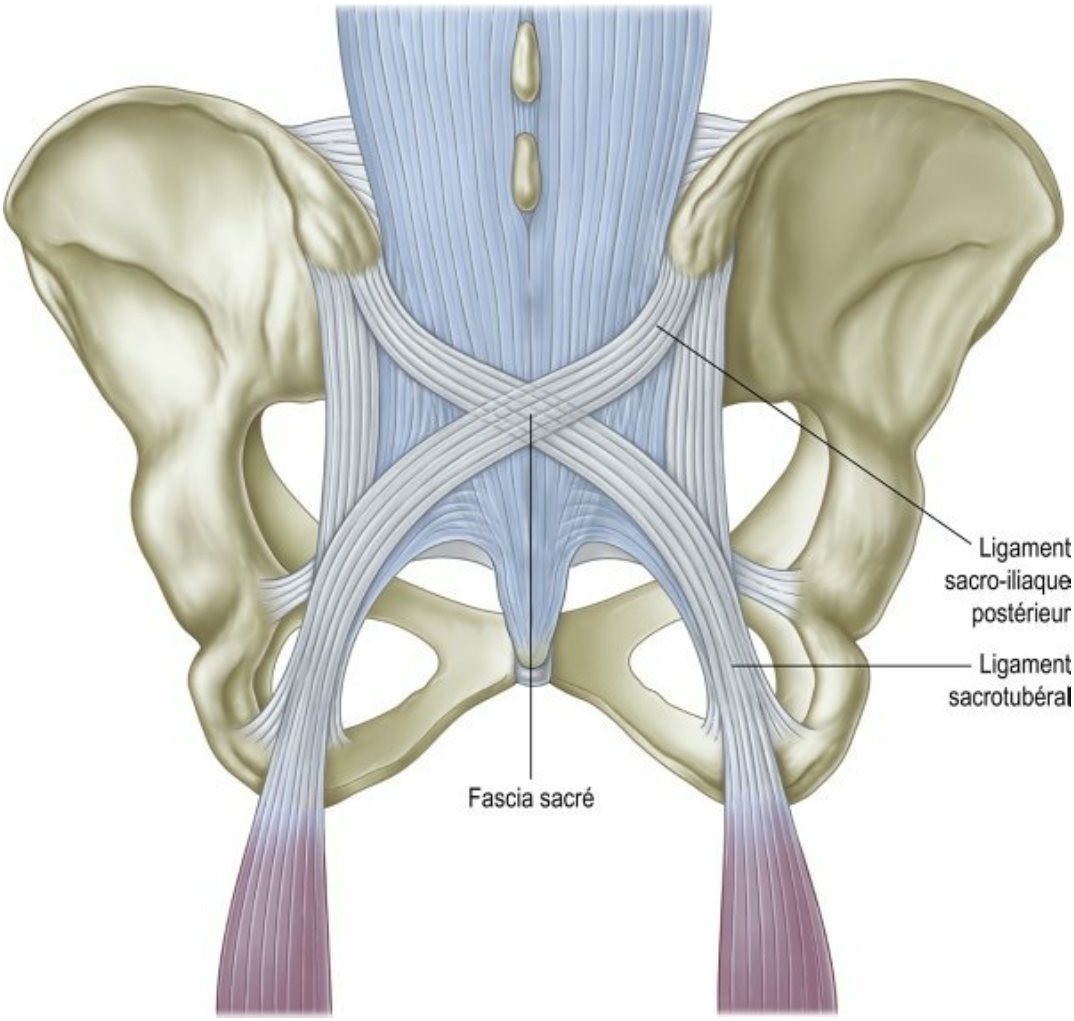

FIG. 6.33 Lors d'un pas en avant avec le pied droit, le ligament sacrotubéral droit et le ligament sacro-iliaque postérieur gauche se combinent pour limiter les mouvements intrapelviens au niveau des articulations sacro-iliaques tandis que leurs compléments sont relâchés. C'est l'inverse qui se produit lorsque la jambe gauche avance et la jambe droite revient en arrière.



vidéo 6.6 Ligaments pelviens pendant la marche

Ce complexe, dont la tension est modulée dynamiquement par les ischiojambiers depuis le bas, et par le prolongement sacré du muscle multifide ainsi que par le muscle iliocostal des lombes depuis le haut (voir fig. 6.21), relie ainsi l'intégralité de la LS postérieure pour assurer la stabilité pelvienne lors de la marche. Si ce système ne fonctionne pas correctement – et les mouvements sensiblement asymétriques, souvent accompagnés de schémas douloureux, sont ici relativement courants –, une vue globale est nécessaire.

L'attention portée à la mécanique interne du bassin (manipulation ostéopathique ou chiropratique) sera renforcée par l'équilibration des tissus mous de ces structures ligamentaires et par l'étirement ou la tonification musculaire afin d'égaliser les forces qui traversent le sacrum d'un pas à l'autre. Cela souligne la nécessité de consultations pluridisciplinaires ou de praticiens aux talents multiples qui puissent intervenir sur tous les éléments de cette situation : la cinématique articulaire, le lit ligamentaire, le tonus myofascial et la coordination du recrutement.

Références

1. Clemente C. Anatomy, a Regional Atlas of the Human Body.

3rd ed. Philadelphia: Lea and Febiger; 1987 fig. 506.
2. Vleeming A, ed. Movement, Stability, and Lumbopelvic Pain. 2nd ed. Edinburgh: Elsevier; 2007.

7: Lignes Brachiales



Présentation

Dans ce chapitre, nous identifions quatre méridiens myofasciaux distincts qui s'étendent depuis le squelette axial, en traversant quatre couches de l'épaule, jusqu'aux quatre régions du membre supérieur et

aux « versants » de la main, à savoir le dos, la paume, le pouce et le petit doigt (auriculaire) (www.anatomytrains.com – réf. vidéo : Shoulders and Arm Lines, 13:05 à 14:35). Malgré cette apparente symétrie bien ordonnée, les Lignes Brachiales (fig. 7.1) présentent plus de croisements myofasciaux parmi ces continuités longitudinales que les lignes correspondantes au niveau du membre inférieur (voir Discussion 7.2). Comme les épaules et les membres supérieurs humains sont spécialisés dans la mobilité (comparativement à nos membres inférieurs plus stables), ces multiples degrés de liberté nécessitent plus de Lignes variables de contrôle et de stabilisation et donc plus de liens entre deux Lignes.

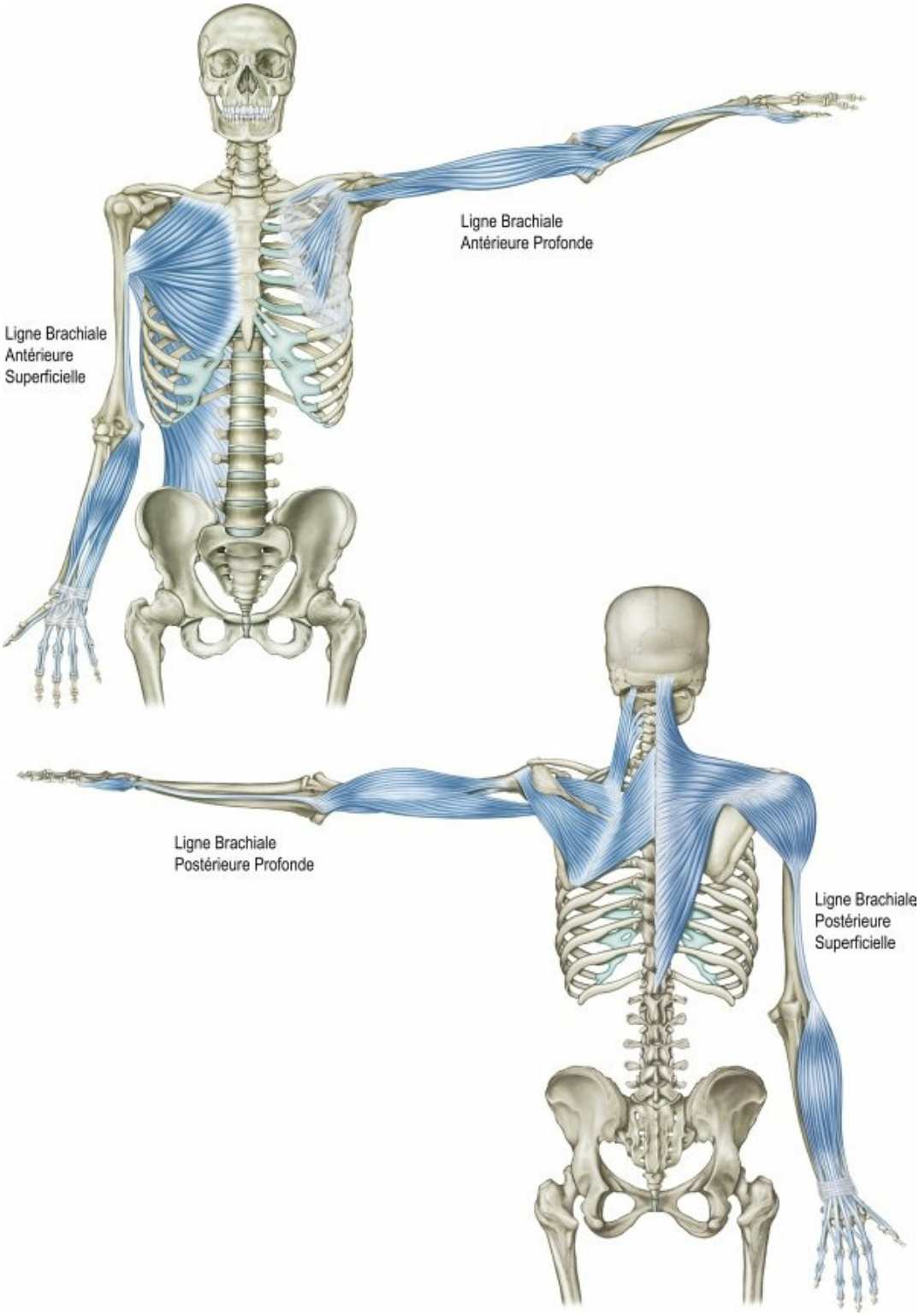

FIG. 7.1 **Les Lignes Brachiales.**

Quoi qu'il en soit, les membres supérieurs sont assez logiquement

organisés avec deux Lignes, profonde et superficielle, le long de la face antérieure du membre et deux Lignes, profonde et superficielle, le long de la face postérieure du membre (fig. 7.2, tableau 7.1). La dénomination des Lignes Brachiales est fonction de leur position lorsqu'elles passent au niveau de l'épaule (fig. 7.3). (Dans le chapitre 8, nous examinerons les extensions de ces lignes qui vont de l'épaule à la ceinture pelvienne controlatérale.)

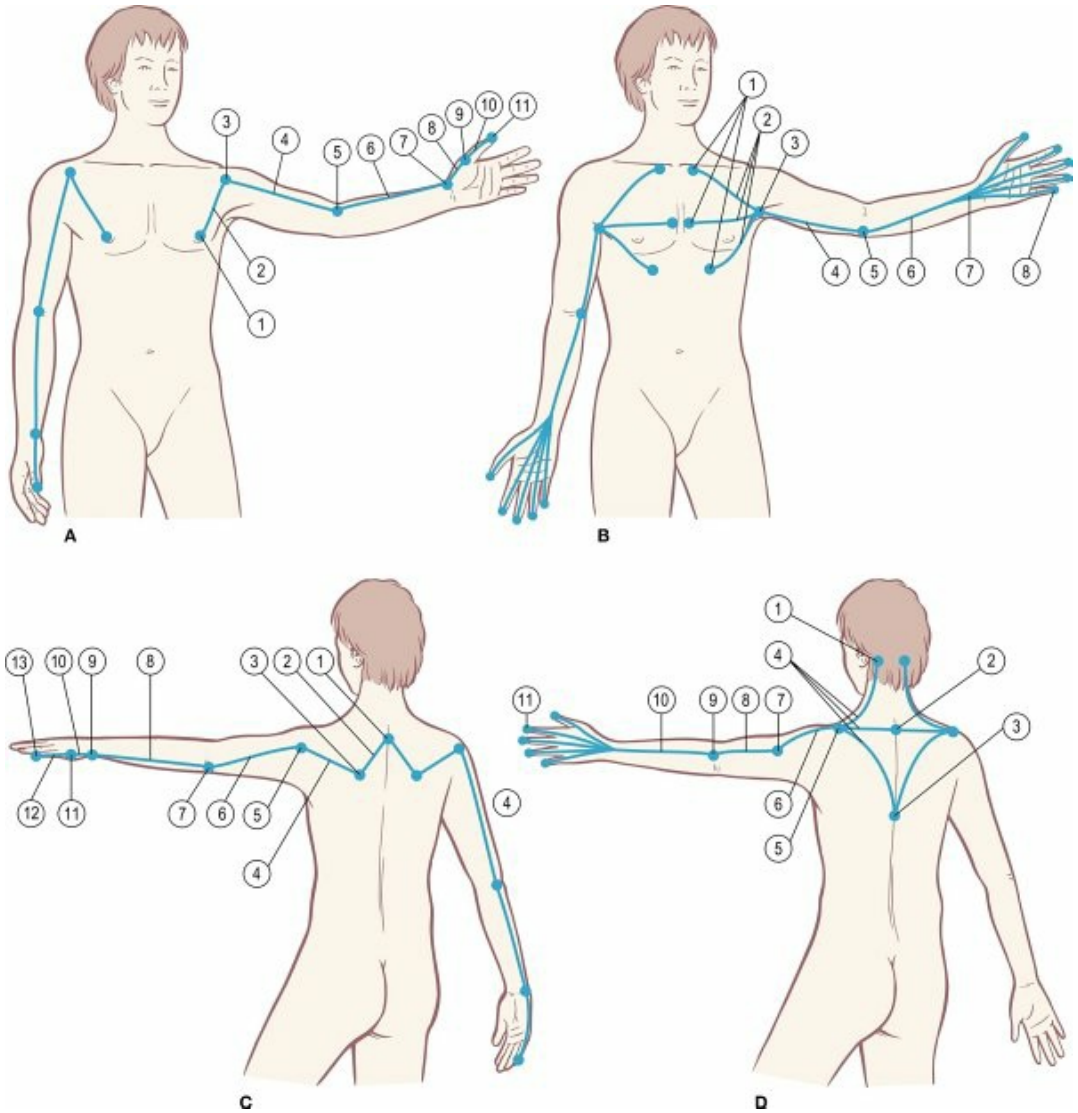

FIG. 7.2 « Voies » et « gares » des Lignes Brachiales.

Tableau 7.1

Lignes Brachiales : les « voies » myofasciales et les « gares » osseuses (voir fig. 7.2)

« Gares » osseuses		« Voies » myofasciales
A. Ligne Brachiale Antérieure Profonde		
3e, 4e et 5e côtes, bord inférieur de la clavicule	**1**	
	2	Muscle petit pectoral, muscle subclavier fascia clavipectoral
Processus coracoïde	**3**	
	4	Muscle biceps brachial, muscle coracobrachial, muscle brachial
Tubérosité du radius	**5**	
	6	Muscle rond pronateur, muscle supinateur, périoste du radius
Processus styloïde du radius	**7**	
	8	Ligament collatéral radial
Scaphoïde, trapèze	**9**	
	10	Muscles thénariens
Face latérale du pouce	**11**	
B. Ligne Brachiale Antérieure Superficielle		
Tiers médial de la clavicule, cartilages costaux, côtes inférieures, fascia	**1**	

thoracolombaire, crête iliaque		
	2	Muscle grand pectoral, muscle grand dorsal
Ligne humérale médiale	**3**	
	4	Septum intermusculaire médial
Épicondyle médial de l'humérus	**5**	
	6	Groupe des fléchisseurs
	7	Tunnel carpien
Face palmaire de la main et des doigts	**8**	
C. Ligne Brachiale Postérieure Profonde		
Processus épineux des vertèbres cervicales inférieures et thoraciques supérieures, processus transverses de C1-C4	**1**	
	2	Muscles grand et petit rhomboïdes et muscle élévateur de la scapula
Bord médial de la scapula	**3**	
	4	Muscles de la coiffe des rotateurs
Tête de l'humérus	**5**	
	6	Muscle triceps brachial
Olécrâne de l'ulna	**7**	

	8	Fascia le long du périoste de l'ulna
Processus styloïde de l'ulna	**9**	
	10	Ligament collatéral ulnaire
Triquétrum, hamatum	**11**	
	12	Muscles hypothénariens
Face latérale de l'auriculaire	**13**	
D. Ligne Brachiale Postérieure Superficielle		
Bord occipital, ligament nuchal, processus épineux thoraciques	**1, 2, 3**	
	4	Muscle trapèze
Épine de la scapula, acromion, tiers latéral de la clavicule	**5**	
	6	Muscle deltoïde
Tubercule deltoïdien de l'humérus	**7**	
	8	Septum intermusculaire latéral
Épicondyle latéral de l'humérus	**9**	
	10	Groupe des extenseurs
Face dorsale des doigts	**11**	

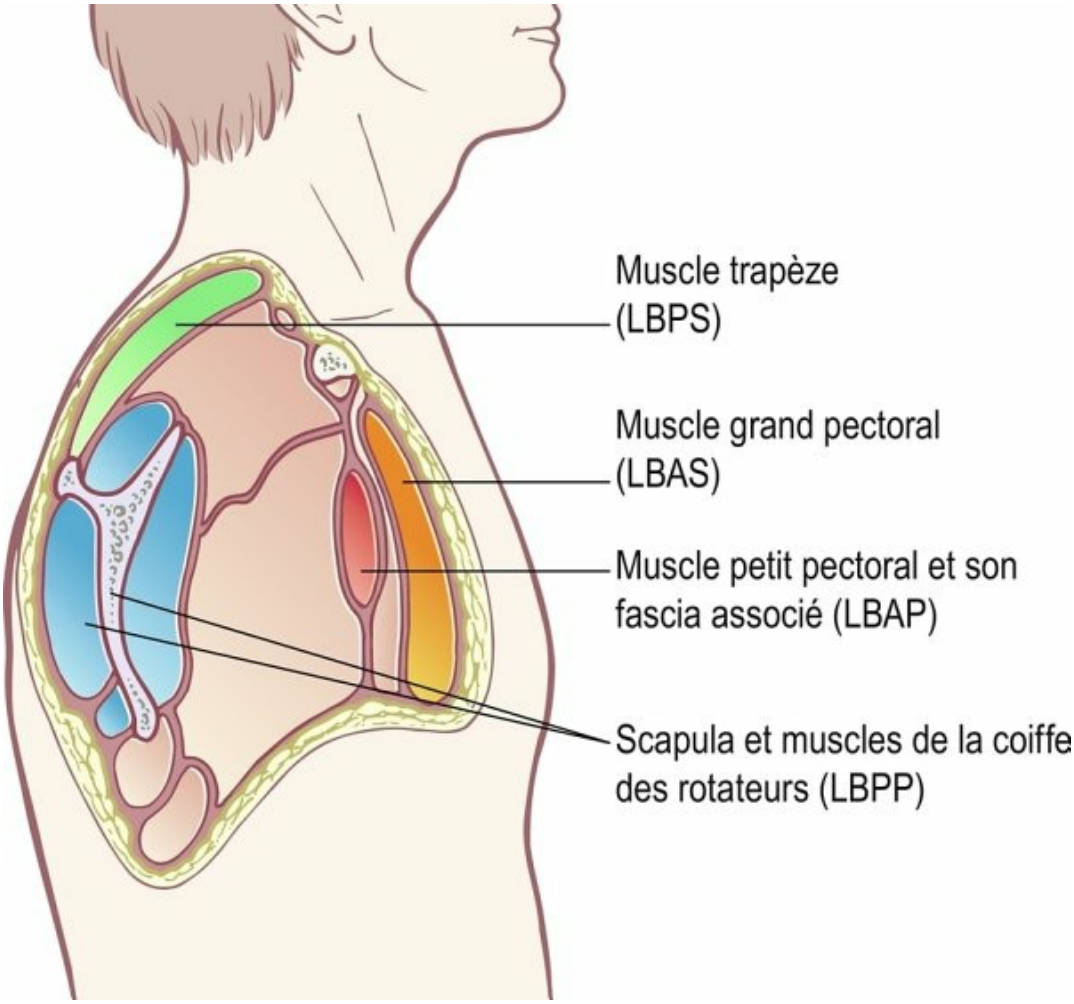

FIG. 7.3 La dénomination des Lignes Brachiales est fonction de leurs positions relatives au niveau de l'épaule. Les quatre plans parallèles qui initient les Lignes Brachiales sont nettement visibles et divisibles.

Fonction posturale

Étant donné que les membres supérieurs sont appendus à la partie supérieure du squelette lorsque nous sommes en position debout, ils ne font pas partie de la « colonne » structurelle en tant que telle. Nous avons donc inclus le squelette appendiculaire inférieur (nos membres inférieurs) dans notre discussion des lignes cardinale et spirale, mais laissé les membres supérieurs pour les examiner séparément dans un chapitre à part entière. Compte tenu de leur poids et de leurs liens

multiples avec nos activités quotidiennes comme la conduite et l'utilisation d'un poste informatique, les Lignes Brachiales ont de fait une fonction posturale : une mauvaise position de l'épaule peut provoquer une traction significative sur les côtes, le cou, les muscles de la fonction respiratoire, le bas du dos et plus encore (vidéo 1.3). Ce chapitre détaille les lignes de traction sur le squelette axial à partir des bras lorsqu'ils sont relâchés ainsi que les lignes de traction qui entrent en jeu lorsque l'on utilise les membres supérieurs dans les activités professionnelles ou sportives, celles qui soutiennent le corps comme dans les pompes ou les inversions au yoga, ou lorsque l'on se suspend par les mains, comme dans les tractions en supination ou que l'on grimpe aux arbres (www.anatomytrains.com – réf. vidéo : Shoulders and Arm Lines, 03:01 à 09:33).

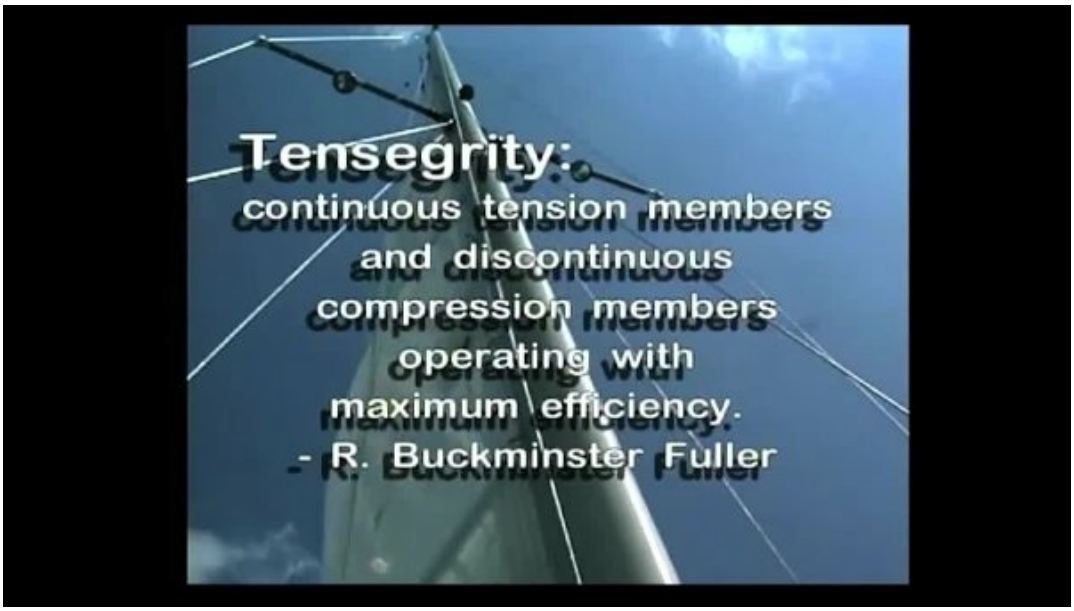

vidéo 1.3 Introduction sur l'épaule et les bras

Fonction de mouvement

Dans les multiples activités manuelles quotidiennes d'examen, de manipulation, de réaction et de déplacement dans l'environnement, nos bras et nos mains, en étroite connexion avec nos yeux, utilisent ces continuités de tension. Les Lignes Brachiales passent par une bonne dizaine de niveaux d'articulations dans le bras pour rapprocher des objets de nous, les éloigner, tirer, pousser ou stabiliser notre propre corps ou simplement immobiliser une partie de l'environnement pour en prendre connaissance et le modifier. Ces lignes se fondent harmonieusement dans les autres lignes, en particulier les lignes hélicoïdales – les Lignes Latérale, Spirale et Fonctionnelles (respectivement, chapitres 5, 6 et 8).

Les Lignes Brachiales en détail

Les schémas courants de compensation posturale associés aux Lignes Brachiales conduisent à toutes sortes de problèmes au niveau de l'épaule, des bras et des mains, impliquant souvent protraction, rétraction, soulèvement ou « arrondissement » (rotation médiale et bascule antérieure de la scapula) des épaules. Ces compensations reposent souvent sur l'absence de support de la cage thoracique, ce qui nous conduit à chercher une solution dans les lignes cardinales ainsi que dans la Ligne Spirale et la Ligne Antérieure Profonde. Des conflits au niveau du tunnel carpien, du coude et de l'épaule et des douleurs musculaires chroniques ou au niveau de points gâchettes apparaissent avec le temps du fait de ces défauts de posture et de support.

Les Lignes Brachiales sont présentées à partir du squelette axial jusqu'à la main. L'ordre dans lequel elles sont présentées n'a pas de signification particulière.



Orientation par rapport aux Lignes Brachiales

L'anatomie des Lignes Brachiales présentée dans le tableau 7.1 est suffisamment complexe pour nécessiter de s'orienter par rapport à elles et de les organiser dans l'esprit du lecteur de façon simple avant

de s'embarquer dans ce voyage complexe. Vous pourrez observer ce qui suit sur vous-même en vous regardant dans une glace ou bien en observant un patient (www.anatomytrains.com – réf. vidéo : Shoulders and Arm Lines, 16:01 à 17:19).

Tendez le membre supérieur sur le côté, en abduction comme dans la figure 7.2A, paume de votre main tournée vers l'avant et olécrâne (pointe du coude) en direction du sol. La Ligne Brachiale Antérieure Superficielle (LBAS – fig. 7.2B) se déploie désormais le long de la partie antérieure du membre – muscles palmaires, tunnel carpien, muscles fléchisseurs de l'avant-bras, septum intermusculaire et muscle grand pectoral. Regardez de l'autre côté du membre : la Ligne Brachiale Postérieure Superficielle (LBPS – fig. 7.2D) se déploie le long de la partie postérieure de votre membre – muscles trapèze et deltoïde, septum intermusculaire latéral et muscles extenseurs. Pour parcourir cette Ligne, faites passez une serviette de votre épaule jusqu'au dos de votre main.

Réalisez une rotation médiale pour tourner votre membre au niveau de l'épaule (sans pronation au niveau de l'articulation radio-ulnaire), de façon à ce que la paume de votre main soit tournée vers le sol et que l'olécrâne du coude pointe postérieurement, comme dans la figure 7.2C. Dans cette position, la Ligne Brachiale Antérieure Profonde (LBAP – fig. 7.2A) se déploie le long de la partie antérieure de votre membre – pouce, muscles thénariens, radius, muscles biceps brachial et petit pectoral (en passant sous le muscle grand pectoral). La Ligne Brachiale Postérieure Profonde (LBPP – fig. 7.2C) se déploie le long de la partie postérieure du membre – muscles hypothénariens, ulna, muscle triceps brachial, coiffe des rotateurs puis muscles rhomboïdes et élévateur de la scapula (en passant au-dessous du trapèze).

Garder à l'esprit ces « lignes de visibilité[1] » lors de l'analyse des mouvements et notamment ceux dans lesquels le bras joue un rôle de support permettra de distinguer quelles sont les Lignes employées – et peut-être sur- ou sous-employées – lors d'un mouvement. La surutilisation d'une structure particulière « en aval » (ou distale)

précédera souvent des lésions de tension « en amont » (ou proximales) dans ladite Ligne (vidéo 2.6).

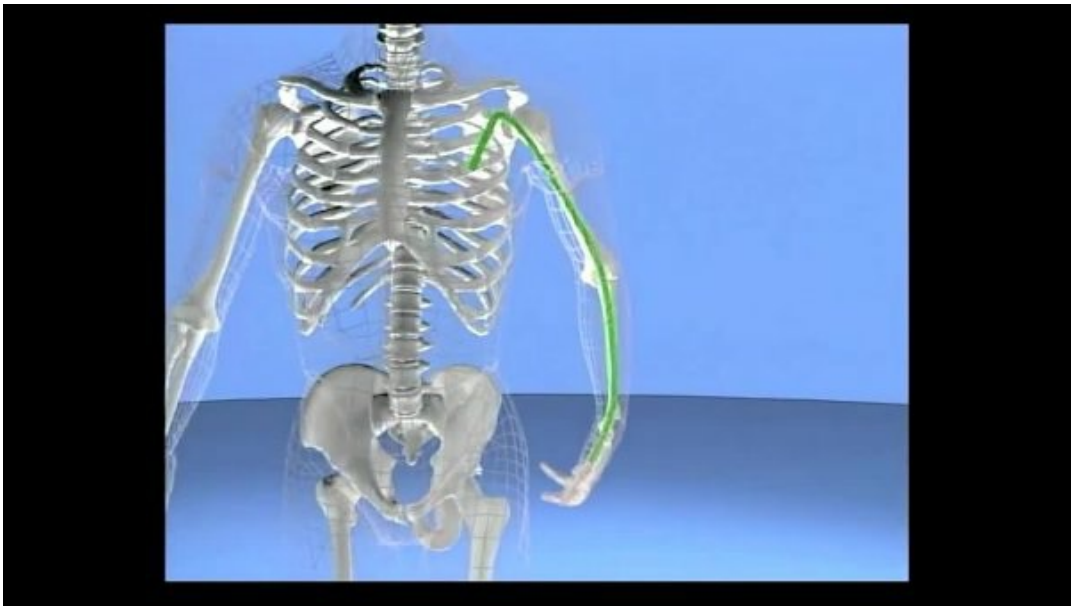

vidéo 2.6 Ligne Brachiale Antérieure Profonde

Ligne Brachiale Antérieure Profonde (LBAP)

Au niveau musculaire, la LBAP (fig. 7.4) débute sur les faces antérieures des 3e, 4e et 5e côtes par le muscle petit pectoral (fig. 7.5). Ce muscle est en réalité enchevêtré dans le fascia clavipectoral (fig. 7.6A) qui chemine au-dessous du grand pectoral depuis la clavicule jusqu'à l'aisselle et qui inclut les muscles petit pectoral et subclavier, avec des connexions avec le faisceau neurovasculaire et les tissus lymphatiques de cette zone (fig. 7.6B et www.anatomytrains.com – réf. vidéo : Shoulders and Arm Lines, 29:56 à 32:28). Le fascia clavipectoral entier, presque aussi volumineux que le muscle grand pectoral, constitue la voie initiale de

cette Ligne ; toutefois, le muscle petit pectoral fournit à la scapula le principal support structurel contractile de ce complexe, tandis que le muscle subclavier, plus petit, stabilise la clavicule (vidéo 4.7) [1].

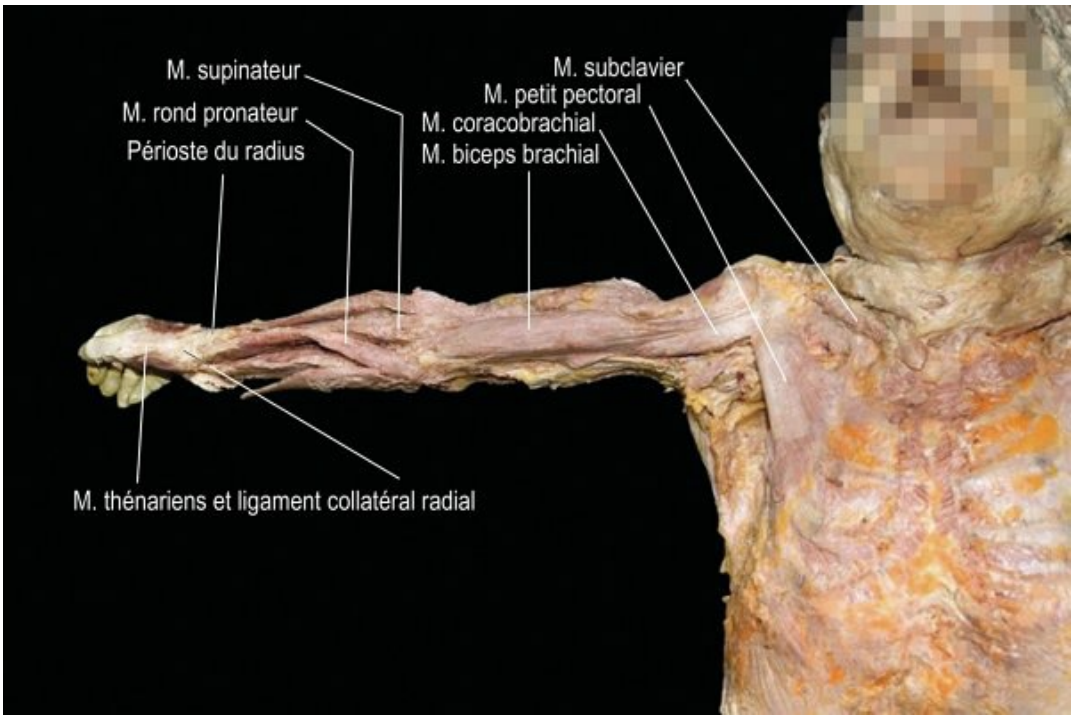

FIG. 7.4 La Ligne Brachiale Antérieure Profonde en dissection, *in situ*. Le muscle grand pectoral a été retiré pour montrer la ligne de transmission des forces myofasciales entre le muscle petit pectoral et le pouce.

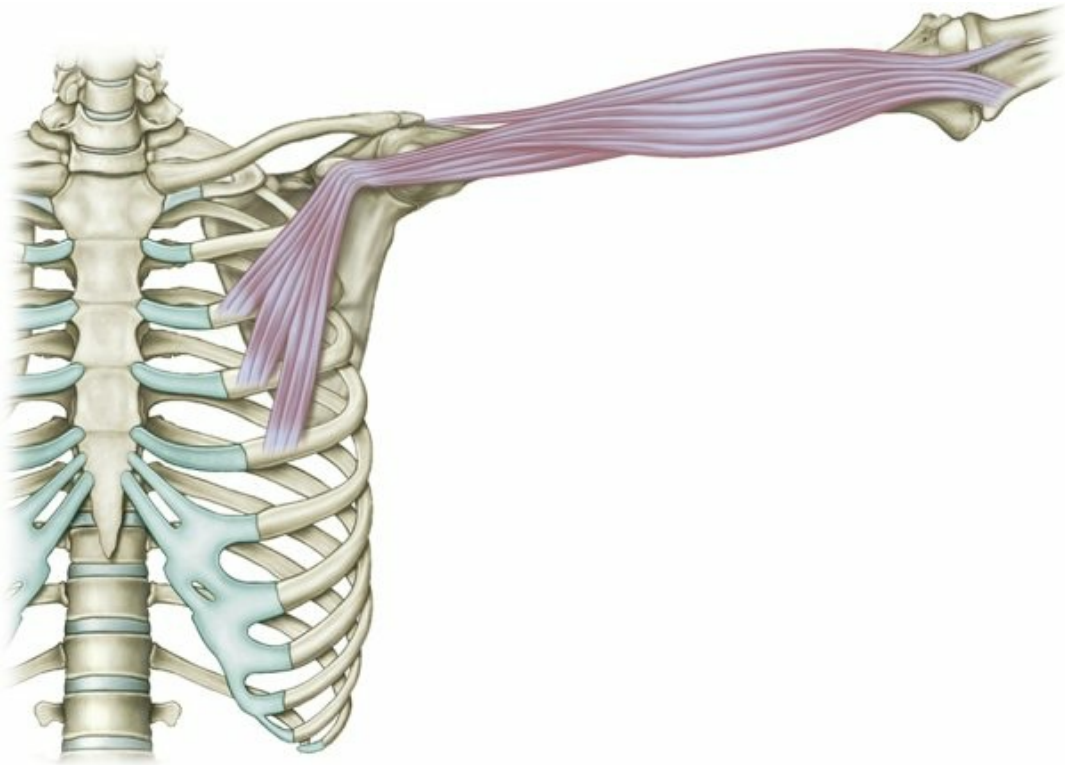

FIG. 7.5 **Le muscle petit pectoral est clairement relié par le fascia au chef court du muscle biceps brachial et au muscle coracobrachial au niveau du processus coracoïde, mais ils ne fonctionnent en mode *Anatomy Train* que lorsque le bras est presque horizontal ou plus haut.**

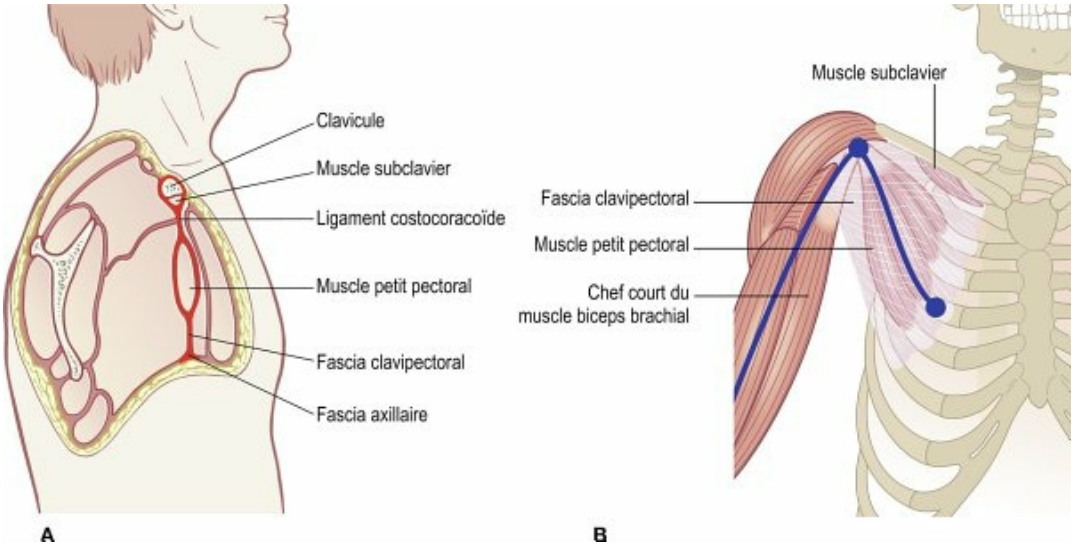

FIG. 7.6 A. Les débuts de la Ligne Brachiale Antérieure Profonde incluent non seulement le muscle petit pectoral, mais aussi d'autres structures dans le même plan fascial à partir de la clavicule et en descendant vers le bord inférieur de l'aisselle. B. Ce fascia clavipectoral qui constitue le tronçon proximal de la LBAP est presque aussi volumineux que le muscle grand pectoral sus-jacent.

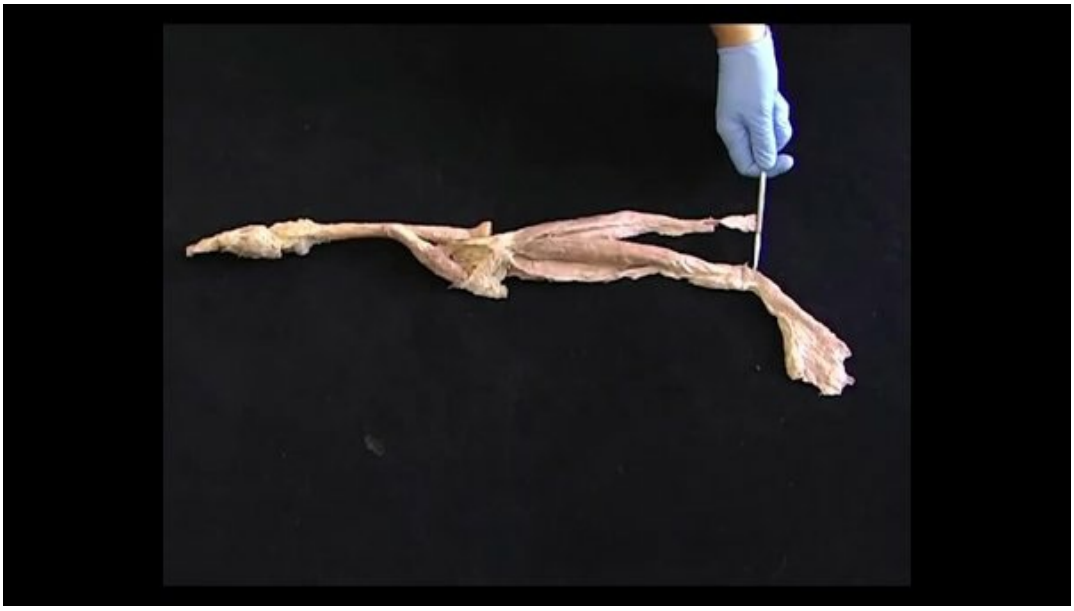

vidéo 4.7 Ligne Brachiale Antérieure Profonde

Le processus coracoïde est une excroissance de la scapula qui se projette antérieurement sous la clavicule comme un pouce ou un « bec de corbeau » (d'où son nom) ; il représente une « gare » distale pour le muscle petit pectoral. Deux autres muscles partent de là en direction du bras, le chef court du biceps brachial et le coracobrachial (voir fig. 7.5). Il apparaît clairement une continuité myofasciale entre le petit pectoral et ces deux muscles plus distaux (fig. 7.7), mais, selon les règles de nos *Anatomy Trains*, cette connexion semblerait hors de propos : en position debout relâchée, le trajet de ces muscles brachiaux change radicalement de direction par rapport à celle du muscle petit pectoral (voir fig. 7.2A). Toutefois, lorsque les bras sont tendus à l'horizontale ou à la verticale (comme dans un coup droit au tennis), et notamment dans toute position de suspension (comme chez un singe qui se balance ou dans la traction en supination), ces unités myofasciales se rejoignent dans une même ligne connectée (voir fig. 2.2). Dans la posture normale « bras tombants », le raccourcissement de la LBAP proximale tire simplement le processus coracoïde vers le bas pour produire une bascule antérieure de la scapula, aboutissant aux épaules arrondies, une attitude si fréquemment commentée par votre mère.

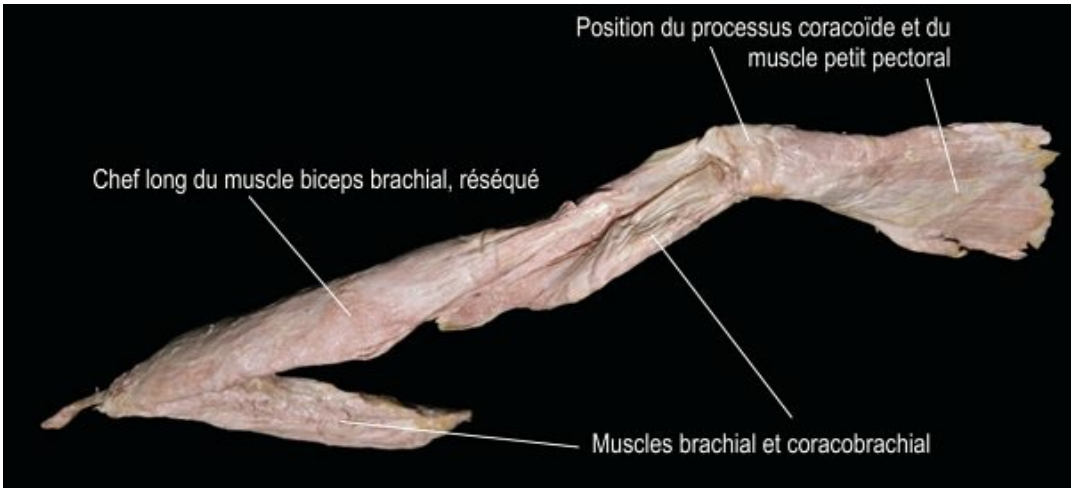

FIG. 7.7 La connexion « tissulaire » fasciale entre les muscles petit pectoral et biceps brachial est évidente, même lorsqu'ils sont décollés du processus coracoïde.

La LBAP est principalement une ligne de stabilisation partant du pouce jusqu'à l'avant du thorax (comparable à la Ligne Antérieure Profonde du membre inférieur). Chez le quadrupède, et par exemple dans une mêlée au rugby ou une « planche » au yoga, cette ligne gérerait le mouvement latéro-latéral du torse (en le limitant ou le favorisant). Avec le bras libre dans un mouvement en chaîne ouverte, la LBAP contrôle l'angle de la main, principalement via le pouce, ainsi que la prise avec le pouce.



Petit pectoral

Le muscle petit pectoral et le fascia clavipectoral sont difficiles à trouver et à étirer séparément du muscle grand pectoral sus-jacent. Un raccourcissement excessif dans cette unité myofasciale peut affecter négativement la respiration, la posture du cou et de la tête et, bien sûr, le fonctionnement aisé de l'épaule et du bras, notamment lorsqu'on lève les bras. Se pendre à une branche, ou même mettre le bras en hyperflexion (par exemple lorsqu'on réalise la posture profonde « Chien tête en bas » ou lorsqu'on glisse les mains sur la surface d'un mur en remontant le plus haut possible après s'être agenouillé devant ce mur) peut entraîner un étirement de ces tissus ; toutefois, il est difficile pour le praticien de le vérifier de l'extérieur, car une compensation courante consiste à soulever les côtes supérieures par une bascule postérieure de la cage thoracique (ce qui évite l'étirement du petit pectoral). Nous vous proposons ci-après une méthode fiable de palpation de cette structure vitale souvent restreinte à l'extrémité proximale de la LBAP.

Voici trois indications de raccourcissement fonctionnel du muscle petit pectoral et du fascia clavipectoral : 1) s'il existe une restriction du mouvement des côtes supérieures à l'inspiration, telle que les épaules et les côtes bougent de manière strictement coordonnée ; 2) si le patient a du mal à fléchir le bras et à soulever l'épaule pour atteindre l'étagère du haut dans le placard ; et 3) si la scapula est en bascule antérieure ou que les épaules sont arrondies (voir fig. 7.35 et la

Discussion 7.1 à la fin de ce chapitre). Pour repérer cette dernière situation, regardez le patient de profil : le bord médial de la scapula doit tomber verticalement, comme une falaise. S'il fait un angle, comme un toit, c'est probablement que le petit pectoral est raccourci et qu'il tire inférieurement sur le processus coracoïde, faisant basculer la scapula. Les fibres latérales plus longues du petit pectoral – étendues jusqu'aux 4e et 5e côtes – seront mises en cause dans ce schéma. Si les épaules sont arrondies (rotation médiale ou forte protraction de la scapula – ce que l'on observe souvent lorsque le patient est allongé sur le dos, avec les extrémités des épaules largement hors de la table), ce sont les fibres médiales plus courtes s'étirant jusqu'aux 2es côtes (parfois appelées « ligament costocoracoïde ») et aux 3es côtes qui auront besoin d'être allongées.

Même si l'on peut sentir le muscle petit pectoral, notamment ses fibres latérales plus verticales, au travers du muscle grand pectoral sus-jacent plus horizontal, il est préférable de l'approcher par l'aisselle plutôt que de le traiter au travers du grand pectoral. Positionnez votre patient en décubitus dorsal, le bras levé, le coude fléchi, de manière à ce que le dos de sa main repose sur la table près de son oreille. Si ce mouvement est difficile, soutenez le bras par des oreillers ou bien ramenez le bras du patient le long du corps pour qu'il repose sur votre poignet.

Placez le bout de vos doigts sur les côtes au niveau de l'aisselle, entre les tendons du grand pectoral et du grand dorsal. Il sera plus facile de trouver le bon angle d'entrée si vous vous agenouillez à côté de la table. En commençant avec le talon de la main posé sur la table afin de trouver le bon angle d'approche, glissez lentement sous le muscle grand pectoral en remontant dans la direction de l'articulation sternoclaviculaire, en maintenant la pulpe de vos doigts en contact avec l'avant de la cage thoracique. Il est essentiel de glisser le long des côtes, et non de pénétrer entre elles ou de s'en éloigner. Lorsque l'on tente cette approche pour la première fois, une erreur courante consiste à comprimer les tissus sus-jacents aux côtes. Étant donné que les périostes des côtes sont richement innervés, cette pression provoque une douleur forte et inutile d'un point de vue

thérapeutique. Toutefois, avec le patient détendu, le bon angle et des doigts délicats, il est possible d'aller relativement loin au-dessous du grand pectoral ; un peu de pratique est donc nécessaire pour savoir quel crédit de peau vous devez prendre – le but n'étant pas d'étirer la peau (www.anatomytrains.com – réf. vidéo : Shoulders and Arm Lines, 30:12 à 36:00 ).

Tracez une ligne imaginaire partant du processus coracoïde et descendant légèrement médialement jusqu'à l'insertion latérosupérieure du muscle droit de l'abdomen. Vous devez avancer assez loin sous le muscle grand pectoral pour atteindre cette ligne avant de pouvoir espérer rencontrer le bord latéral du petit pectoral. Lorsque vous y parvenez, il varie de quelques minces faisceaux musculaires collés à la paroi des côtes à un muscle entier, libre, distinctement palpable (la situation souhaitée – bien que, même dans ce cas, il puisse être court sur le plan musculaire ou fascial). Dans la plupart des cas, il n'y aura aucun préjudice (plutôt un effet très bénéfique sur la mobilité de l'épaule) à aller au-dessous du bord latéral du petit pectoral, en décollant le muscle de la cage thoracique et en l'étirant en direction de son insertion au niveau du processus coracoïde. Le patient peut aider par une longue et lente inspiration ou en levant le bras vers le haut de sa tête (fig. 7.8).



FIG. 7.8 La main approche le muscle petit pectoral par l'aisselle, passant sous le muscle grand pectoral, avec les doigts orientés dans la direction de l'articulation sternoclaviculaire.

Étant donné que le muscle petit pectoral est enchevêtré dans le fascia clavipectoral, il est bénéfique de libérer les tissus en profondeur du muscle grand pectoral, même si vous ne sentez pas les fibres du muscle petit pectoral. Si vous arrivez précisément à sentir le muscle, soyez conscient que le premier faisceau que vous rencontrez s'insère sur la 5e côte. Lorsque ce faisceau est libéré ou « fondu », le faisceau suivant s'insère sur la 4e côte. Sur un corps très détendu, vous pouvez parfois sentir le faisceau inséré sur la 3e côte (et la plupart des patients ont également une couche de fascia supplémentaire, certaines renfermant une partie musculaire, s'attachant sur la 2e côte). Les faisceaux latéraux tractent la scapula en bascule antérieure ; les

faisceaux médiaux tractent la scapula (mais pas l'humérus) en rotation médiale.

Dans notre culture, les aisselles sont une zone généralement peu manipulée ; restez donc dans les limites d'une sensation tolérable pour votre patient ; revenez-y ultérieurement, si nécessaire. Lorsque vous travaillez avec des femmes, n'oubliez pas que le tissu lymphoïde relie le sein reposant sur le bord du pectoral à l'aisselle. En « glissant » vos doigts délicatement sous le grand pectoral le long des côtes, vous pouvez éviter tout problème d'étirement excessif de ce tissu. Il est également possible d'entrer en contact avec cette zone lorsque le patient est allongé sur le côté et que la gravité éloigne alors le sein de vous ; toutefois, l'instabilité de l'épaule dans cette position ainsi que le mauvais positionnement sur la table de l'épaule opposée qui en résulte peuvent être un inconvénient chez certaines personnes (www.anatomytrains.com – réf. vidéo : Shoulders and Arm Lines, 36:07 à 38:16 ).

Dans quelques cas – notamment les situations de mastectomie ou de radiothérapie –, le muscle petit pectoral peut être rattaché par le fascia à la face postérieure du muscle grand pectoral. Si vous ne pouvez pas trouver le petit pectoral par les méthodes décrites ci-dessus, retournez votre main de façon à ce que la pulpe de vos doigts regarde supérieurement et glissez délicatement sur la face postérieure du grand pectoral. Le petit pectoral se présente sous forme d'une série de fibres obliques par rapport à celles du grand pectoral. Face à cette situation, vous pouvez parfois détacher le petit pectoral du grand pectoral en recourbant vos doigts et en travaillant lentement et délicatement pour permettre la séparation des plans fasciaux.

Pour les thérapeutes du mouvement, il est possible de contacter ces tissus en demandant à votre patient de s'agenouiller devant un mur et de glisser ses mains sur la surface du mur en remontant le plus haut possible tout en gardant le dos droit ou en maintenant le manubrium (mais pas le processus xiphoïde) du sternum proche du mur. Agenouillez-vous derrière le patient et glissez vos mains autour des côtes sous le petit pectoral pour trouver les languettes mentionnées ci-

dessus. Demandez au patient de redescendre ses mains en les glissant le long du mur pendant que vous repérez les tissus raccourcis, puis de les remonter à nouveau le long du mur pour favoriser et contrôler l'étirement.

En ce qui concerne les exercices de mouvement à faire à la maison, demandez à votre patient de croiser les doigts derrière le bas du dos et de les faire glisser vers le bas en direction des jambes. Ses scapulas vont alors tracter la cage thoracique inférieurement et se rapprocher du rachis (fig. 7.9). Cela étirera le muscle petit pectoral et les tissus adjacents (et renforcera le chef inférieur du muscle trapèze antagoniste). Toutefois, le patient devra veiller à ne pas cambrer les lombaires pendant cet exercice car cela modifierait l'angle de la cage thoracique et annulerait l'étirement.



FIG. 7.9 Abaisser les omoplates dans le dos en les rapprochant l'une de l'autre tout en maintenant les lombaires vers l'arrière étirera et libérera le petit pectoral et les tissus adjacents.

Le TGV biceps brachial

Le trajet du chef court du muscle biceps brachial s'étend du processus coracoïde à la tubérosité du radius, affectant ainsi trois articulations : l'articulation glénohumérale, l'articulation huméro-ulnaire et l'articulation radio-ulnaire (l'épaule, le coude et la rotation de l'avant-bras) (fig. 7.10 et www.anatomytrains.com – réf. vidéo : Shoulders and Arm Lines, 42:25 à 43:47). Sa contraction peut avoir pour effet une supination de l'avant-bras, une flexion du coude et une flexion diagonale du bras (on peut observer un ou plusieurs de ces mouvements en fonction de la physique de la situation et de la contraction des muscles adjacents, auxiliaires ou antagonistes).

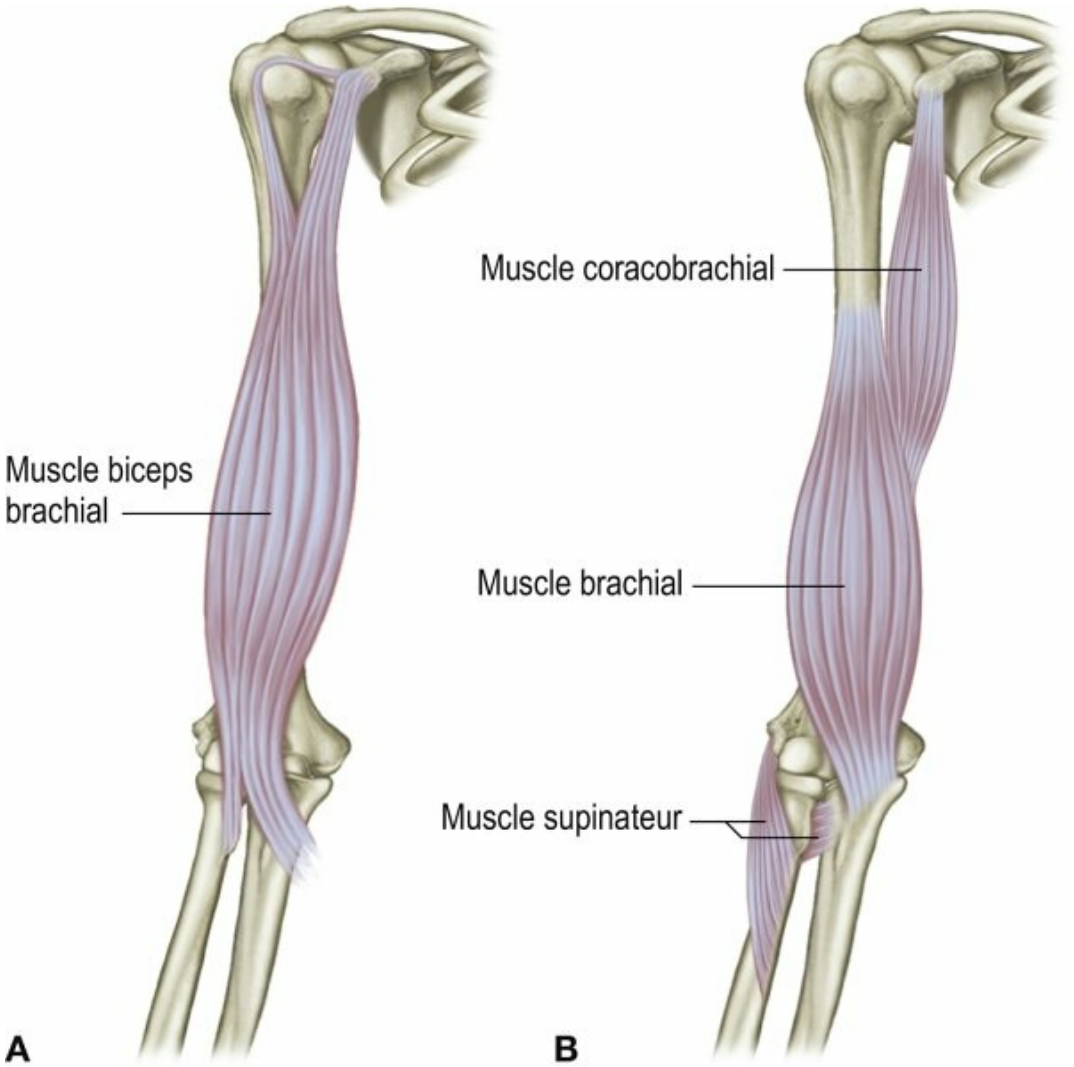

FIG. 7.10 Le muscle biceps brachial est un TGV (A), qui couvre trois articulations. En profondeur du biceps brachial, se trouvent trois TER musculaires (B) ; chacun d'eux reproduit l'action du biceps brachial sur chaque articulation individuelle. (Comparez avec le 4e ischiojambier, fig. 6.20.)

Ce « TGV » biceps brachial (voir chapitre 2, pour la définition) dispose d'une série de « TER » sous-jacents pour l'aider à exercer ses multiples fonctions. Le muscle coracobrachial, en profondeur du biceps brachial, s'étend du processus coracoïde à l'humérus, amenant l'humérus en adduction. Le muscle brachial part de l'humérus, à côté de l'insertion du muscle coracobrachial, et descend jusqu'à l'ulna,

entraînant clairement la flexion du coude (www.anatomytrains.com – réf. vidéo : Shoulders and Arm Lines, 43:48 à 45:47 ). Enfin, le muscle supinateur s'étend de l'ulna au radius et permet la supination de l'avant-bras.

Cela constitue un exemple très clair de l'organisation d'un TGV coordinateur disposé au-dessus d'une série de TER différenciés. Tous ces muscles sont inclus dans la LBAP.

La donnée pratique de cette distinction est que la « configuration » posturale est souvent davantage déterminée par les TER sous-jacents que par le TGV sus-jacent. Par conséquent, même si, dans les cas extrêmes, le biceps brachial peut jouer un rôle dans l'adduction chronique de l'humérus ou la flexion chronique du coude, le thérapeute est bien plus susceptible d'obtenir de meilleurs résultats en travaillant sur les TER sous-jacents plutôt que sur le biceps brachial superficiel.

Le chef long du biceps brachial ainsi que sa partie « terminale », l'aponévrose du muscle biceps brachial, sont des exemples de croisements, qui seront abordés dans la discussion à la fin de ce chapitre.



Avant-bras

Le chef court du biceps brachial et le supinateur s'insèrent tous deux sur le radius. En ce qui concerne l'avant-bras, nous aurions tendance à inclure le muscle rond pronateur dans cette Ligne car il contrôle clairement, avec le supinateur, le degré de rotation du radius, et donc le pouce (voir fig. 7.4 et fig. 7.11) – les muscles rond pronateur et supinateur forment un « V » convergeant sur le radius), même si, à proprement parler, le rond pronateur est une voie de croisement issue de la Ligne Brachiale Postérieure Superficielle. À partir de toutes ces insertions radiales, nous longeons le périoste jusqu'au processus styloïde situé à l'extrémité distale du radius du côté du poignet donnant sur le pouce (www.anatomytrains.com – réf. vidéo :

Shoulders and Arm Lines, 45:48 à 47:34). Le tissu fascial en profondeur des extrémités distales des deux rotateurs adhère au périoste du radius et il est très difficile de le détacher de l'os en dissection (voir fig. 7.4 en distal du « V »).



FIG. 7.11 La LBAP suit un trajet en descendant le périoste du radius puis franchit la face médiale du poignet pour rejoindre le pouce et ses muscles thénariens intrinsèques associés (vidéo 3.4).



vidéo 3.4 LPS : fascia plantaire

Cette longue « gare » viole l'esprit des *Anatomy Trains* d'une continuité fasciale longitudinale détachable de ses os sous-jacents

(voir la discussion sur les « poches intérieure et extérieure » dans l'Annexe 1, p. 307). Esprit ou pas, une telle attache est une nécessité pratique lorsque nous considérons la fonction de stabilisation de cette Ligne pour le pouce. Le périoste du radius et de l'ulna est, bien entendu, en continuité avec la membrane interosseuse qui s'étend entre eux. Ces os sont néanmoins capables de glisser l'un sur l'autre ; pour vous en convaincre, placez le pouce et l'index de votre main gauche sur les processus styloïdes du radius et de l'ulna au niveau du poignet de votre main droite. Amenez le poignet en adduction et en abduction (en inclinaison radiale et ulnaire si vous préférez) pour sentir le glissement limité du radius sur l'ulna. Pour stabiliser ce mouvement, ces deux Lignes doivent s'attacher aux périostes de ces os et (implicitement) à la membrane interosseuse.

Si vous vous mettez à quatre pattes sur les mains et les genoux, puis que vous balancez tête et épaule à gauche et à droite comme un lézard dans un combat, vous sentirez cette bandelette stabilisatrice du réseau fascial entre les deux os, faisant partie à la fois de la LBPP et de la LBAP – les stabilisateurs traditionnels dans notre histoire évolutionniste de quadrupèdes.

Depuis le poignet, nous traversons le ligament collatéral radial en superficie du scaphoïde et du trapèze (les deux os du carpe du côté du pouce), jusqu'au pouce lui-même (fig. 7.11). Même si les tendons des muscles court extenseur et long abducteur du pouce accompagnent ces tissus, ces muscles partent de l'ulna et font partie de la LBPP – l'un des nombreux exemples de croisement entre les lignes que nous aborderons à la fin de ce chapitre. Les muscles thénariens sont inclus dans la LBAP (www.anatomytrains.com – réf. vidéo : Shoulders and Arm Lines, 47:35 à 49:16).

« Ligne du pouce »

Les praticiens de shiatsu ou d'autres techniques employant une pression avec le pouce ne doivent pas perdre de vue la LBAP, dont le

terminus se situe au niveau du pouce. Une bonne mécanique corporelle pour une pratique durable nécessite que la LBAP reste libre et allongée, en plaçant les bras en position arrondie (coudes fléchis) tout en exerçant la pression sur le pouce (voir fig. 10.53). Les praticiens qui, lorsqu'ils appliquent ce type de pression, signalent une douleur dans le pouce lui-même ou dans l'articulation en selle à sa base, présenteront presque systématiquement un effondrement de leur LBAP, souvent dans les zones de connexion entre le bras et le processus coracoïde ou entre le processus coracoïde et les côtes, fréquemment accompagné d'une extension ou d'un blocage des coudes. (Voir plus haut le paragraphe sur le petit pectoral.)

Ligne Brachiale Antérieure Superficielle

Au niveau de l'épaule, la Ligne Brachiale Antérieure Superficielle (LBAS) est sus-jacente à la LBAP. Elle commence par un vaste éventail d'insertions, impliquant deux muscles très larges au sein de cette même ligne. Le grand pectoral, qui a un vaste ensemble d'insertions partant de la clavicule et descendant jusqu'aux côtes moyennes, inaugure cette ligne à l'avant (fig. 7.12 et www.anatomytrains.com – réf. vidéo : Shoulders and Arm Lines, 18:25 à 25:03). Le muscle grand dorsal (qui débute sa vie embryologique en tant que « grand ventral », un muscle antérieur avec une solide insertion sur la face antérieure de l'humérus, à côté du pectoral, faisant valoir ainsi subtilement son appartenance à la LBAS avant de migrer dorsalement ultérieurement au cours du développement) remonte depuis les processus épineux des vertèbres thoraciques inférieures, le fascia lombosacré, la crête iliaque et les côtes latérales inférieures (www.anatomytrains.com – réf. vidéo : Latéral Line, 43:58 à 48:40 ; vidéo 2.5). Entre le grand pectoral et le grand dorsal, la LBAS présente un cercle presque complet d'insertions, reflétant le vaste degré de contrôle que la LBAS exerce sur le mouvement du

membre supérieur à l'avant et sur le côté du corps (fig. 7.13).

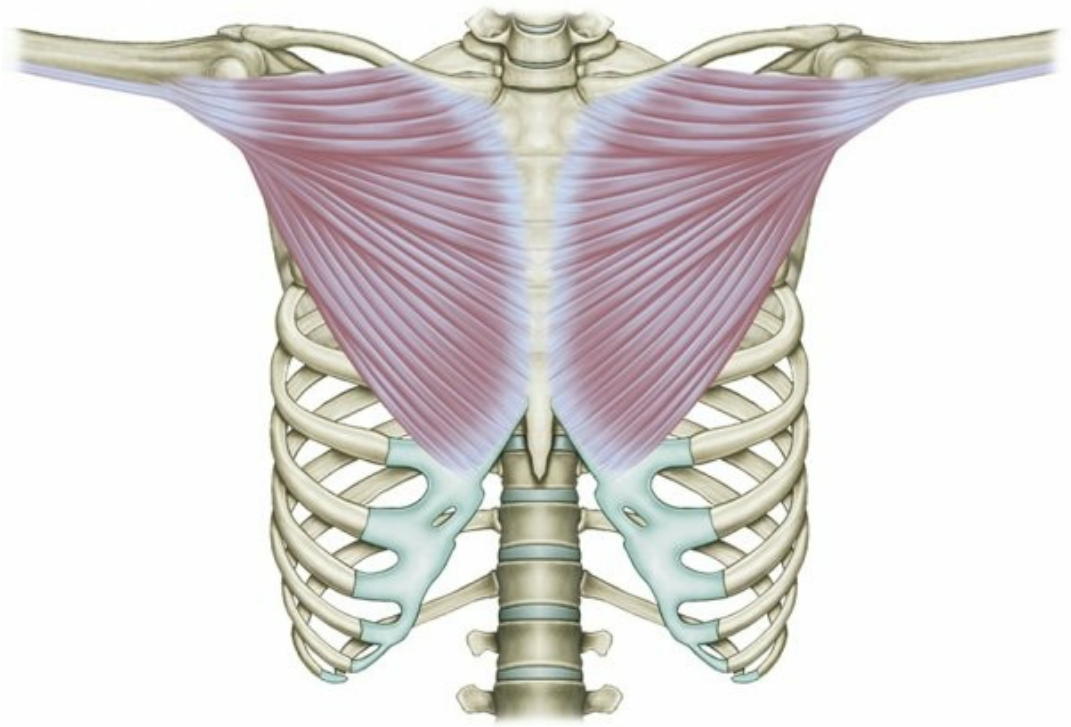

FIG. 7.12 Le muscle grand pectoral est l'acteur principal au début de la Ligne Brachiale Antérieure Superficielle.

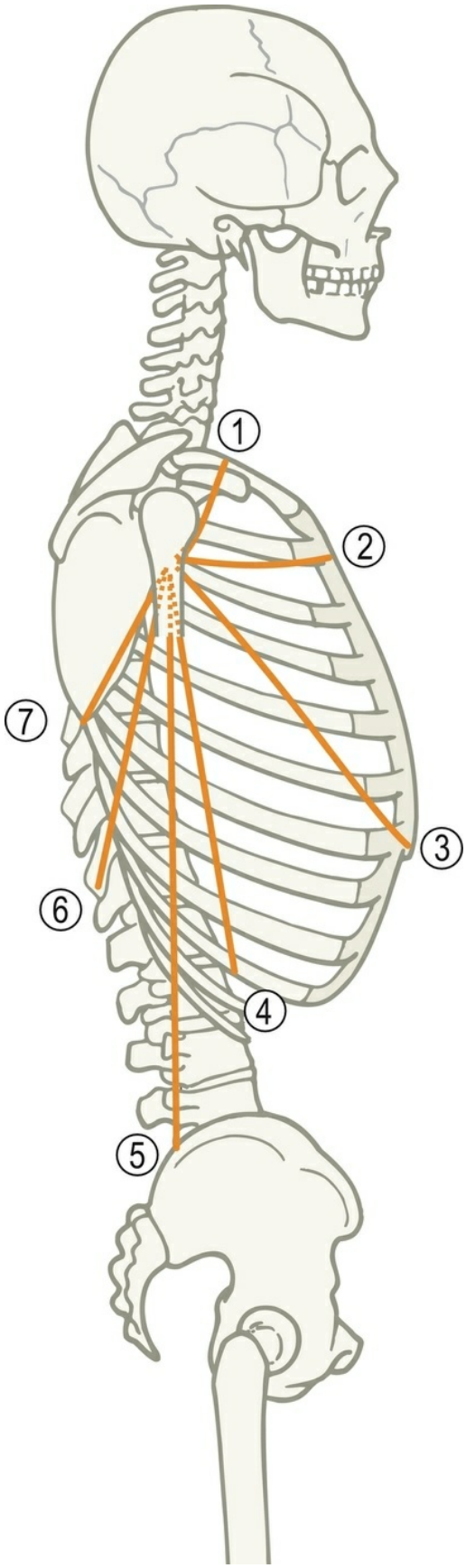
①
②
③
④
⑤
⑥
⑦

FIG. 7.13 Entre les deux muscles triangulaires – le grand pectoral et le grand dorsal –, la LBAS a une large origine autour du tronc partant de la clavicule (1) autour des côtes en direction du bassin (5) et du rachis thoracique (7).

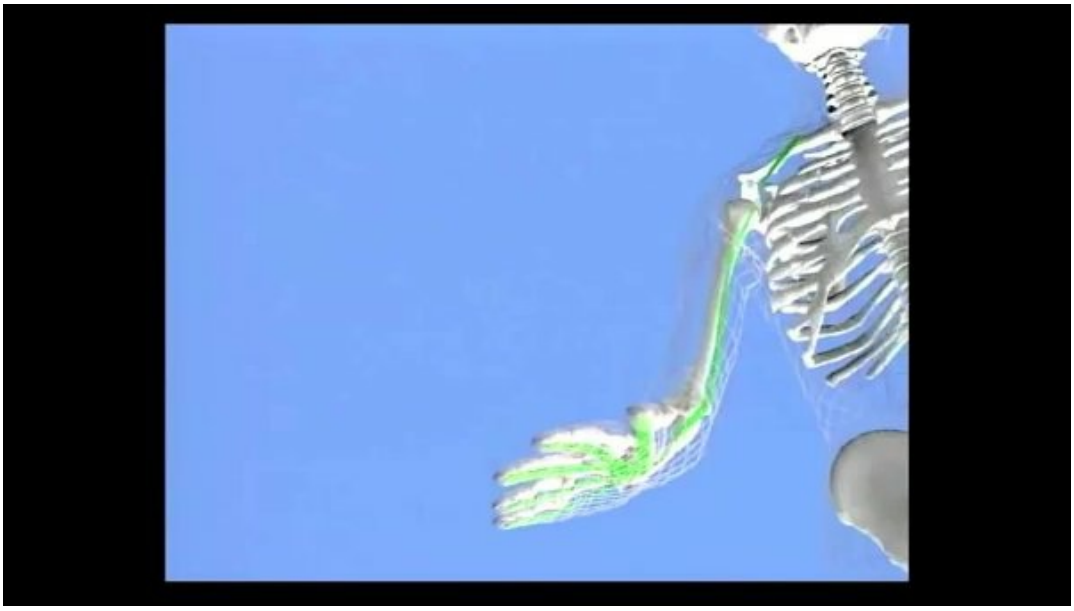

vidéo 2.5 Ligne Brachiale Antérieure Superficielle

Le grand dorsal récupère le grand rond (encore un autre muscle de croisement – voir la Discussion 7.2) venant du bord latéral de la scapula et ces trois muscles s'enroulent et convergent dans des bandes tendineuses qui s'insèrent côte à côte sur la partie inférieure de la face antérieure de l'humérus (fig. 7.14 ; moyen mnémotechnique des insertions du Grand Pectoral, grand Dorsal et grand Rond sur l'humérus [de l'extérieur vers l'intérieur] : Grand Président De la République). Ces bandes entourent et entrent en contact avec la partie proximale du septum intermusculaire médial, paroi fasciale qui sépare, au niveau du bras, le groupe des fléchisseurs de celui des extenseurs, ce qui nous fait descendre jusqu'à la « gare » osseuse suivante, l'épicondyle médial de l'humérus (fig. 7.15 et www.anatomytrains.com – réf. vidéo : Shoulders and Arm Lines,

25:04 à 25:56 ; vidéo 3.15).

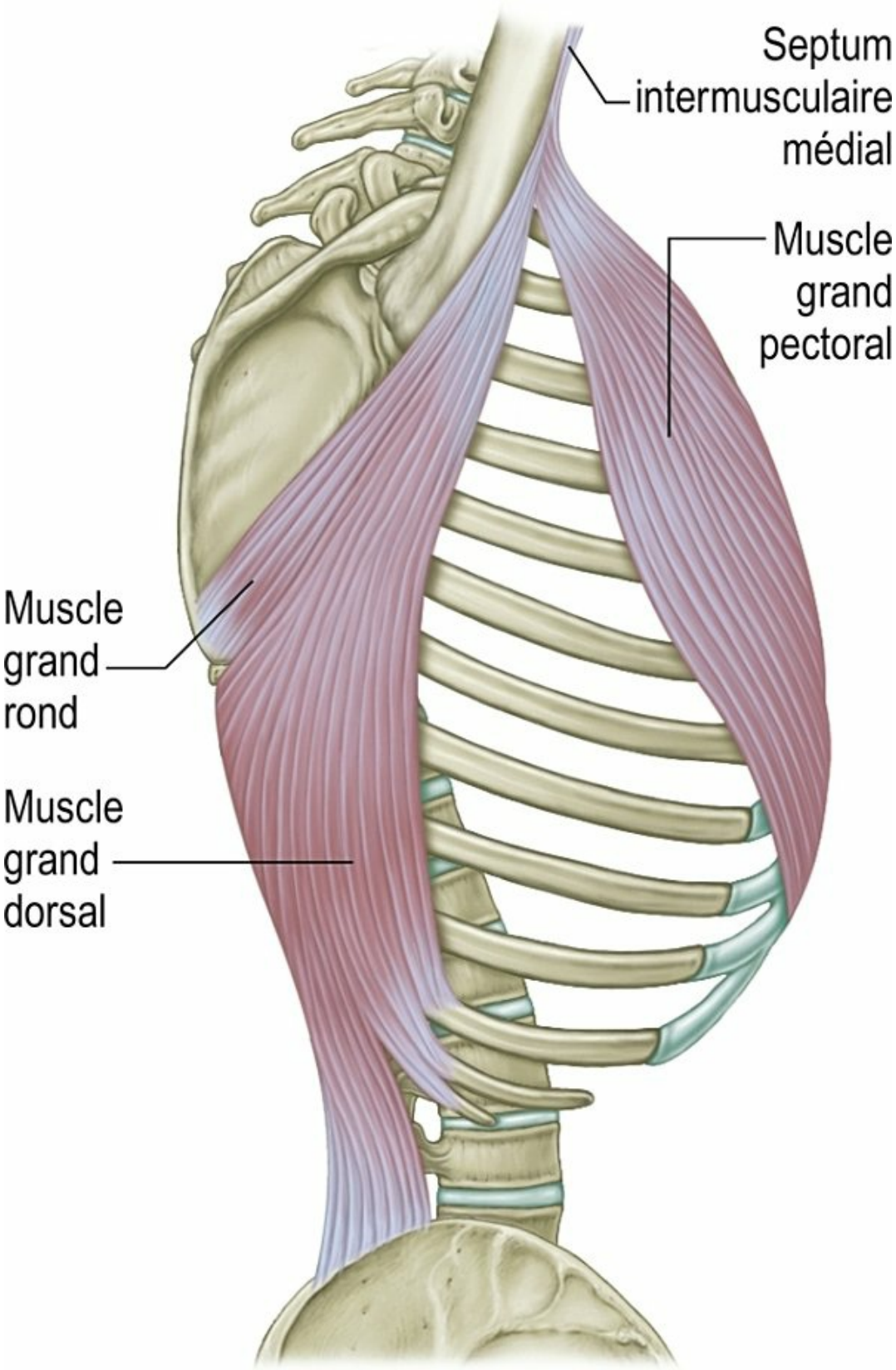

FIG. 7.14 **Le grand dorsal et le grand rond, même s'ils**

viennent du dos, sont clairement reliés dans le même plan myofascial fonctionnel que le grand pectoral.

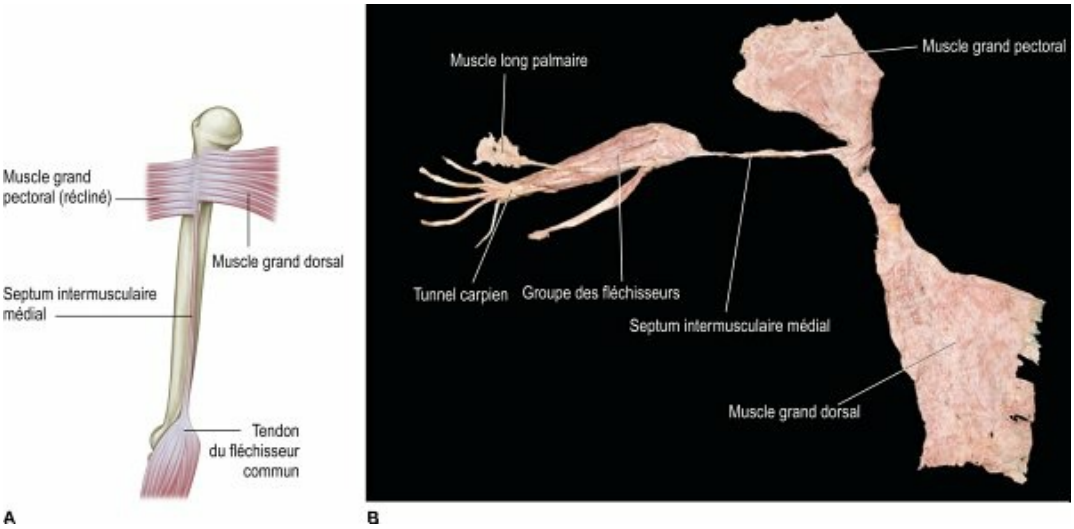

FIG. 7.15 A. La LBAS assure la liaison depuis l'humérus médial jusqu'à l'épicondyle médial de l'humérus sur la face médiale du coude en suivant un trajet descendant longeant le septum intermusculaire médial. B. Dissection de la LBAS entière intacte en tant que méridien myofascial unique.



vidéo 3.15 Muscle grand dorsal

La voie du tendon du fléchisseur commun continue selon une direction inférieure depuis l'épicondyle, rejoignant les muscles longitudinaux de la face inférieure de l'avant-bras disposés sur plusieurs couches (fig. 7.16A et www.anatomytrains.com – réf. vidéo : Shoulders and Arm Lines, 25:56 à 27:40). Le plus court de ces muscles rejoint les os du carpe ; les muscles fléchisseurs superficiels des doigts rejoignent le milieu des doigts et les muscles fléchisseurs profonds atteignent les extrémités des doigts. Cela rompt, il faut bien le dire, le schéma habituel selon lequel les muscles les plus profonds sont les plus courts (fig. 7.16B). Ces muscles qui rejoignent les doigts cheminent dans le tunnel carpien sous le rétinaculum des fléchisseurs puis s'étendent aux faces palmaires des doigts en passant par la face antérieure des os du carpe (fig. 7.17 et www.anatomytrains.com – réf. vidéo : Shoulders and Arm Lines, 27:41 à 29:55).

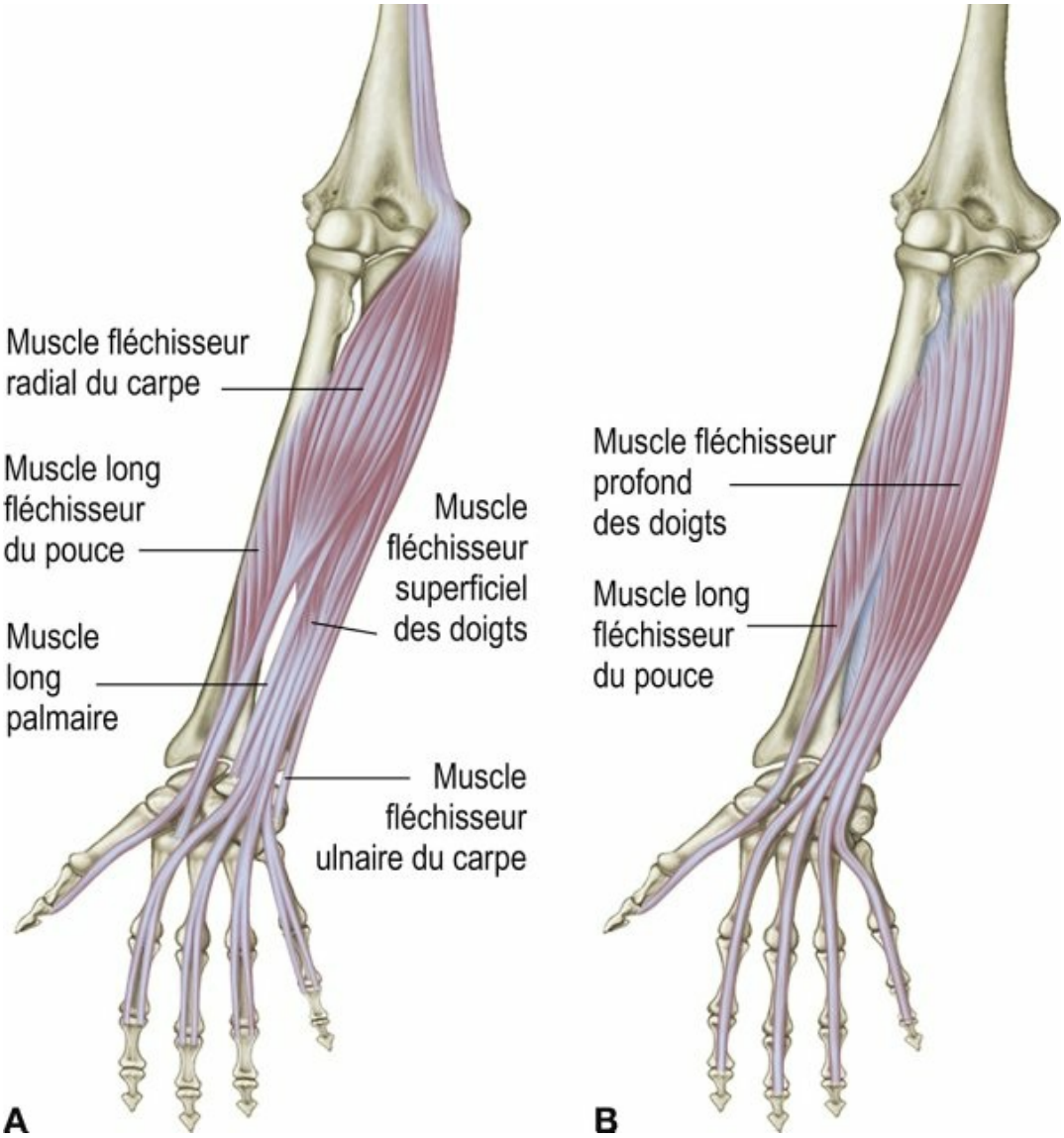

FIG. 7.16 **Beaucoup de fléchisseurs de la main et du poignet partent de l'épicondyle médial (A), mais même ceux qui n'en partent pas font partie du même complexe fascial et donc de la LBAS (B).**

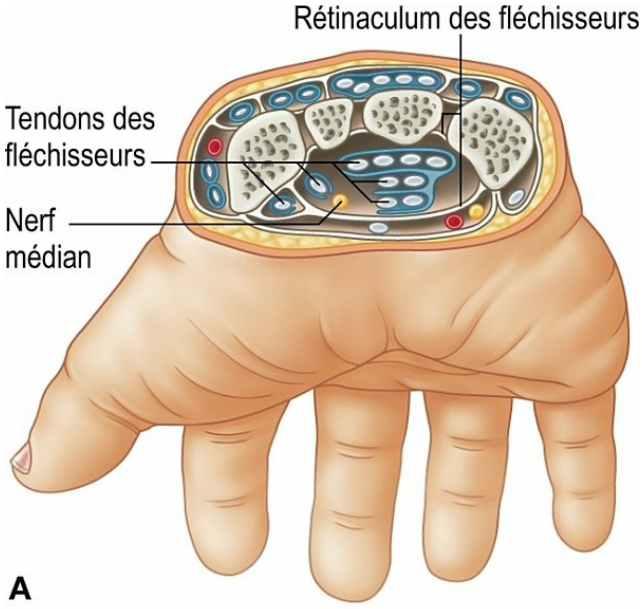
Rétinaculum des fléchisseurs
Tendons des fléchisseurs
Nerf médian

A

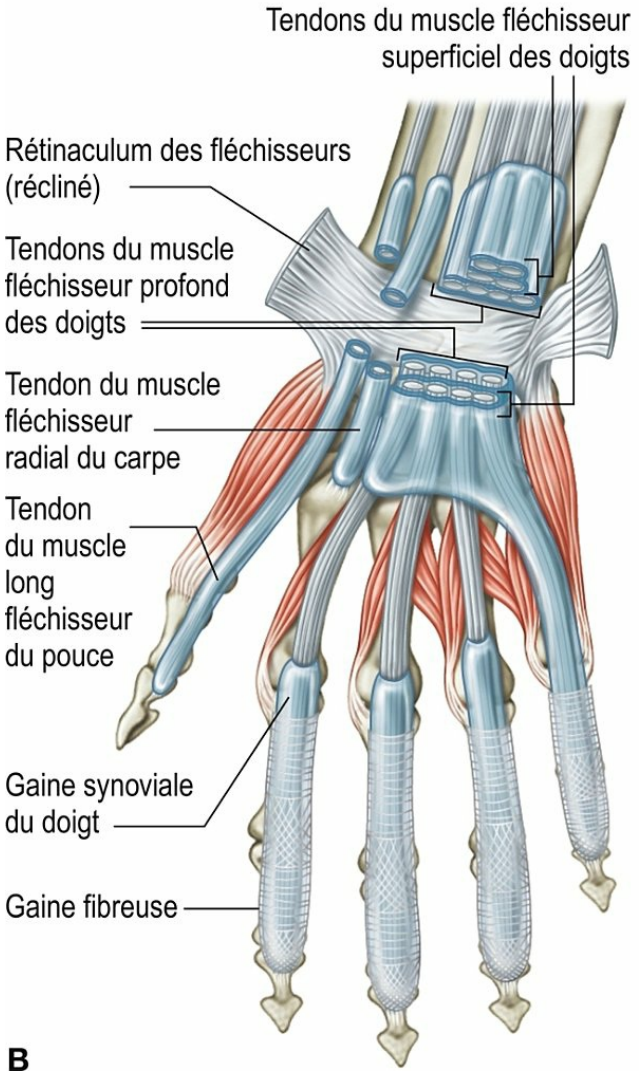
Tendons du muscle fléchisseur superficiel des doigts
Rétinaculum des fléchisseurs (récliné)
Tendons du muscle fléchisseur profond des doigts
Tendon du muscle fléchisseur radial du carpe
Tendon du muscle long fléchisseur du pouce
Gaine synoviale du doigt
Gaine fibreuse

B

FIG. 7.17 La LBAS traverse le tunnel carpien et ressort sur la face palmaire de la main et des doigts.

Comme le laisse entendre notre premier paragraphe, la LBAS contrôle le positionnement du membre supérieur dans sa grande amplitude de mouvements en antérieur et en latéral de notre corps. Les muscles volumineux que sont le grand pectoral et le grand dorsal fournissent la force motrice pour des mouvements amples d'adduction et d'extension, tels qu'un mouvement de natation, un smash au tennis ou un lancer au cricket. En contrôlant le poignet et les doigts, la LBAS participe avec la LBAP à la préhension (vidéo 4.8). Même si l'auteur n'est pas familier avec l'anatomie aviaire exacte, nous savons que, chez la plupart des oiseaux, la LBAS fournit à la fois la puissance motrice du battement d'aile et le contrôle des « ailerons », formés des rémiges primaires, plumes les plus externes représentant la « main » de l'oiseau. Chez un quadrupède, la LBAS fournit la puissance motrice vers l'avant pour le membre antérieur ainsi que le contrôle des doigts chez les animaux pourvus de « mains ».

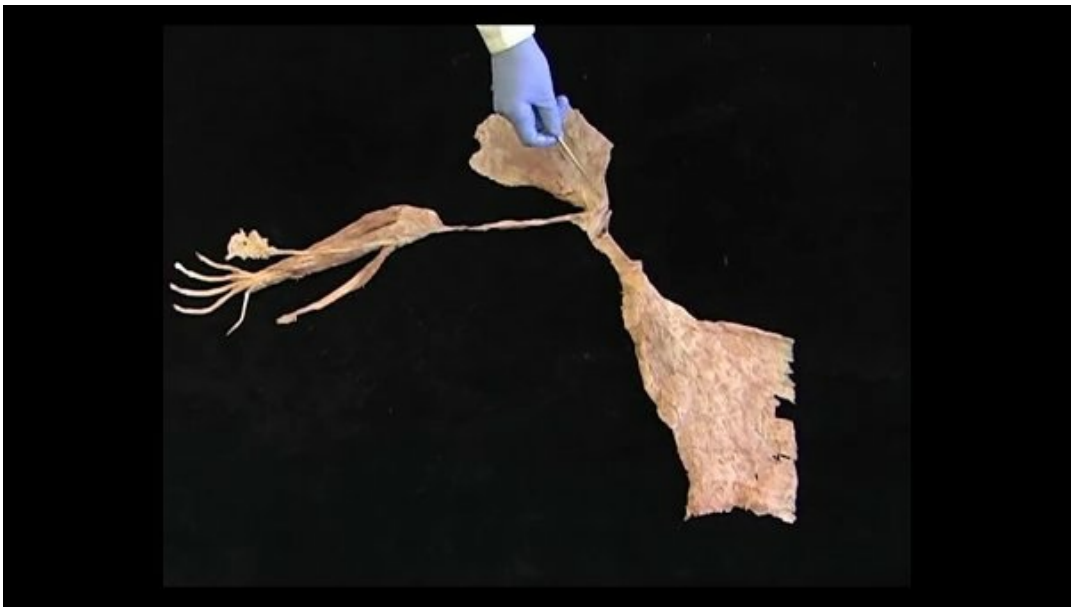

vidéo 4.8 Ligne Brachiale Antérieure Superficielle

Évaluation de l'étirement des Lignes Brachiales Antérieures Superficielle et Profonde

Pour sentir ou montrer la différence entre les LBAS et LBAP, allongez-vous sur le dos près du bord d'une table de traitement ou d'un lit dur et laissez pendre votre bras, la paume tournée vers le haut, l'épaule en abduction hors de la table. Il s'agit là d'un étirement pour la LBAS, qui sera ressenti dans le grand pectoral ou quelque part sur le trajet de la LBAS. Mettez le poignet et les doigts en hyperextension pour augmenter l'étirement. Pour transférer l'étirement à la LBAP, tournez le pouce vers le haut, la paume vers vos pieds (faites une rotation médiale de l'épaule pour y parvenir), puis étendez votre pouce le long des autres doigts, en l'éloignant de l'épaule, tout en laissant pendre le bras hors de la table. Vous ressentirez l'étirement remonter en suivant la voie de la LBAP, sur tout son trajet jusqu'au petit pectoral.

Une autre possibilité est de vous tenir debout derrière le patient en lui tenant les poignets. Demandez-lui de se pencher en avant à partir des chevilles comme pour se préparer à plonger dans un saut de l'ange pendant que vous faites contrepoids – en vous stabilisant vous-même et en assurant au patient que vous pouvez facilement l'empêcher de tomber en avant. Il est à ce moment suspendu aux deux Lignes Brachiales Antérieures et appuyé sur elles. Demandez au patient de tourner latéralement les humérus (pouces vers le haut), puis prenez ses poignets et demandez-lui de se pencher en avant et de vous dire où se produit l'étirement. Il mentionnera probablement des sensations d'étirement quelque part dans la LBAS – depuis le grand pectoral jusqu'à son extrémité en passant par les fléchisseurs de la main –, ce qui pourra vous donner une bonne idée de l'endroit où les tissus pourraient être raccourcis ou sollicités (www.anatomytrains.com – réf. vidéo : Shoulders and Arm Lines,

17:20 à 17:52).

Puis demandez au patient d'effectuer une rotation médiale de ses humérus (pouces vers le bas) et de se pencher en avant, tandis que, là encore, vous lui tenez les poignets. Cette fois, la sollicitation devrait concerner un tronçon de la LBAP – depuis le petit pectoral jusqu'à son extrémité en passant par le biceps brachial et le pouce, vous donnant une indication de l'endroit où vous devez travailler. L'intérêt de ces deux précisions vient de l'abondance des muscles de croisement qui, dans la diversité des usages du membre supérieur humain, rend les affirmations générales peu judicieuses.

Ligne Brachiale Postérieure Profonde

La Ligne Brachiale Postérieure Profonde (LBPP) commence au niveau des processus épineux des vertèbres thoraciques supérieures et de la 7e vertèbre cervicale, continuant en inférolatéral avec les muscles rhomboïdes, jusqu'au bord vertébral de la scapula (fig. 7.18 ; www.anatomytrains.com – réf. vidéo : Shoulders and Arm Lines, 52:03 à 52:18 ; vidéo 2.8). Les rhomboïdes font donc partie de la Ligne Spirale (voir le chapitre 6) et de la LBPP (fig. 7.19 et www.anatomytrains.com – réf. vidéo : Shoulders and Arm Lines, 53:18 à 1:01:57). La voie fasciale se sépare ici en deux par un aiguillage au niveau du bord vertébral : la Ligne Spirale continue en profondeur vers la scapula avec le muscle dentelé antérieur (www.anatomytrains.com – réf. vidéo : Spiral Line, 16:00 à 20:28), tandis que cette LBPP continue autour de la scapula avec la coiffe des rotateurs, notamment depuis les rhomboïdes jusqu'à l'infra-épineux, récupérant au passage le muscle petit rond

(www.anatomytrains.com – réf. vidéo : Shoulders and Arm Lines, 1:04:21 à 1:08:10). Ces deux muscles rejoignent la « gare » suivante, le tubercule majeur, sur la face postérieure de l'humérus, contigu à la capsule articulaire.

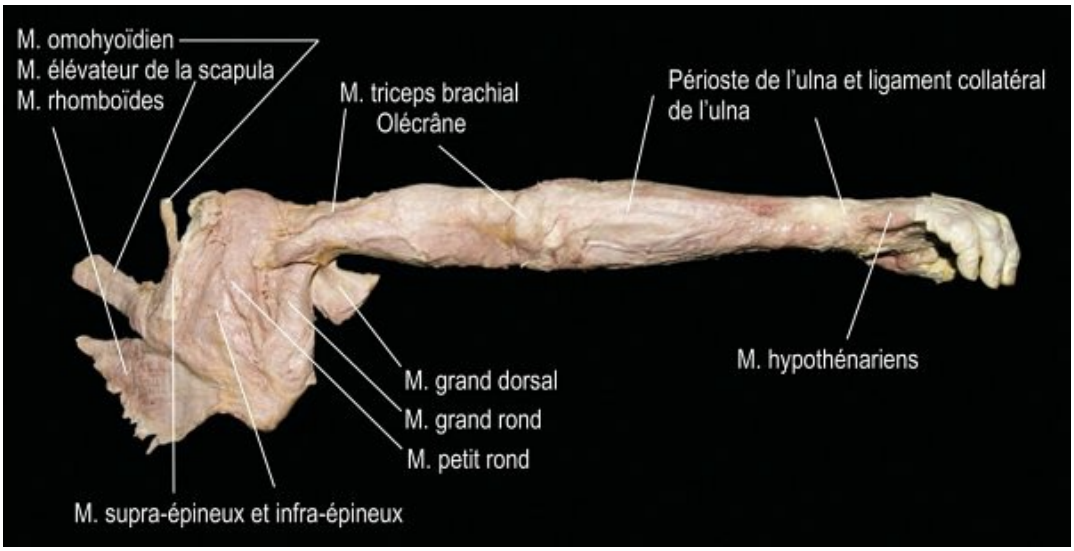

FIG. 7.18 La Ligne Brachiale Postérieure Profonde*in situ*, montrant les connexions depuis les rhomboïdes et la scapula en descendant jusqu'à l'auriculaire.

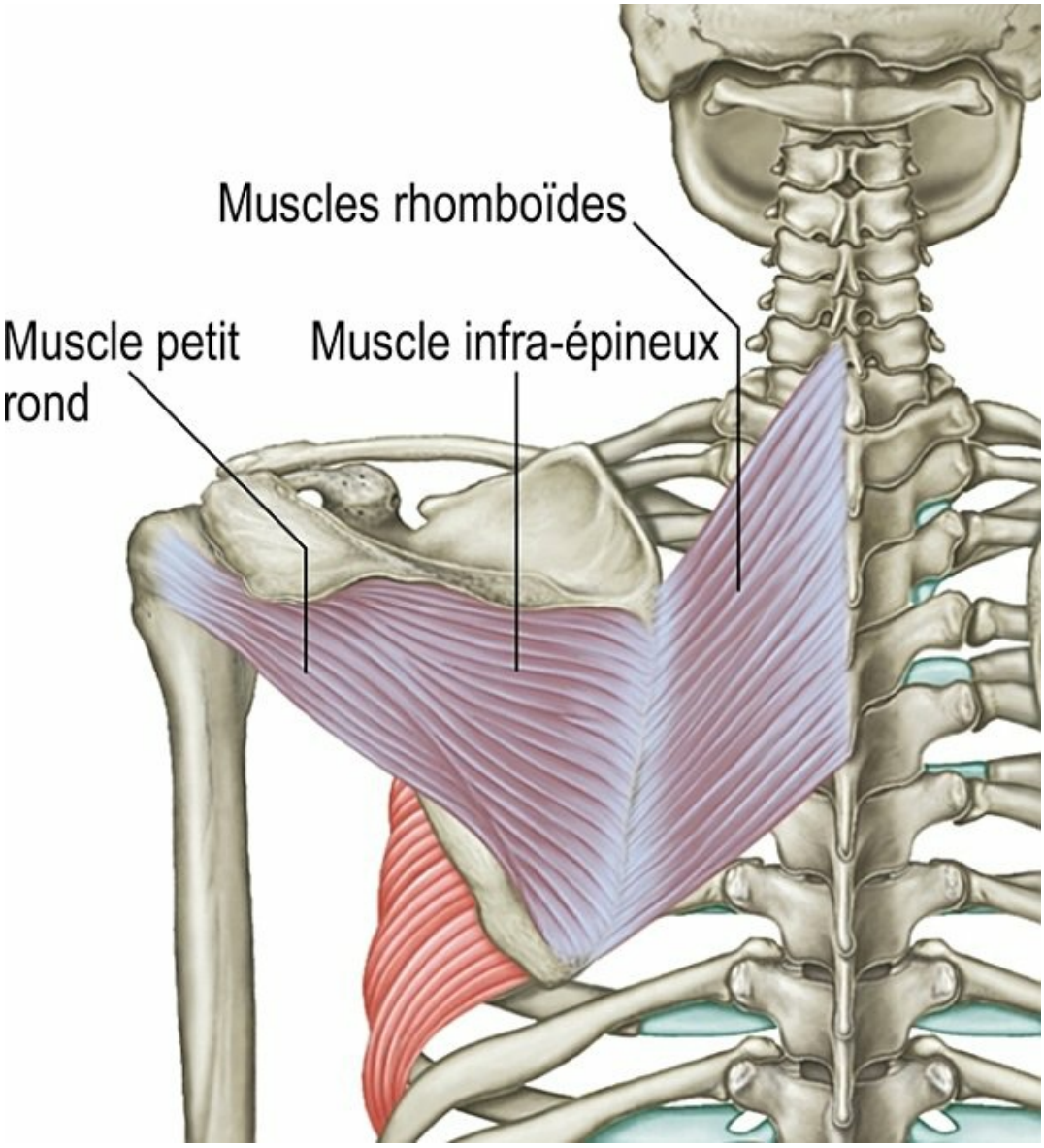

FIG. 7.19 La Ligne Brachiale Postérieure Profonde commence par les rhomboïdes, dont les couches superficielles de fascia traversent jusqu'à l'infra-épineux. Il s'agit d'un aiguillage car nous avons vu que les rhomboïdes sont également reliés en profondeur de la scapula au dentelé antérieur dans la Ligne Spirale (voir fig. 6.4).



vidéo 2.8 Ligne Brachiale Postérieure Profonde

Un autre embranchement de la LBPP débute sur la surface inférolatérale de l'occiput par le droit latéral de la tête, continuant son trajet inférieurement conjointement avec l'élévateur de la scapula partant des tubercules postérieurs des processus transverses des quatre premières vertèbres cervicales (fig. 7.20). La « gare » distale de cette ligne correspond à l'angle supérieur de la scapula, immédiatement supérieur au point de jonction des rhomboïdes, mais ces fibres fasciales se lient au muscle supra-épineux, qui chemine dans la fosse supra-épineuse, longeant la partie supérieure de la scapula jusqu'au sommet de la tête de l'humérus (www.anatomytrains.com – réf. vidéo : Shoulders and Arm Lines, 1:02:00 à 1:04:20). Ces trois muscles de la coiffe des rotateurs poursuivent leur trajet jusqu'au tubercule majeur de l'humérus.

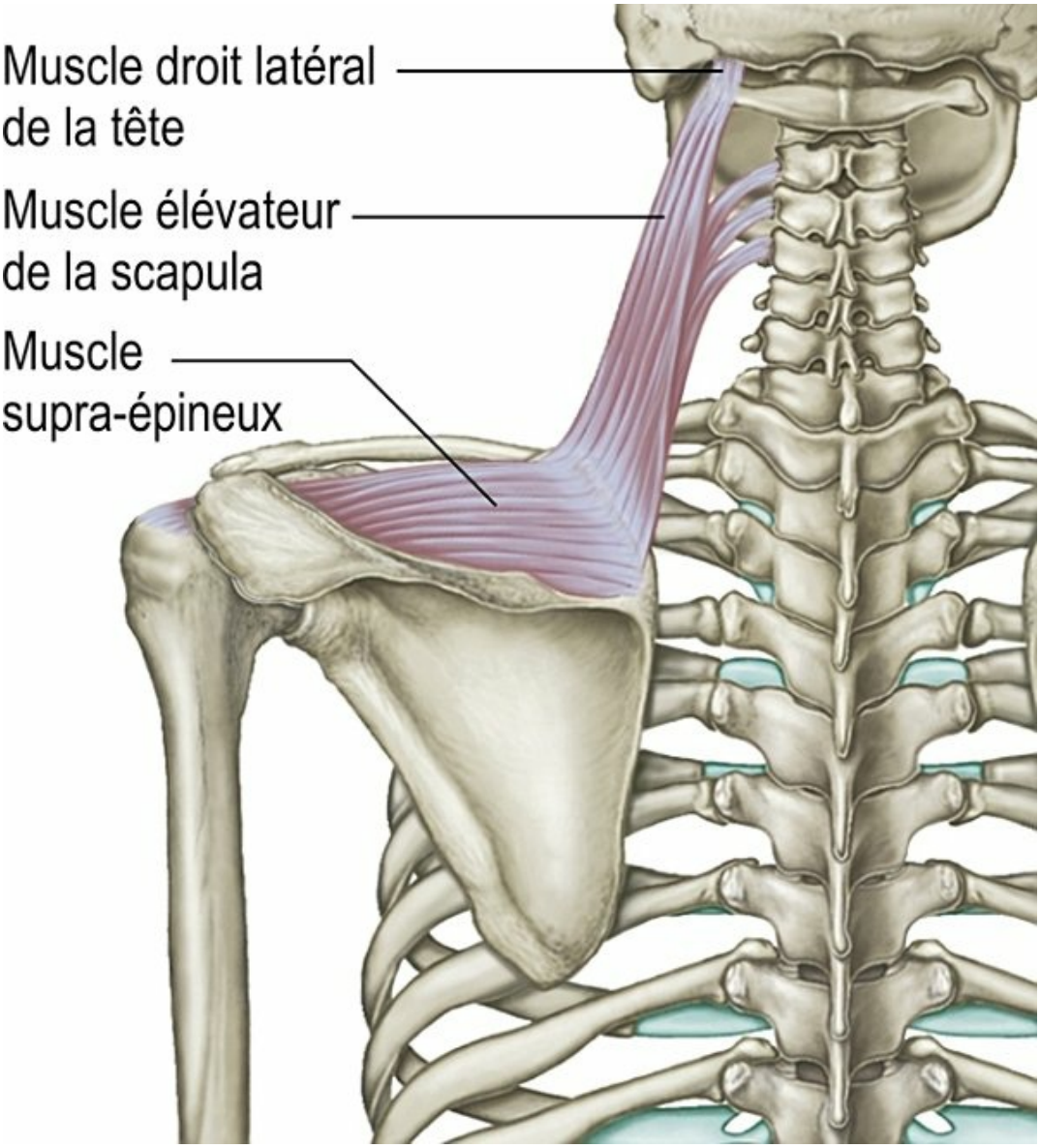

FIG. 7.20 Un embranchement alternatif de la LBPP est représenté par le droit latéral de la tête, qui descend jusque sur l'élévateur de la scapula. Ces deux muscles relient la tête et le cou au supra-épineux sur le sommet de la scapula.

Le quatrième muscle de la coiffe des rotateurs, le subscapulaire, couvre la face antérieure de la scapula et se dirige vers le tubercule mineur à la face antérieure de la tête de l'humérus (fig. 7.21, vidéo 6.18

). Le myofascia des rhomboïdes tire à la fois sur le fascia du subscapulaire et sur le fascia de l'infra-épineux, laissant la scapula comme une fine tranche de concombre dans le « sandwich scapulaire » constitué par la coiffe des rotateurs (vidéo 6.22).

Cet ensemble complexe de myofascias entoure l'os « sésamoïde » qu'est la scapula. Le muscle subscapulaire, en tant que partie du complexe de la LBPP, joue clairement un rôle essentiel dans l'équilibre de l'épaule (www.anatomytrains.com – réf. vidéo : Shoulders and Arm Lines, 1:08:11 à 1:09:57).

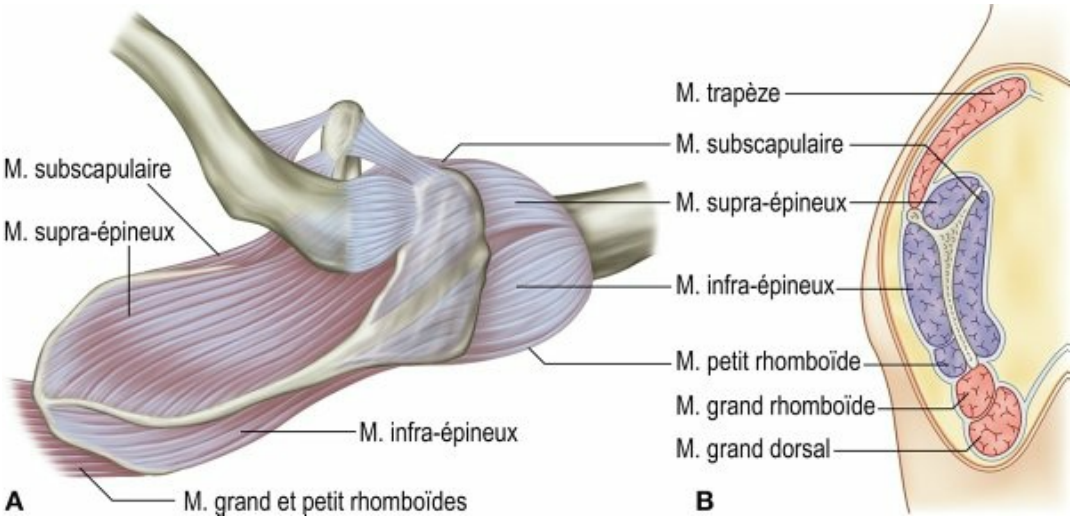

FIG. 7.21 La seconde voie de la LBPP est constituée de tout le complexe de la coiffe des rotateurs, y compris le subscapulaire, qui prend la scapula en sandwich (vidéo 6.18).

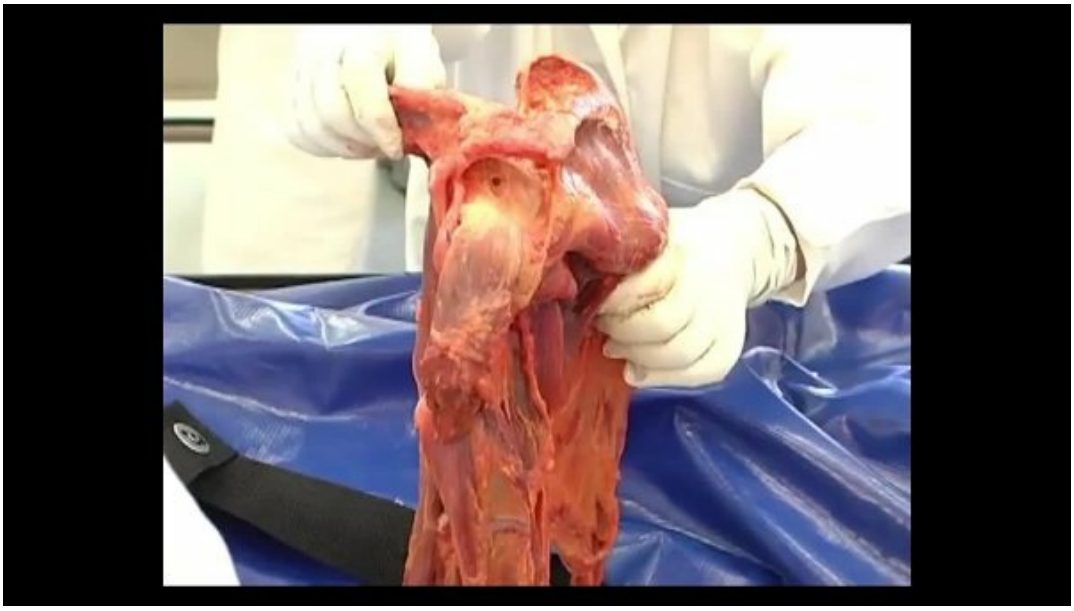

vidéo 6.18 Articulation glénohumérale et coiffe des rotateurs : tissus frais

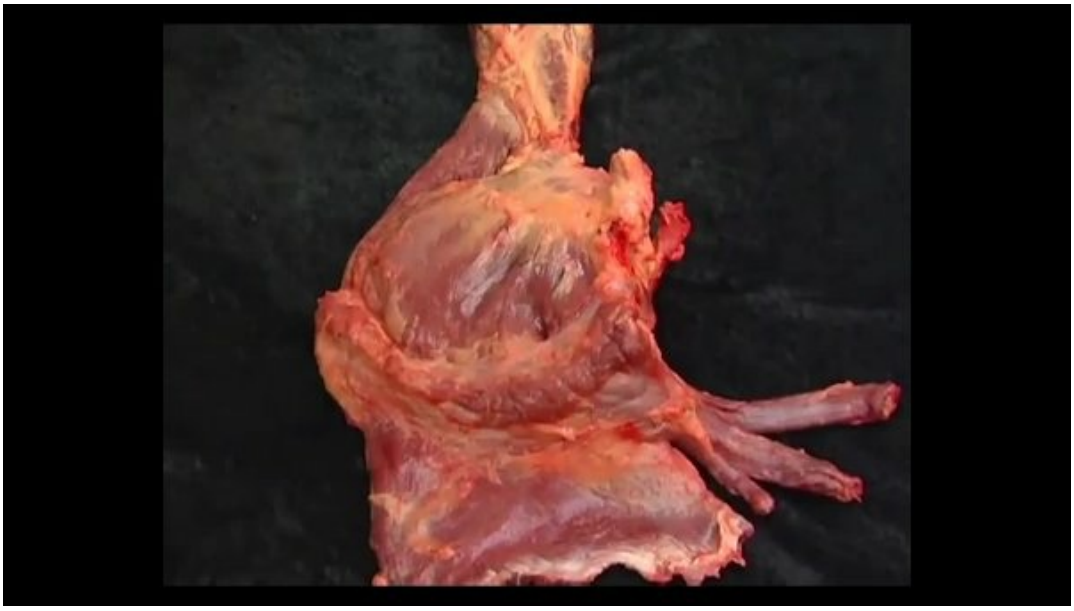

vidéo 6.22 Ligne Brachiale postérieure Profonde : tissus frais

Ces quatre muscles de la coiffe des rotateurs contrôlent la tête arrondie de l'humérus d'une façon très similaire à celle avec laquelle

les muscles oculaires contrôlent l'orbite de l'œil (fig. 7.22, vidéo 6.17). Selon Frank Wilson, auteur du merveilleux livre *The Hand* (*La Main*) [2] :

« Le cerveau oriente le bras et le doigt aussi précisément qu'il oriente l'œil. Dans l'orbite et au niveau de l'épaule, l'œil et l'humérus sont libres de tourner (ou d'osciller) dans les plans antéropostérieur et latéro-latéral et aussi autour de leurs grands axes. Et dans les deux cas, il y a un agencement précis des muscles alignés et reliés pour alimenter chacun de ces mouvements. »

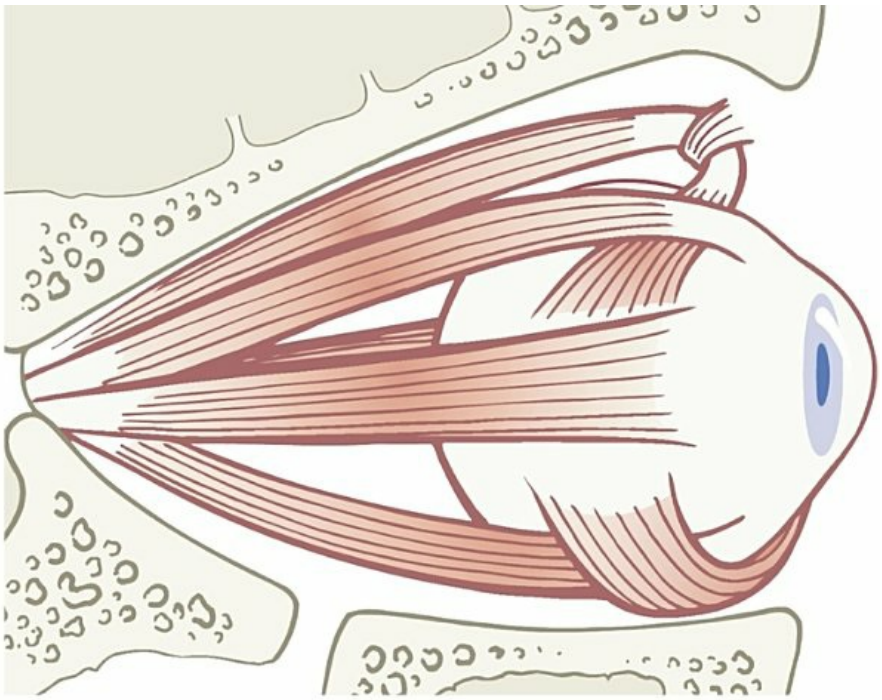

A

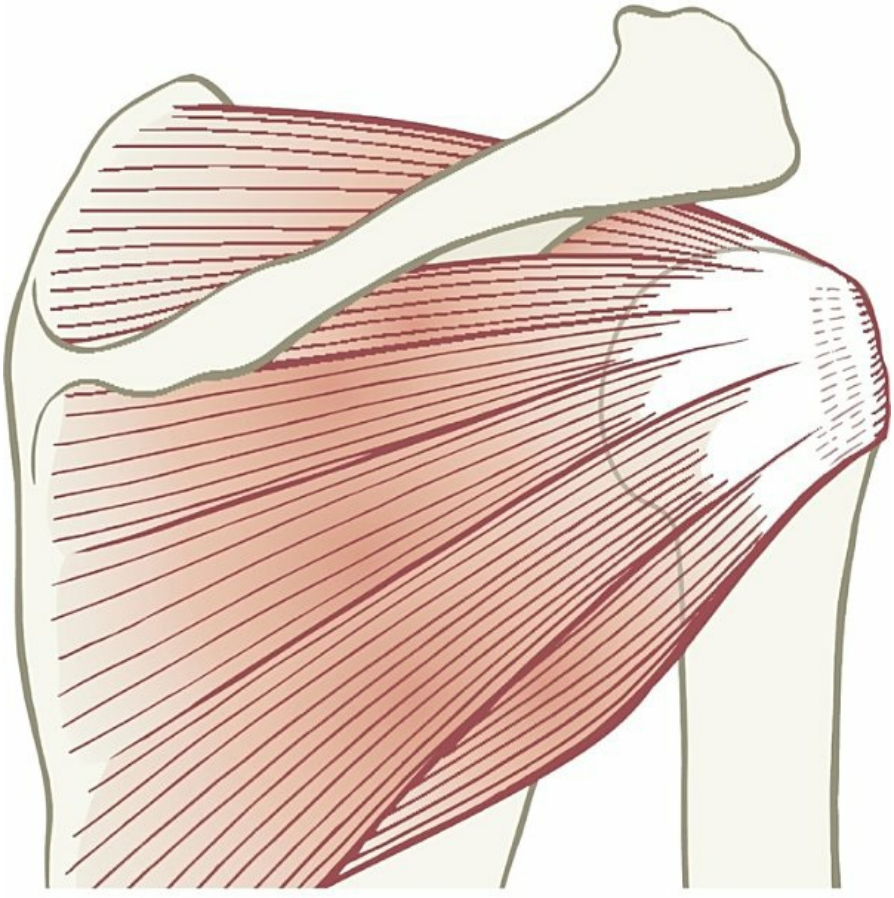

B

FIG. 7.22 Il existe un parallèle musculaire intéressant entre le contrôle du globe oculaire et le contrôle de la tête arrondie de l'humérus (vidéo 6.17).

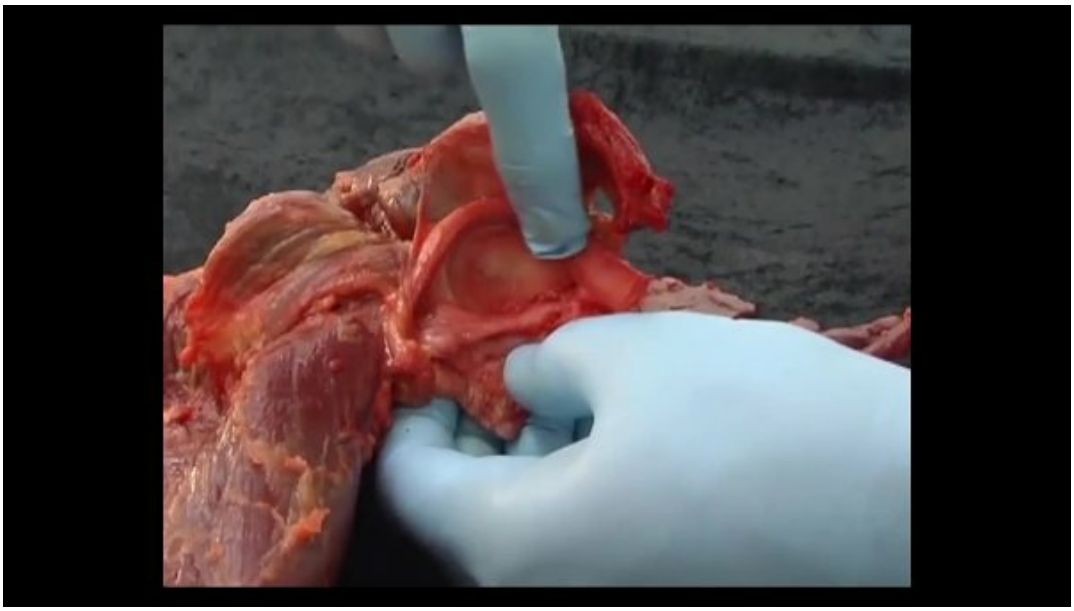

vidéo 6.17 Articulation glénohumérale : tissus frais

Puis vient le plus long des trois chefs du triceps brachial, la voie suivante de cette Ligne, qui part de la diaphyse humérale à proximité de la tête humérale, là où s'insère la coiffe des rotateurs, et de la face inférieure de la glène à proximité de l'insertion du muscle petit rond (fig. 7.23). Lorsque le bras est pendant et selon un schéma similaire à celui de la LBAP, l'étape entre la coiffe des rotateurs et le triceps brachial implique un changement radical de direction, mais avec l'épaule en abduction, comme dans un revers au tennis ou lorsque le bras est au-dessus de la tête, les deux sont liés fascialement et mécaniquement. Le triceps brachial nous emmène inférieurement (récupérant le muscle anconé en chemin) jusqu'à l'extrémité du coude, l'olécrâne de l'ulna (www.anatomytrains.com – réf. vidéo : Shoulders

and Arm Lines, 1:09:58 à 1:11:16). Nous sommes coincés si nous recherchons une connexion musculaire continuant tout droit à partir de la pointe du coude, mais pas si nous recherchons une connexion fasciale : le périoste de l'ulna et les couches adjacentes descendent sur toute la longueur de la face latérale de l'avant-bras (www.anatomytrains.com – réf. vidéo : Shoulders and Arm Lines, 1:11:17 à 1:13:04). Comme la LBAP, la LBPP est solidement fixée à l'ulna à partir de la moitié distale de cet os, pour les mêmes raisons de stabilité que celles exposées plus haut.

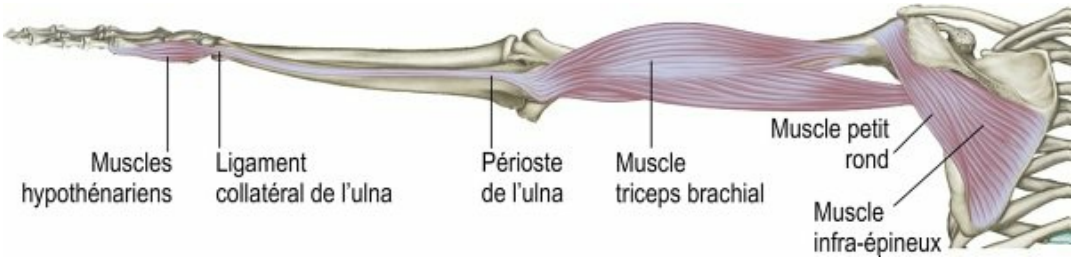

FIG. 7.23 La voie de la coiffe des rotateurs de la LBPP est reliée au triceps brachial, mais le bras doit être levé presque à l'horizontale ou au-dessus pour que cette connexion soit active. La LBPP continue inférieurement de l'insertion du triceps brachial au niveau de l'olécrâne du coude jusqu'au périoste de l'ulna, traverse le bord latéral du poignet jusqu'aux muscles hypothénariens et l'auriculaire. (Comparez avec la fig. 7.18.)

Lorsque nous atteignons le processus styloïde de l'ulna sur la partie médiale du poignet, nous pouvons continuer sur la capsule ligamentaire du poignet, en particulier le ligament collatéral ulnaire, à l'extérieur des os du carpe triquétrum et hamatum et jusque sur le périoste et les ligaments qui se poursuivent du côté du 5e doigt de la main (auriculaire) (fig. 7.23). Les muscles hypothénariens font partie de cette ligne (www.anatomytrains.com – réf. vidéo : Shoulders and

Arm Lines, 1:13:04 à 1:13:48).

La LBPP, qui correspond plus ou moins à la Ligne Latérale du membre inférieur, fonctionne avec la LBAP pour ajuster l'angle du coude, limiter ou autoriser le mouvement latéro-latéral du torse en position à quatre pattes et procurer la stabilité depuis la face latérale de la main jusqu'à la partie postérieure de l'épaule. Cette ligne est nécessairement active dans le travail largement enseigné sur l'appareil Reformer Pilates.

Un enroulement au judo

L'enroulement à l'aïkido ou au judosuit le trajet de la LBPP. Il débute au moment où le côté de l'auriculaire de la main entre en contact avec le tatami, longeant la diaphyse ulnaire, le triceps brachial et la partie postérieure de l'épaule (fig. 7.24). (Un enroulement complet se poursuivra le long de la Ligne Fonctionnelle Postérieure – voir les chapitres 8 et 10.) Il est important que cette ligne reste solide, entière et courbe pour un enroulement réussi. Un affaissement de cette ligne à n'importe quel endroit pendant l'enroulement peut provoquer des lésions.

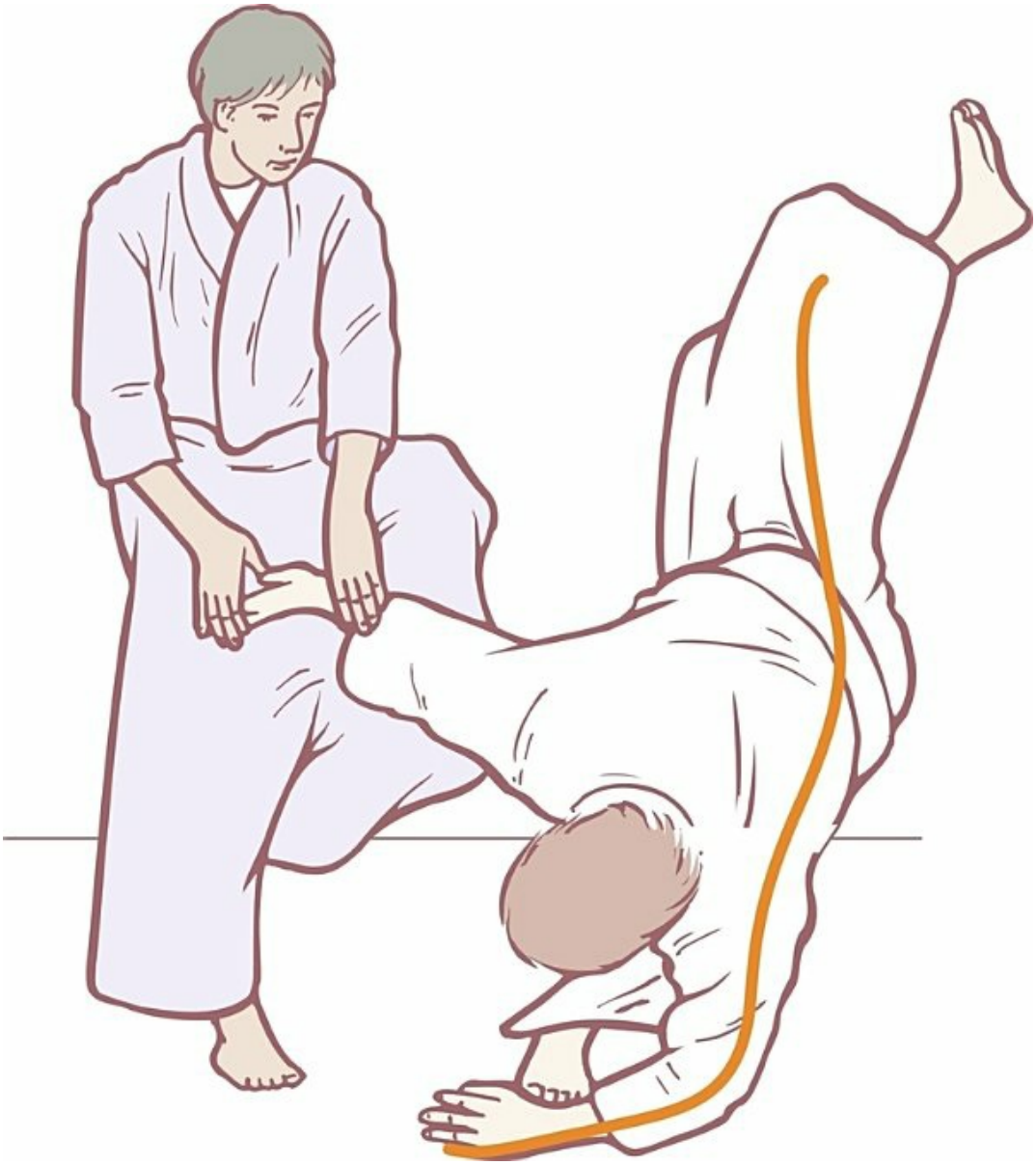

FIG. 7.24 Un enroulement au judo remonte le long de la LBPP, partant de la face latérale de l'auriculaire jusqu'à la coiffe des rotateurs, avant de se poursuivre sur la Ligne Fonctionnelle Postérieure (voir chapitre 8).

Ligne Brachiale Postérieure Superficielle

La Ligne Brachiale Postérieure Superficielle (LBPS) commence par le vaste éventail des insertions axiales du trapèze, partant de la crête

occipitale jusqu'au processus épineux de T12. Ces fibres convergent en direction de l'épine de la scapula, de l'acromion de la scapula et du tiers latéral de la clavicule (fig. 7.25, www.anatomytrains.com – réf. vidéo : Shoulders and Arm Lines, 49:25 à 53:25 ; vidéo 6.2).

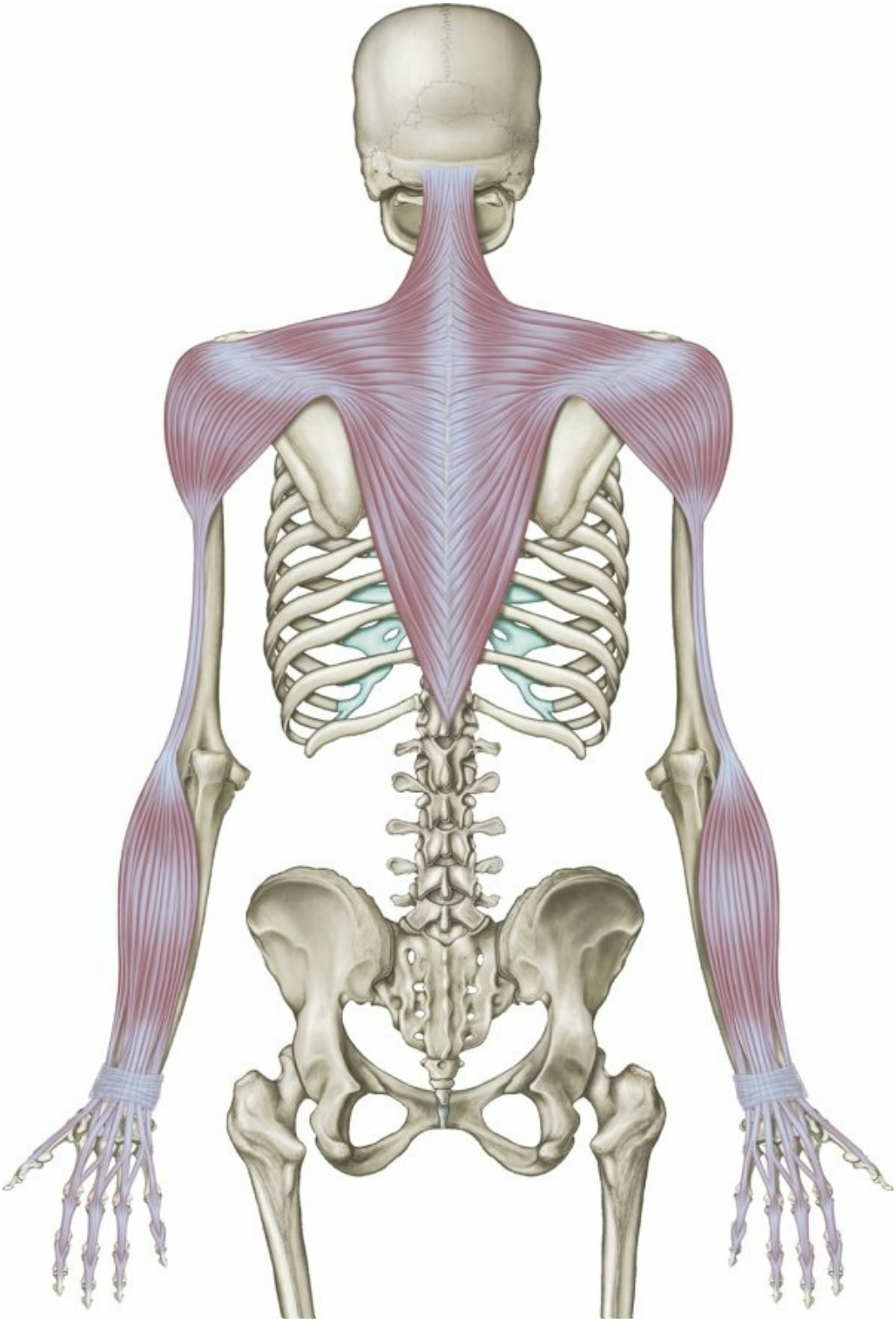

FIG. 7.25 **La Ligne Brachiale Postérieure Superficielle commence par le complexe trapézo-deltoïdien (vidéo**

6.2).

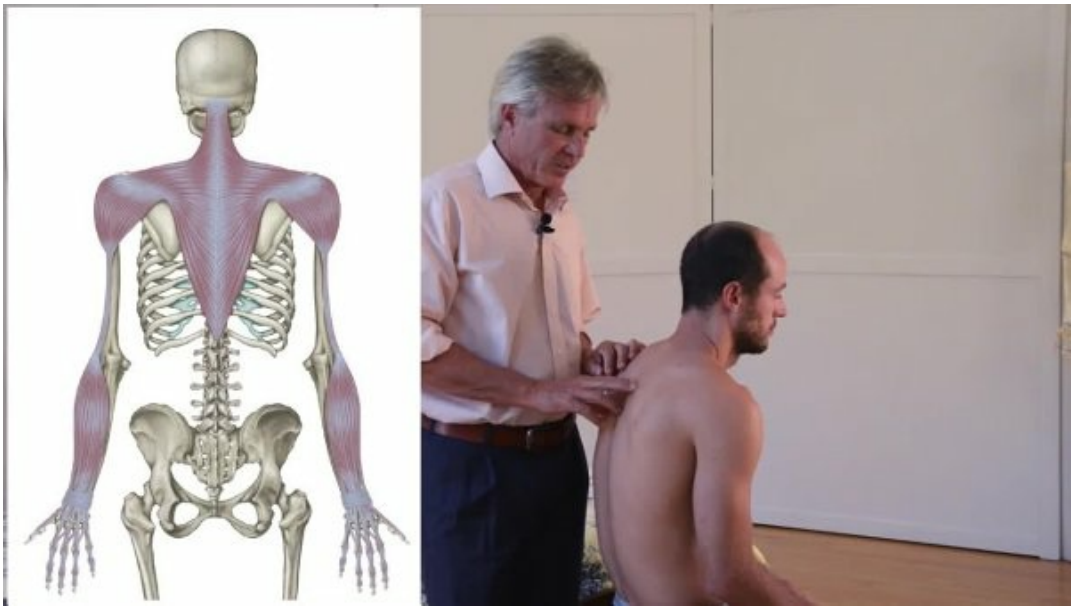

vidéo 6.2 Lignes Brachiales : *Trap Peel*

En fait, les connexions spécifiques présentées ici sont intéressantes : les fibres thoraciques du muscle trapèze sont grossièrement liées au faisceau postérieur (spinal) du muscle deltoïde ; les fibres cervicales du trapèze se lient au faisceau moyen (acromial) du deltoïde ; et les fibres occipitales du trapèze se lient au faisceau antérieur (claviculaire) du deltoïde (fig. 7.26, www.anatomytrains.com – réf. vidéo : Shoulders and Arm Lines, 53:27 à 54:55 ; vidéo 2.7).

L'apposition de la figure 7.26 sur un squelette montre que la LBPS passe de la partie postérieure du crâne à la partie antérieure de l'épaule puis, de là, à la face postérieure du bras, une situation qui entraîne souvent une confusion, une tension et une altération fonctionnelle dans la zone du deltoïde antérieur et des tissus sous-jacents si l'épaule n'est pas naturellement équilibrée, ce qui est souvent le cas chez l'homme. L'ouverture des faisceaux antérieurs du

deltoïde est une composante essentielle, bien qu'inattendue de la libération de la posture tête en avant.

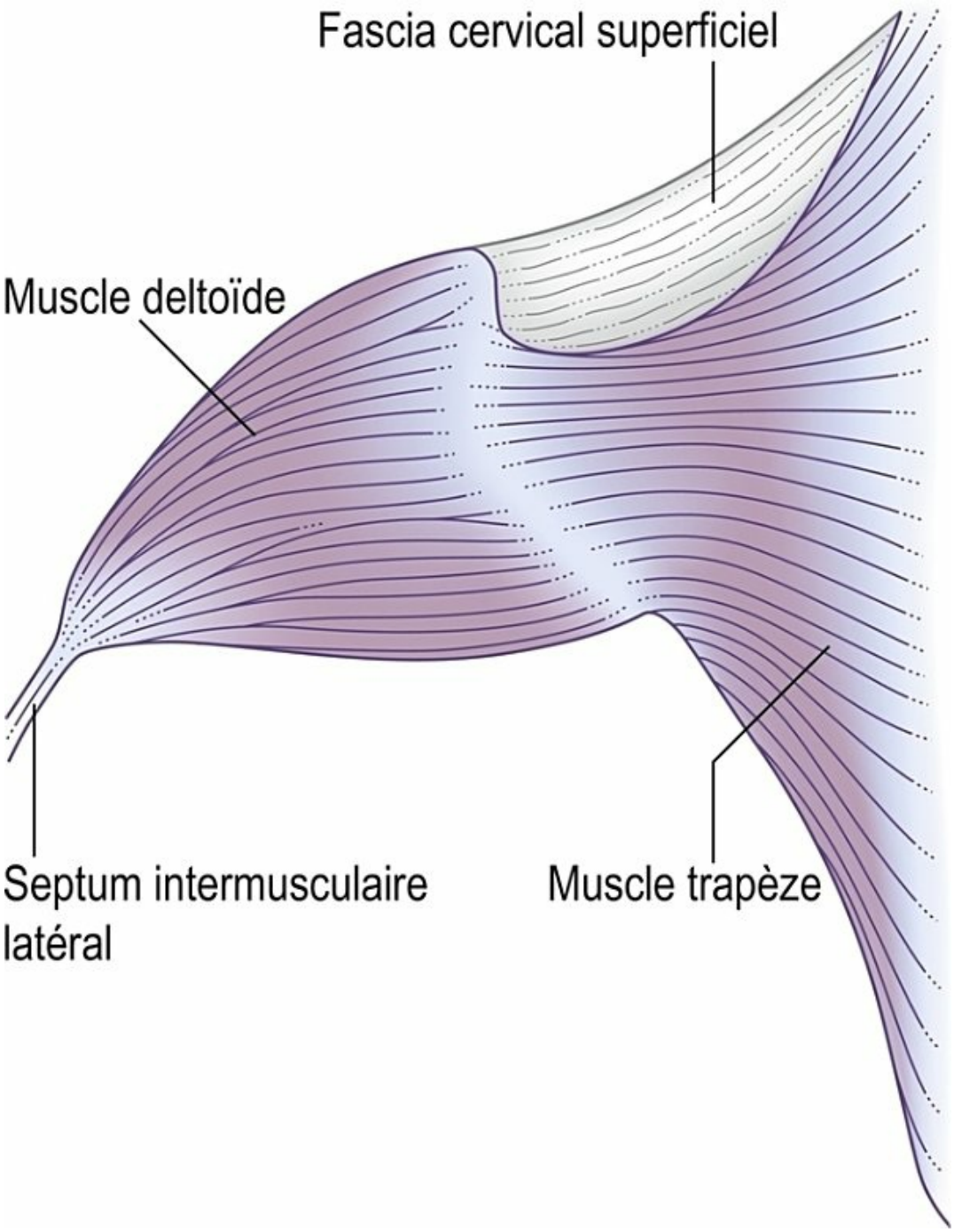

FIG. 7.26 Le complexe trapézo-deltoïdien peut être considéré comme un seul muscle triangulaire

volumineux qui se dirige inférieurement sur la partie latérale de l'humérus à partir d'une vaste insertion le long de tout le rachis supérieur.

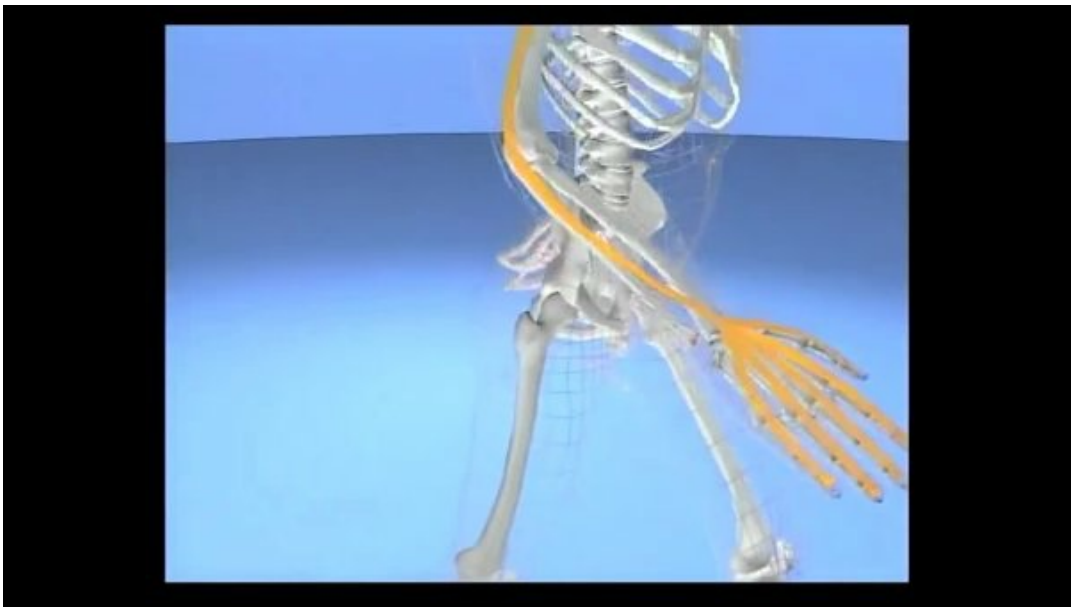

vidéo 2.7 Ligne Brachiale Postérieure Superficielle

Toutes ces lignes trapézo-deltoïdiennes convergent sur la tubérosité deltoïdienne ou « V » deltoïdien, où la connexion fasciale passe en profondeur d'une partie du muscle brachial pour se mêler aux fibres du septum intermusculaire latéral (fig. 7.27 et www.anatomytrains.com – réf. vidéo : Shoulders and Arm Lines, 54:56 à 55:53).

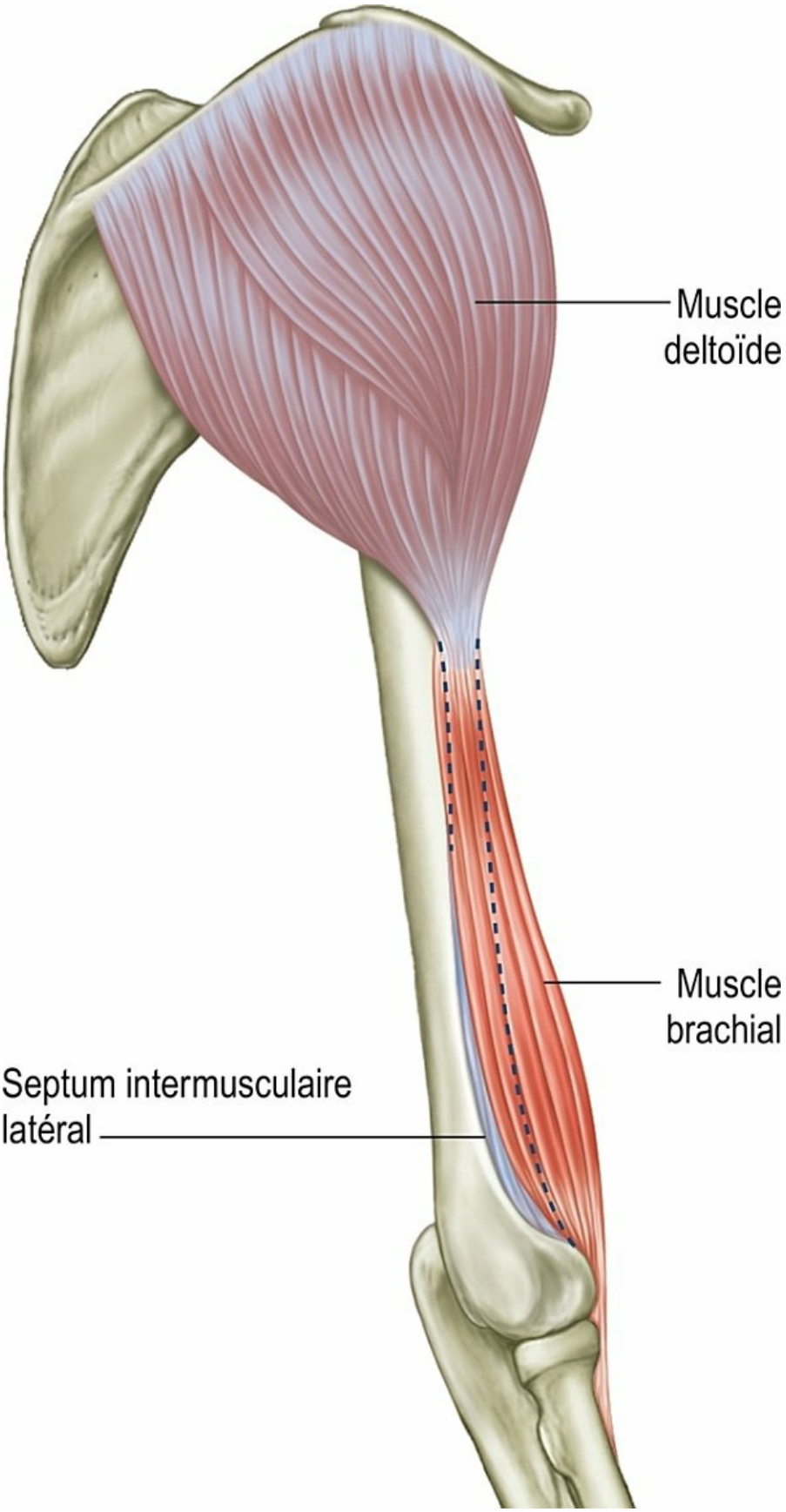
Muscle deltoïde
Muscle brachial
Septum intermusculaire latéral

FIG. 7.27 Sous le muscle brachial, le deltoïde se lie au septum intermusculaire latéral sur son trajet descendant jusqu'à l'épicondyle latéral de l'humérus.

Le septum, qui sépare les fléchisseurs des extenseurs (les loges antérieures et postérieures du bras), suit un trajet inférieur jusqu'à son insertion distale au niveau de l'épicondyle latéral de l'humérus. À partir de cette « gare », la Ligne continue directement jusque sur le tendon du muscle extenseur des doigts, récupérant les nombreux muscles longitudinaux situés postérieurement au complexe radius-ulna-membrane interosseuse, passant en profondeur du rétinaculum des extenseurs en direction des os du carpe et des doigts (fig. 7.28 et www.anatomytrains.com – réf. vidéo : Shoulders and Arm Lines, 55:53 à 57:33).



FIG. 7.28 À partir de l'épicondyle latéral de l'humérus, le tendon du muscle extenseur des doigts, associé aux autres extenseurs plus profonds, amène la LBPS inférieurement jusqu'à la face postérieure de la main.

Le tendon de l'extenseur des doigts, en plus de sa connexion fasciale directe avec le septum intermusculaire au niveau du bras, s'organise en une série de feuillets ou bandelettes de fascia sortant distalement de l'épicondyle ; ainsi, les extenseurs, souvent représentés insérés sur l'épicondyle, s'attachent en réalité sur ces bandelettes, ce qui signifie, par définition, que ces muscles ne sont pas totalement séparés au niveau de leur extrémité proximale. Les extenseurs superficiels sont suspendus (comme tous les muscles, mais ceux-ci plus que les autres) entre leurs longs tendons et leurs feuillets d'origine [3].

Comme pour la LBAS, les muscles montrent une inversion de leur agencement habituel, c'est-à-dire que les muscles superficiels contrôlent les os du carpe au niveau du poignet, tandis que les muscles profonds s'étendent jusqu'aux bouts des doigts.

La LBPS forme une seule unité fasciale allant du rachis jusqu'à la face postérieure des doigts (fig. 7.29A, B et www.anatomytrains.com – réf. vidéo : Shoulders and Arm Lines, 57:35 à 59:00). Cette ligne contrôle le bras dans les mouvements très limités que nous réalisons en arrière de nos lignes médianes latérales, comme un revers au tennis. Elle contrebalance également la forte tendance à la flexion de la LBAS. La LBPS contrôle principalement le soulèvement (abduction) de l'épaule et du bras qui peut être maintenu en face de nous pendant un certain temps au cours de nos activités quotidiennes ; elle a donc tendance à être surmenée et mal utilisée si la cage thoracique ou le rachis s'affaisse ou s'effondre sous la ceinture scapulaire (vidéo 3.13).

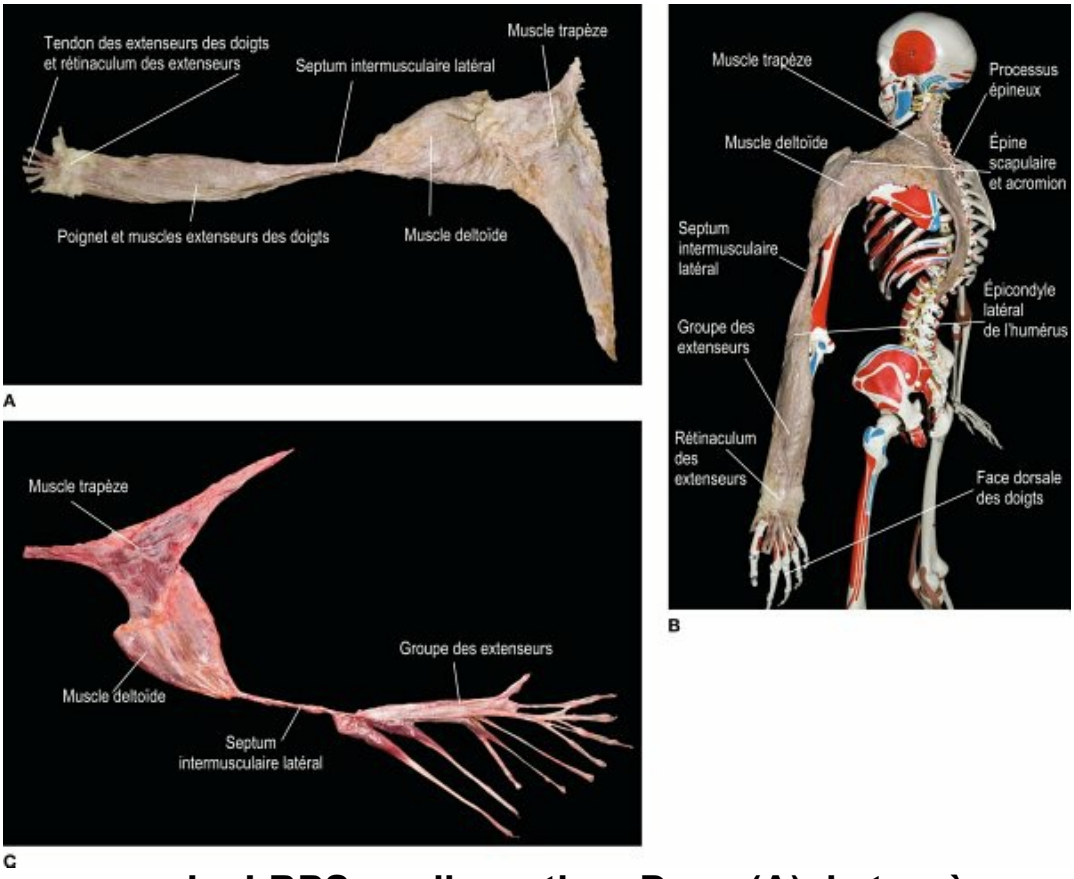

FIG. 7.29 La LBPS en dissection. Dans (A), le trapèze a été détaché des processus épineux et d'une insertion inhabituellement petite sur l'occiput (en haut à droite). La connexion tissulaire fasciale au-dessus de l'épine de la scapula a été conservée, de même que la solide connexion fasciale entre le deltoïde et le septum intermusculaire latéral et, enfin, la connexion au-dessus de la surface de l'épicondyle latéral jusque dans le groupe des extenseurs. On voit le rétinaculum des extenseurs qui continue à couvrir ces tendons extenseurs, qui ont été séparés des doigts. Dans (B), cette pièce de dissection a été positionnée sur un squelette d'étude. C. Dissection de la LBPS sur tissus frais, montrant les mêmes connexions évidentes, mais avec les muscles de l'avant-bras séparés par souci de clarté. (www.anatomytrains.com – réf. vidéo : Anatomy



vidéo 3.13 LPAS : intégration du mouvement

Évaluation de l'étirement des Lignes Brachiales Postérieures Superficielle et Profonde

Debout face à votre patient, prenez ses poignets et demandez-lui de se pencher en arrière à partir des chevilles jusqu'à l'« écharpe » formée par ses bras tout en soutenant son poids. Il est maintenant suspendu et incliné sur ses deux Lignes Brachiales Postérieures comme s'il faisait du ski nautique. Si vous tournez ses poignets et ses bras dans un mouvement de rotation latérale (paumes vers le haut), votre patient ressentira généralement l'étirement (ou la restriction) dans la LBPS, depuis le trapèze jusqu'à l'extrémité via les extenseurs. Si vous tournez ses poignets et ses bras dans un mouvement de rotation médiale modérée (pouces vers le bas), il ressentira généralement l'étirement dans la LBPP, jusqu'à son extrémité via les rhomboïdes et

la coiffe des rotateurs (www.anatomytrains.com – réf. vidéo : Shoulders and Arm Lines, 17:53 à 18:27).

Cet exercice est plein de « généralement » et de « probablement » en raison du nombre de muscles de croisement à l'intérieur des bras (voir plus loin la Discussion 7.2 sur les croisements). Si un patient ne ressent pas l'étirement dans les zones suggérées, il est utile de noter à quel endroit il ressent un étirement excessif, car le travail pour obtenir davantage de longueur dans les zones mentionnées permettra d'amener le patient vers le schéma « normal » présenté ci-dessus – là encore, « généralement » car les schémas professionnels ou sportifs répétés peuvent être très puissants pour maintenir les tensions dans les bras.

Synthèse 1 – l'aile de l'oiseau

Une métaphore simple et utile pour comprendre les quatre Lignes Brachiales consiste à les mettre en parallèle avec l'aile de l'oiseau (fig. 7.30). La LBPS avec le trapèze et le deltoïde représente la partie supérieure de l'aile qui maintient celle-ci vers l'extérieur et la soulève lorsque nécessaire. Elle est constamment active en contraction isométrique lorsque l'oiseau plane, mais effectue un mouvement de pompage en contraction concentrique lorsque l'oiseau bat des ailes. La LBAS avec le grand pectoral est assimilable à la partie inférieure de l'aile – la force motrice pour voler, les fibres d'endurance donnant la « viande noire » du canard ou de l'oie, ou les fibres à contraction rapide de la « viande blanche » riche en phosphore du poulet ou de la dinde, deux oiseaux volant rarement et seulement sur de très courtes distance par des battements d'aile frénétiques.

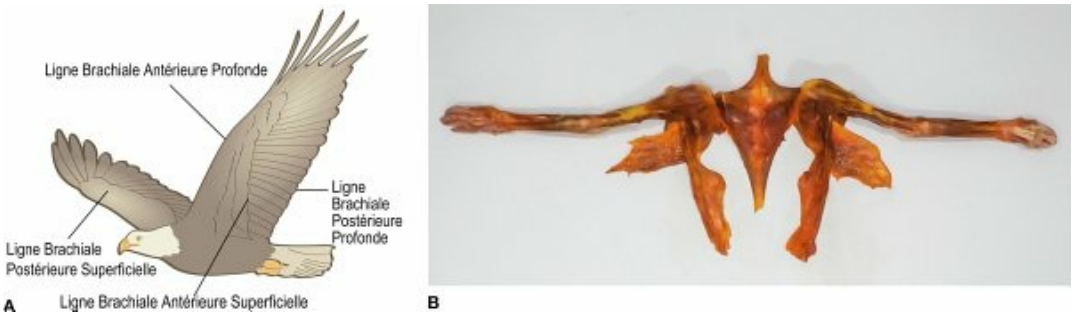

FIG. 7.30 A. Les Lignes Brachiales peuvent être comparées aux quatre faces d'une aile d'oiseau. B. L'« aile » humaine complète – le squelette appendiculaire supérieur et tous les muscles attenants de chaque côté, c'est-à-dire les quatre lignes brachiales – disséquées du corps axialement (comme lors d'une coupe transversale d'un poisson, vue à la fig. 2.14). (Photographie avec l'aimable autorisation de l'auteur.)

La LBAP représente le bord d'attaque sur la partie antérieure de l'aile, contrôlant l'attitude – dans notre cas, contrôlant l'angle du pouce. Enfin, la LBPP serait le bord de fuite de l'aile d'un oiseau, assurant le contrôle moteur fin des « ailerons » par les plumes de sang (nouvelles plumes en croissance) ou, dans notre cas, les ajustements fins du petit doigt que nous utilisons pour une meilleure précision au golf ou aux sports de raquette.

Synthèse 2 – alternance fascia/muscle

Voici donc les quatre Lignes Brachiales agencées sur les différentes faces du bras. Au niveau de l'épaule, ces lignes sont clairement agencées en superficie et en profondeur respectivement sur les faces antérieure et postérieure de la cage thoracique ; elles tirent donc leur nom d'une vue en coupe de cette région de l'épaule (voir fig. 7.3).

Au niveau du bras, les quatre lignes entourent l'humérus en quatre secteurs, les deux lignes superficielles étant principalement représentées par des fascias et les deux lignes profondes étant plus musculaires (fig. 7.31A).

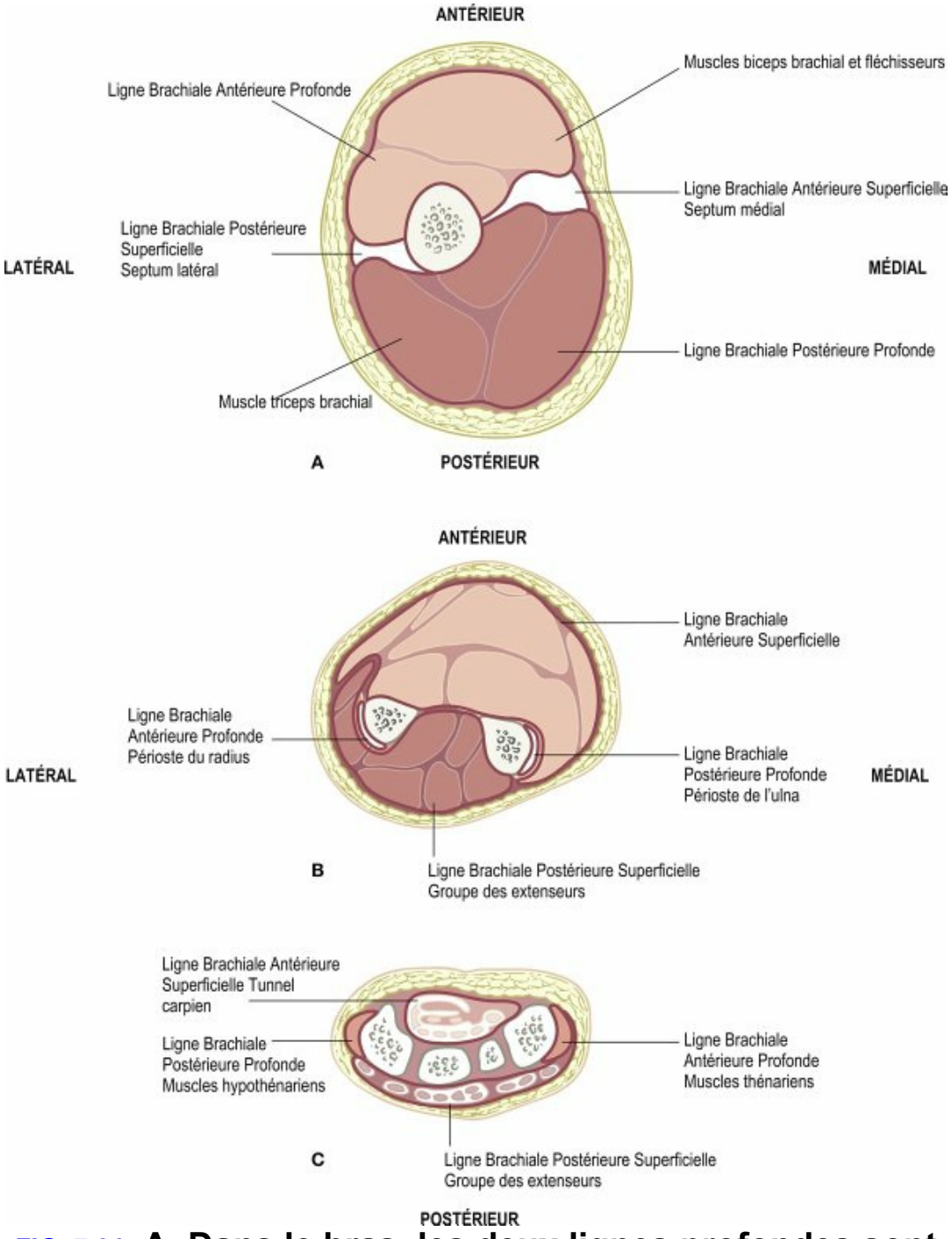

FIG. 7.31 A. Dans le bras, les deux lignes profondes sont musculaires et les lignes superficielles sont purement fasciales. B. Dans l'avant-bras, les deux lignes superficielles sont largement musculaires, tandis que les deux lignes profondes sont purement fasciales. C. Dans la main, les lignes profondes comportent davantage d'éléments musculaires, tandis que les

lignes superficielles sont presque purement tendineuses.

Dans l'avant-bras et la main, l'agencement est similaire, mais l'expression est inversée : les deux lignes superficielles intègrent de nombreux muscles ; les deux lignes profondes sont presque purement fasciales (fig. 7.31B). Dans la main, les muscles des deux lignes superficielles deviennent tendineux (bien que certains muscles intrinsèques de la main puissent être inclus ici dans notre description). Les deux lignes profondes intègrent les muscles thénariens et hypothénariens recouvrant le rétinaculum des fléchisseurs, comme indiqué (fig. 7.31C).

Cette alternance de tissus prédominants est une métaphore trop fragile pour être soutenue, mais il est néanmoins utile de la mentionner. Les deux lignes superficielles, antérieure et postérieure, sont musculaires autour de l'épaule (trapèzes, grands dorsaux, pectoraux et deltoïde), deviennent des septums purement fasciaux dans le bras, redeviennent des muscles fléchisseurs et extenseurs dans l'avant-bras, puis des tendons fasciaux dans le poignet et la main (www.anatomytrains.com – réf. vidéo : Shoulders and Arm Lines, 14:35 à 15:17 ).

Les deux Lignes Brachiales Profondes sont plus fasciales que leurs équivalentes superficielles dans la zone de l'épaule (bien qu'intégrant des muscles stabilisateurs tels que la coiffe des rotateurs, l'élévateur de la scapula, les rhomboïdes, le petit pectoral et le subclavier). Dans le bras, ces lignes profondes sont majoritairement musculaires avec le triceps brachial et le biceps brachial. Dans l'avant-bras, ces lignes profondes retrouvent une stabilité fasciale le long du radius et de l'ulna mais, dans la main, elles redeviennent musculaires avec les muscles thénariens et hypothénariens à la base de la main.

Cette alternance correspond généralement à l'alternance des articulations dans le membre supérieur entre celles qui ont des degrés multiples de liberté, comme les articulations de l'épaule et radio-ulnaire, et celles qui ont une amplitude de mouvement plus limitée de

type charnière, comme le coude et le poignet. Là encore, le membre supérieur étant destiné à la mobilité plutôt qu'à la stabilité, cette idée nécessite une quantité d'adjectifs qualificatifs et d'exceptions.

Discussion 7.1

Position scapulaire et équilibre postural

La mobilité de la scapula (comparativement à l'os de la hanche plus fixe) joue un rôle essentiel dans les nombreux services que nous rendent nos bras et nos mains. La clavicule a une mobilité limitée et assure surtout le maintien du bras à distance des côtes en antérieur (spécificité rencontrée chez les primates ; la plupart des quadrupèdes ayant opté pour une articulation de l'épaule proche du sternum sous une cage thoracique proportionnellement plus étroite).

Si notre clavicule est une entretoise relativement stable, notre humérus, avec sa tête arrondie, garantit la plus vaste gamme de possibilités. C'est la scapula qui doit mobiliser la cavité glénoïde pour maintenir la paix entre les deux et gérer les changements de position du bras tout en conservant une certaine stabilité sur le squelette axial. La stabilité scapulaire est un problème de conception de tenségrité et l'équilibre des tissus mous est donc essentiel. Trouver le bon emplacement pour la scapula, une position neutre qui offre le maximum de possibilités de mouvement en réponse à nos désirs, est un objectif louable pour la thérapie manuelle et celle du mouvement.

Comprendre l'équilibre entre la série de muscles qui entourent la rotonde de la scapula nous aidera dans cette réflexion, notamment en se concentrant sur le « X » scapulaire. En observant la scapula de l'homme de derrière, nous voyons le réseau des vecteurs qui la tirent pratiquement dans chaque direction (fig. 7.32 ou pour une explication plus détaillée : www.anatomytrains.com – réf. vidéo : Shoulders and Arm Lines, 06:22 à 12:59).

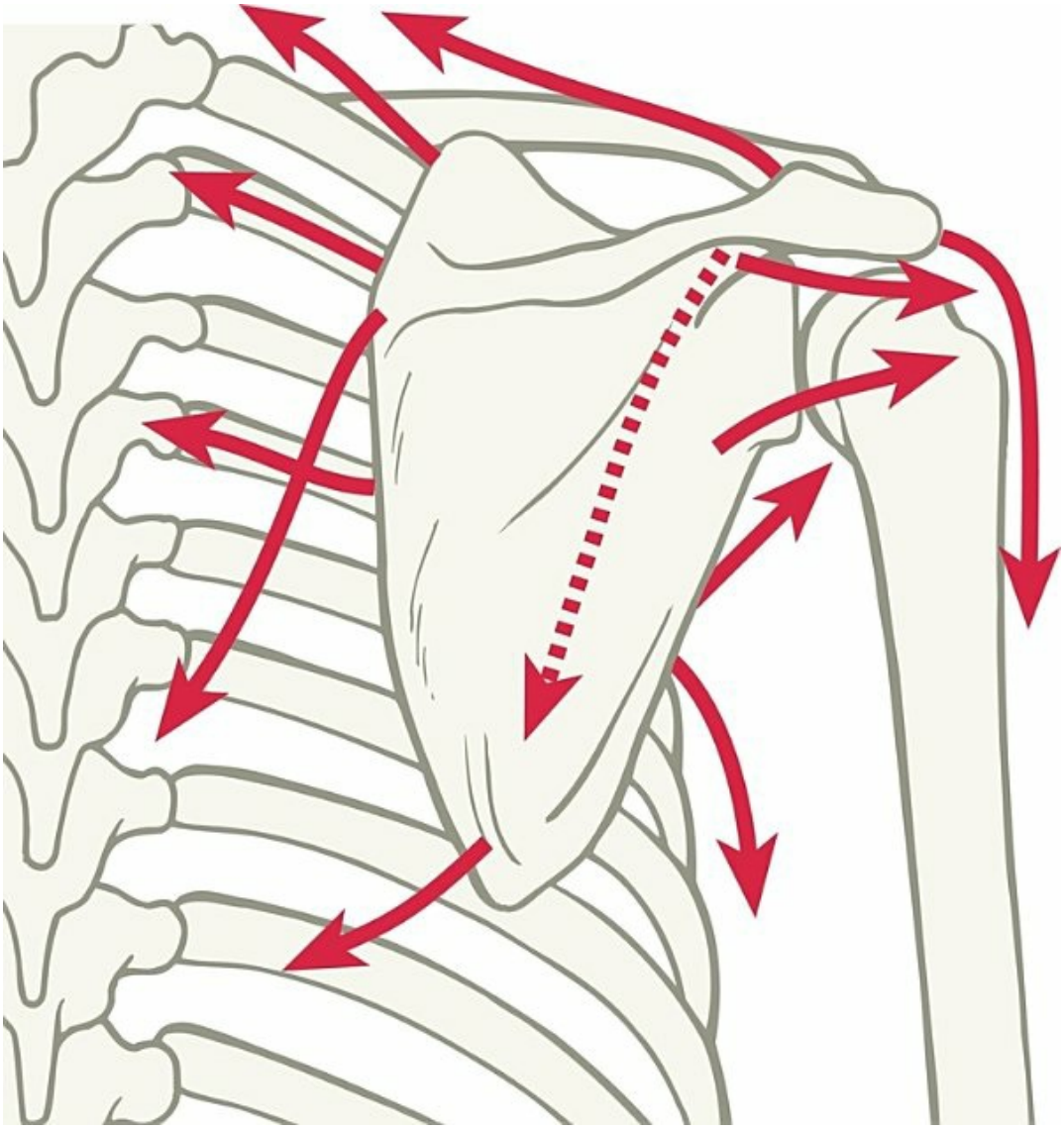

FIG. 7.32 La scapula est une rotonde avec de nombreux vecteurs de traction en concurrence.

Parmi ces vecteurs de tractions, quatre se distinguent en assurant la stabilité scapulaire et en déterminant la position scapulaire posturale, et à eux quatre, ils forment un « X ». Une jambe de ce « X » est formée par le muscle rhomboïde-dentelé, que nous avons déjà évoqué dans la Ligne Spirale (voir le chapitre 6). Si les rhomboïdes et le dentelé antérieur travaillent ensemble dans la LS, ils travaillent de manière réciproque dans les Lignes Brachiales dès qu'il s'agit de la position scapulaire (fig. 7.33). Le dentelé antérieur tire la scapula en inférolatéral ; les rhomboïdes la rétractent en supéromédial. Un

dentelé antérieur raccourci de manière chronique (« verrouillé en position raccourcie ») tirera la scapula largement sur la partie postérieure de la cage thoracique, entraînant une tension des rhomboïdes (« verrouillés en position étirée »). Ce schéma accompagne souvent une cyphose thoracique accentuée. Lorsque les rhomboïdes sont verrouillés en position raccourcie, ce qui s'observe fréquemment en cas de cyphose dorsale peu accentuée (dos plat), le dentelé antérieur sera verrouillé en position étirée et la scapula sera plus proche des processus épineux que de l'angle des côtes.

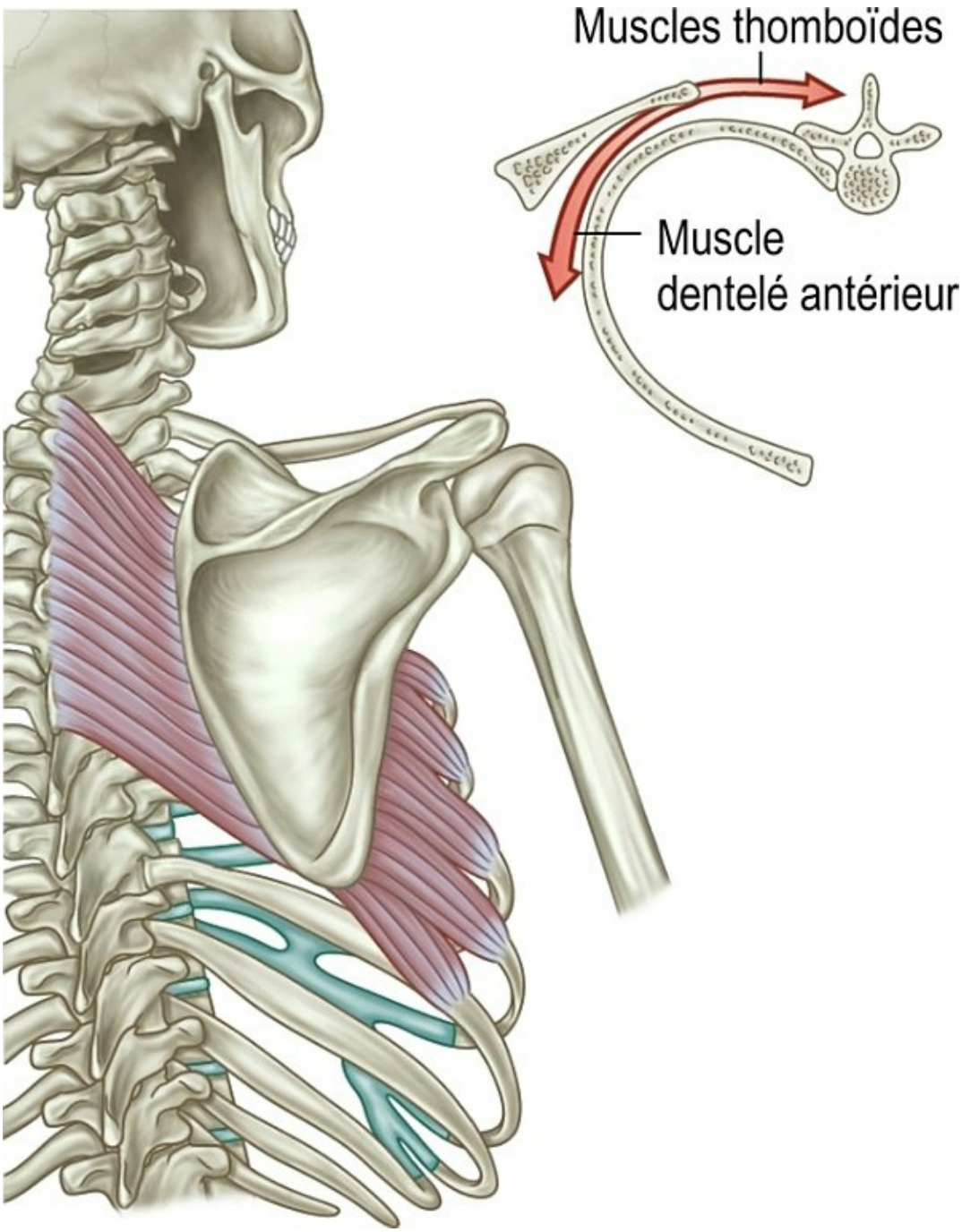

FIG. 7.33 L'agencement en opposition entre le dentelé antérieur et les rhomboïdes leur donne un rôle essentiel pour fixer la position posturale de la scapula le long de l'une des jambes du « X » scapulaire.

L'autre jambe du « X » correspond au tronçon inférieur du trapèze, qui tire l'épine de la scapula en inféromédial, et au petit pectoral, qui

tire le processus coracoïde en inféromédial, tirant de ce fait la scapula supérolatéralement sur la cage thoracique (fig. 7.34). Cette relation antagoniste apparaît le plus souvent lorsque le petit pectoral est verrouillé en position raccourcie et que le trapèze inférieur est verrouillé en position étirée, aboutissant à une bascule antérieure de la scapula sur les côtes. Vous noterez que cette bascule antérieure peut souvent être masquée par une bascule postérieure de la cage thoracique, donnant l'apparence d'une scapula verticale, mais le schéma sous-jacent reste le même et un travail d'allongement du petit pectoral est alors indiqué dans les deux cas (fig. 7.35A, B).

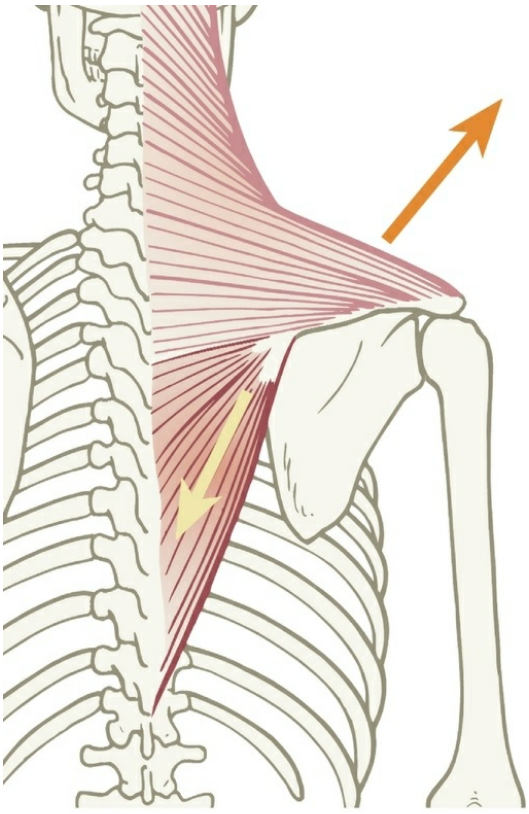

A

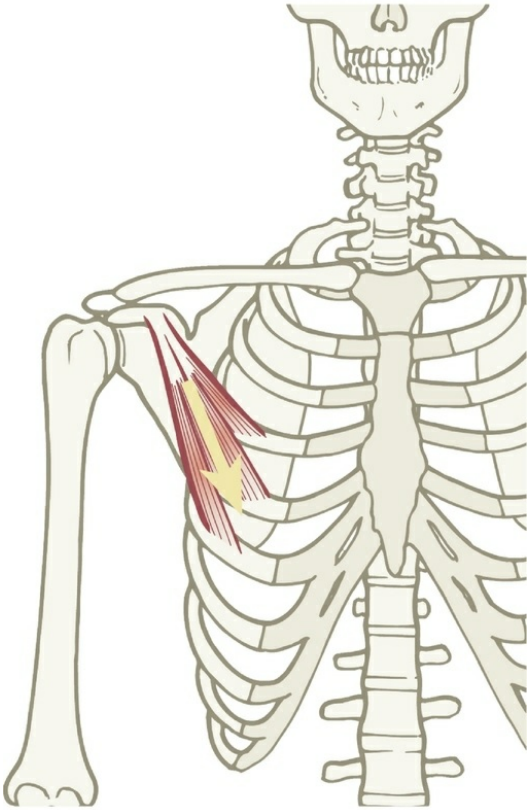

B

FIG. 7.34 **L'autre jambe du « X » scapulaire consiste en une connexion mécanique au travers de la scapula entre le tronçon inférieur du trapèze en postérieur et le petit pectoral en antérieur (vidéo 4.6).**

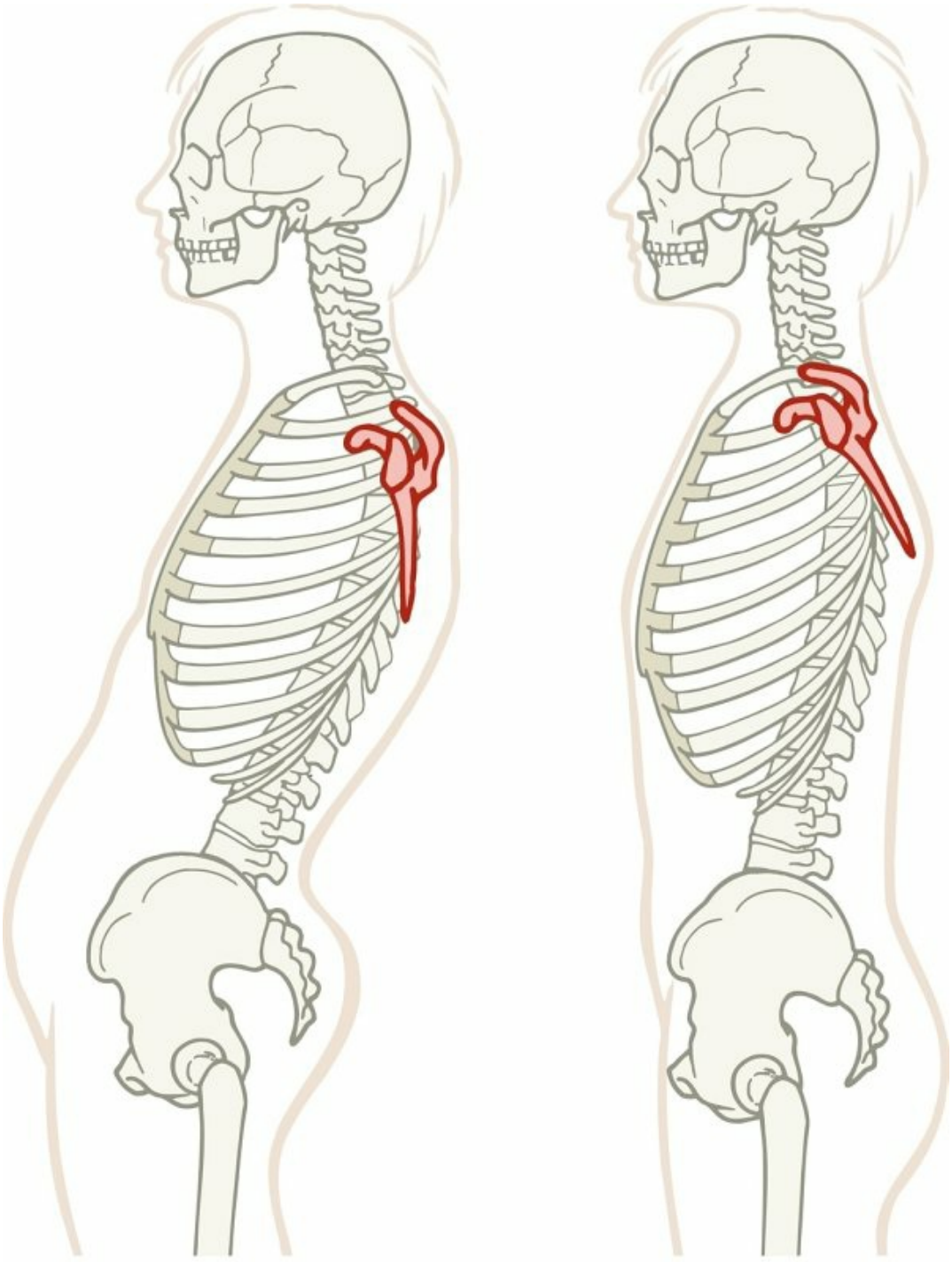

FIG. 7.35 **Il vaut mieux mesurer la bascule relative de la scapula par rapport à la cage thoracique plutôt qu'à la ligne de gravité. Si la cage thoracique est en bascule postérieure (un schéma postural courant dans le monde occidental), la scapula peut sembler verticale par**

rapport au sol mais être en fait en bascule antérieure par rapport à la cage thoracique, impliquant un muscle petit pectoral raccourci. A et B montrent tous les deux une bascule antérieure de la scapula par rapport à la cage thoracique ; les deux ont besoin d'un allongement du petit pectoral.

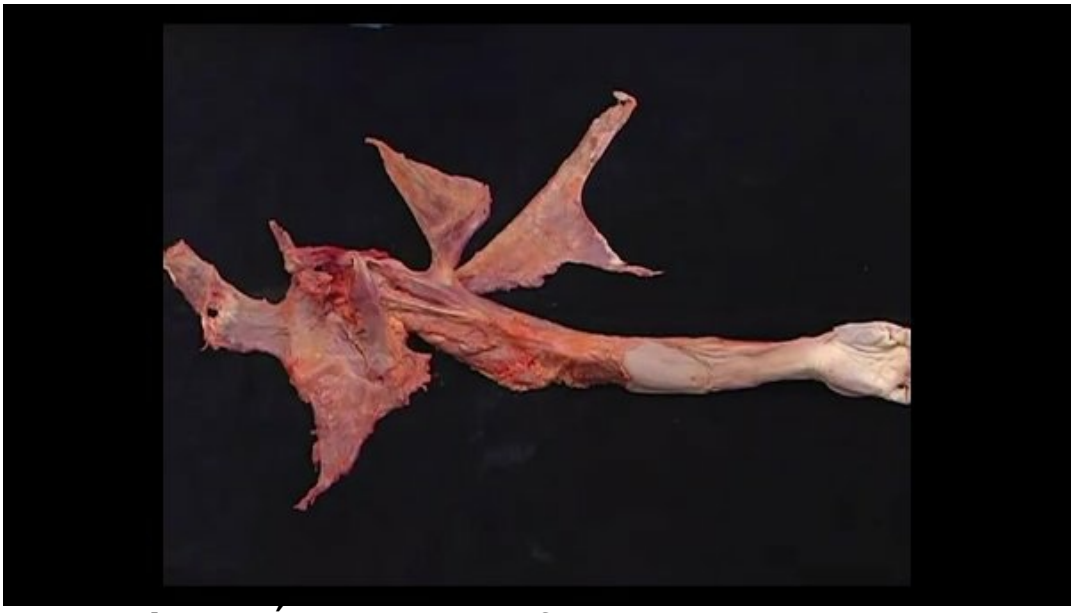

vidéo 4.6 Épaule : tissus frais

Discussion 7.2

Croisements

Si les lignes que nous avons décrites ici sont très logiques et qu'un travail est certainement utile dans la pratique, la capacité rotationnelle supplémentaire de l'épaule, de l'avant-bras et de la main nécessite un certain nombre d'« aiguillages » de croisement qui perturbent l'ordonnance précise des Lignes Brachiales, mais fournissent des possibilités supplémentaires de mobilité et de stabilité en mouvement (www.anatomytrains.com – réf. vidéo : Shoulders and Arm Lines,

15:18 à 15:38).

Les deux chefs du muscle biceps brachial nous donnent un exemple de liaison croisée entre les lignes. Jusqu'ici, nous n'avons mentionné que la connexion du chef court partant du processus coracoïde jusqu'au tendon terminal qui s'insère sur le radius, et qui servait à notre propos sur la LBAP. Le chef long, en revanche, suit le sillon intertuberculaire vers la partie supérieure de la glène de la scapula, rejoignant ainsi mécaniquement le muscle supra-épineux de la coiffe des rotateurs et se poursuivant vers l'élévateur de la scapula – ou, selon notre langage, reliant la LBAP à la LBPP (fig. 7.36).

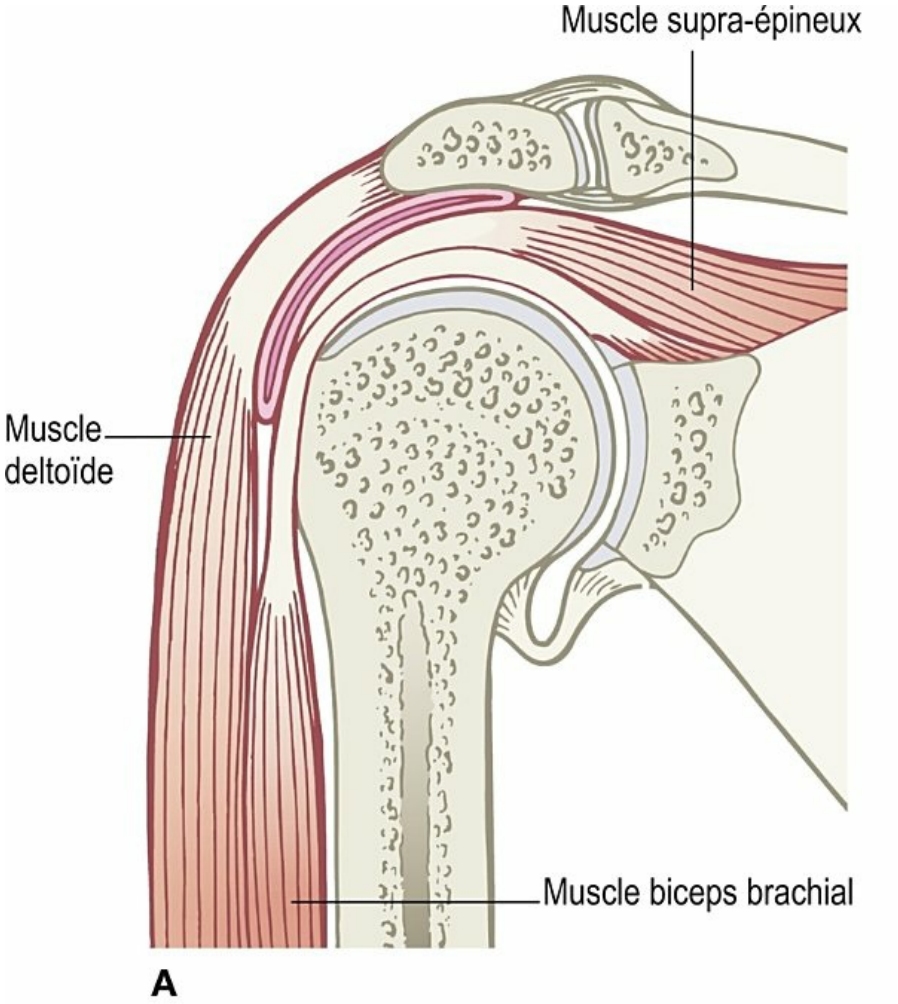
Muscle supra-épineux
Muscle deltoïde
Muscle biceps brachial

A

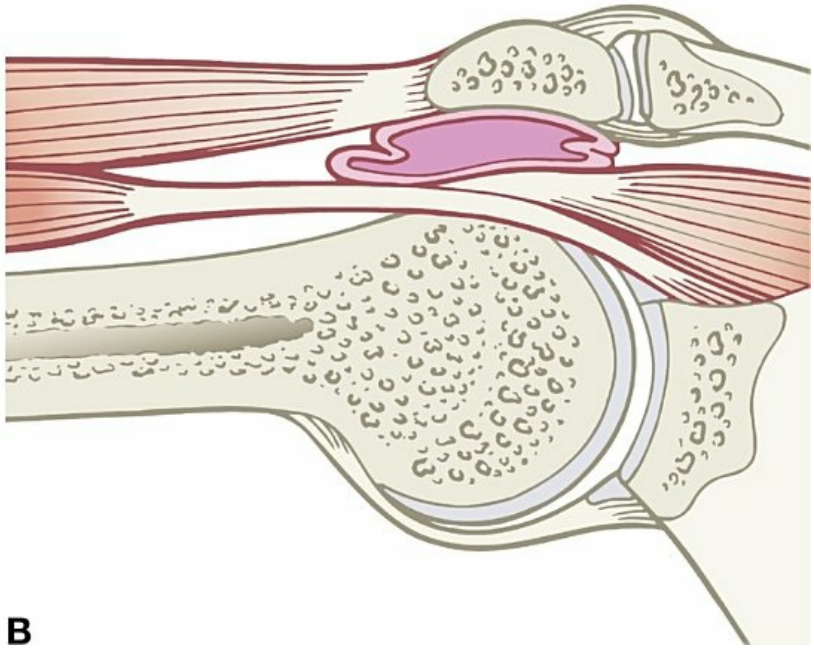

B

FIG. 7.36 Il existe un lien mécanique entre le muscle supra-épineux et le chef long du muscle biceps brachial lorsque le membre supérieur est en abduction. Cela établit une liaison croisée entre la LBPP et la LBAP.

En plus des deux chefs qui lui donnent son nom, le biceps brachial a également deux « pieds » dans sa partie distale et ce second pied fournit un autre croisement de lignes. À part le tendon d'insertion sur le radius, l'extrémité distale du biceps brachial présente une étrange aponévrose bicipitale se mêlant au groupe des fléchisseurs, reliant ainsi la LBAP avec la LBAS (fig. 7.37). Cette structure, avec la corde oblique entre l'ulna et le radius, nous permet de porter une charge dans les bras presque uniquement grâce à la connexion myofasciale entre la scapula et les doigts, sans imposer de tension inutile sur les délicates articulations du coude et radio-ulnaire.

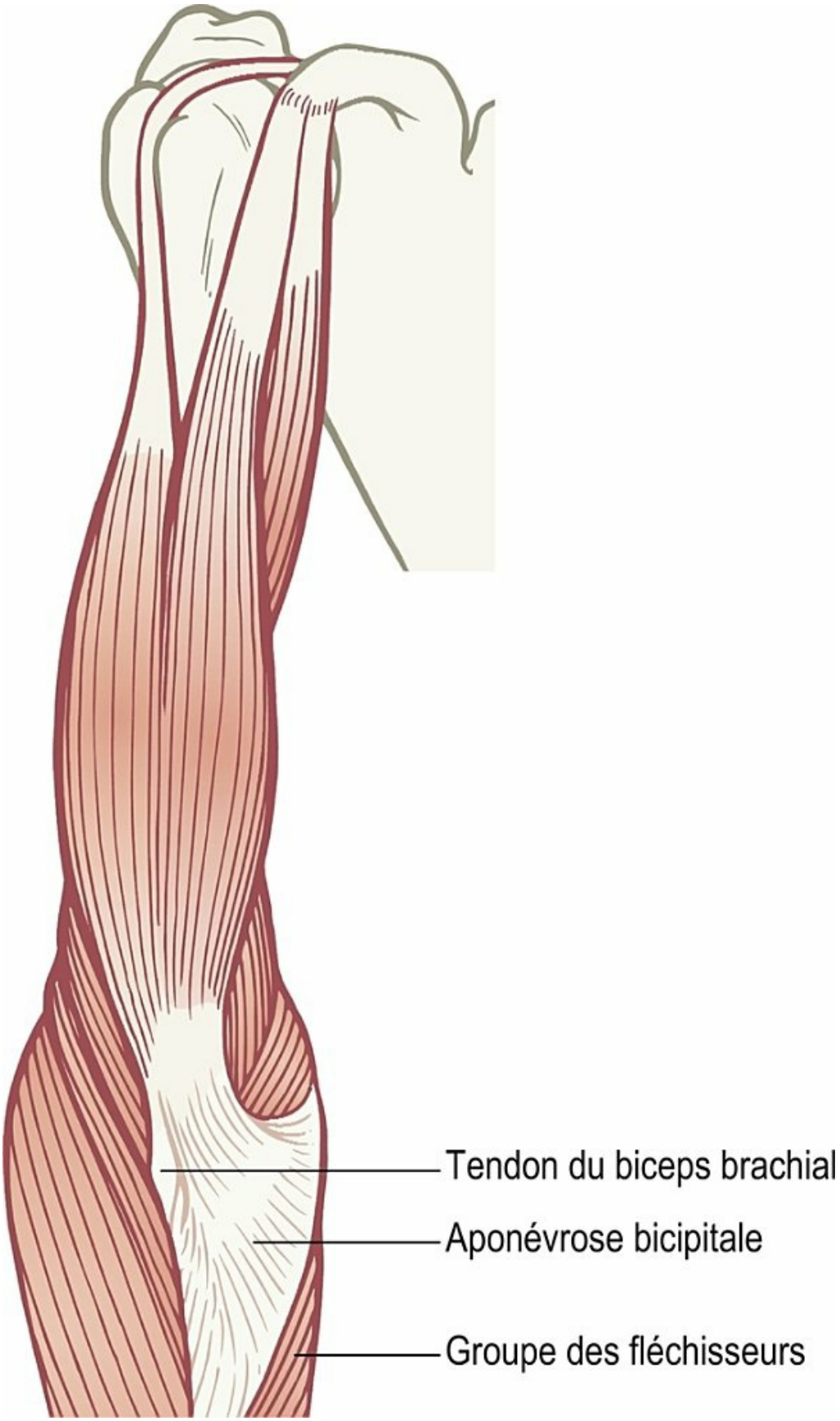
Tendon du biceps brachial
Aponévrose bicipitale
Groupe des fléchisseurs

FIG. 7.37 Le second tendon du muscle biceps brachial, qui rejoint le fascia des fléchisseurs de l'avant-bras, crée un lien entre la LBAP et la LBAS.

Pour développer cette fonction de port de charge, étant donné qu'il s'agit d'un nouvel exemple de croisement, lorsque nous portons un objet tel qu'une valise sur le côté du corps, le poids est essentiellement supporté par les doigts recourbés soutenus par les fléchisseurs de la LBAS (renforcés par le pouce serré avec la LBAP). Cette charge de traction n'est pas transmise à l'épicondyle médial ni en remontant sur le reste de la LBAS. Cependant, elle est interceptée par l'aponévrose bicipitale qui la transfère au muscle biceps brachial, éloignant ainsi la tension du coude vulnérable en la faisant passer dans la LBAP (vidéo 6.22). Au sommet du chef court du biceps brachial, la tension est transférée vers le haut du processus coracoïde au ligament coracoclaviculaire et donc à la clavicule, où elle est récupérée par le faisceau claviculaire du trapèze (et ainsi transférée à la LBPS), qui transmet cette tension à l'occiput – un site fréquent de céphalées chez les personnes qui se risquent à porter un objet lourd sur un côté (fig. 7.38 et www.anatomytrains.com – réf. vidéo : Shoulders and Arm Lines, 15:39 à 16:05). (La nécessité de compenser cette traction de l'autre côté peut également provoquer une tension et une douleur du côté opposé du cou ou au bas du dos, notamment chez les personnes inexpérimentées. Les porteurs habitués aux charges asymétriques, comme les facteurs, auront distribué la charge, avec plus ou moins de succès, sur toute la structure.)

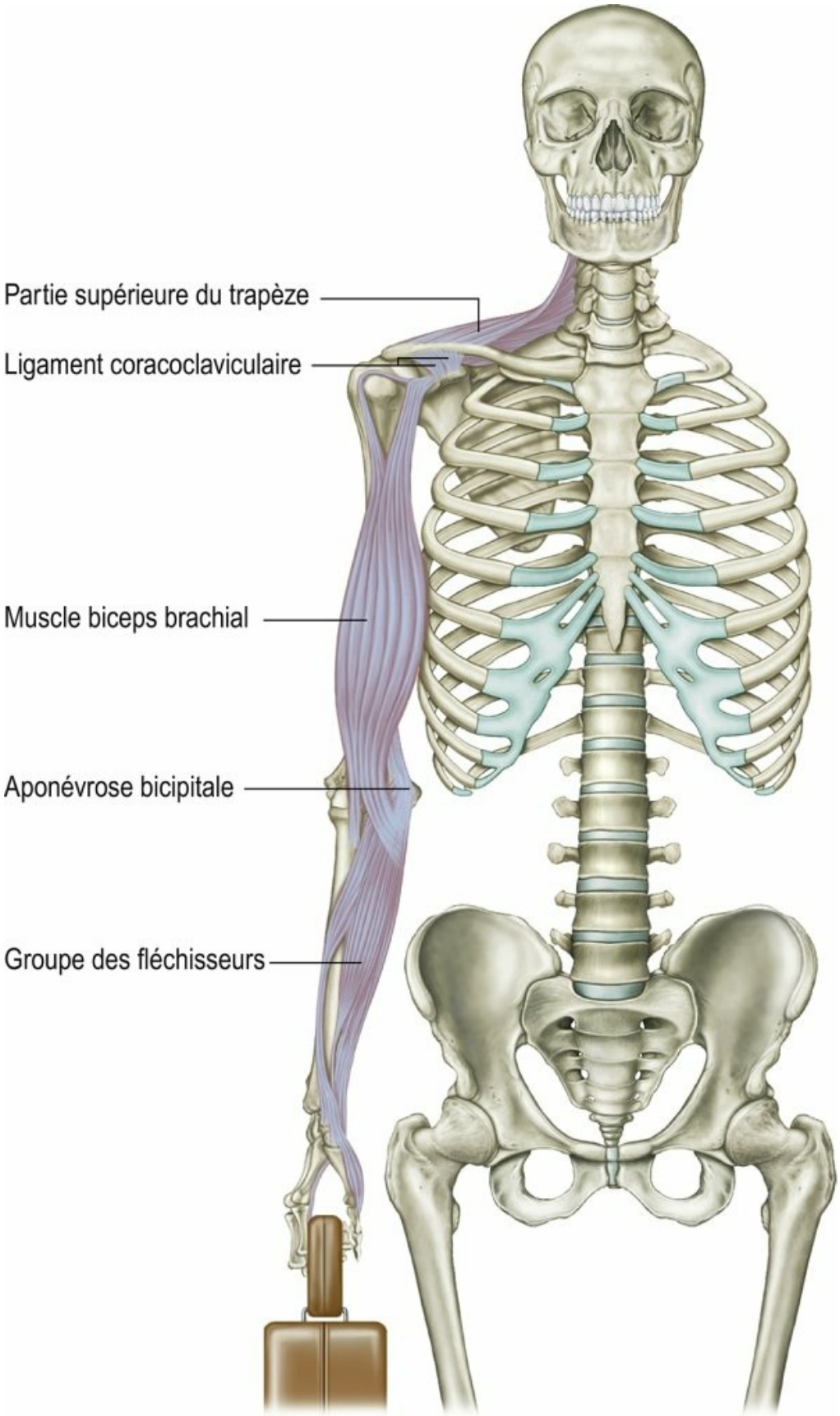
Partie supérieure du trapèze
Ligament coracoclaviculaire
Muscle biceps brachial
Aponévrose bicipitale
Groupe des fléchisseurs

FIG. 7.38 Lorsque notre membre supérieur pend, la continuité myofasciale suit un trajet qui remonte de la main au chef court du biceps brachial, puis via l'aponévrose au ligament coracoclaviculaire, puis au trapèze, pour se terminer au niveau de l'occiput.

Libérer les structures supérieures de la LBAP fait donc partie d'une stratégie de soulagement de la posture « tête en avant » ou de l'hyperextension des cervicales supérieures, en particulier chez les personnes habituées à porter des charges importantes.

Parmi les autres exemples de croisements, citons l'insertion distale du deltoïde, contiguë au muscle brachial. Si nous prenons cet aiguillage plutôt que la connexion classique deltoïde-septum intermusculaire latéral de la LBPS, nous avons un lien entre la LBPS et la LBAP (fig. 7.39).

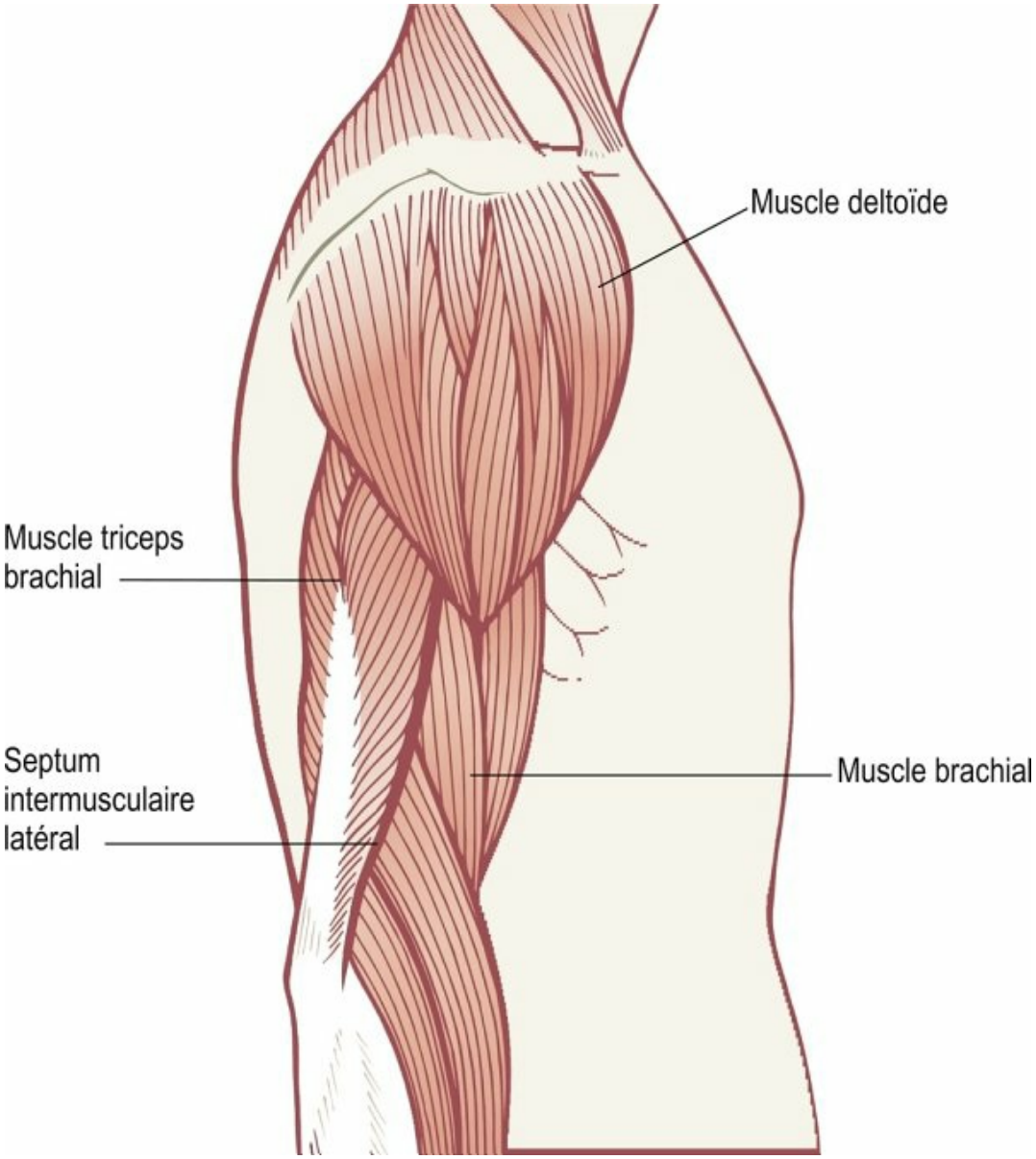

FIG. 7.39 Le fascia du deltoïde est en continuité avec un tronçon du brachial, établissant une connexion entre la LBPS et la LBAP.

Le muscle grand rond, que nous avons inclus avec le grand dorsal dans la LBAS, est en réalité un croisement partant de la scapula (et donc la LBPP) jusque dans la LBAS, avec son insertion distale sur la face antérieure de l'humérus (voir fig. 7.14). Le muscle grand rond a une insertion distale sur le triceps brachial ainsi que sur l'humérus.

Le muscle brachioradial part du septum intermusculaire latéral et

rejoint le radius, établissant ainsi une autre connexion entre la LBPS et la LBAP (fig. 7.40). On pourrait dire que le muscle rond pronateur établit le même type de connexion entre la LBAP et la LBAS.

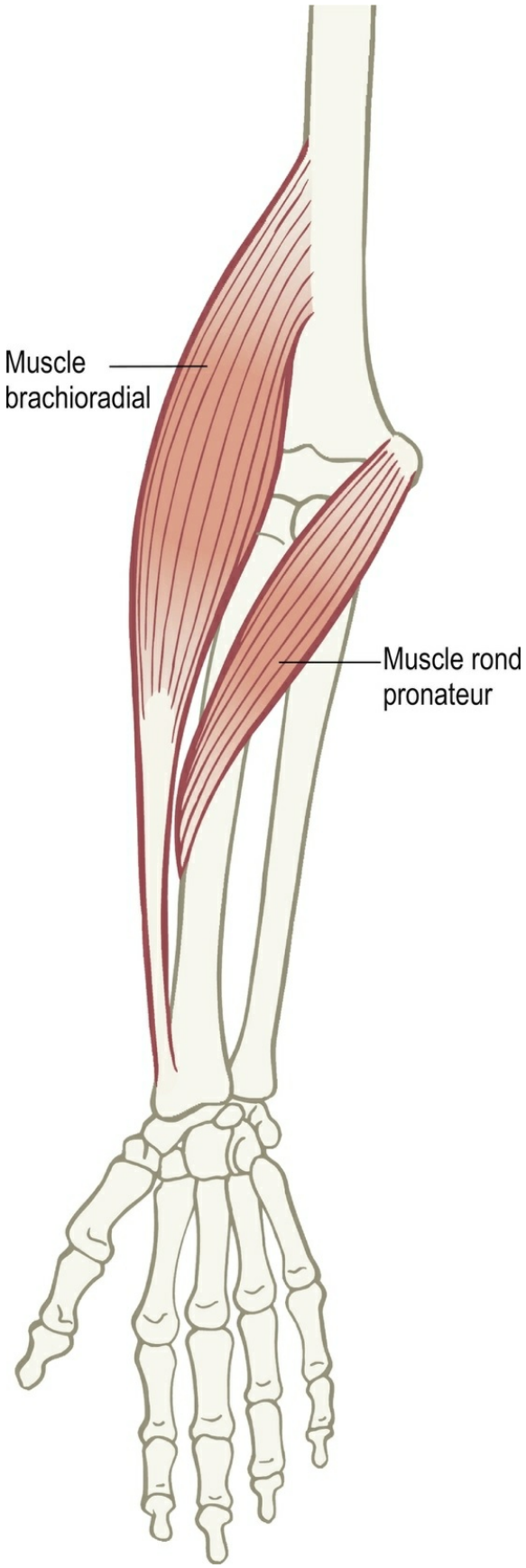
Muscle
brachioradial
Muscle rond
pronateur

FIG. 7.40 Le brachioradial et le rond pronateur rejoignent le périoste du radius, créant des liaisons croisées de la LBPS et de la LBAS à la LBPP.

Enfin, le muscle long abducteur du pouce et les muscles long et court extenseurs du pouce partent du périoste de l'ulna et rejoignent la face supérieure du pouce ; on pourrait ainsi dire d'eux qu'ils relient la LBPP à la LBPS.

D'autres connexions entre ces lignes sont réalisées par les membres supérieurs de minute en minute pour gérer les divers mouvements et tensions qui pèsent sur le complexe épaule-bras – transporter un plateau plein d'assiettes, manier une pelle ou tenter de joindre ses mains derrière le dos. Ces croisements au sein même des Lignes Brachiales ne modifient toutefois pas la valeur fondamentale des connexions que nous avons détaillées dans les quatre méridiens myofasciaux longitudinaux formels.

Discussion 7.3

Comparaison des Lignes Brachiales et des Lignes des membres inférieurs

Le lecteur averti remarquera que les quatre Lignes Brachiales ont une certaine ressemblance avec quatre des Lignes parcourant le membre inférieur : la LPS, la LAS, la LL et la LAP. (Nous n'avons pas trouvé de correspondance cliniquement utile de la Ligne Spirale au niveau du membre supérieur.) Même si le membre inférieur et le membre supérieur sont fonctionnellement différents, les similitudes structurelles incitent à les comparer et les résultats sont vraiment étonnants.

La correspondance entre le membre supérieur et le membre inférieur dans la structure squelettique est indéniable : les deux ont une ceinture proche du cadre axial (os de la hanche et scapula), suivie d'une articulation sphéroïde, d'un seul os dans la partie proximale du membre, d'une articulation à charnière, de deux os dans la partie distale du membre, de trois os dans le premier tronçon de l'extrémité

du membre, de quatre os dans le deuxième tronçon et de cinq doigts avec 14 phalanges au total.

À côté de cette similitude osseuse (en elle-même étrange si l'on considère que les membres supérieurs et inférieurs se sont développés à des périodes quelque peu différentes et pour des objectifs différents), les muscles présentent eux aussi des correspondances intéressantes ; on peut par exemple établir un parallèle entre les ischiojambiers et le biceps brachial, et les abducteurs ont souvent été qualifiés de « deltoïde de la hanche » [4].

En dépit de ces correspondances évidentes, les voies des méridiens myofasciaux ne permettent absolument pas d'établir des parallèles directs entre le membre supérieur et le membre inférieur. À un premier niveau, l'explication est développementale : tous les membres se développent directement à partir du côté de l'embryon mais, lors du développement ultérieur, les membres inférieurs réalisent une rotation médiale sur le tronc, alors que l'épaule effectue une rotation latérale. Ainsi, lorsque nous adoptons la position fœtale, les coudes et les genoux ont tendance à se rencontrer. Vous pouvez l'observer sur vous-même en vous appuyant sur les mains et sur la pointe des pieds, puis en inclinant à la fois les coudes et les genoux. Les genoux iront en antérieur – peut-être un peu en latéral ou en médial, selon vos propres schémas, mais de toute façon en direction de vos bras. Les coudes s'inclineront dans la direction opposée, vers les jambes – là encore, peut-être plus en latéral, en fonction de vos habitudes, mais principalement vers vos jambes. Maintenez vos mains sur le sol et essayez de tourner vos coudes comme si c'était vos genoux pour constater l'impossibilité de voir vos bras parvenir à une position parallèle à vos jambes.

À un second niveau, l'absence de correspondance témoigne de la malléabilité et de la plasticité des connexions fasciales dans le corps. Les parallèles au niveau des os comme au niveau des muscles demeurent, mais les connexions longitudinales au travers du fascia ont changé avec le temps.

Si nous prenons comme exemple la salamandre et les extensions latérales de sa colonne vertébrale, celles-ci forment un ensemble de

méridiens myofasciaux qui diffèrent de celui que constituent les pattes du chien ou de l'ours qui lui permettent de bondir et qui est lui-même bien différent de celui du membre supérieur unique de l'*homo faber*.

Le membre inférieur de l'homme est très proche du membre postérieur des quadrupèdes, avec quelques adaptations du fait de l'attitude différente du rachis et de la hanche, mais avec la structure et la fonction de mobilité dans les lignes antérieures et postérieures et de stabilité dans les lignes médiales et latérales. Le membre supérieur des primates, en revanche, a subi des changements décisifs, probablement au cours de la phase arboricole de nos ancêtres, ce qui rend ses connexions longitudinales uniques. C'est donc un exercice utile (peut-être seulement pour ceux d'entre nous qui sont « accros » à l'anatomie) de suivre les différences dans chaque tronçon des deux membres.

En commençant par comparer la main et le pied, nous pouvons établir des parallèles faciles d'un côté à l'autre avec les Lignes « profondes », mais les structures antérieures et postérieures sont inversées (fig. 7.41A). La LBAP est reliée au pouce sur la face médiale, tout comme, au niveau du membre inférieur, la Ligne Antérieure Profonde (à venir, dans le chapitre 9) est reliée à l'arche médiale et au gros orteil. La LBPP est reliée à l'auriculaire, de même que la Ligne Latérale est reliée à l'arche latérale et au 5e métatarsien.

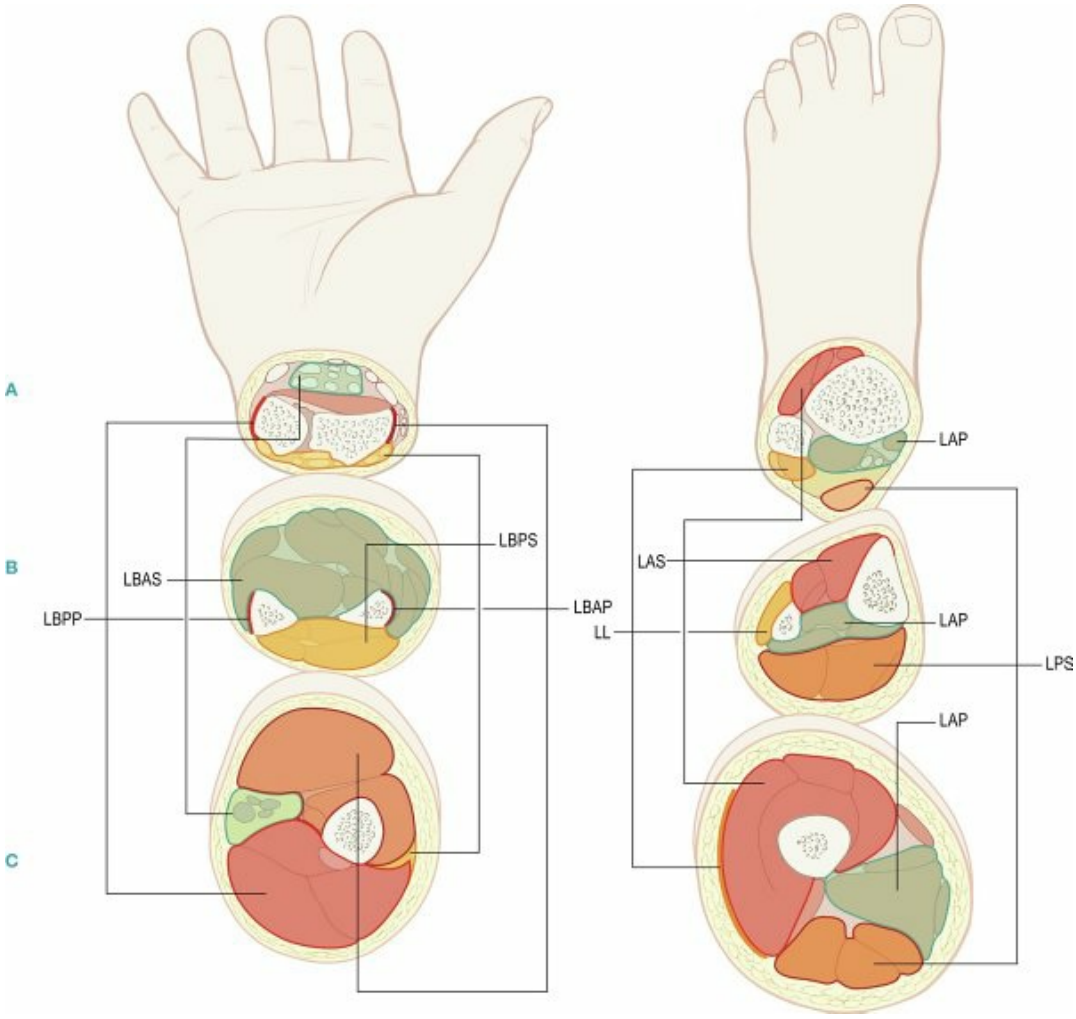

FIG. 7.41 A. Dans la main, les Lignes Brachiales Profondes correspondent aux Lignes Latérale et Médiale (Ligne Antérieure Profonde) du pied, mais les Lignes Antérieure et Postérieure sont inversées. B. Dans l'avant-bras, l'inversion des Lignes Antérieure et Postérieure se poursuit, mais la Ligne Médiale va jusqu'à la « fibula » du membre supérieur, tandis que la Ligne Latérale va jusqu'au « tibia » du membre supérieur – l'ulna. C. Dans le bras, le quadriceps et les ischiojambiers des Lignes Antérieure et Postérieure de la cuisse (LAS et LPS) – lieux d'échange profond et superficiel – correspondent aux lignes plus profondes du bras – le biceps brachial de la LBAP et le triceps brachial de la LBPP.

La Ligne Antérieure Superficielle du membre inférieur, qui intègre les extenseurs des orteils et de la cheville, correspond aisément à la LBPS, qui intègre les extenseurs des doigts et du poignet. La Ligne Postérieure Superficielle du membre inférieur, fléchissant les orteils et la cheville, correspond, à ce niveau, à la LBAS qui recourbe les doigts.

Au niveau de l'avant-bras, ces parallèles se poursuivent, à l'exception du fait que la Ligne Latérale du membre inférieur rejoint la fibula via les muscles fibulaires tandis que la LBPP rejoint l'ulna, équivalent du tibia (fig. 7.41B). Dans la jambe, la Ligne Antérieure Profonde rejoint le tibia porteur du poids du corps, tandis que la LBAP est indissolublement liée au radius plus mobile. Nous pouvons également noter que, dans la jambe, seuls les muscles gastrocnémien, poplité et plantaire croisent le genou ; les autres muscles mobilisateurs du pied restent confinés à la jambe, alors que de nombreux muscles de la LBAS et de la LBPS croisent le coude, même s'ils ne sont pas destinés à affecter spécifiquement ses mouvements.

Le temps que nous arrivions au bras ou à la cuisse, la plupart des parallèles ont échappé à notre contrôle (fig. 7.41C). Nous trouvons qu'au niveau de la cuisse, la Ligne Antérieure Superficielle (principalement le quadriceps) peut être maintenant comparée à la LBPP (triceps brachial). La Ligne Postérieure Superficielle (biceps fémoral et les autres ischiojambiers) est équivalente à la LBAP (biceps brachial et ses compères sous-jacents). On peut aussi établir un parallèle entre la Ligne Latérale au niveau de la cuisse (tractus iliotibial) et la LBPS (septum intermusculaire latéral) ainsi que, assez facilement, entre la Ligne Antérieure Profonde (muscles adducteurs et septums associés) et la LBAS (septum intermusculaire médial).

Au niveau de l'épaule et de la hanche, les comparaisons s'atténuent plus encore, mais la Ligne Latérale (abducteurs) poursuit clairement la comparaison avec la LBPS (deltoïde). La Ligne Antérieure Profonde du membre inférieur – muscle psoas et autres fléchisseurs – pourrait être comparée, de manière étonnante, à la LBAS, en ce sens que le grand pectoral et le grand dorsal, comme le psoas, partent tous les deux du squelette axial, croisent une articulation sphéroïde et rejoignent l'os proximal du membre, bien qu'un examen plus attentif

montre que les parallèles commencent à disparaître.

Il peut être utile de comparer la LBPP (des rhomboïdes à la coiffe des rotateurs) à la connexion allant du muscle carré des lombes au muscle iliaque – au niveau du membre inférieur, ce muscle iliaque correspond alors au muscle subscapulaire et le petit glutéal correspond à l'infra-épineux. On pourrait également avancer que la coiffe des rotateurs est similaire aux rotateurs latéraux profonds du membre inférieur (qui font techniquement partie de la Ligne Antérieure Profonde et pratiquement partie d'une « Ligne Postérieure Profonde » qui n'existe pas).

La LBAP (biceps brachial-petit pectoral) pourrait soutenir la comparaison avec la Ligne Postérieure Superficielle au niveau de la cuisse (biceps fémoral-ligament sacrotubéral), même si elle a également des éléments de la Ligne Antérieure Profonde (proximité avec le faisceau neurovasculaire et parallèle évident entre le grand adducteur et le coracobrachial).

Le cheminement long et tortueux de l'évolution de l'homme ainsi que littéralement les torsions des membres supérieur et inférieur qui se produisent au cours du développement fœtal contribuent à brouiller les comparaisons simples directes entre les Lignes Brachiales et des lignes des membres inférieurs, car des connexions cinétiques différentes sont observables dans chacune d'elles. Toutefois, la Ligne Latérale correspond à la LBPS dans sa portion supérieure au coude et à la LBPP dans sa partie inférieure au coude. La Ligne Antérieure Profonde peut être comparée à une combinaison des LBAP et LBAS au-dessus du coude et à la LBAP en dessous de ce dernier. La Ligne Antérieure Superficielle peut être comparée à la LBPP au-dessus du coude et à la LBPS en dessous de ce dernier. La Ligne Postérieure Superficielle peut être comparée à la LBAP au-dessus du coude et à la LBAS en dessous de ce dernier.

Compte tenu des similitudes entre les structures squelettique et musculaire, les différences générées par la variation des connexions fasciales longitudinales sont très surprenantes et étonnamment complexes – félicitations au lecteur qui a réussi à traverser ce fatras et qui est parvenu à la fin de ce chapitre. Dans le chapitre suivant, nous

nous intéresserons aux extensions bien plus simples des Lignes Brachiales au travers du tronc.

Références

1. Myers T. Treatment approaches for three shoulder 'tethers'. J Bodyw Mov Ther. 2007;11(1):3–8.
2. Wilson FR. The Hand. New York: Vintage Books/Pantheon Books; 1998.
3. Van der Wal J. Architecture of the connective tissue in the musculoskeletal system. Int J Ther Massage Bodywork. 2009;2(4):9–23.
4. Myers T. Hanging around the shoulder. Massage Magazine 2000 (April–May). *Also available in* Body[3]*, self-published in.2004and available via*www.anatomytrains.com.

---

[1] Au Canada, lignes situées aux passages à niveau permettant aux piétons de voir les trains. (NdT)

8: Lignes Fonctionnelles



Présentation

Les Lignes Fonctionnelles (fig. 8.1) poursuivent les Lignes Brachiales sur toute la surface du tronc jusqu'à l'hémibassin et le membre inférieur controlatéraux (ou suivent une trajectoire ascendante du

membre inférieur au bassin avant de traverser pour rejoindre la cage thoracique, l'épaule et le bras opposés, puisque nos méridiens transfèrent les forces dans l'une ou l'autre direction). L'une de ces lignes traverse la partie antérieure du corps, l'autre la partie postérieure, les lignes droites et gauches formant ainsi un « X » sur le torse (fig. 8.2, tableau 8.1). Une troisième ligne de ce groupe, la Ligne Fonctionnelle Homolatérale, chemine de l'épaule vers la face médiale du genou homolatéral. Ces lignes sont dites « fonctionnelles » car elles sont rarement utilisées, contrairement aux autres lignes, pour moduler la position debout. Elles entrent en revanche aussitôt en jeu lors des activités sportives ou autres activités au cours desquelles un groupe appendiculaire est stabilisé, compensé ou mobilisé par son équivalent controlatéral. Citons à titre d'exemple le lancer du javelot ou d'une balle de baseball : le joueur met en tension sa jambe et sa hanche gauches pour transmettre une plus grande vitesse à un objet qu'il lance de la main droite (fig. 8.3).

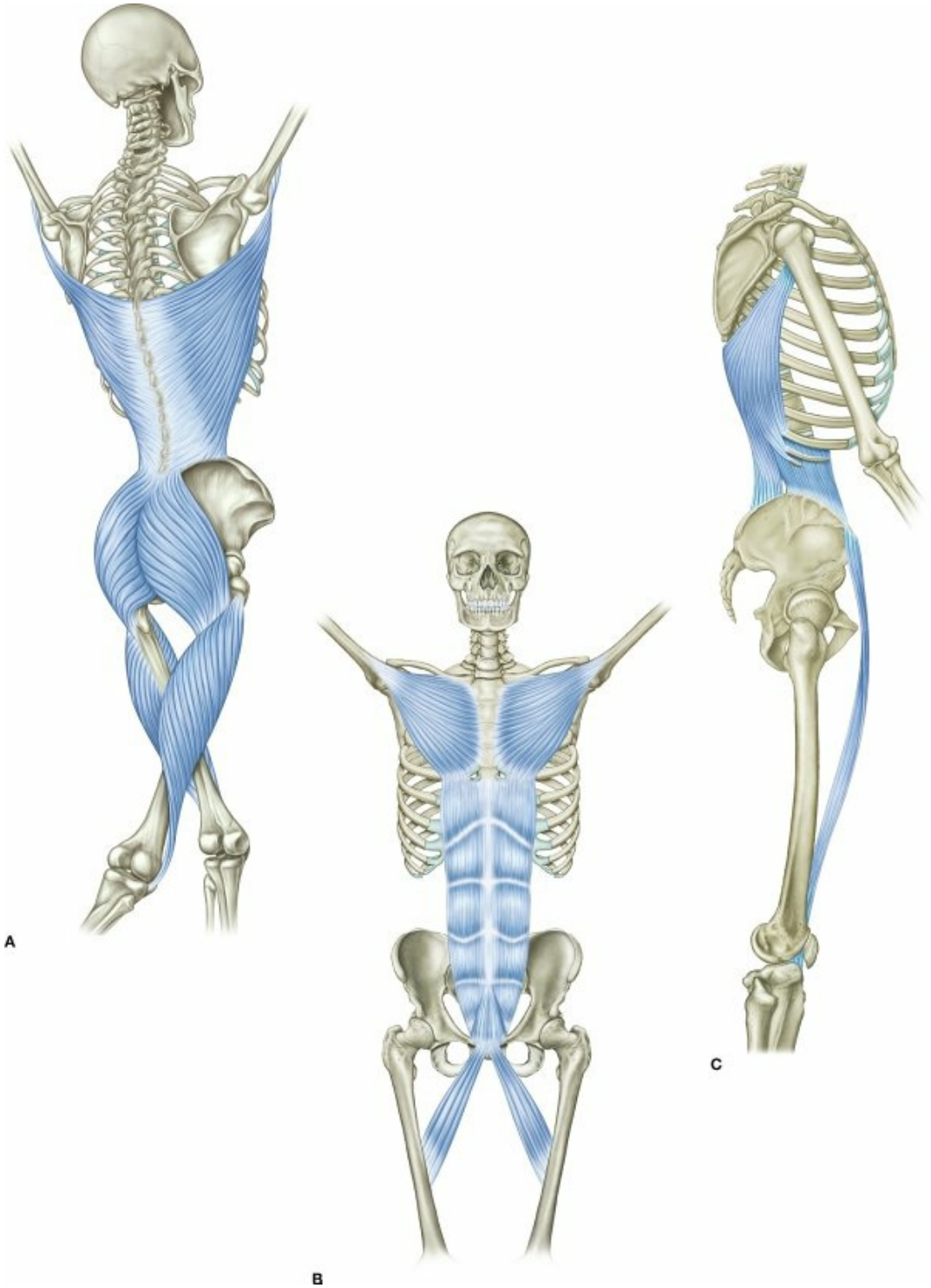

FIG. 8.1 **Les Lignes Fonctionnelles Postérieure (A), Antérieure (B) et Homolatérale (C).**

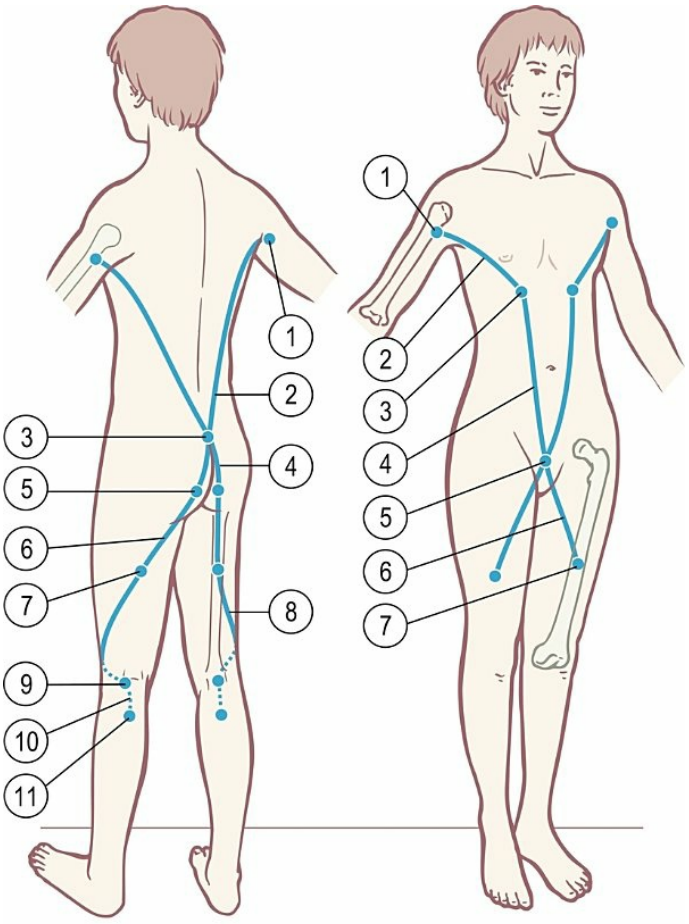
1
2
3
4
5
6
7
8
9
10
11
1
2
3
4
5
6
7

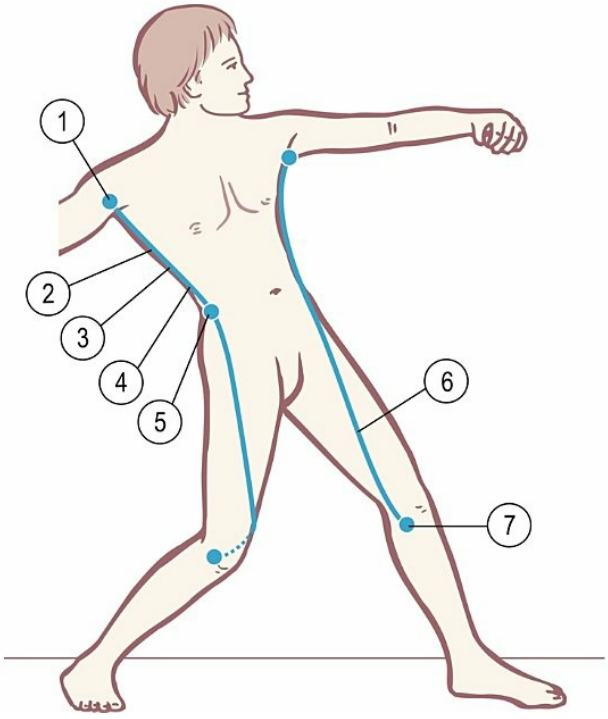
1
2
3
4
5
6
7

FIG. 8.2 Les Lignes Fonctionnelles, les voies et les gares.

Tableau 8.1

Lignes Fonctionnelles : « voies » myofasciales et « gares » osseuses (voir fig. 8.2)

« Gares » osseuses		« Voies » myofasciales
Ligne Fonctionnelle Postérieure		
Diaphyse humérale	**1**	
	2	Muscle grand dorsal
	3	Fascia thoracolombaire
	4	Fascia sacré
Sacrum	**5**	
	6	Muscle grand glutéal
Diaphyse fémorale	**7**	
	8	Muscle vaste latéral
Patella	**9**	
	10	Ligament patellaire
Tubérosité tibiale	**11**	
Ligne Fonctionnelle Antérieure		
Diaphyse humérale	**1**	
	2	Bord inférieur du muscle grand pectoral
Cartilage de la 5e côte et de	**3**	

la 6e côte		
	4	Gaine externe du muscle droit de l'abdomen, ligne semi-lunaire
Tubercule du pubis et symphyse pubienne	**5**	
	6	Muscle grand adducteur
Ligne âpre du fémur	**7**	
Ligne Fonctionnelle Homolatérale		
Diaphyse humérale	**1**	
	2	Muscle grand dorsal, bord antérieur
Extrémité des côtes 10 à 12	**3**	
	4	Muscle oblique externe
Épine iliaque antérosupérieure	**5**	
	6	Muscle sartorius, patte d'oie
Condyle médial du tibia	**7**	

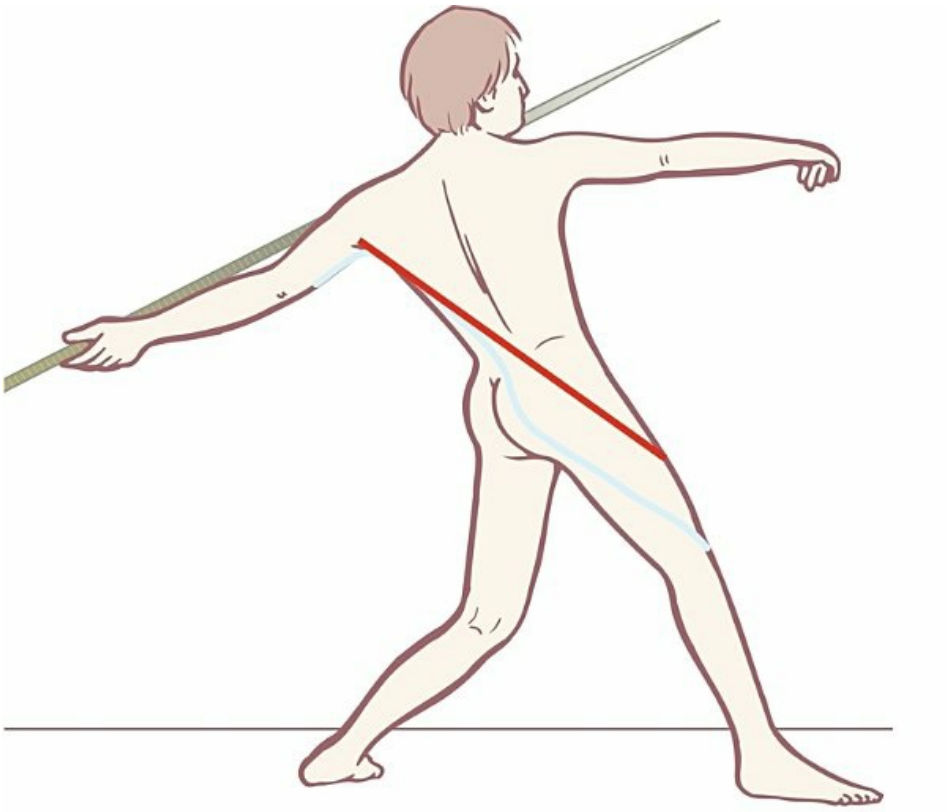

A

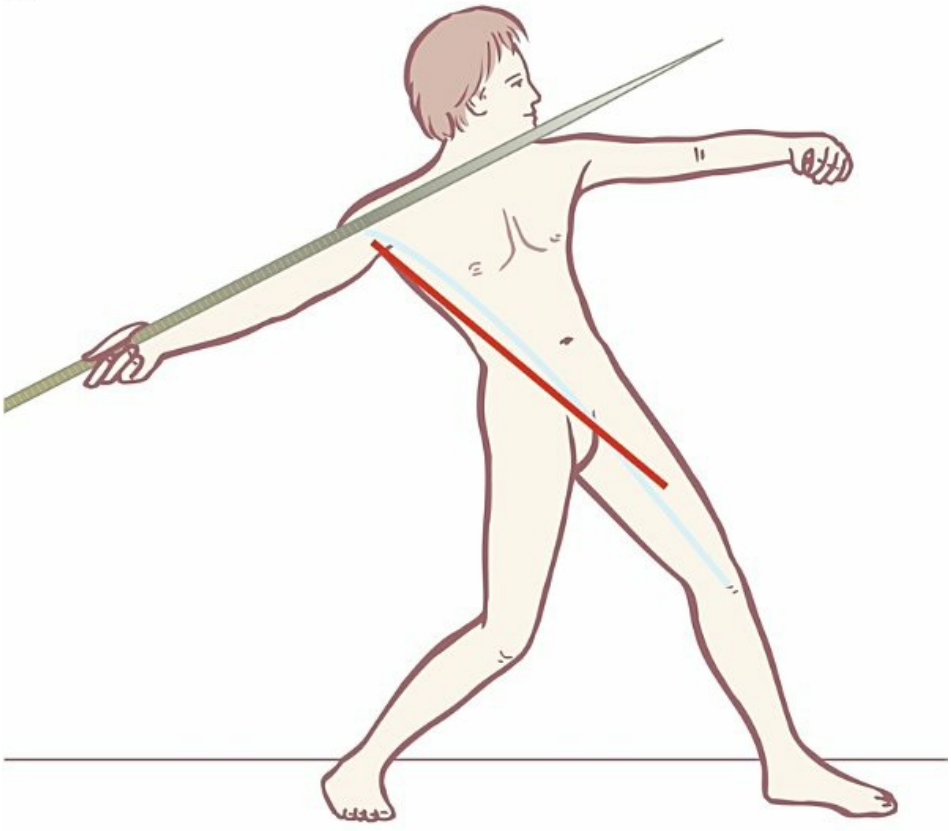

B

FIG. 8.3 Les Lignes Fonctionnelles ajoutent la dynamique du tronc, l'élasticité fasciale et la puissance musculaire à la force des membres, stabilisés autour de l'axe de la ceinture controlatérale. Dans ce cas, lorsque le bras est ramené de l'arrière pour lancer le javelot, la Ligne Fonctionnelle Postérieure (LFP) droite se contracte (ou au moins se raccourcit passivement), tandis que la Ligne Fonctionnelle Antérieure (LFA) droite s'étire et se prépare à la contraction. La LFA gauche se raccourcit légèrement lorsque l'épaule non dominante se rapproche de la hanche controlatérale. La LFP gauche s'étire légèrement de manière similaire au cours de cette manœuvre. Lorsque le javelot est lancé, toutes ces situations s'inversent : la LFA droite se contracte, la LFP droite s'étire et leurs équivalents gauches échangent les rôles de stabilisation.

Fonction posturale

Les lignes fonctionnelles forment des « X » stabilisateurs qui se croisent antérieurement au niveau de la symphyse pubienne et postérieurement au niveau de la jonction lombosacrée. Comme nous l'avons mentionné, ces lignes sont moins impliquées dans la compensation de la position debout que d'autres lignes présentées dans cet ouvrage. Pour l'essentiel, elles impliquent des tissus superficiels qui sont tellement sollicités au cours des activités quotidiennes que le risque qu'ils se raidissent ou que leur fascia se raccourcisse pour maintenir la posture est minime. Si, toutefois, elles modifient la posture dans son ensemble, leur action consiste à rapprocher une épaule de la hanche opposée, en passant soit par la face antérieure du corps, soit par la face postérieure. Bien que ce schéma soit courant – en particulier par la partie antérieure du corps –, son origine myofasciale réside habituellement dans la Ligne Spirale ou dans les couches plus profondes décrites dans le chapitre 9 (ou dans les fascias crâniens et viscéraux). Une fois ces autres structures

myofasciales équilibrées, ces lignes fonctionnelles se remettent souvent en place sans nécessiter un travail supplémentaire sur elles.

Ces lignes ont toutefois de puissantes fonctions de stabilisation posturale dans des positions autres que celle debout au repos. Dans beaucoup d'élévations avec charge ou de postures d'inversion au yoga qui nécessitent la stabilisation de la ceinture scapulaire par rapport au tronc (ainsi que d'un point de vue professionnel chez les électriciens ou les peintres qui travaillent souvent avec les bras au-dessus de la tête), ces lignes transmettent la tension au niveau inférieur ou procurent une stabilité remontant au niveau supérieur – du bassin aux côtes puis à l'épaule – afin d'assurer un point d'appui pour le membre supérieur.

Plus rarement, elles peuvent être utilisées de la même façon pour assurer la stabilité ou compenser le travail du membre inférieur, par exemple lors d'un coup de pied au football.

La rotation préférentielle est un mode de compensation posturale commun aux Lignes Fonctionnelles. Elle est généralement associée à la latéralité ou à une activité spécifique asymétrique telle qu'une activité sportive, dans laquelle une épaule se rapproche de la hanche opposée de manière répétitive. Cela peut affecter le tonus et la coordination des six Lignes Fonctionnelles, mais encore une fois les Lignes Spirale, Latérale ou Antérieure Profonde sont généralement plus essentielles dans ce schéma de bascule.

Fonction de mouvement

Ces lignes nous permettent de conférer davantage de puissance et de précision aux mouvements des membres par l'allongement de leur bras de levier en les reliant, par la traversée du corps, au membre opposé dans l'autre ceinture (vidéo 3.16 ). Ainsi, le poids des bras peut être employé pour donner un élan supplémentaire à un coup de pied tout comme le mouvement du bassin favorisera le revers au tennis. Beaucoup d'exemples sportifs viennent à l'esprit en considérant ces lignes, mais l'exemple le plus banal et néanmoins

essentiel reste la compensation controlatérale entre l'épaule et la hanche à chacun de nos pas.



vidéo 3.16 Lignes Fonctionnelles Postérieure/Antérieure, séquençage spiral

Les Lignes Fonctionnelles ressemblent à des spirales sur le corps et leur mode d'action est toujours hélicoïdal. Elles peuvent être considérées comme des compléments appendiculaires de la Ligne Spirale ou, nous l'avons mentionné ci-dessus, comme des extensions des Lignes Brachiales au niveau du tronc. Dans une activité en temps réel, les lignes de traction changent constamment et la précision des lignes détaillées ci-dessous résume un moment central dans les vecteurs des forces (voir Discussion 8.1).

Les Lignes Fonctionnelles en détail

Ligne Fonctionnelle Postérieure

La Ligne Fonctionnelle Postérieure (LFP) débute par l'insertion distale du grand dorsal (pour des raisons purement analytiques, mais en réalité, elle part de la Ligne Brachiale Antérieure Superficielle ou Postérieure Profonde, selon l'action engagée) (voir fig. 8.1A, vidéo 2.10

). Elle chemine vers le bas légèrement en inférieur du centre approximatif de l'éventail formé par ce muscle, son insertion aponévrotique incluant les lames superficielles du fascia thoracolombaire.

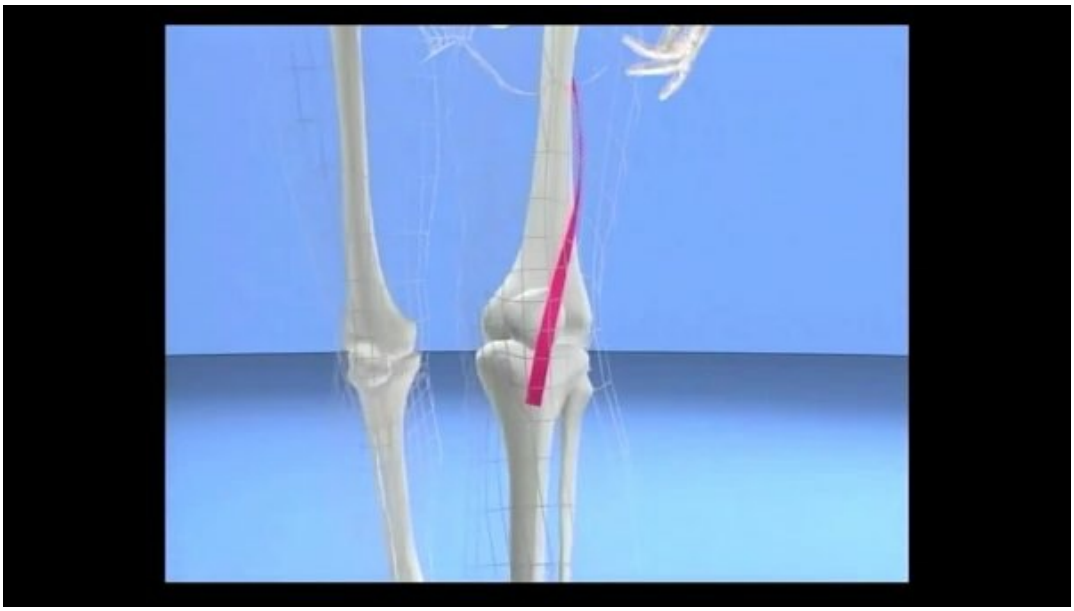

vidéo 2.10 Ligne Fonctionnelle Postérieure

La LFP croise la ligne médiane à peu près au niveau de la jonction lombosacrée, traversant le fascia sacré pour rejoindre les fibres inférieures (sacrées et sacrotubérales) du muscle grand glutéal controlatéral.

Les fibres inférieures du muscle grand glutéal passent sous le bord postérieur du tractus iliotibial (TIT), donc sous la Ligne Latérale, pour s'insérer sur le bord postérolatéral du fémur, à un tiers environ du début de la diaphyse fémorale. Si nous continuons dans la même direction, nous trouvons les fibres fasciales reliant, au sommet de la ligne âpre, le grand glutéal à l'origine du muscle vaste latéral, qui nous emmène à son tour par le tendon du quadriceps fémoral jusqu'à la patella puis, via le ligament patellaire, jusqu'à la tubérosité tibiale. Nous terminons cette ligne ici, même si, ayant atteint la tubérosité

tibiale, nous pourrions poursuivre notre descente le long de cette ligne jusqu'à l'arche médiale via le muscle tibial antérieur et le fascia crural antérieur (comme nous l'avons vu dans le chapitre 4 sur la Ligne Antérieure Superficielle).

D'un point de vue fascial, une autre « insertion » du muscle grand glutéal descend le long du septum intermusculaire latéral entre le muscle biceps fémoral (qui fait partie des ischiojambiers) et le muscle vaste latéral. Ce septum relie le tractus iliotibial en surface, mais s'attache sur la ligne âpre tout au long du fémur. Ses insertions distales se situent sur le condyle latéral du tibia et la tête de la fibula. Cette ligne permet d'arrimer au rachis, au bassin, au fémur et même encore plus bas dans la jambe les mouvements de torsion de la partie haute et lourde du corps (qui peut être encore plus alourdie par le poids d'une raquette ou d'une kettlebell [poids en fonte]) afin d'établir une base solide et de répartir les tensions sur de nombreuses structures pouvant les supporter.

Ligne Fonctionnelle Antérieure

La Ligne Fonctionnelle Antérieure (LFA) débute à peu près au même endroit que son complément, par l'insertion distale du grand pectoral sur la face médiale de l'humérus, cheminant le long des fibres inférieures de ce muscle jusqu'à leur origine sur les 5e et 6e côtes (fig. 8.1B, vidéo 2.9 ). Étant donné que le fascia clavipectoral contenant le petit pectoral s'insère également sur la 5e côte, on peut considérer que la LFA est une extension des deux Lignes Brachiales Antérieures, Superficielle et Profonde.

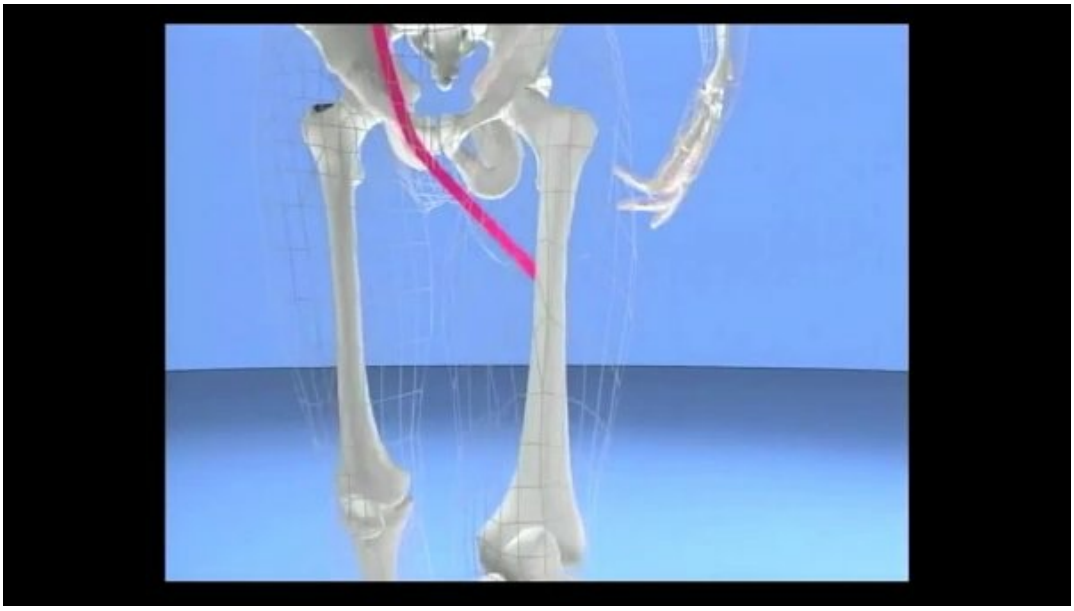

vidéo 2.9 Ligne Fonctionnelle Antérieure

Ces fibres pectorales forment une continuité fasciale avec l'aponévrose abdominale qui est reliée aux muscles oblique externe et droit de l'abdomen, et la ligne passe essentiellement le long du bord latéral du droit de l'abdomen ou du bord médial du fascia oblique jusqu'au pubis, une bandelette de fascia connue sous le nom de ligne semi-lunaire. Après avoir traversé l'os pubien et le fibrocartilage de la symphyse pubienne, cette ligne poursuit son trajet de l'autre côté par le tendon volumineux du muscle long adducteur (tendon rond facile à sentir et à voir au niveau de l'aine), qui chemine latéralement et inféropostérieurement pour s'insérer sur la face médiale de la ligne âpre du côté postérieur du fémur.

À partir de la ligne âpre, nous pouvons imaginer un lien vers le chef court du muscle biceps fémoral et donc vers la loge crurale latérale et les muscles fibulaires (Ligne Spirale, voir chapitre 6). Cela supposerait toutefois de traverser la couche intermédiaire formée par le muscle grand adducteur, ce que n'autorisent pas les règles des *Anatomy Trains*. Nous considérerons donc que la LFA se termine sur le fémur au niveau de l'extrémité du long adducteur (voir fig. 2.6).

Ligne Fonctionnelle Homolatérale

La Ligne Fonctionnelle Homolatérale (LFH) suit les fibres les plus

latérales du muscle le plus latéral du tronc, le muscle grand dorsal qui s'insère sur la face latérale des trois dernières côtes (fig. 8.4, vidéo 4.9) et présente une solide connexion fasciale avec les fibres postérieures du muscle oblique externe, les mêmes fibres que celles utilisées dans la Ligne Latérale au chapitre 5. Si nous suivons l'oblique externe, nous arrivons à la crête iliaque antérieure. Là, ses fibres entrent en connexion fasciale avec le muscle sartorius, en passant par-dessus l'épine iliaque antéro-supérieure (EIAS). Le muscle sartorius nous emmène inférieurement jusqu'à la patte d'oie, au niveau de l'épicondyle médial du tibia.

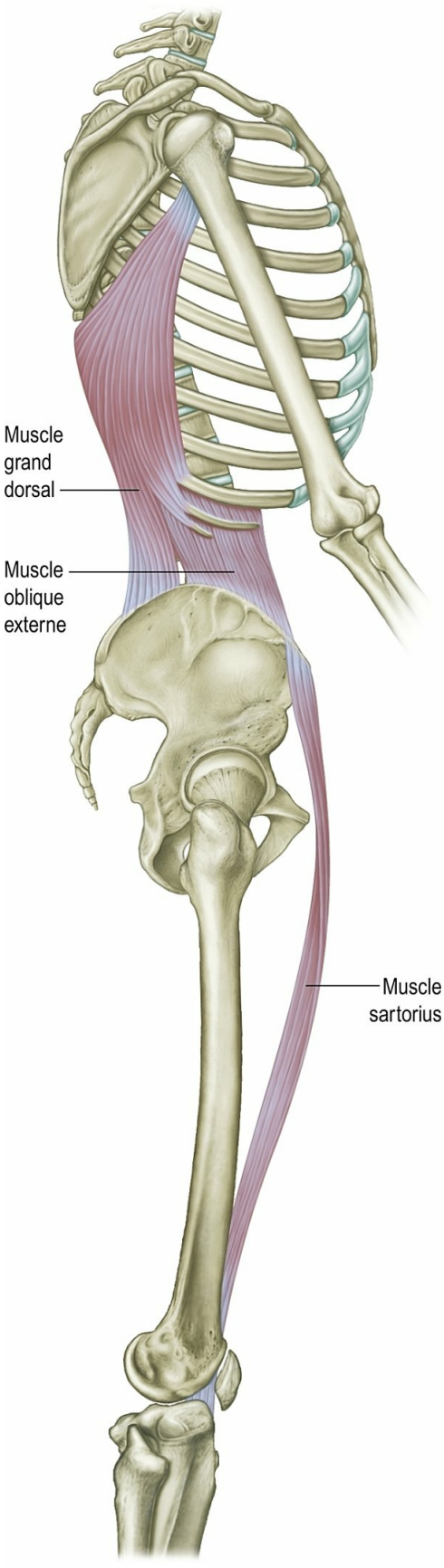
Muscle grand dorsal
Muscle oblique externe
Muscle sartorius

FIG. 8.4 La Ligne Fonctionnelle Homolatérale (LFH) : troisième ligne stabilisatrice, elle suit les fibres les plus latérales du muscle grand dorsal en direction de la face latérale des dernières côtes et, de là, en direction de la face postérieure de l'oblique externe jusqu'au muscle sartorius en passant au-dessus de l'EIAS pour rejoindre finalement le condyle tibial en médial du genou (vidéo 4.1, vidéo 3.15). Cette ligne est utilisée pour la stabilisation du sportif aux anneaux et pour la stabilisation du torse chez les nageurs de crawl lors de la traction du bras vers le bas.



vidéo 4.9 Ligne Fonctionnelle ipsilatérale



vidéo 4.1 Microscopie fasciale 1 : muscle grand dorsal



vidéo 3.15 Muscle grand dorsal

On peut sentir cette ligne lorsque l'on fait porter le poids de son corps sur le grand dorsal, comme c'est le cas aux anneaux, ou chez les artistes de cirque adeptes du tissu aérien, ou chez les nageurs qui

plongent la main dans l'eau lors du crawl. Vous sentez également cette ligne lorsque vous vous suspendez à une barre fixe ou à une branche d'arbre et que vous effectuez des torsions du bassin et des jambes.



Palpation des Lignes Fonctionnelles

Qu'il s'agisse de la Ligne Fonctionnelle Antérieure ou Postérieure, nous commençons à peu près au même endroit : sous l'aisselle, sur la face inférieure de l'humérus, là où les tendons des muscles grand pectoral et grand dorsal se réunissent. Demandez à votre patient de se tenir debout, de tendre le bras sur le côté et de l'appuyer sur votre épaule. Il vous est alors facile de suivre ces deux tendons d'un côté ou de l'autre de l'aisselle en remontant le long de la face inféro-antérieure de l'humérus.

Si nous empruntons d'abord la LFP, nous pouvons la suivre depuis cette insertion, passer par le tiers inférieur du grand dorsal et rejoindre directement la ligne médiane à peu près au niveau de la jonction lombosacrée. Demandez à votre patient d'appuyer un coude contre résistance pour sentir cette portion latérale du grand dorsal, même si la ligne elle-même se dirige légèrement vers le centre à partir du bord latéral (www.anatomytrains.com – réf. vidéo : Functional Lines, 19:19 à 22:39 ). La couche principale des muscles suit un trajet inférieur en enveloppant le dos jusqu'au fascia thoracolombaire (www.anatomytrains.com – réf. vidéo : Functional Lines, 22:40 à 26:03 ). Le fascia sacré est composé de nombreuses couches ; la LFP traverse les couches les plus superficielles, qui peuvent ne pas être repérables isolément (www.anatomytrains.com – réf. vidéo : Functional Lines, 26:04 à 29:45 ). Placez-vous debout derrière votre patient avec une main sur le sacrum, tandis que le patient

repousse votre autre main avec son coude levé ; vous sentirez le fascia lombosacré se contracter pour stabiliser la position.

Au niveau du sacrum, nous récupérons la ligne par le bord inférieur du grand glutéal, là où il s'insère sur le sacrum juste au-dessus du coccyx (www.anatomytrains.com – réf. vidéo : Functional Lines, 29:45 à 35:18). La LFP inclut les cinq derniers centimètres du muscle grand glutéal. Suivez le corps musculaire du grand glutéal inférieurement au pli fessier (qui ne fait pas partie du muscle mais du fascia superficiel) jusqu'à la « gare » suivante, cette masse facilement repérable de tissu conjonctif au niveau de laquelle la partie inférieure du muscle grand glutéal s'insère sur le tiers supérieur de la diaphyse fémorale. Elle est située à environ un tiers du chemin séparant le grand trochanter du genou.

De là, on peut sentir le vaste latéral qui représente la partie musculaire de la face latérale de la cuisse. Il plonge sous le tractus iliotibial de la Ligne Latérale pour rejoindre le reste du quadriceps au niveau de la patella et s'insérer, via le ligament patellaire, sur la tubérosité tibiale, nettement palpable à l'avant et au sommet de la diaphyse tibiale.

La LFA est plus facile à palper sur soi-même. Suivez le bord inférieur du grand pectoral, qui constitue la paroi antérieure de l'aisselle, en profondeur et vers le bas jusqu'à son point d'insertion au niveau des côtes (www.anatomytrains.com – réf. vidéo : Functional Lines, 04:58 à 08:15). On peut sentir le petit pectoral sous-jacent se connecter à cette ligne ainsi que sur la 5e côte (www.anatomytrains.com – réf. vidéo : Functional Lines, 08:16 à 12:24). La voie suivante descend le long du bord latéral du droit de l'abdomen. Ce bord est facilement palpable chez la plupart des individus s'ils contractent activement ce muscle (www.anatomytrains.com – réf. vidéo : Functional Lines, 12:25 à 15:50

). Descendez le long de ces lignes semi-lunaires, un sillon de plusieurs couches abdominales, qui se rétrécissent progressivement, jusqu'à atteindre le bord supérolatéral de la symphyse pubienne.

Le minuscule muscle piriforme, s'il existe, remonte obliquement depuis l'os pubien et peut donc être intégré à cette ligne. La ligne traverse le pubis (et sa palpation peut alors être un peu délicate pour certains patients), mais ressort au niveau du tendon du muscle long adducteur du côté opposé (www.anatomytrains.com – réf. vidéo : Functional Lines, 15:51 à 18:58). Ce tendon est facilement palpable et généralement visible lorsque l'on est assis jambes croisées en maillot de bain ou en sous-vêtements.

Suivez ce tendon distalement jusque dans la cuisse et vous pourrez ainsi vous rapprocher, sans toutefois généralement l'atteindre, de sa « gare » finale. Là, il s'insère sur la face postérieure du fémur au niveau de la ligne âpre, à environ mi-cuisse. Bien que tous les atlas d'anatomie du monde considèrent qu'il s'agit là de la terminaison anatomique de ce muscle, il apparaît clairement que l'insertion fasciale fonctionnelle est reliée inférieurement à l'épicondyle médial du fémur. Vous pouvez facilement le palper quelques centimètres au-dessus de la partie médiale du genou. Palpez la partie supérieure de cet os sur votre patient debout pendant que vous lui demandez de se détourner fortement de vous puis de se tourner vers vous : vous serez alors convaincu que cette grande insertion tendineuse située au-dessus du genou représente la base fonctionnelle de *tous* les adducteurs.

Discussion 8.1

Les forces en mouvement

Notre description de ces Lignes a nécessité plusieurs approximations, non seulement en raison des différences individuelles, mais aussi parce que les forces le long de ces Lignes déferlent souvent sur des

muscles en éventail et des couches de fascia. Par exemple, l'armer du bras, le mouvement qui consiste à ramener le javelot en arrière pour le lancer, va traverser la LFP pour un instant seulement car la force va balayer le grand dorsal depuis son bord latéral jusqu'à son bord supéromédial. Le lancer du javelot une seconde plus tard entraînera un même balayage de force sur l'éventail de la LFA formé par les muscles pectoraux, obliques de l'abdomen et internes de la cuisse (voir fig. 8.3).

Illustrons l'inconstance de ces lignes avec une volée au tennis. Le service nécessite une traction intense directement le long de la LFA qui sollicite principalement le grand pectoral, mais peut-être aussi le petit pectoral en liaison avec les muscles abdominaux dont la contraction intense augmente la force ainsi que l'expulsion sonore de l'air qui accompagne souvent le service, et enfin le grand adducteur ou les muscles adjacents qui agissent pour empêcher les muscles abdominaux de tracter l'os pubien en supérieur (fig. 8.5).



FIG. 8.5 La Ligne Fonctionnelle Antérieure dans un service au tennis. Plus le service est puissant et vertical, plus la Ligne Antérieure Superficielle participe aussi à l'envoi de la balle.

Le retour un instant plus tard peut être un coup droit direct, avec le bras en position relativement horizontale par rapport à l'épaule. Dans ce cas, le lien fascial remonte le long de la Ligne Brachiale Antérieure Superficielle depuis la paume de la main qui tient la raquette jusqu'au muscle pectoral, puis traverse le thorax pour passer au muscle pectoral et à la Ligne Brachiale Antérieure Superficielle du côté opposé (fig. 8.6). Cette connexion peut être ressentie à travers le thorax lors d'un tel coup ou observée dans le mouvement vers l'avant du bras opposé qui aide à stabiliser l'épaule en action et donne une impulsion supplémentaire à la balle.

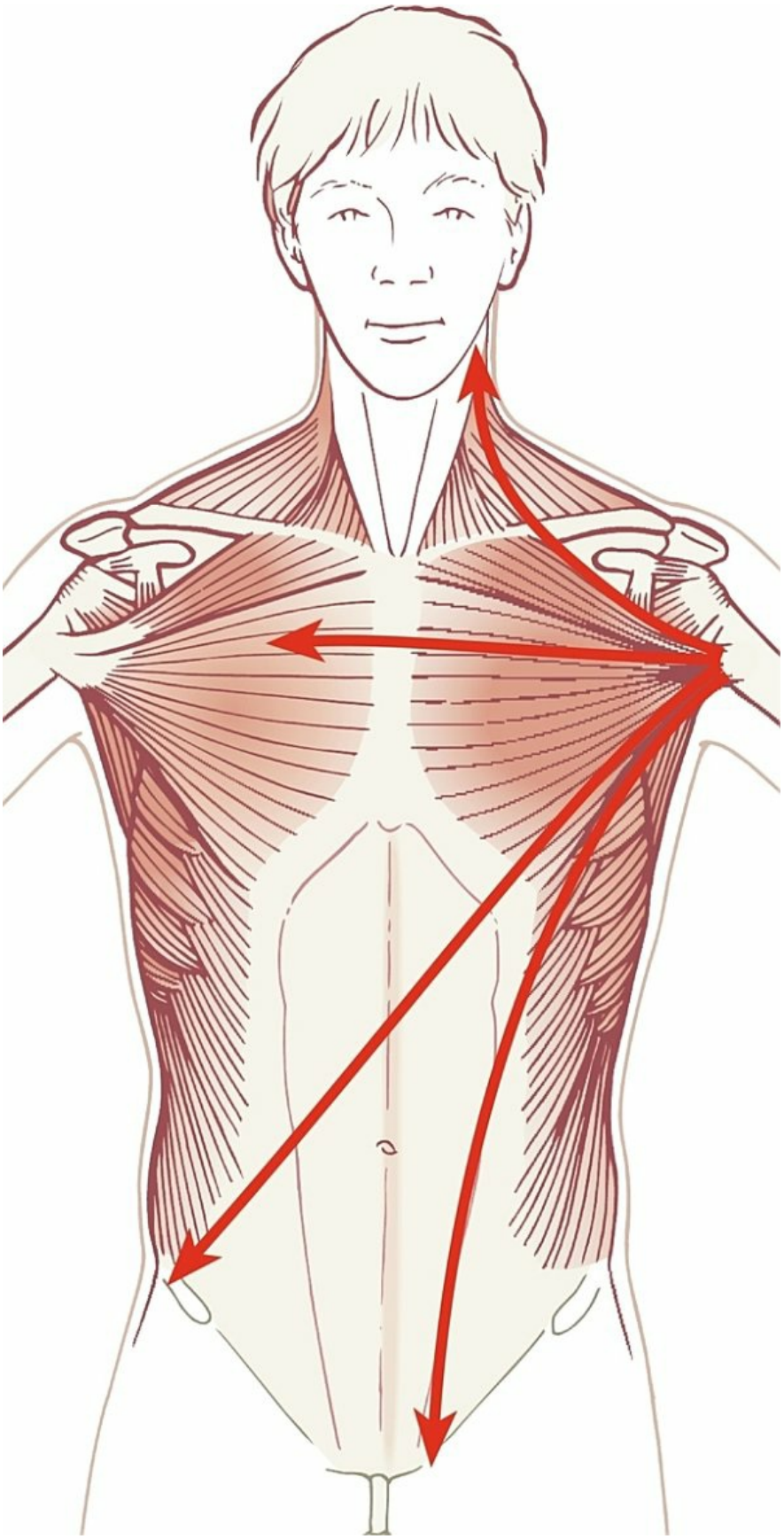

FIG. 8.6 Un coup droit au tennis relie directement la Ligne Brachiale Antérieure Superficielle à son équivalent du côté opposé – c'est l'un des angles par lequel les bras peuvent transmettre des forces à l'avant du torse.

Le revers nécessaire un instant plus tard pourrait passer d'un grand dorsal à l'autre le long de leurs bords supérieurs (fig. 8.7). Un coup droit vers le coin opposé pourrait traverser le corps, essentiellement sur la Ligne Spirale, en direction de l'épine antérieure opposée de la hanche. La figure 8.8 montre une autre voie possible de croisement entre la Ligne Spirale et la LFA. Un revers haut pour renvoyer un lob pourrait solliciter l'intégralité du grand dorsal. Le reste de la volée pourrait traverser en diagonale vers le bas, comme nous l'avons vu en détail avec la LFP, ou descendre directement le long de la Ligne Antérieure Superficielle pour un point gagnant directement au filet.

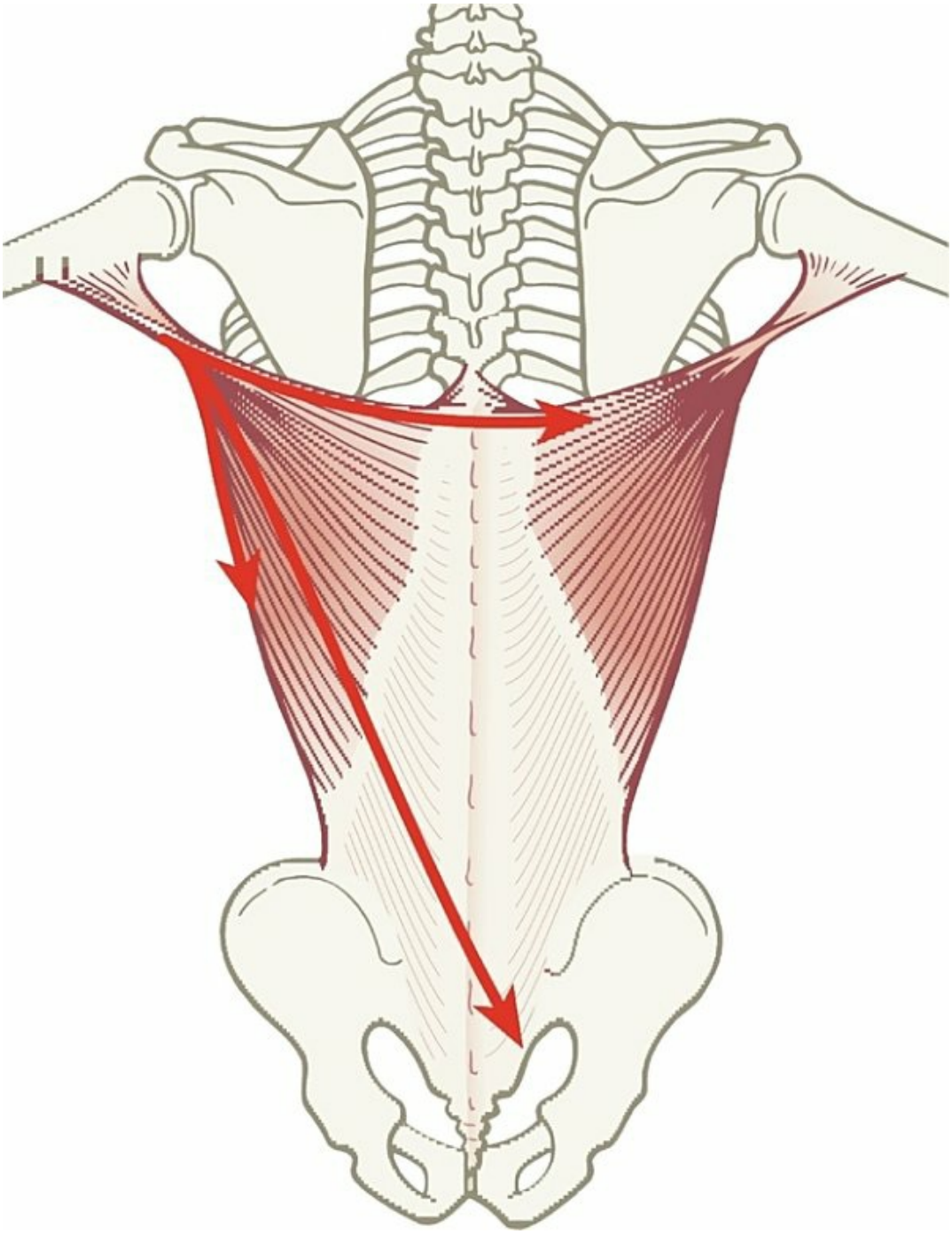

FIG. 8.7 De la même manière, un revers peut relier le muscle grand dorsal à son homologue opposé ainsi qu'au bassin et au-delà, en suivant un trajet inférieur le long du torse.

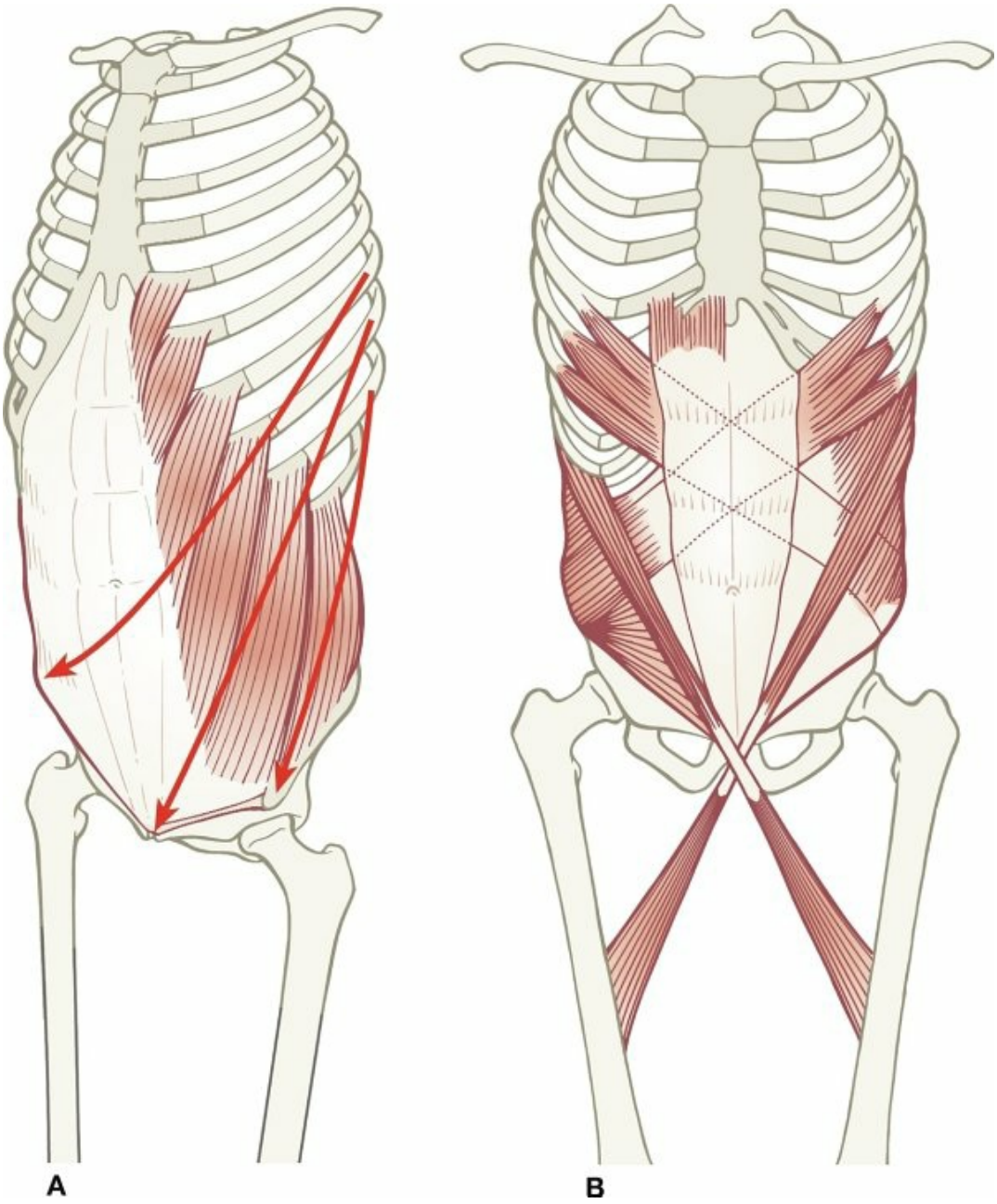

FIG. 8.8 Regardez les faisceaux de l'oblique externe (A), dont les fibres supérieures partent toutes des côtes, mais dont les insertions inférieures s'élargissent en nappe. Les fibres inférieures (latérales) se dirigent vers l'os de la hanche homolatérale (elles font partie de la Ligne Latérale ainsi que de la Ligne Fonctionnelle Homolatérale) ; les fibres moyennes se dirigent vers l'os pubien (et vont s'insérer sur les adducteurs du côté opposé), représentant essentiellement une branche de

la Ligne Fonctionnelle montrée dans (B) ; les fibres supérieures traversent de l'autre côté, par l'oblique interne controlatéral pour s'insérer sur l'os de la hanche opposée (Ligne Spirale). Ainsi, deux Lignes Fonctionnelles, la Ligne Spirale et la portion thoracique de la Ligne Latérale, peuvent toutes être considérées comme faisant partie de l'oblique externe et pourraient être regroupées en tant que lignes « hélicoïdales », par opposition aux Lignes Superficielles Antérieure et Postérieure et à la Ligne Latérale, qui toutes, constituent les lignes « cardinales ».

Autre exemple : imaginez un perchiste prenant appui sur sa perche ; la force parcourt tout le champ triangulaire du muscle grand pectoral ou grand dorsal, reliant diverses voies et s'ancrant à diverses « gares » sur ces trois Lignes, d'une seconde à l'autre. Dans cet exemple, l'équation stabilité-mobilité est inversée, l'épaule stabilisant le corps sur la perche, et les hanches et les jambes donnant l'élan pour franchir la barre. Si nous ajoutons la connexion deltoïde-trapèze issue de la Ligne Brachiale Postérieure Superficielle au cercle d'insertions formé par l'ensemble grand pectoral-grand dorsal, nous observons un cercle complet de stabilisation autour de l'articulation de l'épaule, tout ou partie de celui-ci pouvant être sollicité lors du saut (voir fig. 7.13).

L'extrémité inférieure de ces Lignes Fonctionnelles agit de la même façon. Chez le sauteur de haies, les forces qui se rapprochent en supérieur de la rotonde de l'os pubien enveloppent l'éventail formé par les muscles abdominaux et celles qui s'en rapprochent en inférieur longent l'éventail des adducteurs [1].

Selon l'angle formé avec les haies et l'amplitude du mouvement d'abduction de la jambe du sauteur de haies, la ligne de traction du pubis à la jambe pourrait cheminer sur le pectiné, ou l'un des adducteurs, plutôt que de balayer la totalité ou la majorité d'entre eux au cours de chaque saut. Dans ce cas, l'antériorité de l'épaule opposée travaille au travers de cette ligne pour donner un élan supplémentaire à la jambe dominante (fig. 8.9).

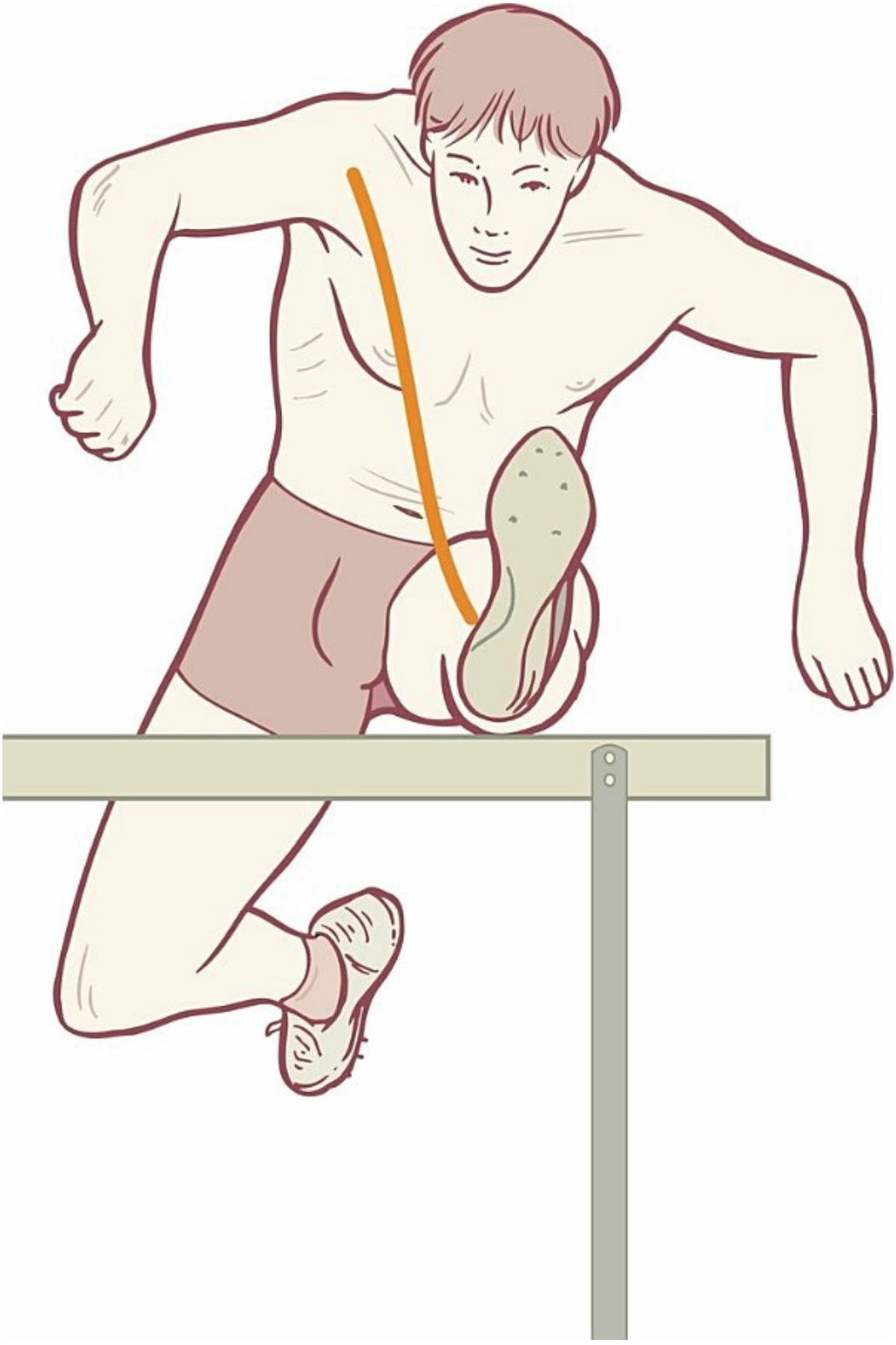

FIG. 8.9 **Les forces qui traversent le corps du sauteur de haies ne croisent la Ligne Fonctionnelle Antérieure qu'à**

un seul moment au cours du saut, mais la connexion entre la jambe avant et l'épaule opposée est maintenue pendant tout le mouvement.

Grâce à ces exemples, nous espérons que le lecteur saisira l'idée que, si les Lignes Fonctionnelles représentent des lignes idéalisées, la réalité du mouvement instantané est qu'il parcourt le corps d'une unité motrice à l'autre sur de multiples connexions associant les Lignes Fonctionnelles, Spirales et Latérales.



Mobiliser les Lignes

Lancer une balle de baseball ou de cricket est une façon idéale de mobiliser ces Lignes : la prise d'élan entraîne un raccourcissement de la LFP et un étirement de la LFA du côté dominant, alors que le lancer lui-même inverse ce processus, raccourcissant la LFA et étirant la LFP (fig. 8.10) – il en est de même pour le lanceur de javelot de la figure 8.3. Enfin, la LFP fait office de frein pour maintenir la forte contraction sur toute la longueur de la LFA, et empêcher le bras d'aller trop loin et d'endommager les articulations engagées dans ce mouvement d'élan. Les joueurs de baseball subissent souvent des lésions des tendons de la coiffe des rotateurs, en particulier des muscles supra-épineux et infra-épineux, ou des lésions du bourrelet glénoïde de l'articulation glénohumérale de type SLAP (*superior labrum from anterior to posterior*). Si le travail réparateur sur ces muscles ou leurs antagonistes peut être bénéfique, le soulagement à long terme repose sur le renforcement et la mobilisation opportune de la LFP de manière à ce qu'elle freine l'ensemble du corps lors du mouvement de lancer vers l'avant plutôt que de demander aux petits muscles de l'épaule de supporter toute la charge. Il pourrait être possible de prévenir ce type de lésion par un entraînement plus poussé à la rotation médiale de la hanche non dominante [2].



FIG. 8.10 Le joueur de cricket utilise la Ligne Fonctionnelle Antérieure pour ajouter de la puissance au bras. Voir le chapitre 10 pour une discussion plus approfondie des *Anatomy Trains* en mouvement.

Si un coaching précis et individuel est nécessaire pour effectuer ce changement de coordination, les bases peuvent en être posées en enseignant au patient comment mobiliser la Ligne dans son ensemble. Faites allonger votre patient sur le ventre à même le sol ou sur une table de traitement. Demandez-lui de lever en même temps un bras et la jambe opposée – cela mobilisera la LFP. La majorité des personnes néanmoins vont mobiliser leurs muscles pour lever un membre légèrement avant l'autre. Si vous posez délicatement une main sur l'humérus et l'autre sur le fémur opposé, vous pourrez sentir de manière très précise quel groupe de muscles est mobilisé en premier (www.anatomytrains.com – réf. vidéo : Functional Lines, 35:20 à 40:09 ). Utilisez des incitations verbales ou manuelles pour susciter une contraction coordonnée. Une fois la coordination obtenue, vous pouvez travailler le renforcement en appliquant une pression égale de vos deux mains pour que votre patient travaille en contre-résistance. Veillez à renforcer à la fois le côté dominant et le côté non dominant afin d'obtenir un résultat optimal.

Vous pouvez aussi mobiliser la LFA dans son intégralité : votre patient étant allongé sur le dos, utilisez vos mains sur ses bras et ses cuisses levées pour les aider à mobiliser de manière coordonnée les ceintures controlatérales (www.anatomytrains.com – réf. vidéo : Functional Lines, 43:44 à 48:17 ).

Au yoga, la posture du Triangle et celle du Triangle inversé étirent la LFP du côté de la main qui cherche à toucher le sol (voir fig. 6.22 et www.anatomytrains.com – réf. vidéo : Functional Lines, 40:10 à 43:41 ). La LFA peut facilement être étirée à partir d'une position à

genoux en tendant le bras vers le haut et vers l'arrière avec une légère rotation homolatérale du corps en direction du bras (www.anatomytrains.com – réf. vidéo : Functional Lines, 48:18 à 50:36 et fig. 1.24).

Pagayer en kayak ou en canoë mobilise l'élément stabilisateur de ces deux lignes (fig. 8.11). Le bras qui pagaie se mobilise à partir de la Ligne Brachiale Postérieure Profonde, en traction depuis le côté de l'auriculaire jusqu'à la LFP, avant de se stabiliser en direction de la jambe opposée. Le bras le plus haut dans le mouvement se mobilise en poussée par la Ligne Brachiale Antérieure Profonde jusqu'au pouce, avant de se stabiliser via la LFA en direction de la cuisse opposée. Si le genou n'est pas solidaire de la coque du kayak, la poussée sera ressentie comme passant d'un pied à l'autre, imitant presque un mouvement de marche (vidéo 6.4).



FIG. 8.11 Le kayakiste utilise la hanche opposée pour stabiliser sa pagaie – le bras inférieur en traction via la LFP et le bras soulevé en poussée via la LFA.



vidéo 6.4 Évaluation de la rotation de la ligne fonctionnelle

Le mouvement et la tension passent de manière aisée et homogène le long de ces Lignes (www.anatomytrains.com – réf. vidéo : Functional Lines, 50:38 à 1:04:54). Une tension excessive ou une immobilisation sur n'importe quelle « voie » ou « gare » le long de la ligne pourrait provoquer un « embouteillage » progressif en un autre point de la ligne, qui pourrait devenir problématique avec le temps. Nous avons trouvé qu'il était très intéressant d'accompagner un amateur de sport lors d'une sortie, qu'il s'agisse de courir, de grimper, de ramer ou d'être sur un terrain de sport, afin de déterminer à quel endroit, le long de ces lignes et d'autres lignes, il pourrait y avoir un blocage « silencieux » à l'origine de problèmes « bruyants » ailleurs. Le patient qui a pris conscience de ces Lignes et qui souhaite les utiliser en douceur peut, de temps à autre, s'auto-évaluer au cours d'une activité sportive. En pratique, les limites deviennent particulièrement évidentes lorsque le patient est fatigué ou arrive au terme d'une longue période d'activité.

Références

[1] Myers T. Fans of the hip joint. Massage Magazine No. 75. In: *Aussi disponible dans* Body[3]*, publié à compte d'auteur en 2003 et disponible via.* 1998. www.anatomytrains.com.

[2] Chuck Wolf. Insights Into Functional Training. Aptos, California: On Target Publications; 2017.

9: Ligne Antérieure Profonde

Présentation

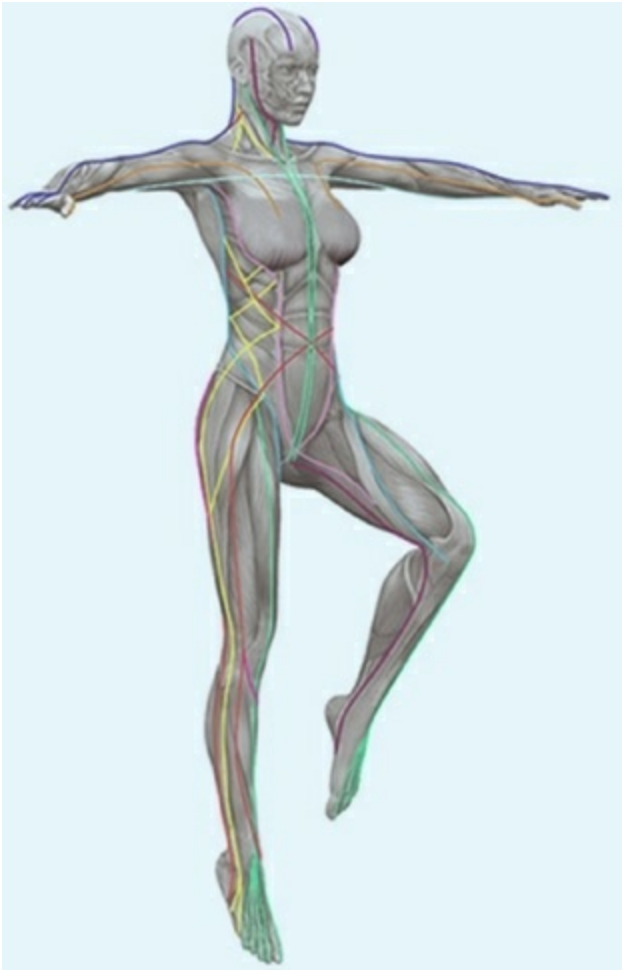

Interposée entre les Lignes Latérales gauche et droite dans le plan coronal, prise en sandwich entre la Ligne Antérieure Superficielle (LAS) et la Ligne Postérieure Superficielle (LPS) dans le plan sagittal

et entourée par les Lignes Spirale et Fonctionnelles hélicoïdales, la Ligne Antérieure Profonde (LAP) (fig. 9.1, vidéo 2.11) constitue le « centre » myofascial du corps. Depuis la partie inférieure du corps, la ligne a des racines en profondeur en face inférieure du pied, puis remonte directement postérieurement les os de la jambe et du genou jusqu'au quadrant médial de la cuisse. À partir de là, la voie principale passe antérieurement à l'articulation de la hanche, au bassin et au rachis lombaire, tandis qu'une voie différente remonte en postérieur de la cuisse jusqu'au plancher pelvien, ces deux voies enserrant, dans les faits, l'articulation de la hanche en antérieur et en postérieur. Ces deux voies se rejoignent à proximité du rachis lombaire, en antérieur, là où le complexe des muscles psoas et le diaphragme se chevauchent. À partir de l'interface psoas-diaphragme, la LAP remonte à l'intérieur de la cage thoracique le long de plusieurs voies alternatives entourant et traversant des viscères thoraciques pour se terminer sur la partie inférieure du neurocrâne et du viscérocrâne (fig. 9.2, tableau 9.1, vidéo 4.10).

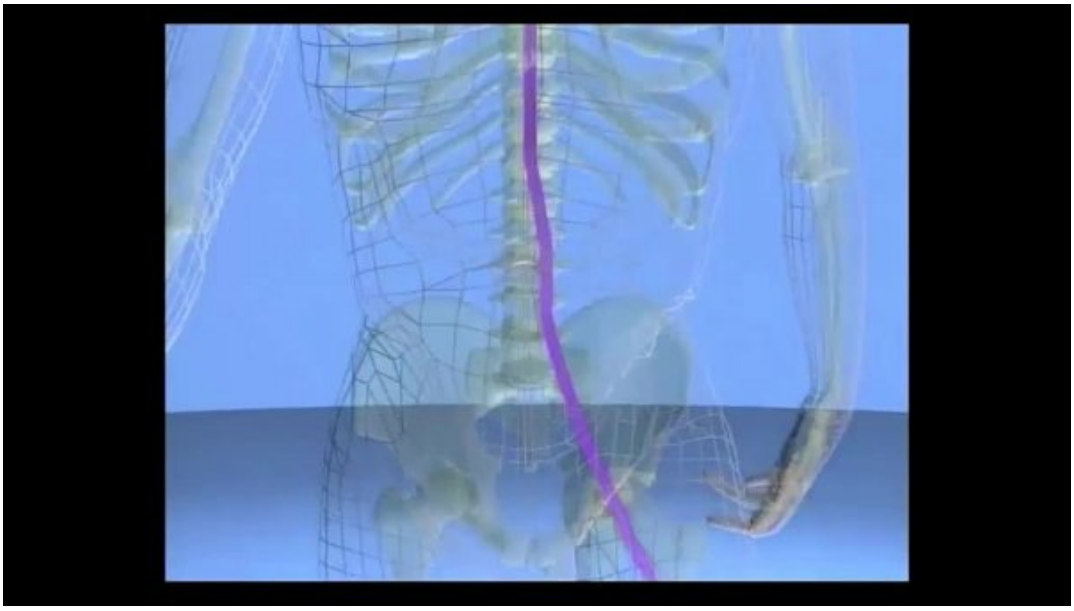

Vidéo 2.11 Ligne Antérieure Profonde



Vidéo 4.10 Ligne Antérieure Profonde

Comparativement aux autres Lignes des chapitres précédents, cette Ligne doit être plutôt définie comme un espace tridimensionnel que comme une ligne. Toutes les autres Lignes sont également volumétriques, mais elles se représentent plus facilement sous forme de lignes de traction. La LAP occupe visiblement un espace tridimensionnel. Bien que de nature fondamentalement fasciale, elle intègre dans le membre inférieur beaucoup de muscles de soutien plus profonds et moins connus de notre anatomie (fig. 9.3). Via le pelvis, la LAP est en étroite relation avec l'articulation de la hanche et adapte le rythme respiratoire au rythme de la marche. Dans le tronc, la LAP est en équilibre, avec les ganglions autonomes, entre notre « châssis » neuromoteur et les organes plus anciens du soutien cellulaire à l'intérieur de la cavité abdominale. Dans le cou, elle fournit l'élévation qui compense la traction vers de bas de la LAS et de la LPS. Une compréhension dimensionnelle de la LAP est nécessaire à une utilisation réussie de presque toutes les méthodes de thérapie manuelle ou du mouvement.

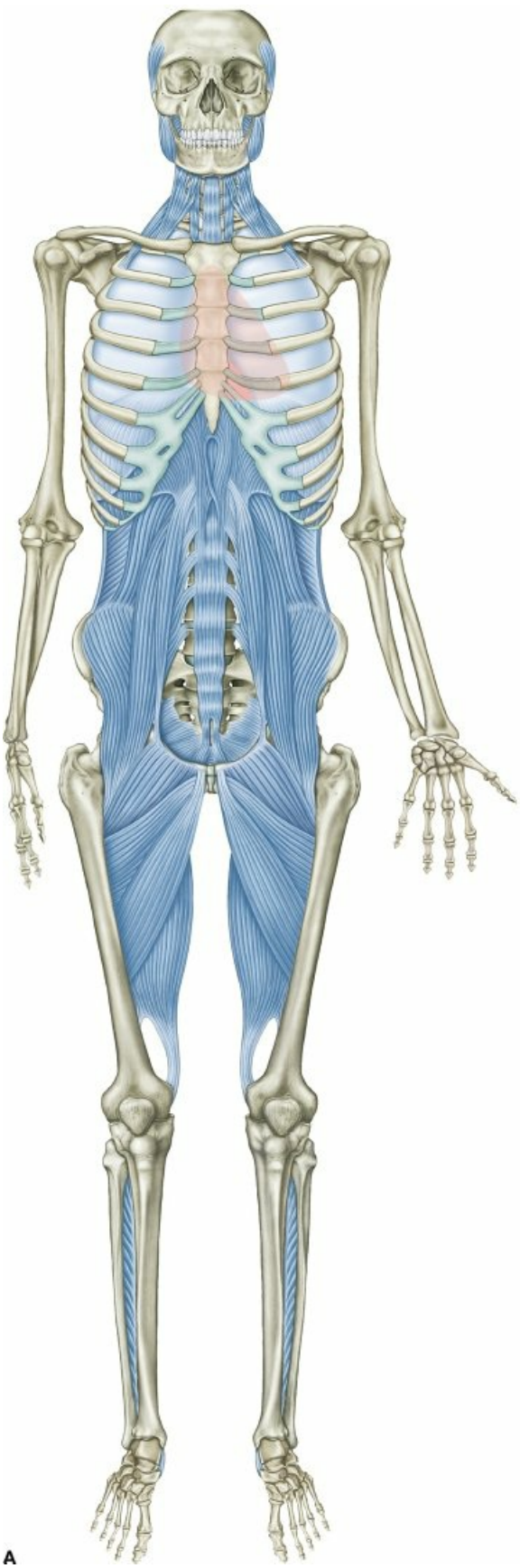

A



B



C

FIG. 9.1 **La Ligne Antérieure Profonde.**

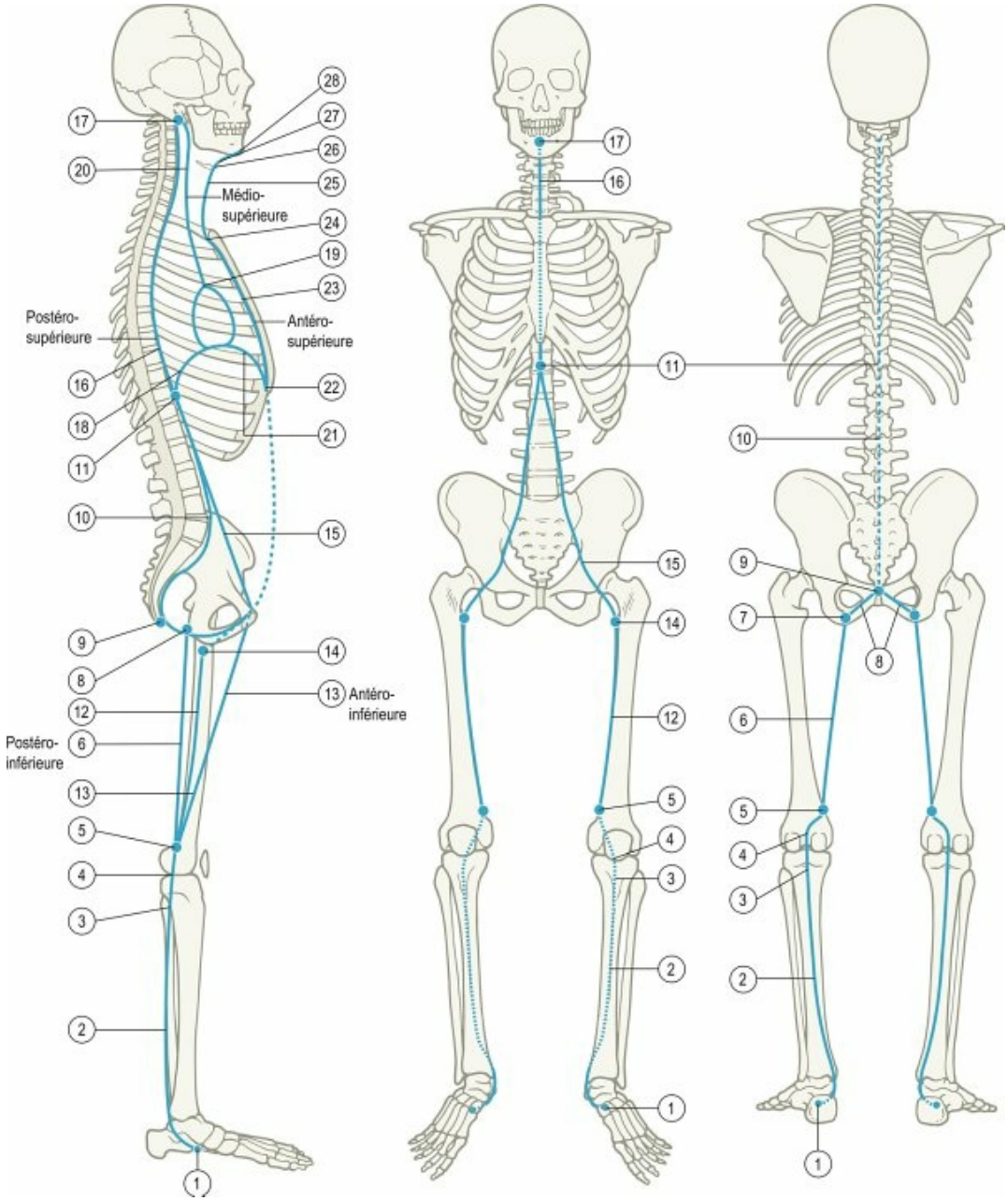

FIG. 9.2 **« Voies » et « gares » de la Ligne Antérieure Profonde.**

Tableau 9.1

Ligne Antérieure Profonde : les « voies » myofasciales et les « gares » osseuses (voir fig. 9.2)

« Gares » osseuses		« Voies » myofasciales
Voie commune inférieure		
Os plantaires du tarse, surface plantaire des orteils	**1**	
	2	Muscle tibial postérieur, muscles longs fléchisseurs des orteils
Tibia/fibula postéro-supérieurs	**3**	
	4	Fascia du poplité, capsule du genou
Épicondyle médial du fémur	**5**	
Voie postéro-inférieure		
Épicondyle médial du fémur	**5**	
	6	Septum intermusculaire postérieur, muscle grand adducteur et muscle petit adducteur
Branche ischiatique	**7**	
	8	Fascia du plancher pelvien, muscle élévateur de l'anus, fascia obturateur interne
Coccyx	**9**	
	10	Fascia sacré antérieur et ligament longitudinal antérieur
Corps vertébraux lombaires	**11**	
Voie antéro-inférieure		
Épicondyle médial du fémur	**5**	

Ligne âpre du fémur	**12**	
	13	Septum intermusculaire médial, muscle court adducteur, muscle long adducteur
Petit trochanter du fémur	**14**	
	15	Muscles psoas, iliaque, pectiné, triangle fémoral
Corps vertébraux et processus transverses des lombaires	**11**	
Voie postéro-supérieure		
Corps vertébraux lombaires	**11**	
	16	Ligament longitudinal antérieur, muscles long du cou et long de la tête
Partie basilaire de l'os occipital	**17**	
Voie médio-supérieure		
Corps vertébraux lombaires	**11**	
	18	Diaphragme postérieur, piliers du diaphragme, centre tendineux du diaphragme
	19	Péricarde, médiastin, plèvre pariétale
	20	Fascia prévertébral, raphé pharyngien, muscles scalènes, fascia du muscle scalène moyen
Partie basilaire de l'os occipital, processus transverses cervicaux	**17**	
Voie antéro-supérieure		

Corps vertébraux lombaires	**11**	
	21	Diaphragme antérieur
Face postérieure des muscles subcostaux, cartilages, processus xiphoïde	**22**	
	23	Fascia endothoracique, muscle transverse du thorax
Manubrium sternal postérieur	**24**	
	25	Muscles infrahyoïdiens, fascia prétrachéal
Os hyoïde	**26**	
	27	Muscles suprahyoïdiens
Mandibule	**28**	

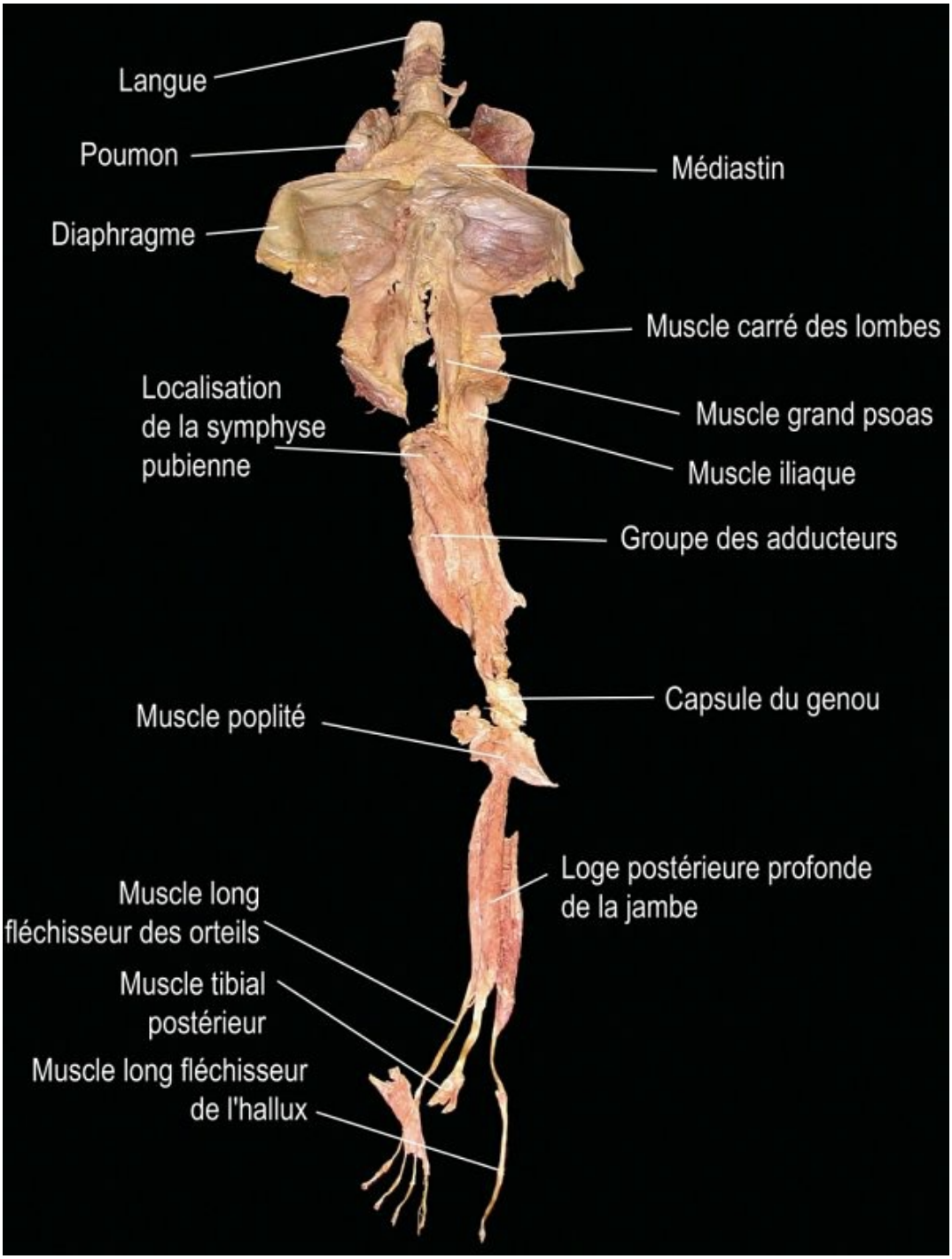

FIG. 9.3 Une tentative précoce de dissection de la Ligne Antérieure Profonde montre une connexion tissulaire continue des orteils à la langue en passant par le psoas.

Fonction posturale

La LAP joue un rôle majeur dans le soutien du corps pour :

- soulever et gérer la réactivité de l'arche médiale ;
- stabiliser chaque segment du membre inférieur jusqu'à la hanche, de haut en bas et vice versa ;
- soutenir le rachis lombaire depuis l'avant ;
- entourer et enlacer la cavité abdominopelvienne ;
- stabiliser le thorax tout en permettant l'expansion et le relâchement rythmiques de la respiration ;
- équilibrer le cou fragile et la tête lourde à son sommet.

L'absence de soutien, d'équilibre et de tonus approprié dans la LAP (comme dans le schéma courant où le myofascia de la LAP, trop court, ne permet pas l'ouverture en extension complète de l'articulation de la hanche) produira un raccourcissement global dans le corps et favorisera un effondrement dans le centre lombopelvien. Cela va créer les conditions pour des ajustements compensatoires négatifs dans toutes les autres lignes que nous avons décrites.

Fonction de mouvement

À part l'adduction de la hanche et l'onde respiratoire du diaphragme, aucun autre mouvement ne relève strictement uniquement de la LAP, mais aucun mouvement non plus n'est en dehors de son influence. La LAP est presque partout entourée ou recouverte par d'autres myofascias, qui reproduisent les fonctions mises en œuvre par les muscles qui la constituent. Le myofascia de la LAP est généralement composé de fascia plus dense et de fibres musculaires d'endurance à contraction lente, reflétant le rôle qu'elle joue pour procurer de la stabilité et des changements de position délicats à la structure centrale afin de permettre aux structures et aux lignes plus superficielles de travailler facilement et efficacement avec le squelette. (Cela s'applique également aux cousines germaines de la LAP, les Lignes Brachiales Profondes ; voir chapitre 7.)

Ainsi, une défaillance de la LAP n'implique pas nécessairement une perte de fonction immédiate ou évidente, notamment pour le profane ou pour un observateur peu entraîné. La fonction est généralement transférée aux lignes superficielles de myofascia – mais avec un peu moins d'élégance et de grâce et un peu plus de tension aux articulations et aux tissus péri-articulaires, ce qui, avec le temps, peut créer des conditions propices aux lésions et à la dégénérescence. Ainsi, de nombreuses lésions difficiles à traiter sont prédisposées par une défaillance préalable au sein de la LAP et n'apparaissent qu'ultérieurement, lorsqu'un épisode déclencheur survient et expose le déficit central.

Une « tente de soie »

Le sonnet suivant de Robert Frost résume bien le rôle de la LAP et sa relation avec le reste des *Anatomy Trains*, ainsi que l'idéal d'équilibre au sein du système de tenségrité des lignes des méridiens myofasciaux :

« Au milieu d'un champ se trouve une tente en soie.

Au milieu du jour, la brise d'un été chaud

A asséché toute la rosée, et, toutes ses cordes étant relâchées,

La tente ondule avec quiétude.

Son grand mât central de cèdre,

Tendu vers le ciel,

Reflète l'assurance de l'âme ;

Le mât semble ne rien devoir à aucune corde ;

Sans être vraiment soutenu, il est lié de manière souple

Par une infinité de liens de soie, ceux de l'amour et de la spiritualité,

À tout ce que porte la Terre,

Et si, sous l'effet du malicieux air estival,

Une corde tire légèrement sur le mât,

Il en ressent la moindre traction. »

(« The Silken Tent », extrait de l'ouvrage The Poetry of Robert Frost, publié par Edward Connery Lathem. Copyright © 1969 Henry Holt and Company, copyright © 1942 Robert Frost, copyright © Lesley Frost Ballantine. Reproduit avec l'autorisation de Henry Holt and Company, LLC.)

La Ligne Profonde Antérieure en détail

Le pied et la jambe : la voie commune inférieure

En rappelant qu'une fonction et une dysfonction dans n'importe laquelle de ces lignes, mais particulièrement dans celle-ci, peuvent se diriger supérieurement ou inférieurement le long des voies ou latéralement depuis la ligne médiane, nous commencerons une nouvelle fois depuis la partie inférieure et remonterons progressivement.

La LAP débute en profondeur dans la plante du pied par les insertions distales des trois muscles de la loge postérieure profonde de la jambe : le tibial postérieur et les deux longs fléchisseurs des orteils

que sont le long fléchisseur de l'hallux et le long fléchisseur des orteils (fig. 9.4).

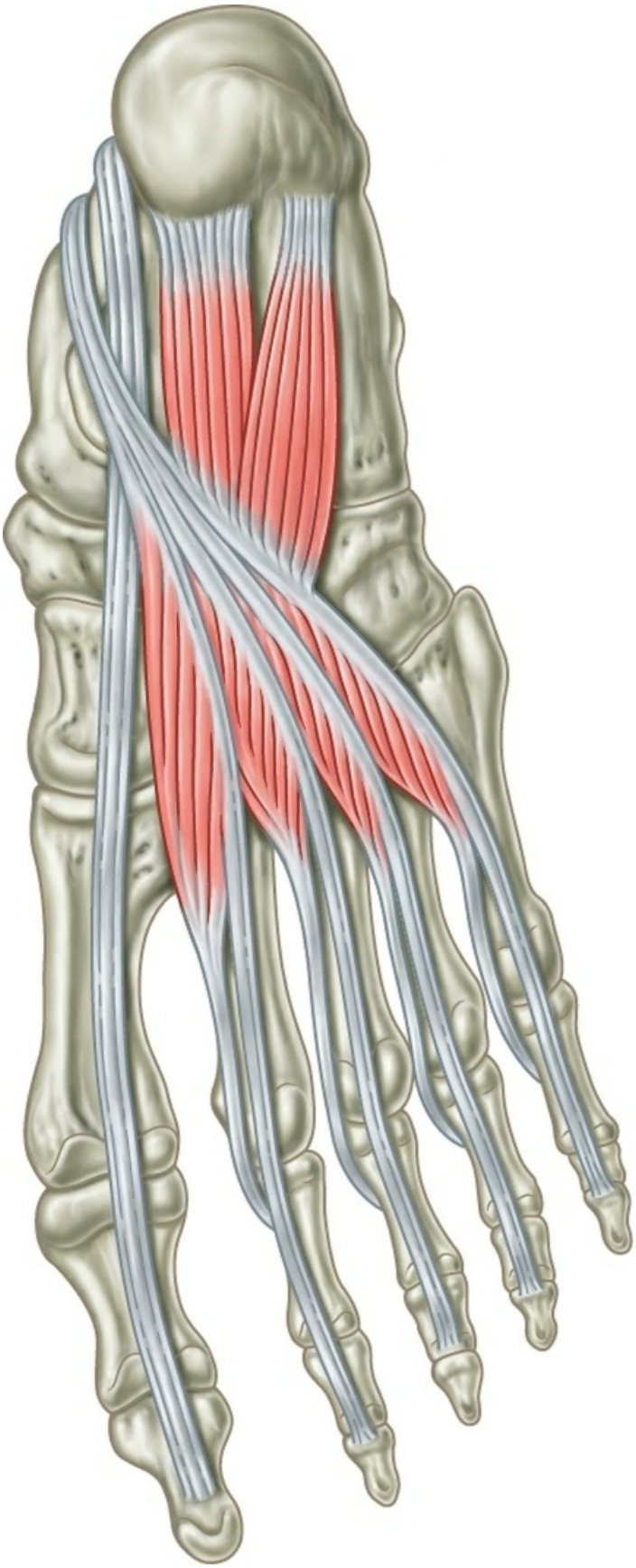

FIG. 9.4 L’extrémité inférieure de la LAP débute par les tendons des muscles long fléchisseur de l’hallux et long fléchisseur des orteils.

Le tissu entre les métatarsiens peut également être inclus dans cette ligne – les muscles interosseux dorsaux et le fascia qui les accompagne. Cette connexion est un peu difficile à justifier au niveau fascial, sauf au moyen du lien entre le tendon du muscle tibial postérieur et le lit ligamentaire du pied. Les muscles lombricaux sont clairement liés à la LAS sur le plan fascial et fonctionnel, mais les interosseux et l'espace entre les métatarsiens se comportent et réagissent sur le plan thérapeutique comme s'ils faisaient partie de la structure centrale du pied.

Selon la façon dont vous maniez le scalpel, le muscle tibial postérieur a des insertions tendineuses multiples et diverses sur presque tous les os du tarse, à l'exception du talus, ainsi que sur les bases des trois métatarsiens centraux (fig. 9.5). Ce tendon ressemble à une main avec de nombreux doigts, s'étendant au-dessous du pied pour soutenir les arches et maintenir ensemble les os du tarse.



FIG. 9.5 Sous-jacents aux muscles longs fléchisseurs des orteils et de l'hallux, se trouvent les insertions complexes du muscle tibial postérieur, qui font également partie de la LAP. (Reproduit avec l'aimable autorisation de Grundy, 1982.)

Les trois principaux tendons remontent à l'intérieur de la cheville, à

l'arrière de la malléole médiale (voir fig. 3.13 – leurs gaines tendineuses lubrifiantes sont colorées en bleu). Le tendon du fléchisseur de l'hallux (le tendon qui vient du gros orteil) passe plus en postérieur que les deux autres, en inférieur du sustentaculum tali du calcanéus et en postérieur du talus. Ce complexe muscle-tendon fournit ainsi un soutien supplémentaire de rétraction élastique à l'arche médiale au cours de la phase de poussée de la marche (fig. 9.6). Les tendons des deux fléchisseurs des orteils se croisent dans le pied, contribuant à garantir que la flexion des orteils s'accompagne d'une adduction préhensile.

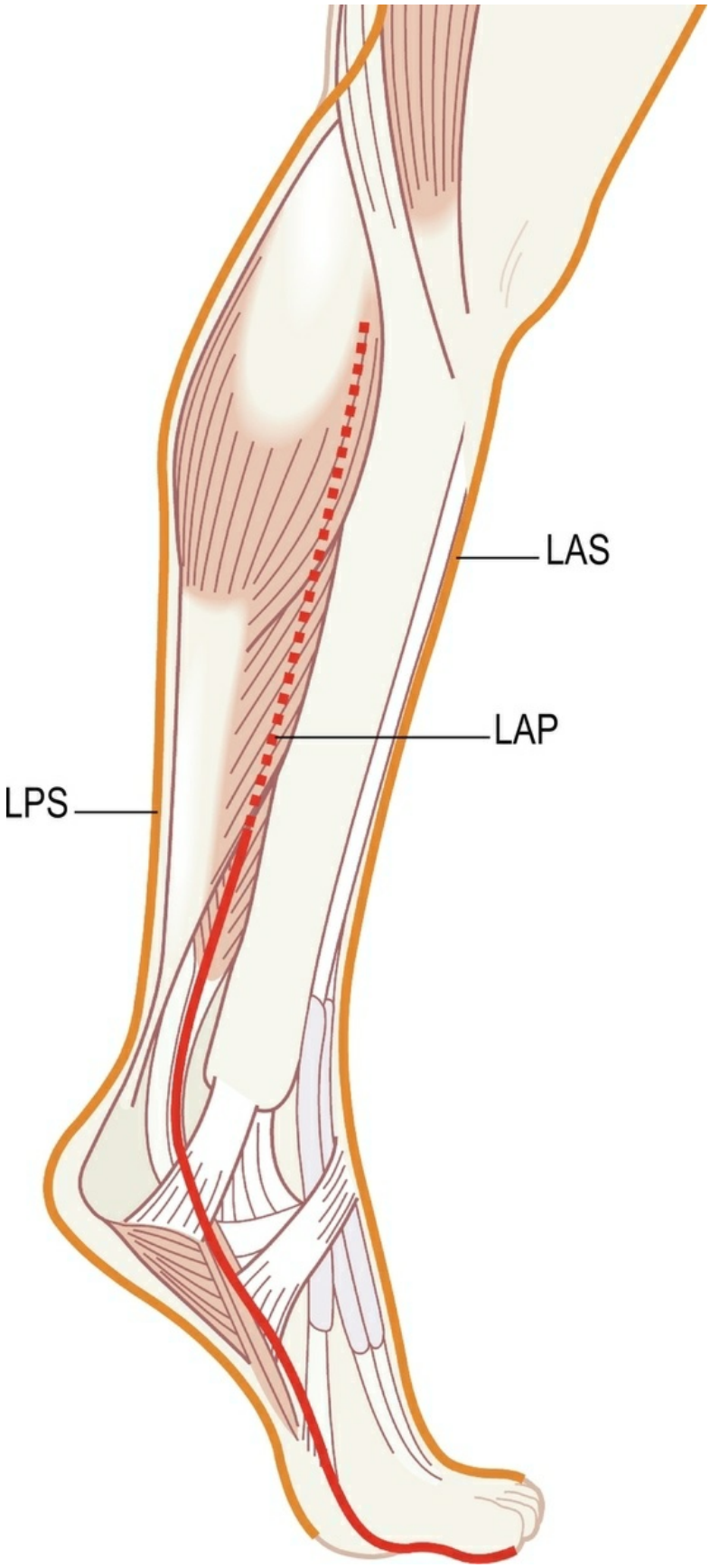
LAS
LAP
LPS

FIG. 9.6 La LAP passe entre les voies de la LPS et de la LAS, et se contracte pendant la phase de poussée de la marche pour soutenir l'arche médiale.

Les trois se rejoignent dans la loge postérieure profonde de la jambe, remplissant l'espace entre la fibula et le tibia sur la face postérieure de la membrane interosseuse (fig. 9.7).

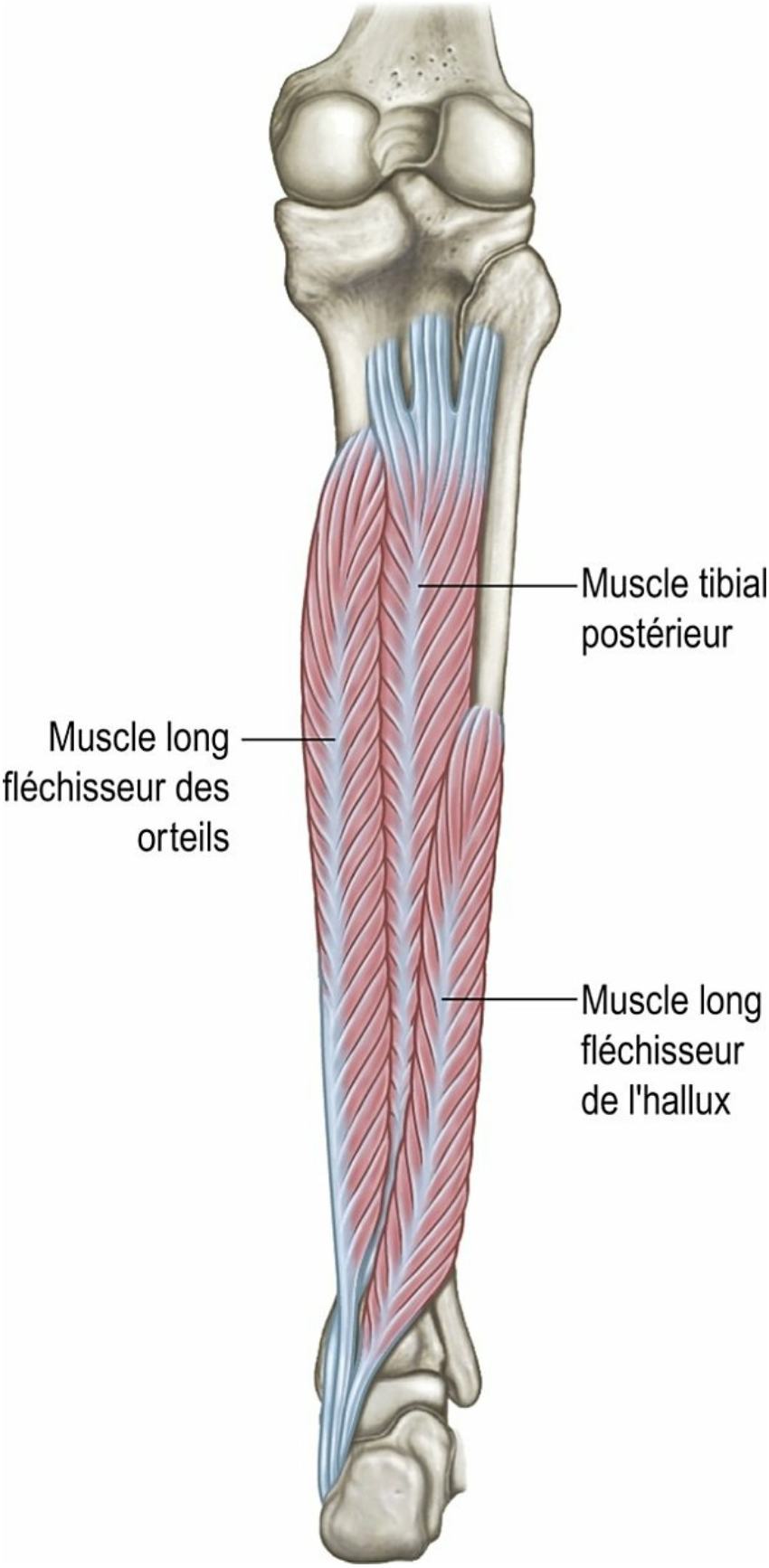
Muscle tibial postérieur
Muscle long fléchisseur des orteils
Muscle long fléchisseur de l'hallux

FIG. 9.7 Les trois muscles de la loge postérieure profonde de la jambe, sous-jacents au muscle soléaire, font partie de la LAP.

Cette ligne occupe la dernière loge disponible de la jambe (fig. 9.8). La loge antérieure dessert la LAS (voir chapitre 4) et la loge fibulaire latérale contient la Ligne Latérale (voir chapitre 5). Juste en supérieur de la cheville, cette loge postérieure profonde est complètement recouverte par la loge postérieure superficielle comprenant le muscle soléaire et les chefs du muscle gastrocnémien de la Ligne Postérieure Superficielle (voir chapitre 3) (fig. 9.9). L'accès à cette loge postérieure profonde pour la thérapie manuelle et celle du mouvement est discuté plus loin.

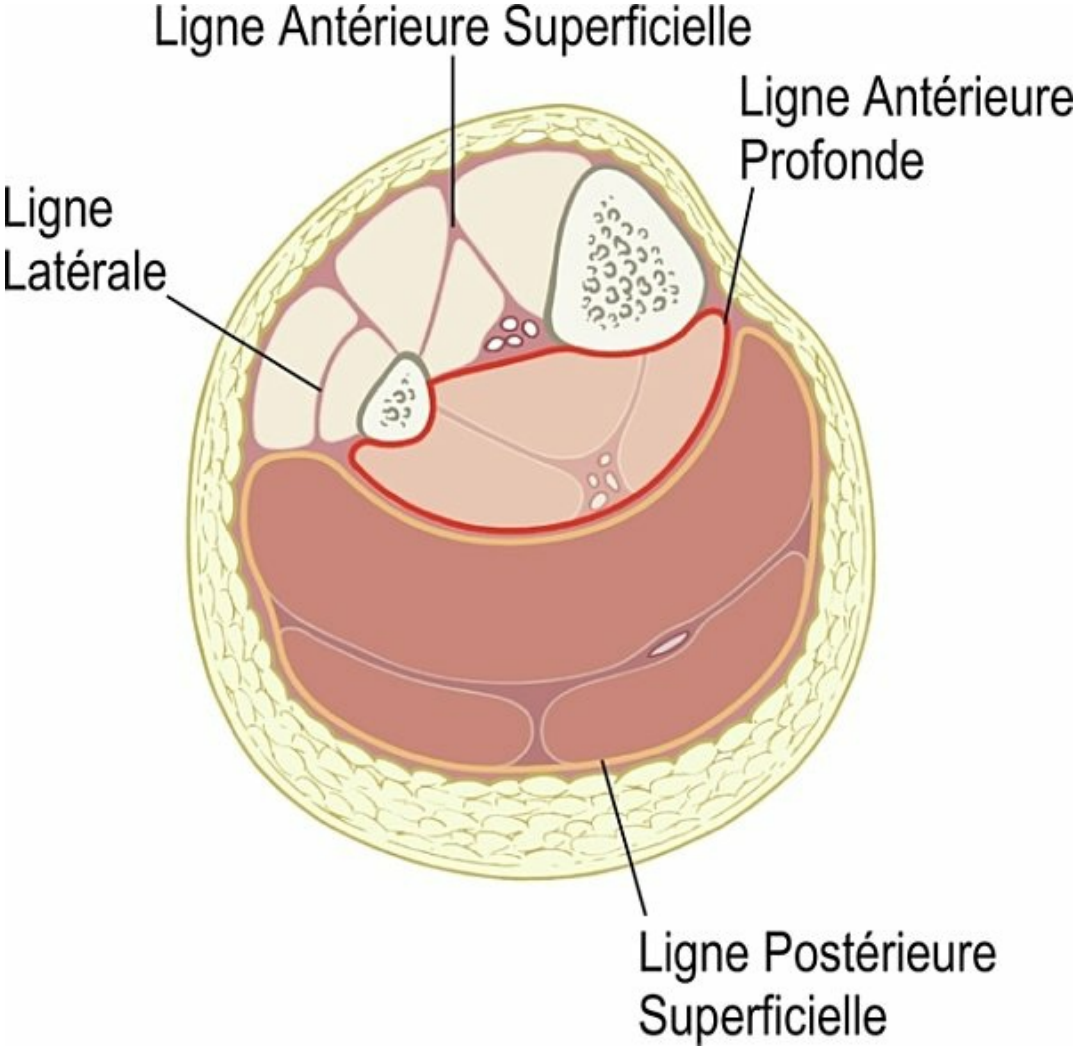

FIG. 9.8 **La loge postérieure profonde est située en postérieur de la membrane interosseuse, entre le tibia et la fibula. Noter que chacune des loges fasciales de la jambe engaine l'une des Lignes des *Anatomy Trains*.**

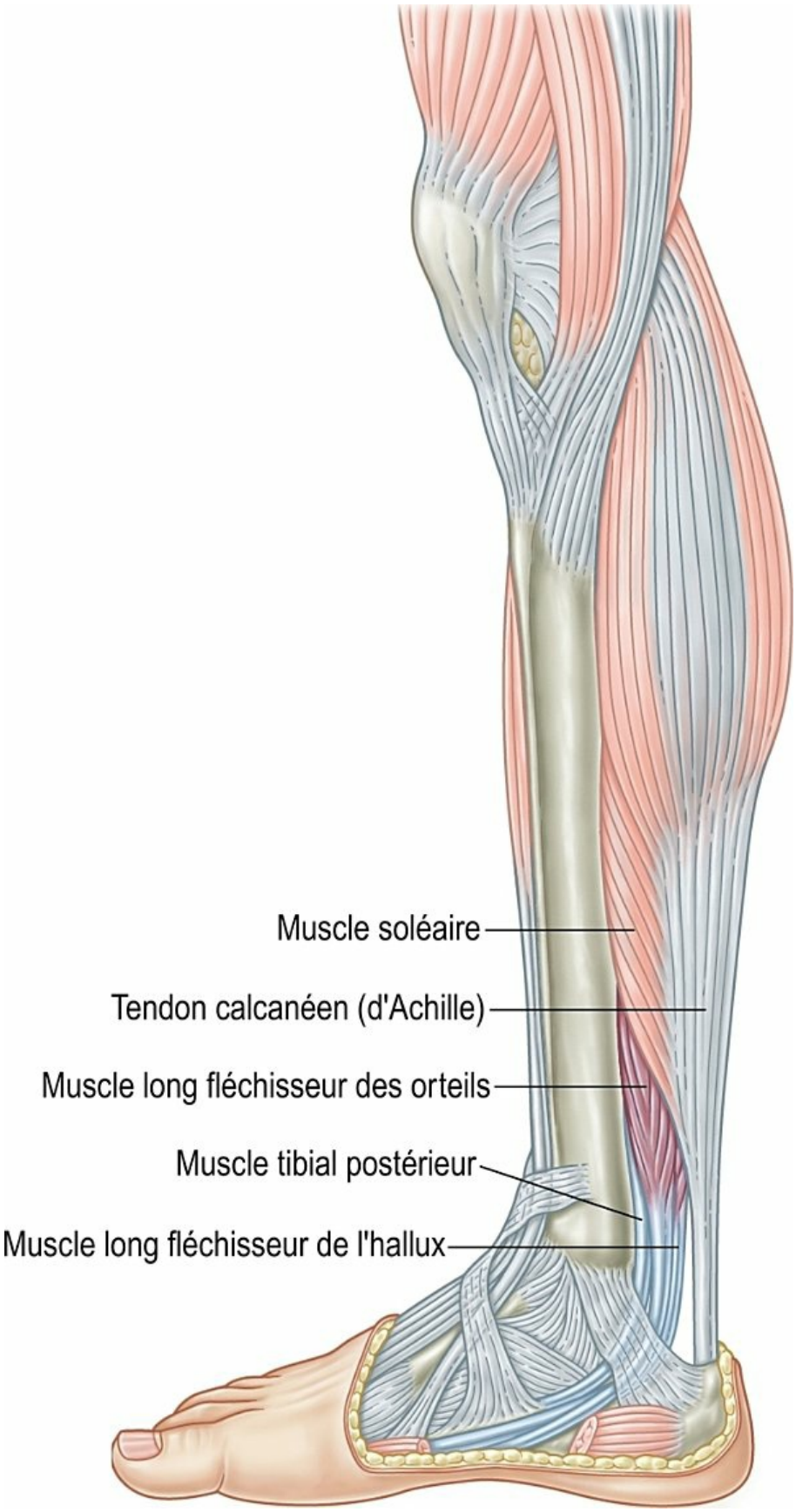
Muscle soléaire
Tendon calcanéen (d'Achille)
Muscle long fléchisseur des orteils
Muscle tibial postérieur
Muscle long fléchisseur de l'hallux

FIG. 9.9 Vue médiale de la jambe avec mise en évidence des structures de la LAP. La palpation directe n'est possible que juste en supérieur de la cheville.

Considérations générales pour la thérapie manuelle

Les expérimentations au coup par coup sur le myofascia de la Ligne Antérieure Profonde (LAP), peuvent fournir des résultats variés. Les structures myofasciales de la LAP accompagnent les extensions des viscères (comme les paquets vasculonerveux) jusque dans les membres et sont donc émaillées de zones délicates et de points d'entrée difficiles. Les praticiens habitués à travailler sur ces structures pourront établir des connexions et exercer leur travail selon une démarche intégrée. Si ces structures de la LAP sont nouvelles pour vous, nous vous recommandons d'acquérir ces méthodes dans le cadre d'un cours, où un instructeur pourra assurer votre bon positionnement, votre action et votre intention. C'est pourquoi nous vous proposons un guide de palpation des structures de la LAP, mais pas de techniques particulières détaillées. Nous vous proposons, lorsque cela se justifie, des renvois sur les vidéos des techniques des *Anatomy Trains* (www.anatomytrains.com) ainsi que sur les vidéos liées à cet ouvrage où des techniques sont présentées visuellement.

Les schémas classiques de compensation posturale associés à la LAP sont les suivants : flexion plantaire chronique (ou résistance à la dorsiflexion), arche haute ou effondrée, pronation et supination, genu valgum ou varum, bascule antérieure ou postérieure du bassin, déficit des muscles du plancher pelvien, défaut d'alignement lombaire, rotation thoracolombaire, restriction de la respiration, flexion ou hyperextension cervicale, dysfonctionnement de l'articulation temporomandibulaire (ATM), difficultés de déglutition et de langage et effondrement central généralisé accompagnant la dépression ou l'échec.

Guide de palpation 1 : la loge postérieure profonde

S'il est presque impossible de sentir les tendons du long fléchisseur des orteils ou du tibial postérieur en dessous du pied, on peut aisément sentir le long fléchisseur de l'hallux. Étirez (soulevez) votre gros orteil pour tendre le tendon autour du « treuil » représenté par la tête du métatarsien, et vous pourrez alors le palper le long du bord médial du fascia plantaire, en profondeur de l'arche médiale (voir fig. 9.4 et www.anatomytrains.com – réf. vidéo : Deep Front Line, Part 1, 23:46–26:18).

On peut plus facilement sentir les tendons le long de la face médiale du pied et de la cheville, en s'y prenant de la même façon que pour les tendons des fibulaires qui cheminent sur la face latérale du pied (vidéo 6.3). Placez un doigt juste au-dessous de la malléole médiale et mettez le pied en inversion et en flexion plantaire ; le volumineux tendon qui fait saillie sous votre doigt est celui du muscle tibial postérieur. Le tendon du muscle long fléchisseur des orteils transite à environ un doigt en postérieur du tendon du muscle tibial postérieur et on peut le sentir lorsque l'on remue les plus petits orteils.

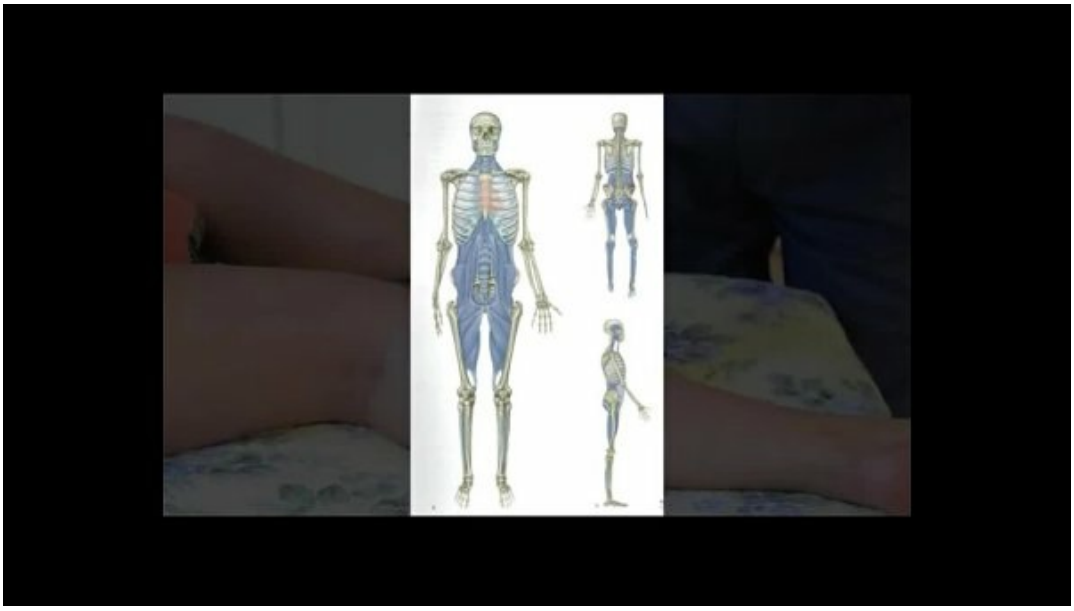

Vidéo 6.3 LAP : membre inférieur médial

Le tendon du muscle long fléchisseur de l'hallux se trouve postérieurement et en profondeur de ces deux tendons. Pour trouver le tendon du muscle long fléchisseur de l'hallux au niveau de la cheville, placez un pouce ou un doigt dans l'espace situé au-devant de la face médiale du tendon calcanéen (d'Achille) et appuyez sur la face postéromédiale de votre cheville en veillant à ne pas comprimer le faisceau nerveux. Demandez à votre patient de fléchir puis étendre son gros orteil – vous sentirez alors le gros tendon du long fléchisseur de l'hallux glisser sous votre doigt (www.anatomytrains.com – réf. vidéo : Deep Front Line, Part 1, 08:05–09:18).

Ces trois muscles sont complètement recouverts par le muscle soléaire à 7 cm environ au-dessus de la malléole lorsqu'ils remontent et entrent dans la loge postérieure profonde (voir fig. 9.9), juste derrière la membrane interosseuse, entre le tibia et la fibula (fig. 9.10). Il est difficile d'atteindre manuellement cette loge myofasciale. Il est possible d'étirer ces muscles en mettant le pied en forte dorsiflexion et en éversion, comme dans la posture de yoga du Chien tête en bas, ou en plaçant l'avant-pied sur une marche d'escalier tout en laissant s'abaisser le talon. Il est toutefois souvent difficile, pour le praticien

comme pour le patient, de discerner si l'étirement concerne le soléaire (LPS) ou les muscles plus profonds (LAP).

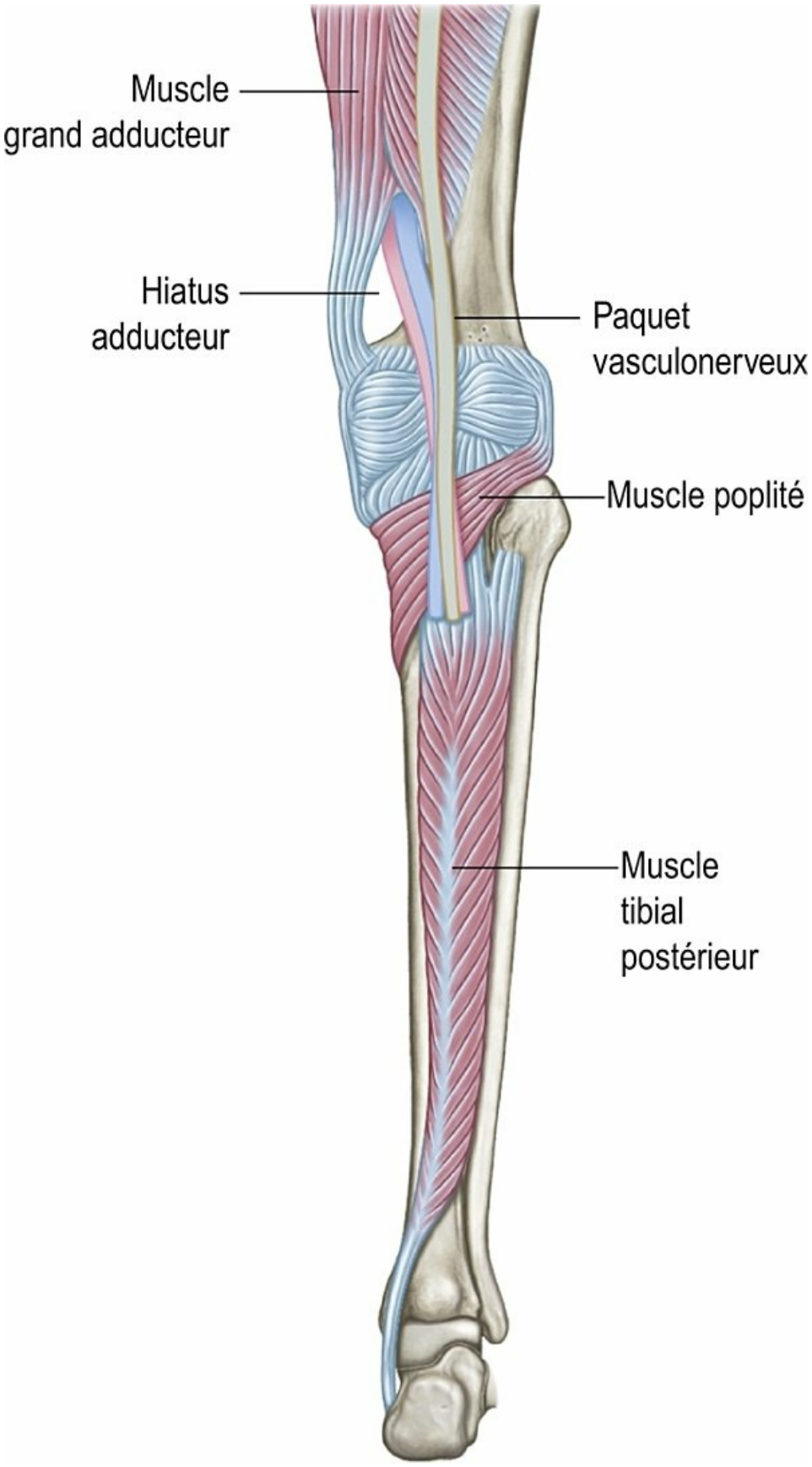
Muscle
grand adducteur
Hiatus
adducteur
Paquet
vasculonerveux
Muscle poplité
Muscle
tibial
postérieur

FIG. 9.10 La LAP passe en postérieur du genou, dans un plan fascial plus profond que la Ligne Postérieure Superficielle, avec le poplité, le paquet vasculonerveux et le fascia en postérieur de la capsule du genou.

Il est généralement possible de sentir l'état de la loge par une palpation au travers du muscle soléaire, mais uniquement si son relâchement est suffisant pour permettre cette palpation. Selon notre expérience, essayer d'atteindre ces muscles au travers du soléaire est un exercice frustrant. Cela risque même d'endommager le soléaire en le surmenant – en faisant quasi littéralement des « trous » dans le muscle – tandis que vous essayez d'atteindre les muscles sous-jacents (www.anatomytrains.com – réf. vidéo : Deep Front Line, Part 1, 20:11–23:45). Une autre façon d'atteindre cette couche profonde est d'introduire vos doigts le long du bord postéromédial du tibia, en séparant le muscle soléaire du tibia afin de parvenir jusqu'aux muscles sous-jacents (souvent très tendus et douloureux) de la loge postérieure profonde (fig. 9.11 et www.anatomytrains.com – réf. vidéo : Deep Front Line, Part 1, 09:20–15:03).

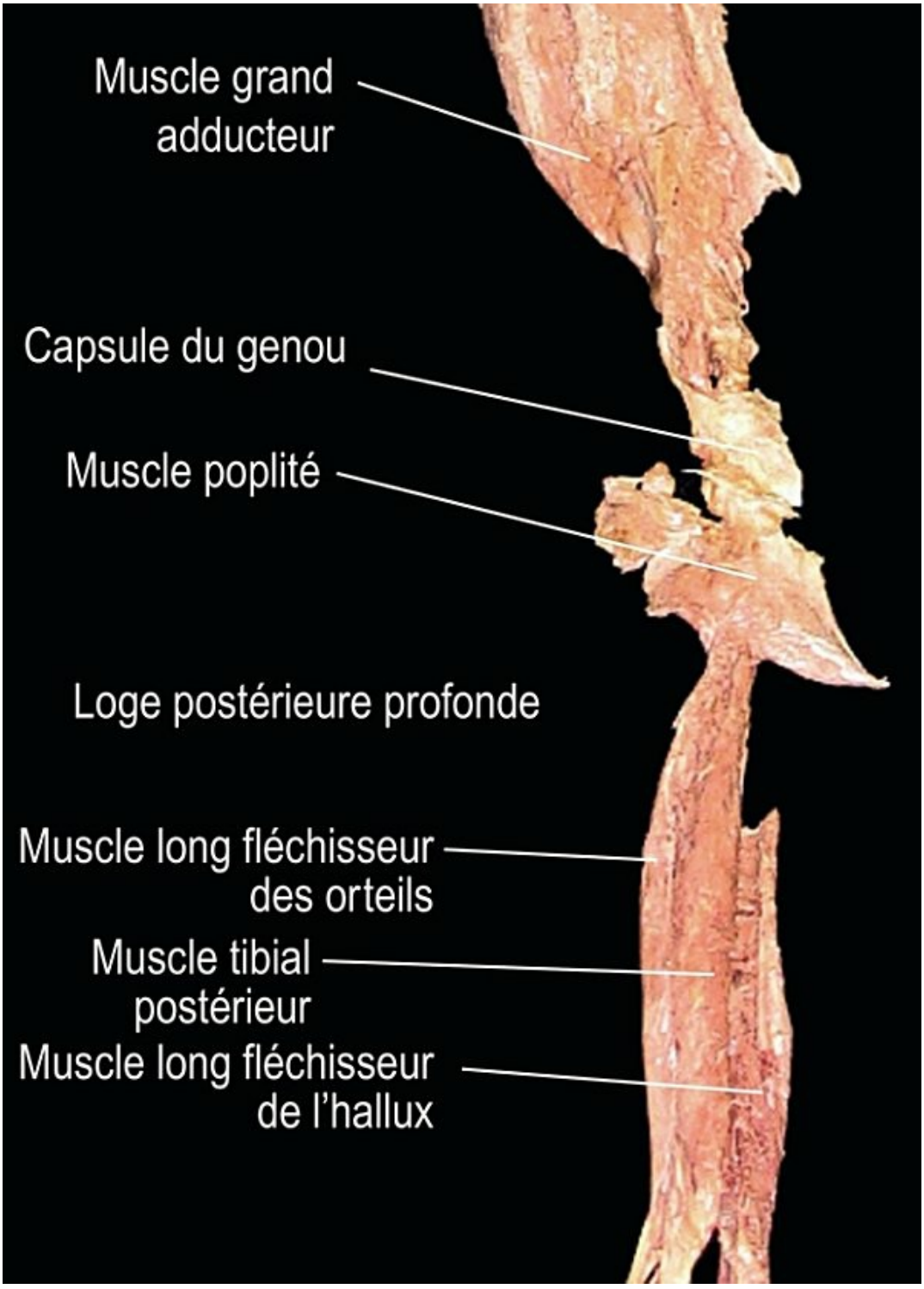

FIG. 9.11 Le fascia qui entoure le muscle poplité et la surface postérieure de la capsule ligamentaire du genou relie le muscle tibial postérieur à l'extrémité distale du muscle grand adducteur au niveau de

l'épicondyle médial du fémur.

Votre autre main peut approcher cette loge latéralement en trouvant le septum postérieur derrière les muscles fibulaires et en « plongeant » vos doigts dans cette « vallée » entre les fibulaires et le soléaire sur le bord latéral. Votre objectif est d'atteindre le bord latéral de la fibula qui est plus facile à sentir chez certains patients que chez d'autres, et plus facile à sentir plus vous vous rapprochez de la malléole. Lorsque vous y êtes, vous avez ainsi la couche fasciale de la loge postérieure profonde entre les « tenailles » de vos mains (voir fig. 9.10 et www.anatomytrains.com – réf. vidéo : Deep Front Line, Part 1, 15:03–20:10). Couplez cette position maintenue fermement avec le mouvement du patient, une flexion dorsale et une flexion plantaire, et vous pourrez espérer apporter une certaine mobilité à ces tissus plus profonds. Des répétitions multiples peuvent être nécessaires car la jambe devient progressivement plus molle et plus accessible, et le mouvement plus différencié entre la loge superficielle et la loge profonde.

Ces tissus du bas de la LAP sont très utiles pour soulager les problèmes persistants des arches du pied, qu'il s'agisse d'arche « effondrée » ou d'arche « haute » (www.anatomytrains.com – réf. vidéo : Deep Front Line, Part 1, 26:26–30:33), ainsi que pour les hallux valgus (oignons) (www.anatomytrains.com – réf. vidéo : Deep Front Line, Part 1, 30:33–32:26). Plus subjectivement, ces muscles sont associés à des schémas d'anxiété – le résultat de l'attitude somato-émotionnelle d'être « toujours sur le qui-vive ».

La cuisse – voie postéro-inférieure

Au sommet de la loge postérieure profonde, nous passons en postéro-

supérieur du genou avec le fascia qui comprend la lame antérieure et le tendon du muscle poplité, le paquet vasculonerveux formé par le nerf tibial et l'artère poplitée, et les couches latérales de la solide capsule fasciale qui entoure la partie postérieure de l'articulation du genou (voir fig. 9.10 et fig. 9.11). La « gare » suivante de cette ligne se situe sur la face supéromédiale de l'articulation du genou, le tubercule du grand adducteur situé sur l'épicondyle médial du fémur.

Le fascia qui entoure les adducteurs est une enveloppe unitaire qui relie les adducteurs à la ligne âpre du fémur, au niveau de sa face la plus profonde (vidéo 6.21). Plus près de la surface de la partie médiale de la cuisse, il nous offre un aiguillage ou point de choix sur sa voie ascendante, car les lourdes parois fasciales en antérieur et en postérieur des adducteurs partent dans des directions différentes et ne se rejoindront pas avant le rachis lombaire (fig. 9.12). Nous qualifierons ces deux continuités fasciales de voies postéro-inférieure et antéro-inférieure de la LAP.



Vidéo 6.21 Ligne Antérieure Superficielle : double enveloppe supplémentaire

La voie postérieure est constituée du muscle grand adducteur et du fascia qui l'accompagne entre les ischiojambiers et le groupe des adducteurs (fig. 9.13). Si nous progressons postérieurement au groupe des adducteurs à partir de l'épicondyle, nous pouvons suivre ce septum intermusculaire postérieur en remontant la cuisse jusqu'à la partie postérieure de la branche ischiatique, à proximité de la tubérosité ischiatique (TI), point d'attache du « chef » postérieur du grand adducteur (fig. 9.14).

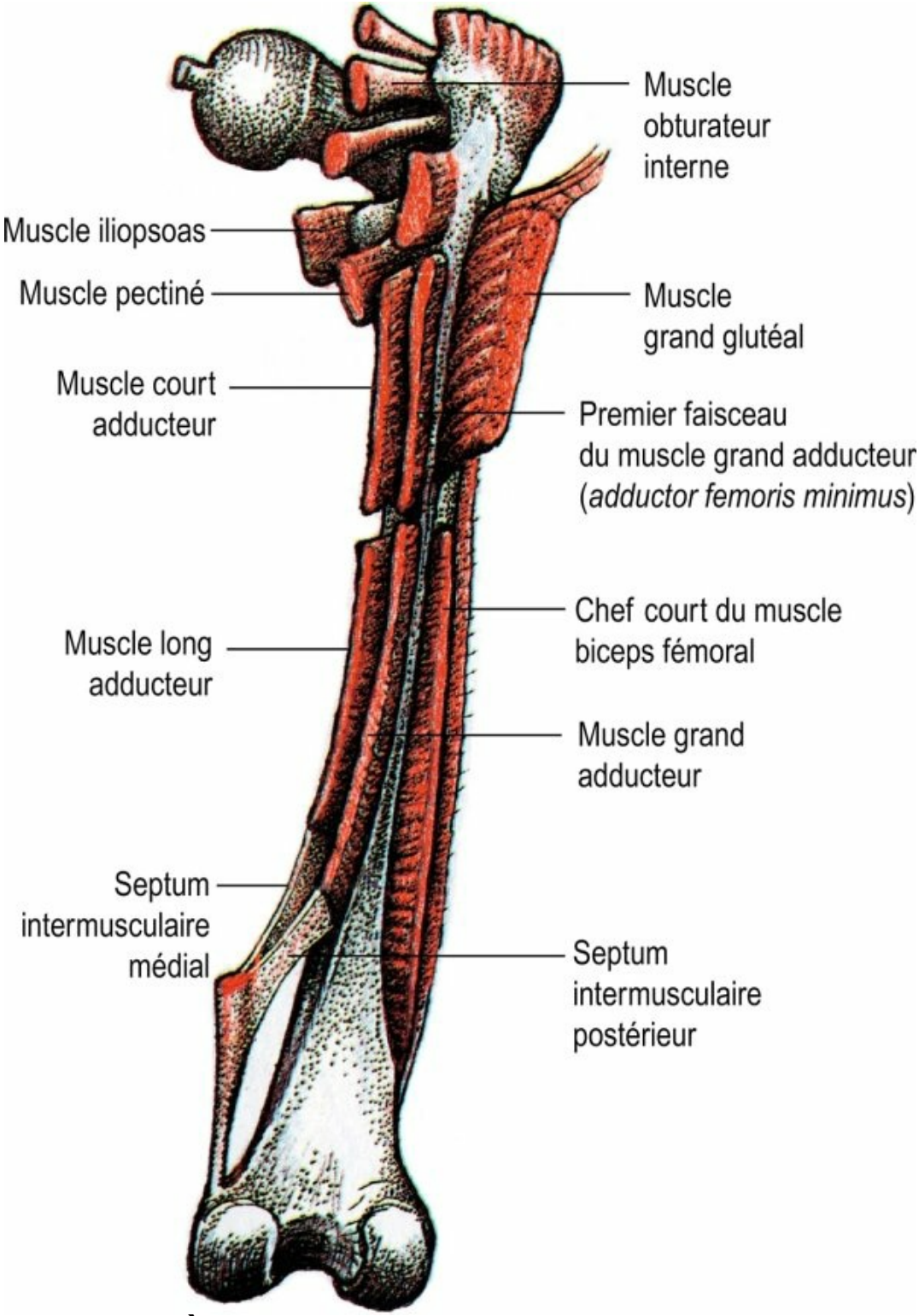

FIG. 9.12 À partir de l'épicondyle médial, deux plans fasciaux émergent ; l'un chemine supéro-antérieurement avec les muscles long adducteur et

court adducteur (la voie antéro-inférieure de la LAP) et l'autre supéro-postérieurement avec le muscle grand adducteur et son premier faisceau, l'*adductor femoris minimus* (la voie postéro-inférieure). Les deux finissent par entourer les adducteurs et les deux sont reliés à la ligne âpre depuis le fascia lata superficiel, mais chacun conduit à un ensemble différent de structures à l'extrémité supérieure. **(Reproduit avec l'aimable autorisation de Grundy, 1982.)**

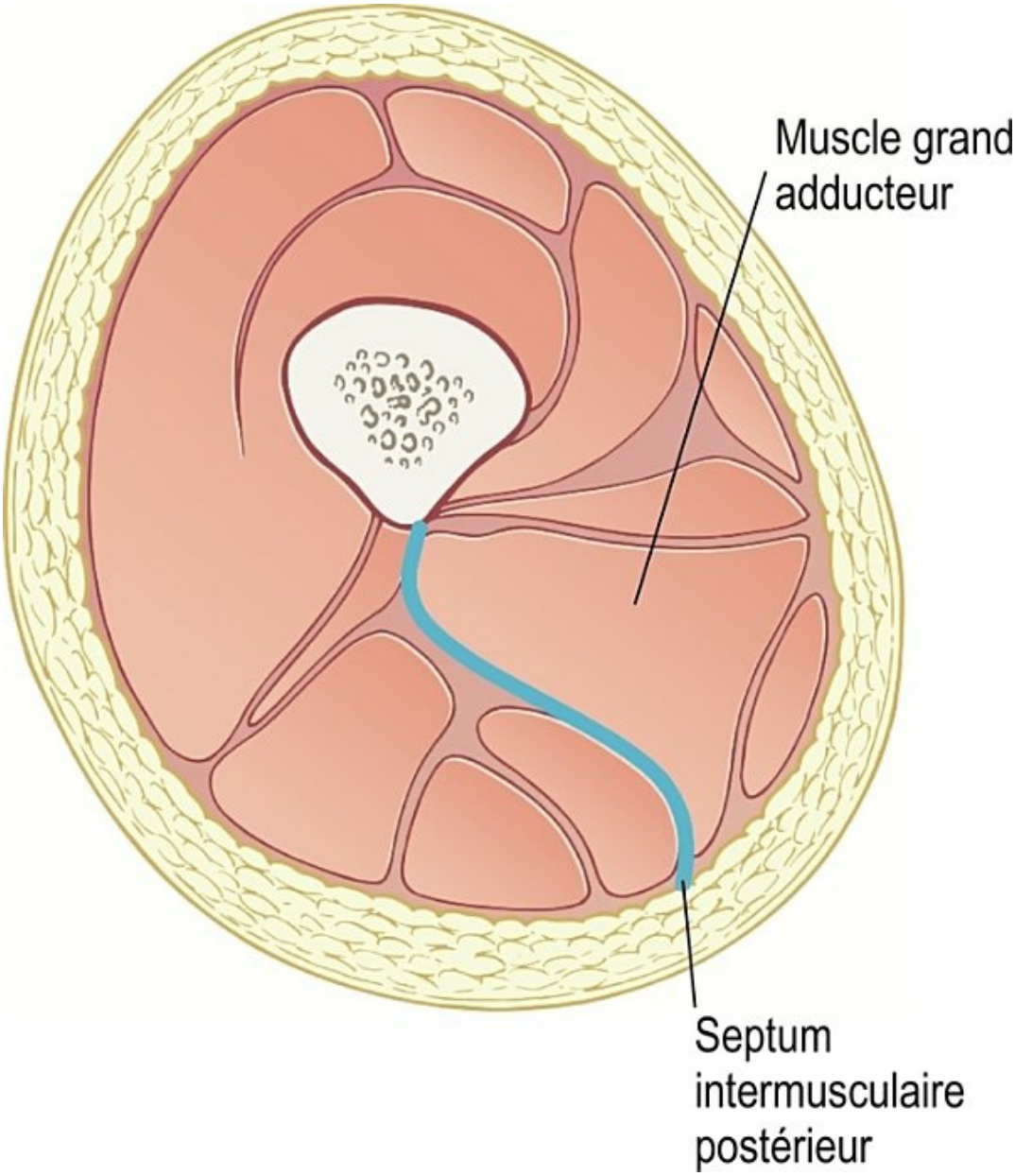

FIG. 9.13 La voie postéro-inférieure de la LAP suit le septum intermusculaire postérieur en remontant le long de la face postérieure du muscle grand adducteur.

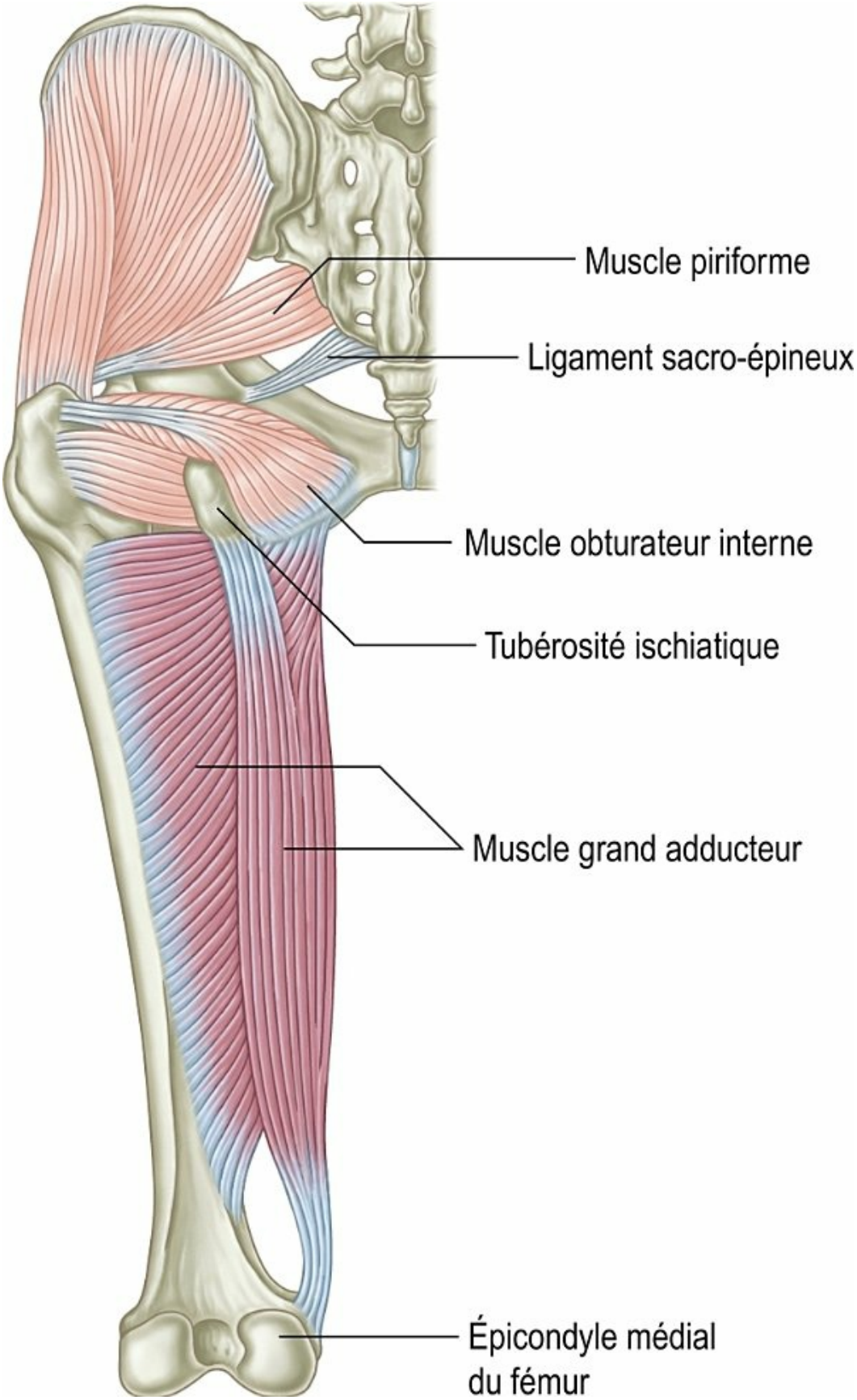
Muscle piriforme
Ligament sacro-épineux
Muscle obturateur interne
Tubérosité ischiatique
Muscle grand adducteur
Épicondyle médial
du fémur

FIG. 9.14 Le groupe des adducteurs vu par sa face postérieure, montrant la voie postéro-inférieure de la LAP qui suit un trajet supérieur jusqu'à la tubérosité ischiatique. Il est situé dans le même plan fascial que les rotateurs latéraux profonds, mais la direction transversale des fibres musculaires nous empêche de suivre un trajet remontant jusqu'à la fesse en continuant cette ligne.

À partir de l'ischion, il existe une continuité fasciale évidente qui remonte le long de la fesse, en profondeur du muscle grand glutéal jusque sur un groupe de muscles connu sous le nom de rotateurs latéraux profonds (fig. 9.15 et www.anatomytrains.com – réf. vidéo : Deep Front Line, Part 1, 1:23:27–1:35:54).

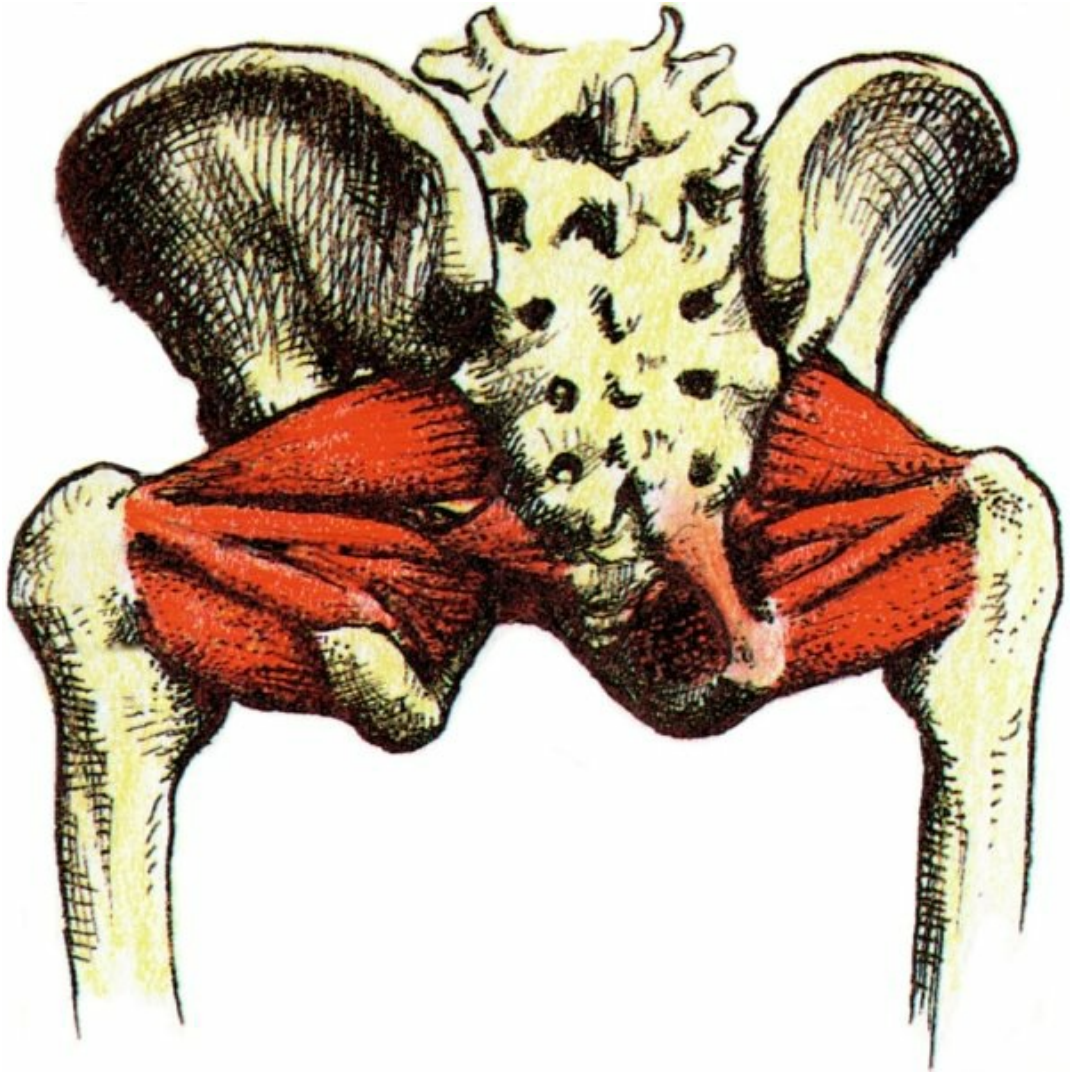

FIG. 9.15 Les rotateurs latéraux profonds, essentiels pour comprendre et optimiser la posture plantigrade humaine, ne s'intègrent pas facilement au schéma des *Anatomy Trains*. (Reproduit avec l'aimable autorisation de Grundy, 1982.)

Donc, si nous voulions inclure les rotateurs latéraux profonds dans le système des *Anatomy Trains*, ils feraient étrangement partie de cette voie postéro-inférieure de la LAP (voir aussi la discussion sur la « Ligne Postérieure Profonde », chapitre 3). En fait, même s'il existe une connexion fasciale entre les adducteurs postérieurs, le muscle carré fémoral et le reste des rotateurs latéraux, la direction des fibres de ces muscles est pratiquement perpendiculaire à celle des muscles

que nous avons suivis en remontant le long de la cuisse. Cette connexion ne peut donc pas être qualifiée de méridien myofascial selon les règles que nous nous sommes nous-mêmes imposées, bien qu'elle soit clairement liée à ce plan fascial pendant sa remontée postérieure de la cuisse. Il est préférable de considérer ces muscles importants comme faisant partie d'une série d'éventails musculaires entourant l'articulation de la hanche, car ils ne s'intègrent pas aux méridiens longitudinaux que nous décrivons ici (voir « *Fans of the Hip Joint* – les « éventails de l'articulation de la hanche » – [1] dans *Body*, publié à compte d'auteur et disponible sur : www.anatomytrains.comvidéo 3.18).



Vidéo 3.18 Ligne Antérieure Profonde : muscle carré des lombes

Nous trouverions plus facilement notre continuité myofasciale en progressant vers le haut à partir du bord inféromédial du pelvis, depuis le grand adducteur et son septum, jusque sur la face médiale de la tubérosité/branche ischiatique (fig. 9.16). Nous pouvons suivre une connexion fasciale solide au-dessus de l'os jusque sur

l'aponévrose externe dense du muscle obturateur interne, liée à l'élévateur de l'anus du plancher pelvien via la ligne arquée (fig. 9.17). Il s'agit d'une ligne importante de stabilisation qui descend du tronc et longe la face postéromédiale du membre inférieur.

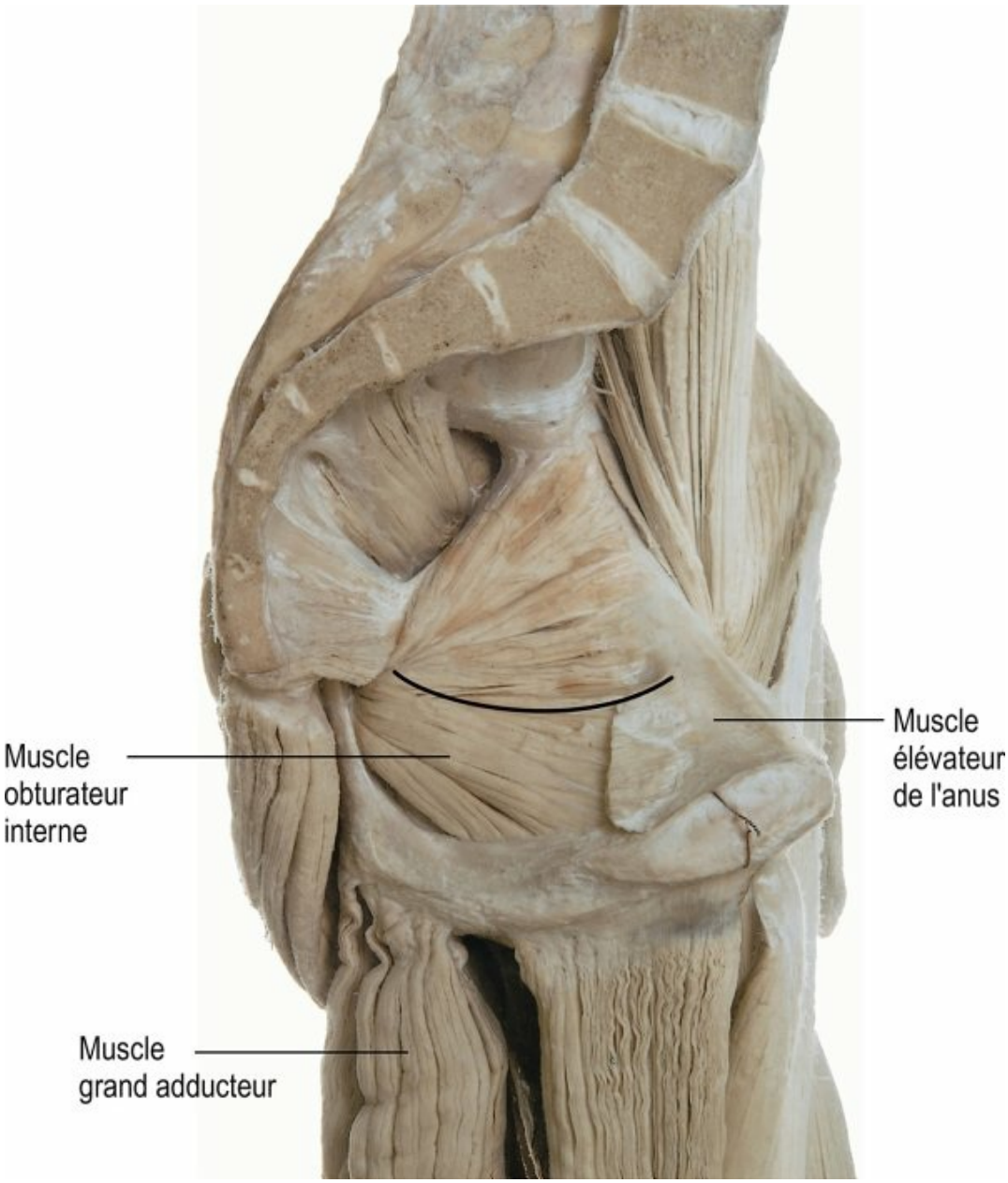

FIG. 9.16 Bien que tout le fascia superficiel ait été retiré dans cette dissection, il y a une connexion partant du muscle grand adducteur (et du septum intermusculaire

postérieur représenté par l'espace sombre juste derrière lui), jusqu'à la ligne arquée (ligne courbe noire) où l'élévateur de l'anus rejoint la paroi latérale du petit bassin, en passant par la tubérosité ischiatique et le fascia inférieur du muscle obturateur interne. (© Ralph T. Hutchings. Reproduit d'Abrahams, et al. 1998.)

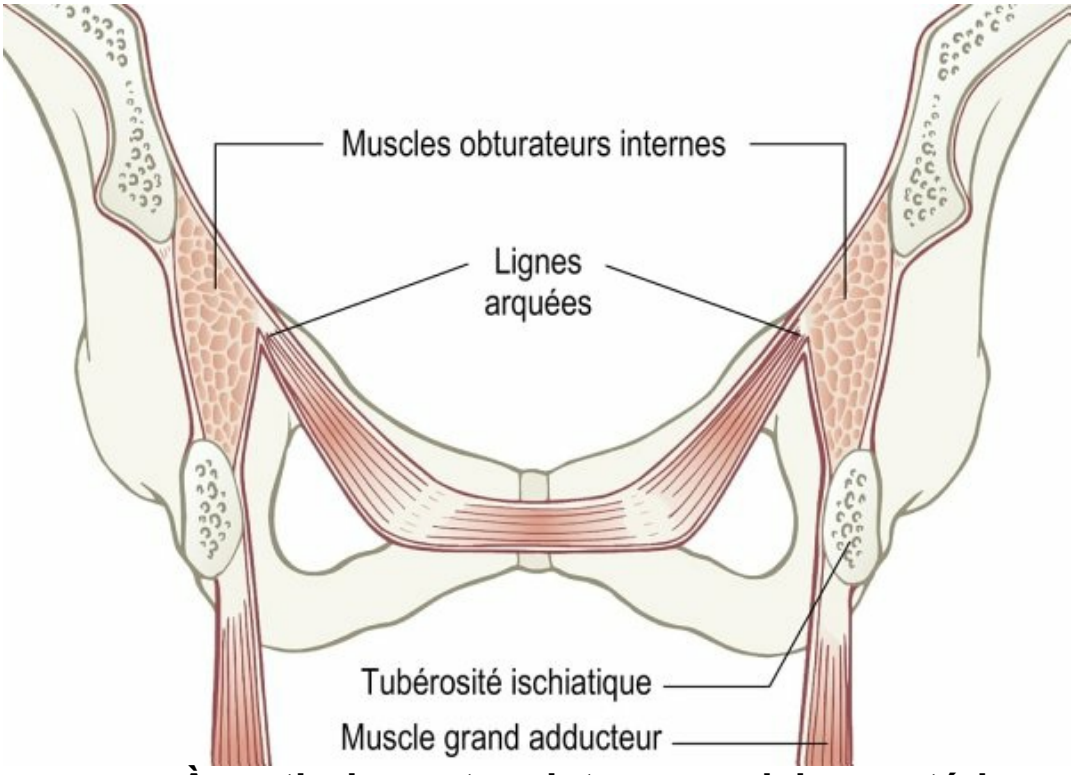

FIG. 9.17 À partir du septum intermusculaire postérieur et du grand adducteur, la voie fasciale remonte à l'intérieur de la tubérosité ischiatique sur le fascia du muscle obturateur interne jusqu'à entrer en contact avec le plancher pelvien (muscle élévateur de l'anus).

Le plancher pelvien est un ensemble complexe de structures – un entonnoir musculaire, entouré de feuillets fasciaux et de ligaments viscéraux – qui mérite à lui seul plusieurs ouvrages [2]. Pour notre propos, il constitue le socle de la portion de la LAP au niveau du tronc, avec de multiples connexions autour de la cavité

abdominopelvienne. Nous avons suivi la voie postéro-inférieure détaillée dans le tableau 9.1. Cette voie nous emmène des faisceaux coccygien et iliococcygien de l'élévateur de l'anus jusque sur le coccyx, où nous pouvons poursuivre en antéro-supérieur par le fascia antérieur du sacrum. Ce fascia se mêle au ligament longitudinal antérieur qui remonte le long de la partie antérieure du rachis, où il rejoint la voie antéro-inférieure à la jonction entre le psoas et les piliers du diaphragme (fig. 9.18).

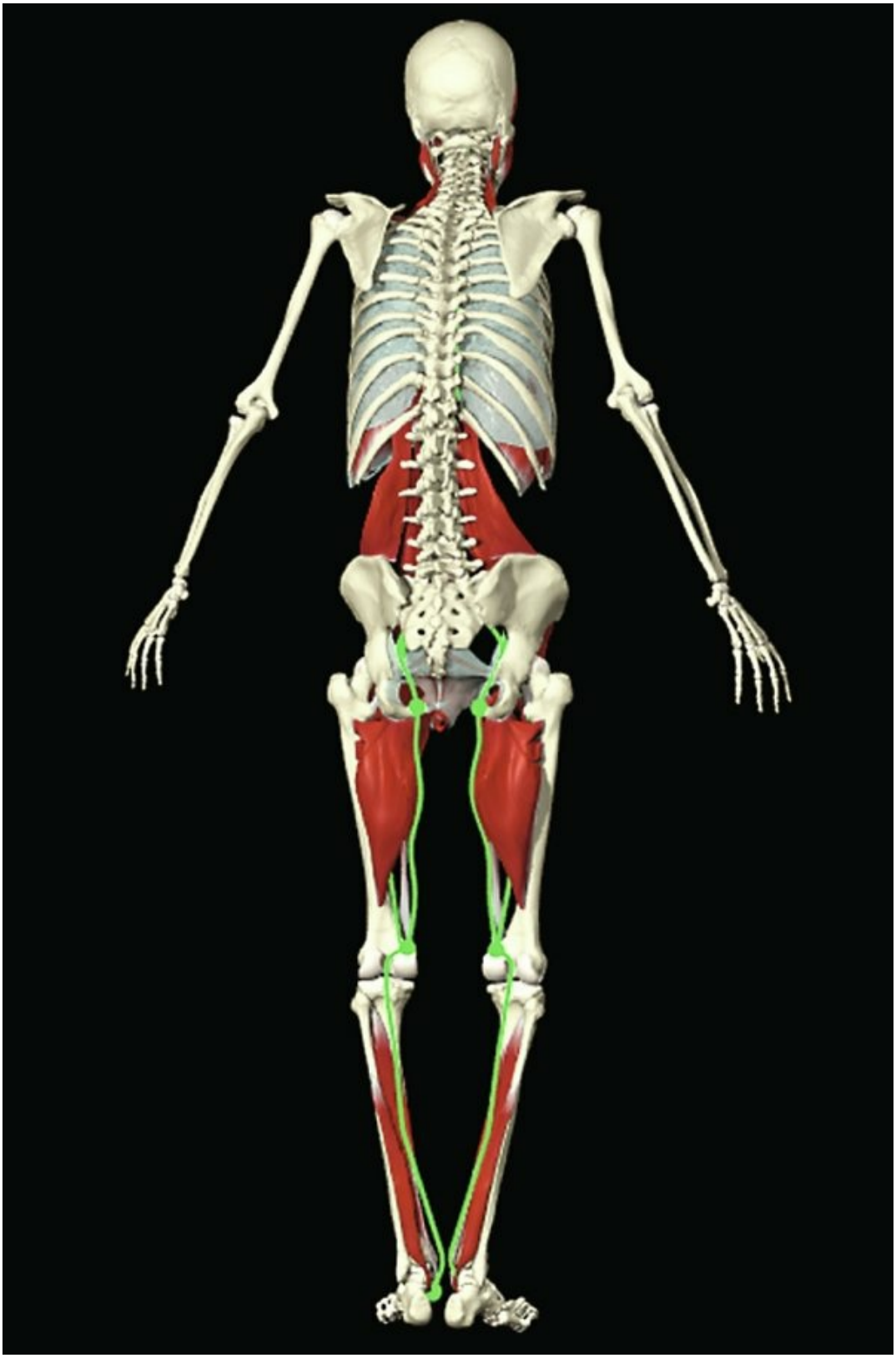

FIG. 9.18 **Ligne Antérieure Profonde, vue des « voies » et « gares » postéro-inférieures selon Primal Pictures.**

(Image gracieusement fournie par Primal Pictures, www.primalpictures.com.)

Les ensembles complexes de connexions ici sont difficiles à faire entrer dans une présentation linéaire. Nous pouvons noter, par exemple, que le plancher pelvien, ou du moins le muscle pubococcygien central, est également relié à la lame postérieure du muscle droit de l'abdomen qu'il atteint par ses faisceaux supérieurs (décrit plus loin dans ce chapitre – voir fig. 9.31).



Guide de palpation 2 : la voie postéro-inférieure

La zone de la LAP en postérieur du genou n'est pas facilement accessible à la palpation ou à l'intervention manuelle en raison du passage du paquet vasculonerveux et du coussinet adipeux qui recouvre ces tissus. La « gare » suivante – l'épicondyle médial du fémur – est facile à sentir si vous faites descendre votre pouce en exerçant une certaine pression sur la face médiale de votre cuisse jusqu'à ce que vous trouviez la saillie de l'épicondyle à environ 5 cm au-dessus du genou.

Cette « gare » marque le début d'une division entre le septum postérieur qui remonte en postérieur des adducteurs, les séparant des ischiojambiers, et le septum antérieur (intermusculaire médial) séparant les adducteurs du quadriceps. Si nous commençons par la palpation du septum postérieur, placez votre patient en décubitus latéral et repérez l'épicondyle médial du fémur (voir fig. 9.14). Vous trouverez un espace d'un doigt ou plus entre ce condyle et les tendons ischiojambiers médiaux proéminents en provenance de la face postérieure du genou. Cette « vallée » correspond au bord inférieur du septum.

Suivez cette « vallée » en remontant le plus possible en direction de la tubérosité ischiatique. Chez certains patients, elle sera facile à suivre et vous pourrez travailler plus en profondeur dans ce septum, dans son trajet formant un léger « S » en direction de la ligne âpre (voir fig. 9.13). Chez les patients ayant un muscle grand adducteur

« marié » aux ischiojambiers, cependant, le septum et les tissus voisins peuvent être trop cohésifs pour trouver une quelconque « vallée » remontant loin dans la cuisse ; le septum ressemble davantage à un morceau de ruban adhésif entre les muscles ou à une sorte de collier de « perles » représentées par des cristaux de lactate de calcium s'étant déposés dans le septum. L'objectif à atteindre est de récupérer de l'espace entre ces groupes musculaires afin d'ouvrir le septum et libérer les mouvements. L'insinuation des doigts dans cette division tout en alternant flexion et extension du genou peut permettre une plus grande liberté de glissement entre les ischiojambiers et les adducteurs postérieurs, ce qui est important chez tous les sportifs ou chez toute personne marchant en canard.

L'extrémité supérieure de cette « vallée » émergera au point postéro-inférieur de la tubérosité ischiatique. À ce stade, vous pouvez en général vous orienter en plaçant vos doigts dans le coin postéro-inférieur de la tubérosité ischiatique, votre patient étant allongé sur le côté, jambe en adduction (« levez la jambe entière vers le plafond »). Le muscle grand adducteur, inséré sur la partie basse de la tubérosité ischiatique, « jaillira » entre vos doigts lors de ce mouvement.

Pour isoler les muscles ischiojambiers, alternez ce mouvement avec une flexion du genou du patient (jambe relâchée sur la table, le talon du patient en contre-résistance à la poussée que vous exercez avec votre autre main ou votre cuisse). Les ischiojambiers s'insèrent sur la face postérieure de la tubérosité ischiatique ; vous sentirez cette insertion se contracter lors de la flexion du genou contre résistance (voir fig. 9.16). Placez vos doigts entre ces deux structures et vous serez sur l'extrémité supérieure du septum postérieur des adducteurs. Le septum chemine en ligne droite entre l'épicondyle fémoral et cette extrémité supérieure. Dans les cas où la « vallée » est impénétrable, un travail pour étaler latéralement les tissus fasciaux et relâcher les muscles voisins sera récompensé par l'apparition de cette « vallée » et, surtout, par un mouvement différencié entre le pelvis et le fémur ainsi qu'entre les ischiojambiers et le grand adducteur (www.anatomytrains.com – réf. vidéo : Deep Front Line, Part 1, 43:25–

44:59).

Les adducteurs eux-mêmes sont accessibles à un travail d'étalement général sur toute leur longueur (www.anatomytrains.com – réf. vidéo : Deep Front Line, Part 1, 36:20–42:00) ainsi qu'à un travail spécifique sur la zone médiale de l'articulation de la hanche, à proximité de la branche ischiatique, notamment pour corriger une jambe courte fonctionnelle (www.anatomytrains.com – réf. vidéo : Deep Front Line, Part 1, 45:00–52:20).

À partir du muscle grand adducteur, on trouve un fascia de connexion depuis la tubérosité ischiatique, le long de sa face médiale, jusqu'au fascia de l'obturateur interne et, depuis ce feuillet fascial, jusque sur les feuillets des muscles du plancher pelvien via la ligne arquée (fig. 9.18). La palpation dans cette direction n'est pas destinée aux âmes sensibles et doit initialement être pratiquée sur un ami ou un collègue tolérant, mais c'est une façon gratifiante et peu invasive d'intervenir sur le plancher pelvien, site de tant de lésions structurelles, surtout chez les femmes. Votre patient étant allongé sur le côté ou sur le ventre, placez votre main sur le bord postéromédial de la tubérosité ischiatique. Laissez votre index en contact avec le ligament sacrotubéral pour vous servir de guide afin d'éviter d'avancer trop loin sur la branche ischiatique. Commencez à glisser en supéro-antérieur dans la direction du nombril, en maintenant l'extrémité des doigts en contact délicat mais direct avec l'os. Un peu de pratique vous enseignera quelle quantité de peau prendre – le but n'étant pas d'étirer la peau (fig. 9.19).

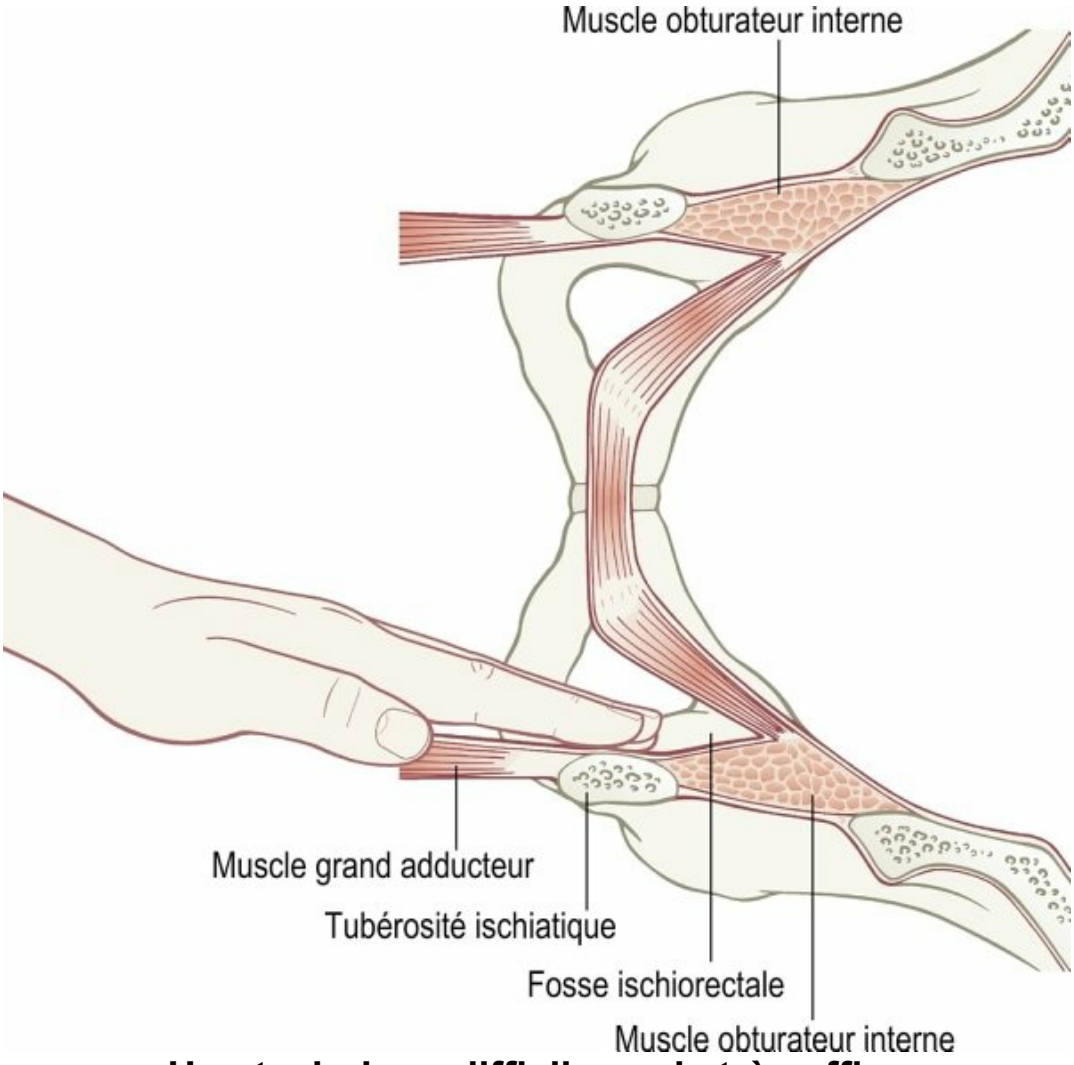

FIG. 9.19 Une technique difficile, mais très efficace, pour accéder au triangle postérieur du plancher pelvien implique de glisser jusque dans la fosse ischio-anale le long de la tubérosité ischiatique en direction du nombril jusqu'à ce que vous puissiez sentir et évaluer les tensions du plancher pelvien. Selon l'état de celui-ci, vous pouvez utiliser la thérapie manuelle soit pour abaisser le tonus et la position de la partie postérieure du plancher pelvien, soit pour augmenter son tonus.

En supérieur de la tubérosité/branche ischiatique, vous sentirez le tissu légèrement plus mou du fascia de l'obturateur interne sous la pulpe des doigts. Veillez à rester à distance de la marge de l'anus et il sera souvent utile de rassurer verbalement le patient. Poursuivez un

trajet supérieur le long du fascia de l'obturateur jusqu'à buter avec vos doigts contre une paroi. Cette paroi correspond au plancher pelvien, le muscle élévateur de l'anus.

Aucune théorie ne remplace la pratique de la palpation du plancher pelvien chez de nombreux patients pour évaluer son état. Nous avons trouvé que chez de nombreux patients, notamment des hommes, le plancher pelvien apparaît haut et tendu, ce qui signifie que vos doigts devront s'insinuer en profondeur dans l'espace pelvien avant de rencontrer une paroi paraissant solide. D'autres patients, moins nombreux – surtout des femmes et souvent en post-partum –, présenteront un plancher pelvien mou, que vous trouverez beaucoup plus bas dans le pelvis et qui semble spongieux au toucher. Ce n'est que rarement que vous trouverez les schémas inverses : un plancher pelvien bas mais néanmoins très tonique, ou bien un plancher pelvien spongieux mais situé haut dans le pelvis.

Chez les patients qui présentent le schéma classique d'un muscle élévateur de l'anus haut et tendu, vous pouvez accrocher vos doigts dans le fascia de l'obturateur, juste au-dessous du plancher pelvien, et emmener ce fascia avec vous lorsque vous poursuivez vers la tubérosité ischiatique (voir fig. 9.19). Cela entraînera souvent un relâchement et un abaissement du plancher pelvien. Chez les patients avec un plancher pelvien atone ou affaissé, vous pouvez presser vos doigts vers le haut contre le plancher pelvien tout en demandant au patient de contracter et de relâcher ses muscles, ce qui l'aidera souvent à trouver et à renforcer cette zone vitale. Il s'agit ici d'une simple introduction à la palpation de cette zone anatomiquement, neurologiquement et psychologiquement complexe. Il sera nécessaire de montrer de l'attention, de la sensibilité, de l'expérience et de l'habileté pour démêler les milliers de maux dont a hérité cette chair si particulière.



La cuisse – voie antéro-inférieure

En revenant sur la face médiale de la cuisse, juste en supérieur du genou, nous pouvons prendre l'autre voie de la LAP au niveau de la

cuisse, la voie antéro-inférieure, qui est la ligne principale de la LAP selon notre approche des méridiens myofasciaux. Cette ligne fasciale pénètre le muscle grand adducteur par le hiatus adducteur avec le paquet vasculonerveux pour ressortir sur la face antérieure de ce muscle, dans le septum intermusculaire entre le groupe des adducteurs et le groupe des quadriceps (fig. 9.20, vidéo 4.11).



Vidéo 4.11 Ligne Antérieure Profonde avec la mâchoire

Ce septum délimite le sillon sous-jacent au muscle sartorius. Même si nous nous en tenons à notre description traditionnelle sous forme de Lignes, il est particulièrement important d'élargir ici notre vision pour considérer cette partie de la LAP comme une courbure complexe dans un plan fascial en trois dimensions. Elle se déploie en forme de voile : à la surface, sa « chute » (bord latéral) suit un trajet supérieur sous-jacent au muscle sartorius, en partant juste en supérieur de la face médiale du genou en direction de la partie antérieure de la hanche et du trigone fémoral (le sartorius faisant office de « ligne de chute » – resserrant de manière réglable le bord de ce fascia là où il fait

l'interface avec le fascia lata).

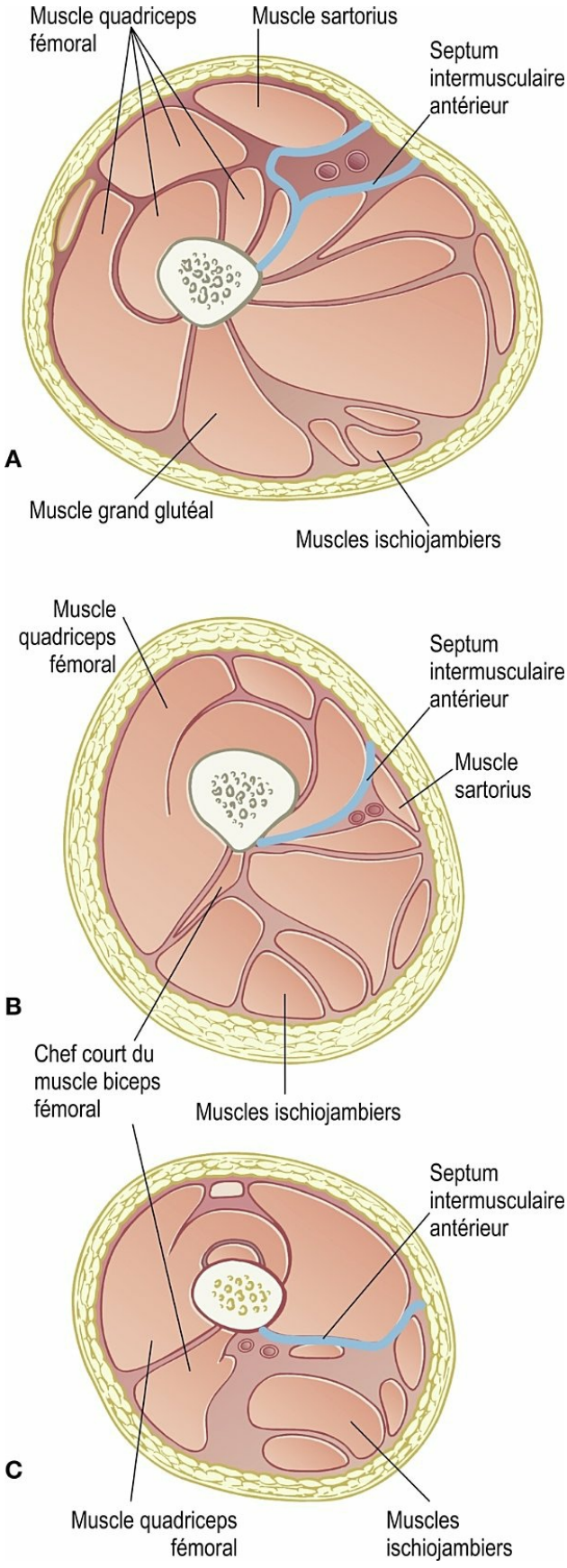
Muscle quadriceps fémoral
Muscle sartorius
Septum intermusculaire antérieur
A
Muscle grand glutéal
Muscles ischiojambiers
Muscle quadriceps fémoral
Septum intermusculaire antérieur
Muscle sartorius
B
Chef court du muscle biceps fémoral
Muscles ischiojambiers
Septum intermusculaire antérieur
C
Muscle quadriceps fémoral
Muscles ischiojambiers

FIG. 9.20 A-C. La voie antéro-inférieure de la LAP suit le septum intermusculaire antérieur entre les adducteurs et les ischiojambiers. A est plus proche de la hanche ; C est plus proche du genou.

Le « guindant » (bord médial) est fermement inséré sur la ligne âpre sur le « mât » du fémur depuis la face postéromédiale du genou, en remontant le long de la face postérieure du fémur jusqu'au petit trochanter (fig. 9.21). La « bordure » de la voile est fixée sur la « bôme » représentée par la branche ischiopubienne.

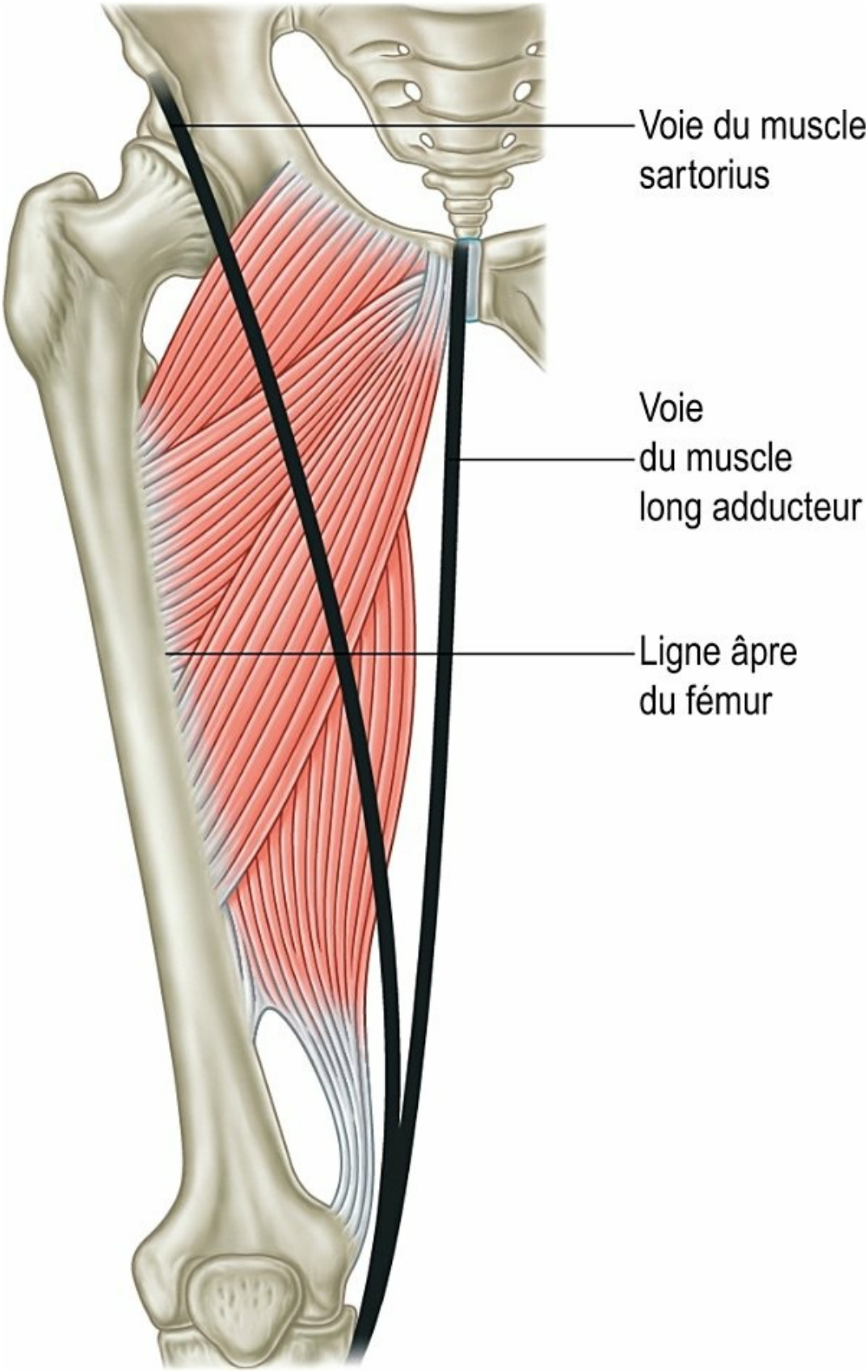
Voie du muscle sartorius
Voie du muscle long adducteur
Ligne âpre du fémur

FIG. 9.21 Le septum antérieur de la cuisse présente une courbe complexe ressemblant à une voile qui se déploie depuis la ligne âpre jusqu'au muscle sartorius.

À partir de là, la voie principale de la LAP remonte le long du complexe des muscles psoas et de son fascia associé, qui monte antérieurement à partir du petit trochanter. Le muscle grand psoas passe directement en antérieur de l'articulation de la hanche et enrobe la crête iliopectinée avant de plonger postérieurement aux organes et à leur enveloppe péritonéale pour rejoindre le rachis lombaire (fig. 9.22). Ses insertions proximales sont sur les corps et les processus transverses (PT) de toutes les vertèbres lombaires, incluant aussi fréquemment T12. Chaque muscle psoas occupe la gouttière entre les corps vertébraux et les PT en antérieur du rachis, tout comme les muscles transversaires épineux occupent les gouttières entre les PT et les processus épineux en postérieur (fig. 9.23).

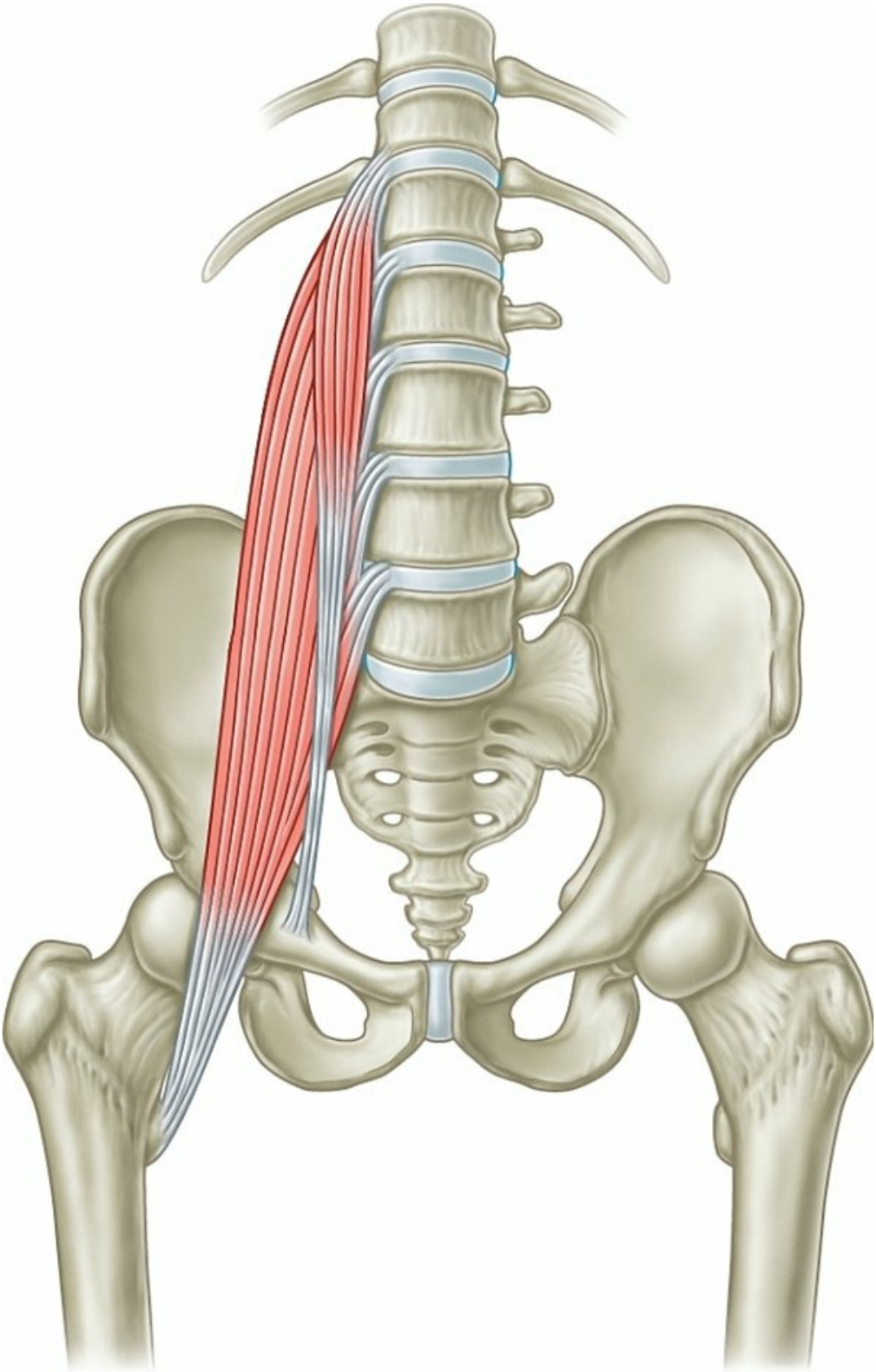

FIG. 9.22 **Le muscle grand psoas est le principal hauban de soutien entre le rachis et le membre inférieur, joignant le haut au bas, la respiration à la marche et agissant avec les autres muscles locaux de façon complexe pour stabiliser des mouvements variés.**

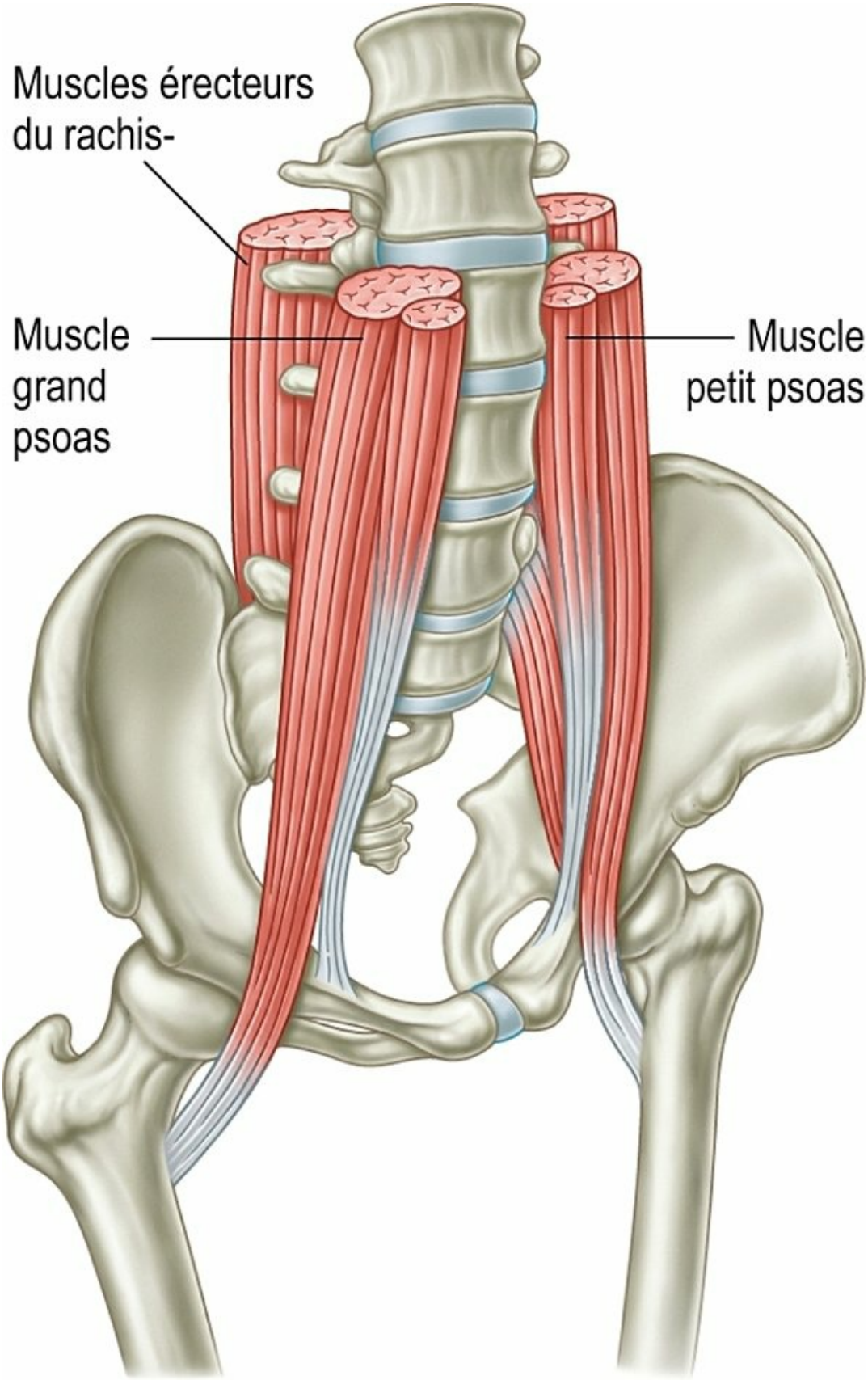
Muscles érecteurs
du rachis-
Muscle
grand
psoas
Muscle
petit psoas

FIG. 9.23 Il y a quatre « gouttières » autour du rachis ; les muscles érecteurs du rachis à l'arrière et les muscles psoas à l'avant occupent ces gouttières et soutiennent les vertèbres lombaires.

Dans l'aine, le septum intermusculaire antérieur s'ouvre dans le trigone fémoral (triangle de Scarpa), bordé sur la face médiale par le long adducteur, sur la face latérale par le sartorius, et, sur son bord supérieur, par le ligament inguinal (fig. 9.24). À l'intérieur du trigone fémoral, nous trouvons le paquet vasculonerveux fémoral, un ensemble de ganglions lymphatiques et la continuation du myofascia de la LAP – les muscles iliopsoas sur la face latérale et pectiné sur la face médiale, l'ensemble recouvrant la partie antérieure de l'articulation de la hanche et la tête du fémur et tous s'insérant sur le petit trochanter.

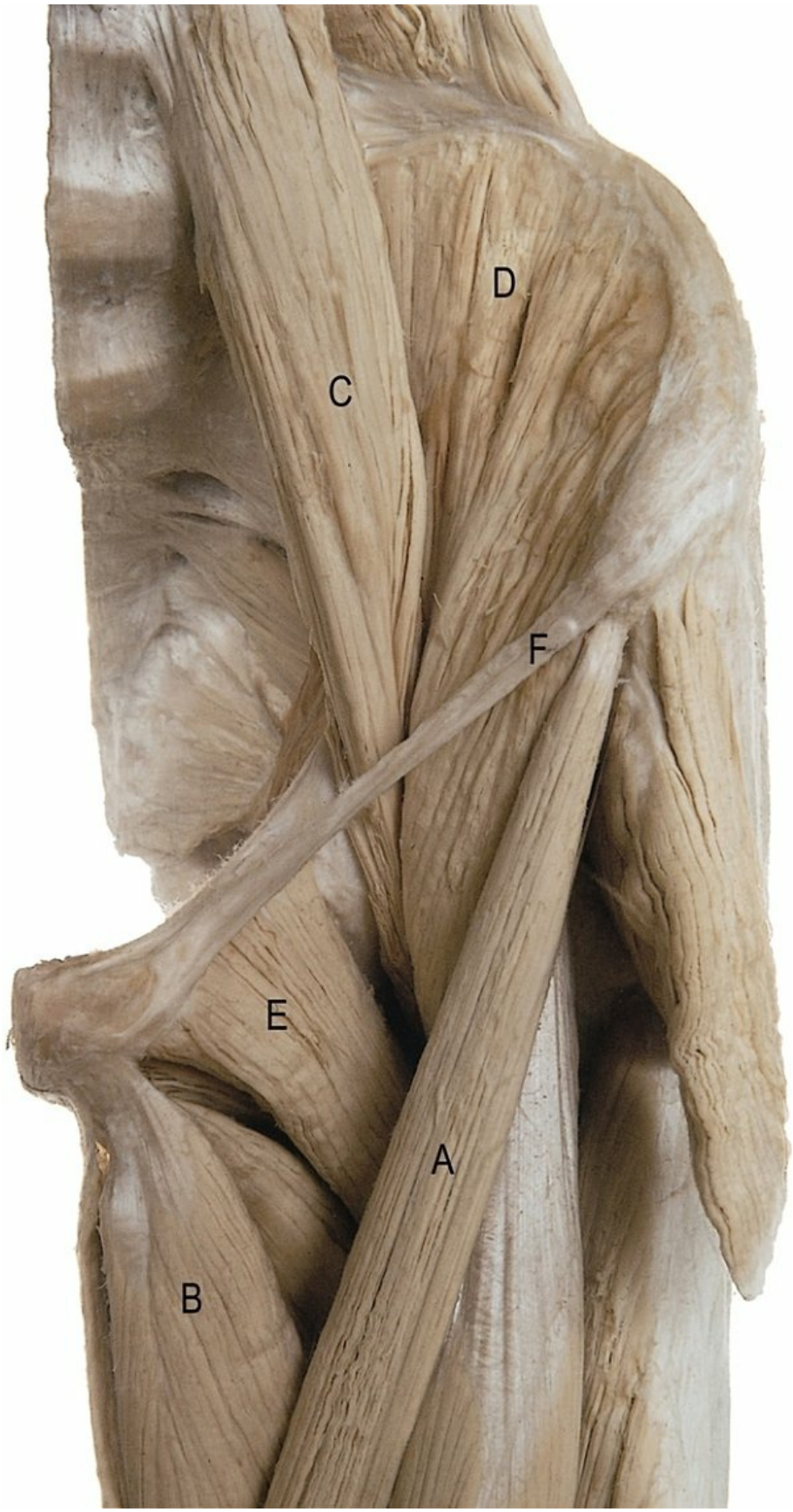
D
C
F
E
A
B

FIG. 9.24 Le trigone fémoral, l'équivalent de l'aisselle au niveau du membre inférieur, s'ouvre à partir du septum antérieur entre les muscles sartorius (A) et long adducteur (B). Il passe, avec les muscles psoas (C), iliaque (D) et pectiné (E) ainsi qu'avec le paquet vasculonerveux (non représenté), sous le ligament inguinal (F) pour entrer dans la cavité abdominale. Les muscles psoas, iliaque et pectiné forment un éventail remontant du petit trochanter jusqu'à l'os de la hanche et le rachis lombaire. Il est essentiel que ce complexe ait une longueur adaptée et un tonus équilibré pour la santé structurelle et la liberté de mouvement. La capacité d'ouverture de la hanche – que ce soit au cours de la première année ou de la trentième année de notre vie – dépend de la capacité de ces tissus de s'étirer. (© Ralph T. Hutchings. Reproduit d'Abrahams, et al. 1998.)

Si le muscle pectiné est confiné au trigone fémoral, les muscles psoas et iliaque s'étendent, tous les deux, au-delà du ligament inguinal jusque dans le tronc. Le muscle iliaque est un fléchisseur mono-articulaire de la hanche, équivalent en quelque sorte au muscle subscapulaire de l'épaule. Le muscle iliaque est précisément et sans conteste un fléchisseur de la hanche, malgré la controverse quant à son action de rotateur médial ou latéral de la hanche [3].

Le muscle psoas est lui aussi incontestablement fléchisseur de la hanche et est décrit selon les cas comme un rotateur médial ou latéral (ou, comme nous en sommes persuadé, un non-rotateur) de la hanche ; il est encore plus controversé quant à son action sur le rachis (fig. 9.25) [4]. Nous sommes convaincu, au travers de notre expérience clinique, que le psoas doit être considéré comme un muscle triangulaire, avec des fonctions différentes pour le psoas supérieur, qui peut agir comme fléchisseur lombaire, et le psoas inférieur, qui agit clairement comme extenseur lombaire. Si cette différenciation des fonctions est validée, les lombaires peuvent être entièrement soutenues en équilibrant les diverses languettes du psoas avec les multifides post-vertébraux, sans tenir compte du tonus des muscles

abdominaux [3]. Comprendre cette différenciation nous permet de considérer le psoas comme un ensemble d'au moins quatre muscles séparés. Si nous en venons à agir spécifiquement de manière segmentée au niveau des lombaires présentant des rotations et un spondylolisthésis, nous devrons travailler avec les dix unités neuromotrices intégrées dans chaque psoas de part et d'autre du rachis. Pour le rachis lombaire, le psoas n'est pas une simple corde fusiforme mais une harpe complète – il lui donne sa puissance et ses relations avec le sacrum, le pelvis et le membre inférieur (vidéo 3.17).

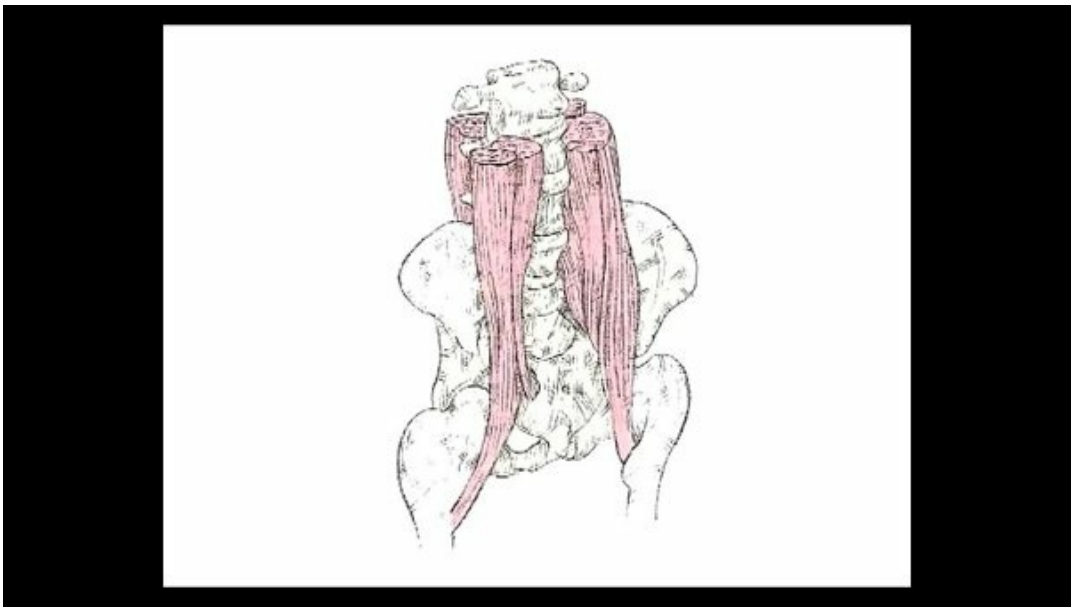

Vidéo 3.17 Ligne Antérieure Profonde : équilibration du psoas

« TGV » et « TER » du psoas

Nous avons vu que les « TGV » musculaires multi-articulaires sont souvent sus-jacents à d'autres « TER » mono-articulaires. Dans le cas du muscle psoas, il existe deux ensembles de TER qui desservent la même région, mais là, ils circulent de chaque côté du TGV et non en

profondeur (fig. 9.26). S'il existe une controverse sur les fonctions exactes exercées par le psoas [2, 4–8], il n'y en a pas quant au territoire qu'il couvre, qui va du petit trochanter jusqu'aux corps et aux PT de l'ensemble des vertèbres lombaires et souvent jusqu'à ceux de la 12e vertèbre thoracique.

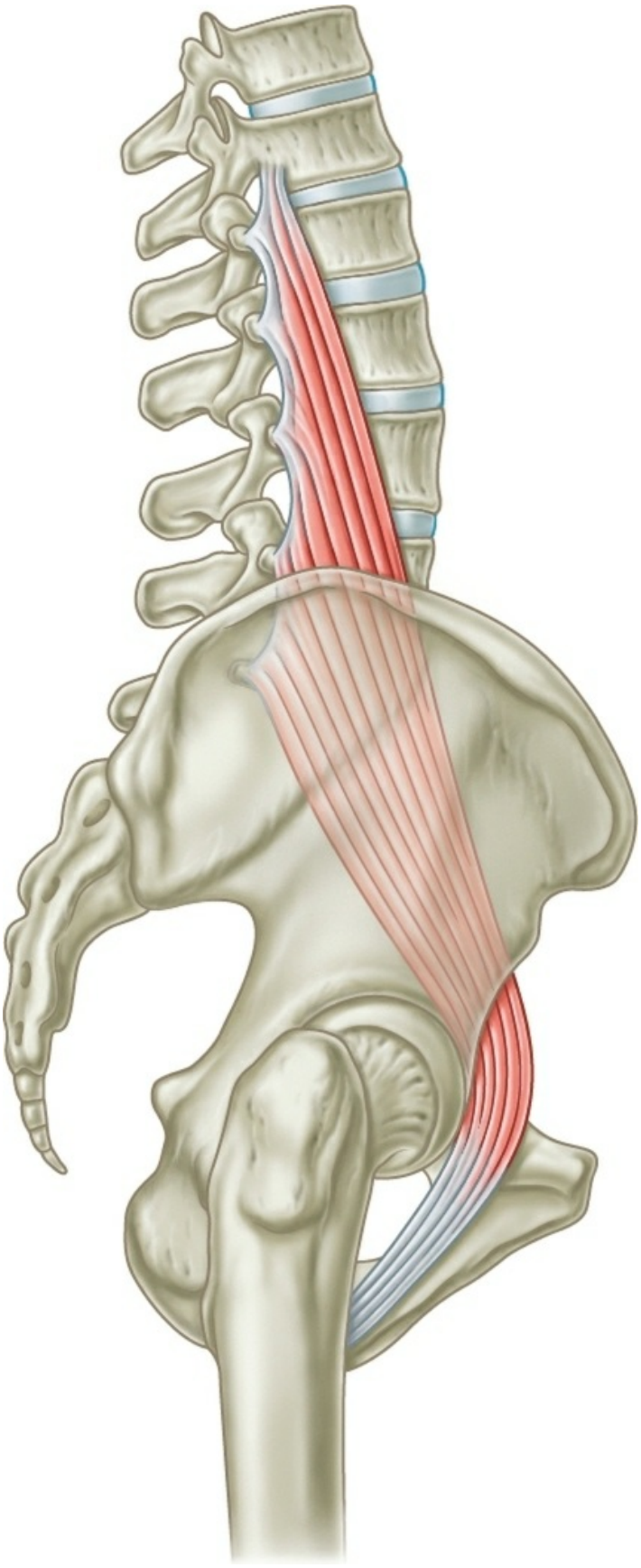

FIG. 9.25 **Le muscle psoas humain a un trajet unique autour de la partie antérieure du pelvis – supéro-antérieurement depuis le trochanter jusqu'à la crête iliopectinée, puis supéro-postérieurement jusqu'au rachis lombaire. Aucun autre animal ne présente un tel trajet pour le psoas ; chez la plupart des quadrupèdes, le psoas ne touche même pas le pelvis, sauf si le fémur est en pleine extension et, à ce moment, la plupart des quadrupèdes replient leur membre par réflexe.**

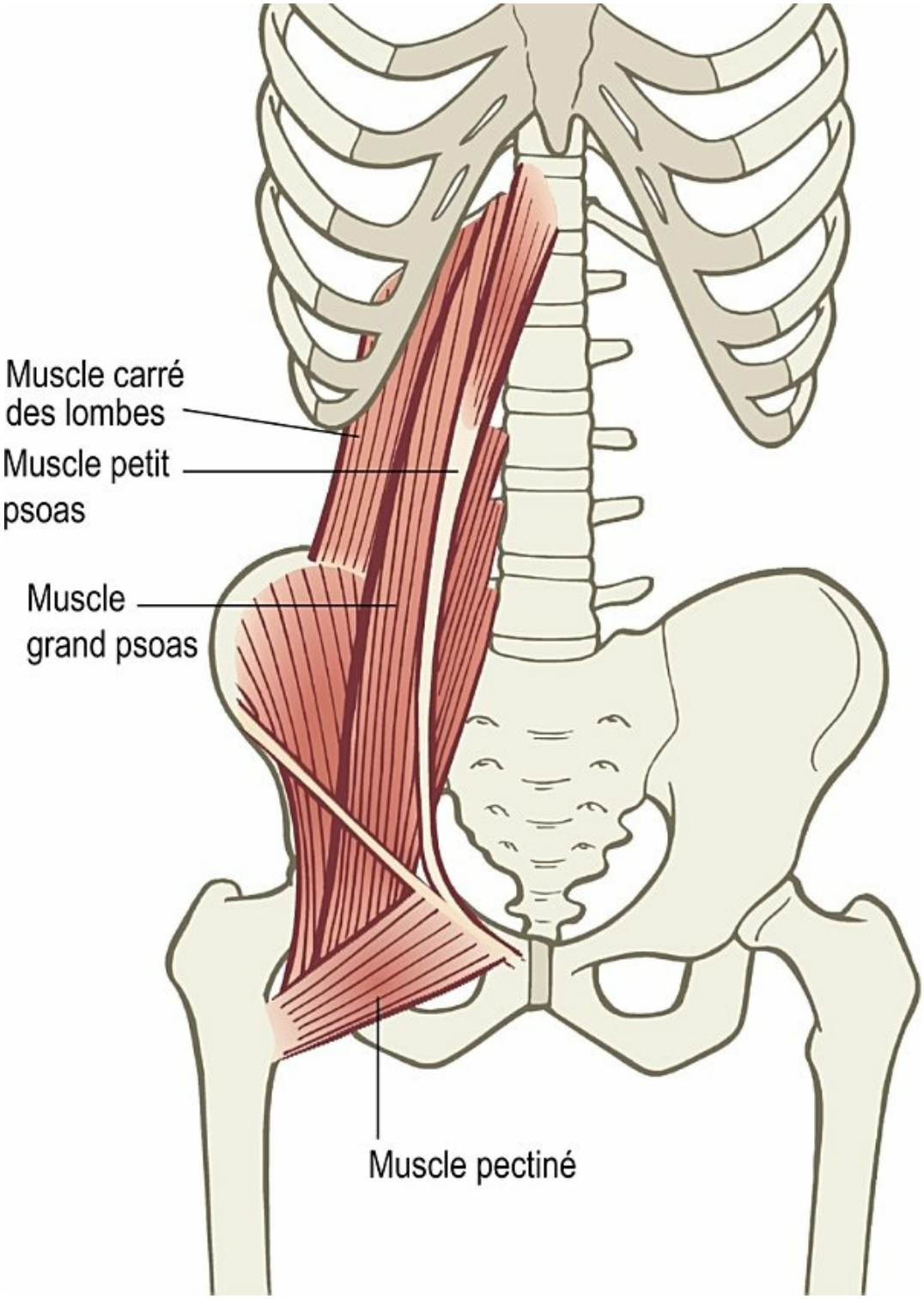

FIG. 9.26 La LAP lie la partie médiale du fémur aux structures centrales en antérieur du rachis et des côtes inférieures, notamment le diaphragme et le mésentère (non représentés). Le TGV du grand psoas circule au

centre de ces connexions, flanqué de deux ensembles de TER.

Ce même territoire peut être couvert de deux autres façons, l'une médiale et l'autre latérale au muscle grand psoas lui-même. Sur la face médiale, nous pourrions suivre le muscle pectiné depuis le petit trochanter (et la ligne âpre directement sous-jacente) jusque par-dessus la crête iliopectinée (fig. 9.27). À partir de là, avec le fascia de liaison formé par l'extrémité inférieure très étendue du ligament lacunaire et juste un léger changement de direction, nous pouvons récupérer le petit psoas (qui se manifeste sous forme d'un muscle chez environ 51 % de la population, et sous forme d'une bande fasciale chez le reste des individus) [9]. Le petit psoas circule en superficie du fascia du grand psoas pour s'insérer, ou atteindre sa « gare » supérieure, au niveau de la 12e vertèbre thoracique.

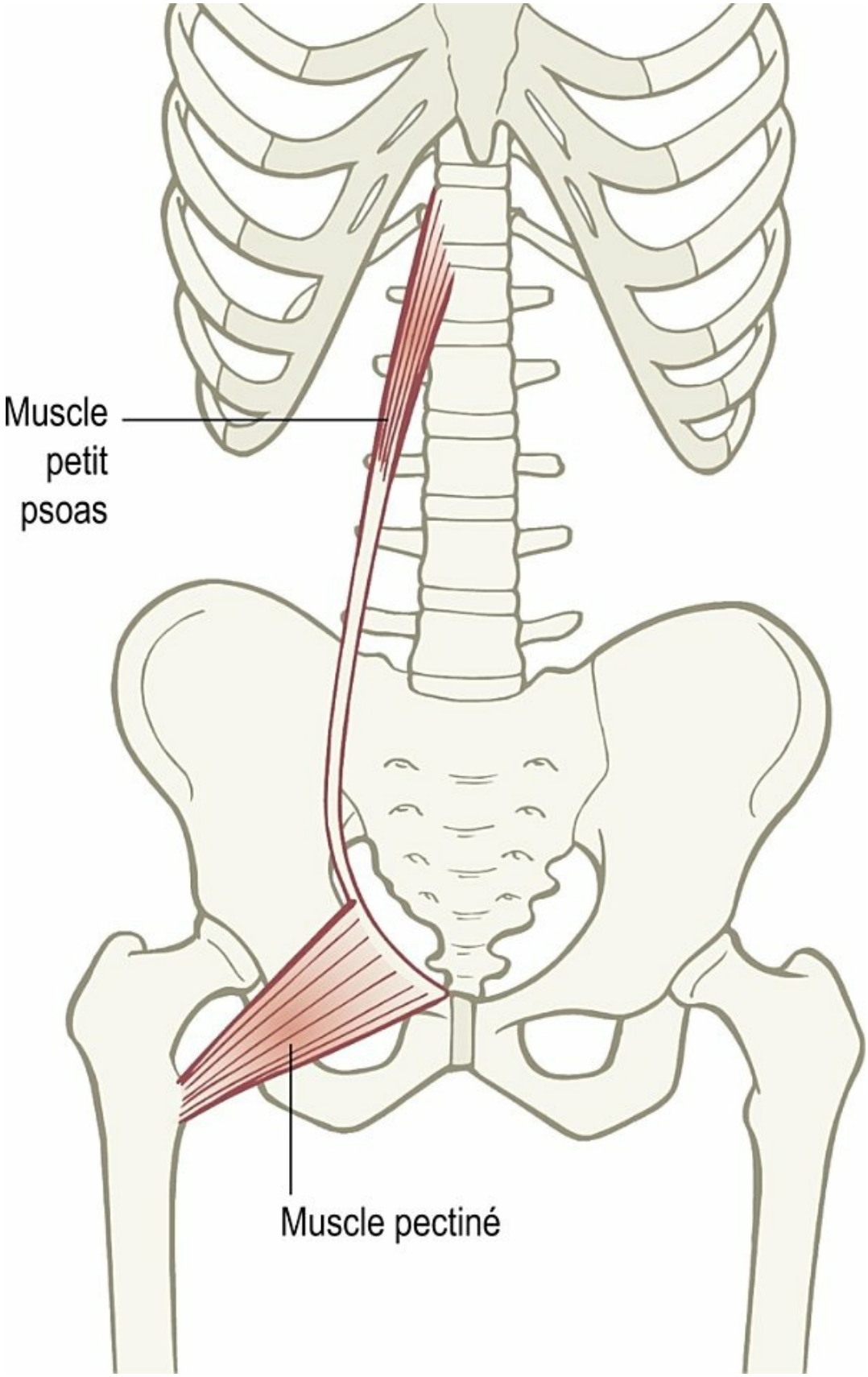
Muscle
petit
psoas
Muscle pectiné

FIG. 9.27 La ligne médiale des TER reliant la hanche au rachis intègre le pectiné, qui entre en relation avec le petit psoas via le ligament lacunaire.

Sur la face latérale, nous commençons par suivre le muscle iliaque, qui s'élargit supérolatéralement depuis le petit trochanter pour s'insérer tout le long de la partie supérieure de la fosse iliaque (fig. 9.28). Le fascia qui recouvre le muscle iliaque est en continuité avec celui qui recouvre la face antérieure du muscle carré des lombes, qui nous emmène jusqu'aux PT des vertèbres lombaires, juste derrière les insertions du psoas, ainsi que jusqu'à la 12e côte (www.anatomytrains.com – réf. vidéo : Anatomy Trains Revealed : Deep Front Line).

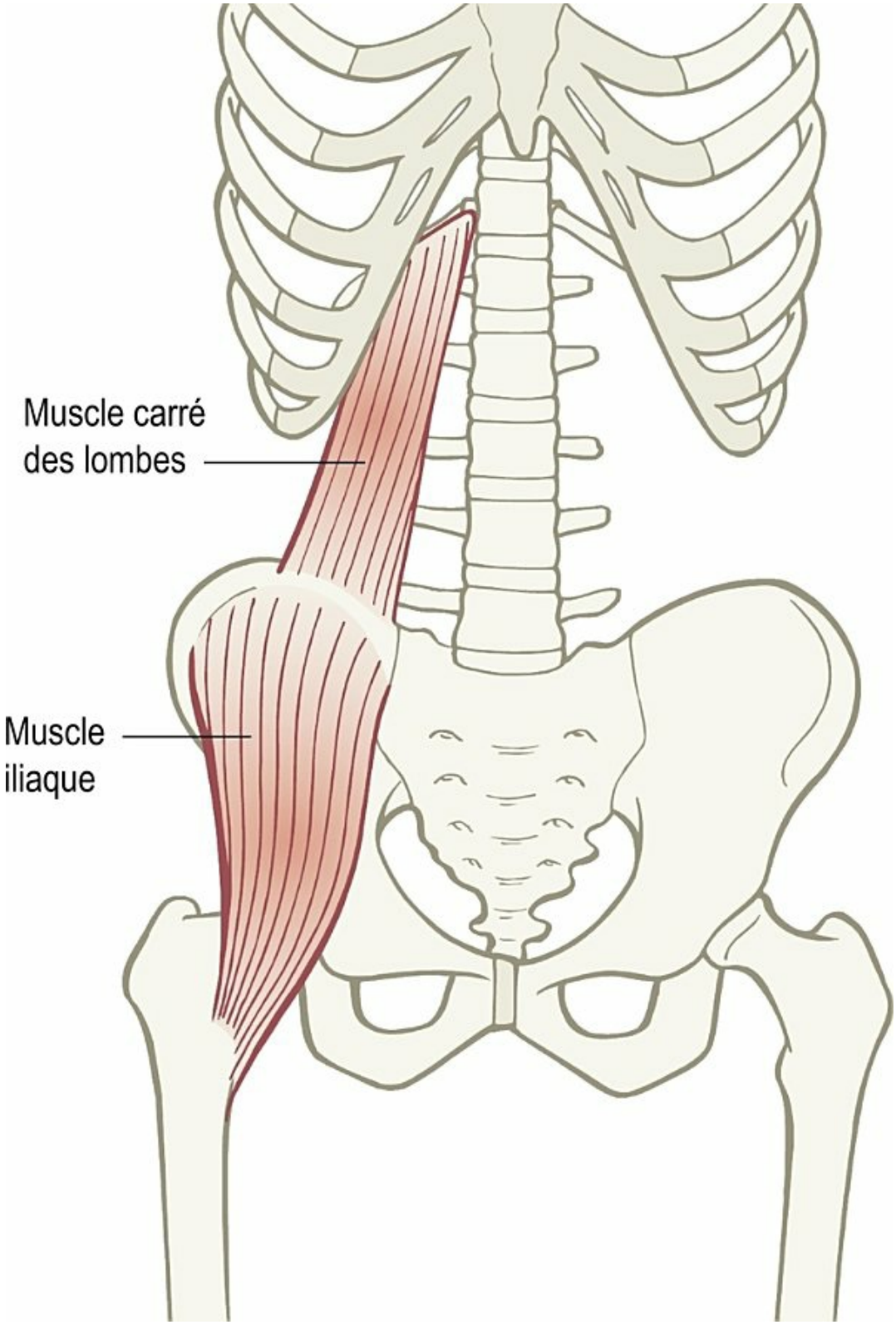

FIG. 9.28 La ligne latérale des TER reliant la hanche au rachis intègre l'iliaque, qui entre en relation avec le

carré des lombes.

Ainsi, lorsque les vertèbres lombaires inférieures ou la jonction thoracolombaire sont tirées en inféro-antérieur en direction de la partie antérieure du pelvis, une ou l'ensemble de ces trois voies pourrait être impliqué, et toutes les trois doivent être étudiées lorsque l'on est confronté à une lordose lombaire inférieure, une compression des lombaires, une bascule antérieure ou même une bascule postérieure du bassin.

Dans un passé lointain, lorsque l'auteur a commencé à enseigner la thérapie manuelle, peu de praticiens connaissaient bien le psoas ou la façon de le trouver et de le traiter. Ces vingt dernières années, son rôle a été mieux cerné, mais parfois au détriment de ces importants groupes musculaires plus ou moins mono-articulaires qui l'accompagnent et qui devraient attirer l'attention des praticiens qui souhaitent modifier plus efficacement les schémas au niveau de la région de l'aine.

Un mouvement en fente, un test de Thomas ou les asanas en yoga connues sous le nom de « postures du Guerrier » sont des façons courantes d'induire un étirement du psoas, qui fonctionnent bien tant qu'on ne laisse pas les lombaires aller trop en avant dans la fente et que le bassin est maintenu à angle droit par rapport à la jambe placée en avant (voir fig. 4.17A). On peut explorer ces deux complexes de TER à partir de cette position (fig. 9.29). Pour engager le complexe latéral iliaque-carré des lombes, laissez le genou de la jambe en extension tourner en dedans en direction du corps en laissant retomber le talon vers l'extérieur. Éloigner les côtes de la hanche homolatérale accentuera cet étirement. Pour engager le complexe médial pectiné-petit psoas, laissez la jambe en extension tourner en dehors, le talon retombant médialement et le poids venant sur le gros orteil. Laissez tomber un peu la hanche vers le sol, ce qui permettra de mieux mettre en évidence cette ligne médiale qui traverse l'aine.

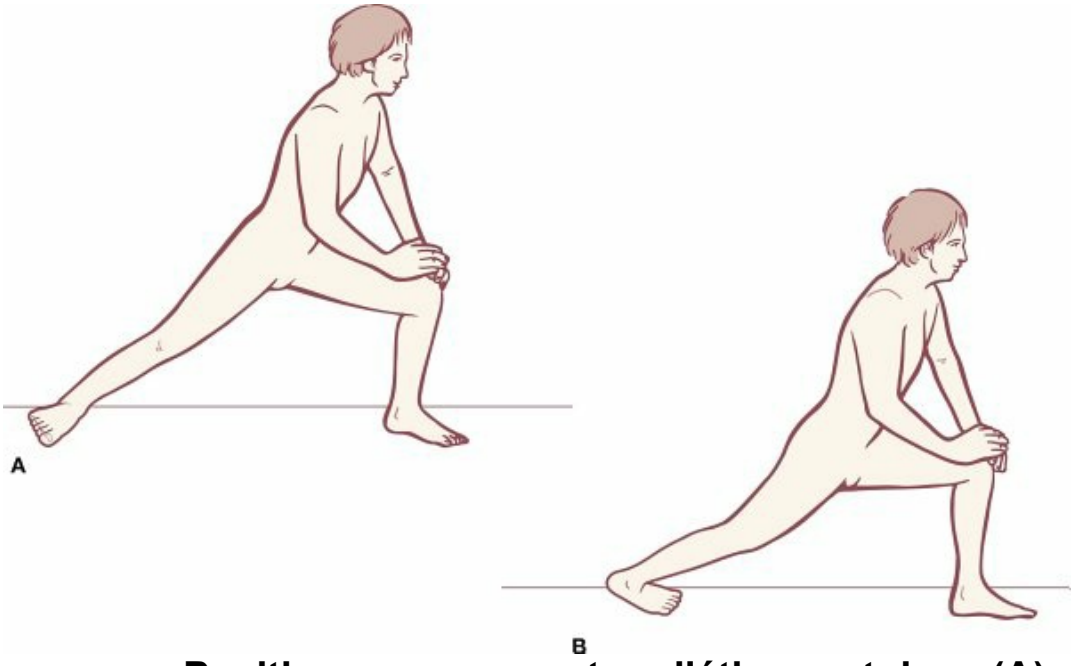

FIG. 9.29 Positions pour accentuer l'étirement dans (A) l'ensemble médial des TER et (B) l'ensemble latéral des TER.

Jonction thoracolombaire (JTL)

L'extrémité supérieure du psoas se mêle par le fascia aux piliers et aux autres insertions postérieures du diaphragme, en particulier avec la ligne arquée située entre le corps et les processus transverses de T12, et tous se mêlent au ligament longitudinal antérieur, remontant sur l'avant des corps et des disques vertébraux.

La connexion entre le psoas et le diaphragme – juste postérieurement aux reins, aux glandes surrénales et au plexus cœliaque (solaire) et juste antérieurement à la principale articulation rachidienne de la JTL (T12-L1) – est un point critique à la fois de soutien et de mobilité dans le corps humain (fig. 9.30). Elle joint la « partie supérieure » du corps à la « partie inférieure », la respiration à la marche, l'assimilation à l'élimination et elle est, bien sûr, le second centre le plus important, après le cerveau lui-même, de la « réaction intestinale » via le plexus cœliaque.

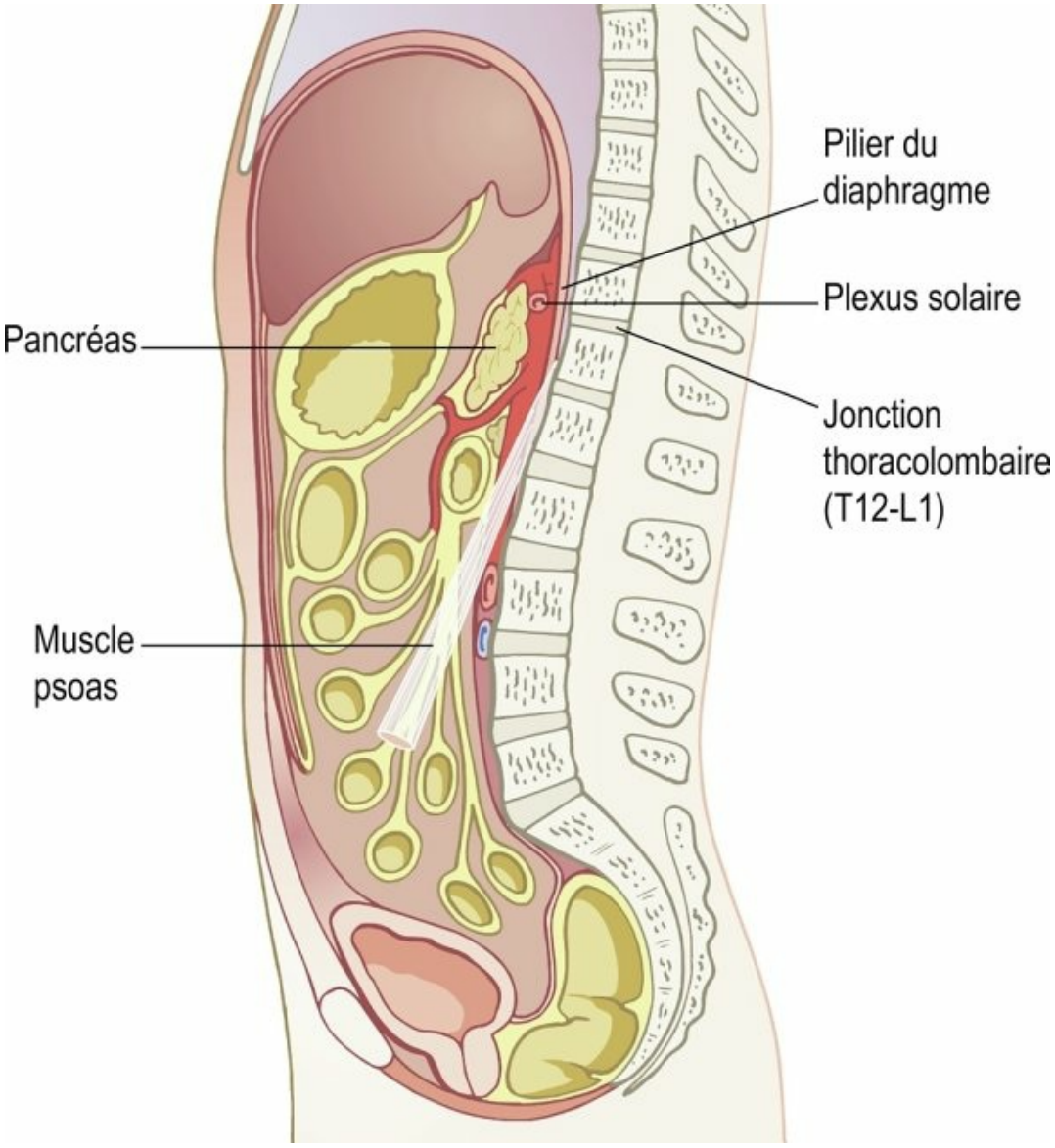

FIG. 9.30 Le lieu de rencontre entre la voie supérieure et la voie inférieure de la LAP est la partie antérieure des vertèbres lombaires supérieures, là où les portions supérieures du psoas se mêlent aux piliers inférieurs du diaphragme, où la marche rencontre la respiration. Cela correspond exactement à l'emplacement d'une charnière rachidienne essentielle (T12-L1), ainsi qu'à celle des glandes surrénales et du plexus solaire, « notre cerveau abdominal ».

Guide de palpation 3 : la voie antéro-inférieure

Le septum antérieur des adducteurs, ou septum intermusculaire médial, suit un trajet « en vallée », en profondeur du muscle sartorius, et vous pouvez avoir accès à cette « vallée » en la recherchant juste en médial du sartorius (voir fig. 9.20). Comme le muscle sartorius, le septum est médial sur la cuisse à son extrémité inférieure, mais son extrémité supérieure se trouve en antérieur de la cuisse. Comme pour le septum postérieur, vous pourrez atteindre des structures plus ou moins profondes selon les patients, même si cette vallée est plus évidente que le septum postérieur chez la plupart des patients et qu'elle est évidente chez le sujet mince lorsqu'il laisse simplement tomber hors de la table la jambe dans une position en rotation latérale. Pendant que vous palpez le septum à la recherche de profondeur et de liberté, demandez au patient d'alterner les mouvements d'adduction et d'extension complète du genou (qui activeront le quadriceps sous vos doigts) afin de vous aider à repérer la ligne de séparation (www.anatomytrains.com – réf. vidéo : Deep Front Line, Part 1, 42:00–43:24).

À sa partie supérieure, ce septum s'élargit dans le trigone fémoral, limité latéralement par le muscle sartorius qui suit un trajet supérieur vers l'épine iliaque antéro-supérieure (EIAS), médialement par le tendon proéminent du muscle long adducteur et supérieurement par le ligament inguinal (voir fig. 9.24). À l'intérieur du trigone fémoral, dans le sens médiolatéral, on trouve le muscle pectiné, le tendon du grand psoas et le muscle iliaque. La présence du paquet vasculonerveux fémoral et des nœuds lymphatiques nécessite une avancée prudente, sans toutefois négliger cette zone capitale pour favoriser une pleine ouverture de l'articulation de la hanche.

Demandez à votre patient de s'allonger sur le dos, les genoux relevés. Asseyez-vous sur un côté de la table, face à lui, une de ses cuisses appuyée contre votre flanc. Passez au-dessus du genou, en tenant fermement sa jambe entre votre bras et votre corps, et

empaumez la face médiale de la cuisse, les doigts dirigés inférieurement. Laissez glisser vos doigts lentement et délicatement dans l'ouverture de ce creux de l'aine, votre annulaire ou votre auriculaire reposant contre le tendon du long adducteur qui servira de guide, de manière à ce que vos autres doigts soient juste en antérieur et en latéral au tendon. Soyez attentif à l'étirement de la peau à mesure que vous avancez ; il est parfois utile d'utiliser votre main latérale pour soulever la peau de la partie médiale de la cuisse avant de placer dans l'aine votre main médiale utilisée pour la palpation, de manière à laisser retomber en même temps la peau et vos doigts dans le trigone fémoral (www.anatomytrains.com – réf. vidéo : Deep Front Line, Part 1, 52:22–54:40 ).

Une fois dans cet espace, si vous étendez vos doigts, le côté des ongles entrera en contact avec la face latérale de l'os pubien. Demandez à votre patient de lever le genou en direction de l'épaule opposée (en combinant flexion et adduction) et, si vous êtes correctement placé, vous sentirez le pectiné jaillir entre vos doigts, formant une bande de 2 ou 3 cm de large à proximité de la branche pubienne. Il est préférable de travailler ce muscle en contraction excentrique pendant que le patient fait glisser son talon latéralement pour réaliser une extension complète de la jambe ou pousse vers le bas sur son pied, créant une torsion pelvienne qui l'éloigne de vous.

Pour repérer le psoas à ce niveau, déplacez vos doigts juste en antérieur et un peu en latéral du muscle pectiné. Évitez toute pression ou tout étirement latéral sur l'artère fémorale. Sur la face latérale de l'artère (dans le cas général, mais cela peut varier selon le côté de l'artère qui est le plus facile d'accès), vous trouverez une structure lisse et dure en antérieur de la tête fémorale. Demandez à votre patient de lever le pied de la table, et le tendon du psoas devrait jaillir directement entre vos mains, à la manière d'une corde à linge glissante. Chez la plupart des gens, on ne peut pas faire grand-chose à ce niveau car cette partie est très tendineuse, mais c'est là que le psoas est le plus proche de la surface. Ce qui est intéressant à ce niveau, c'est de libérer et d'éliminer toute adhérence aux structures voisines autour

de l'insertion du tendon du psoas sur le petit trochanter (si vous parvenez à l'atteindre). Cela s'observe souvent chez les patients atteints de torsion pelvienne ou de scoliose rachidienne.

Le muscle iliaque est adjacent au psoas au niveau du trigone fémoral, juste latéralement à lui, et s'en distingue généralement principalement par sa texture un peu plus souple (il reste plus musculaire contrairement au psoas, tendineux à ce niveau-là). On peut le suivre (en passant par-dessus le ligament inguinal) jusqu'à son insertion antérieure, en médial du bord antérieur de la crête iliaque.

Les muscles iliaque et psoas peuvent aussi être atteints dans la région abdominale en passant au-dessus du ligament inguinal. Placez-vous debout à côté de votre patient allongé sur le dos ; faites-lui plier les genoux jusqu'à ce que ses pieds soient talons contre fesses et placez vos doigts sur le bord supérieur de l'EIAS (www.anatomytrains.com – réf. vidéo : Deep Front Line, Part 1, 59:15–1:02:03 ). Plongez à l'intérieur du corps en maintenant vos bouts de doigts en contact avec le muscle iliaque à mesure que vous avancez. Gardez les doigts souples et renoncez si vous créez un étirement douloureux au niveau des structures péritonéales du patient (ou toute sensation gazeuse, fulgurante, vive ou aiguë). Le muscle psoas devrait apparaître devant les extrémités de vos doigts, au bas de la « pente » de l'iliaque (www.anatomytrains.com – réf. vidéo : Deep Front Line, Part 1, 1:02:05–1:12:30 ). Si le psoas reste insaisissable, demandez à votre patient de commencer doucement à lever son pied de la table, ce qui devrait immédiatement tendre le psoas et vous permettre de le repérer. À ce niveau, vous êtes sur le bord latéral du psoas et ces fibres viennent des tronçons supérieurs du psoas – la partie T12-L1.

Bien que vous puissiez suivre selon un trajet supérieur ces fibres latérales, il est déconseillé de travailler le psoas au-delà du niveau du nombril sans une connaissance détaillée de ses attaches avec le rein et de la vascularisation.

Maintenant que vous avez trouvé ce bord latéral, maintenez un

contact délicat avec la « saucisse » du psoas (votre patient doit pour cela garder son pied en l'air), en restant au milieu de deux lignes horizontales, la première tirée entre les deux EIAS et la seconde tirée au niveau de l'ombilic. Remontez et traversez la partie supérieure du muscle jusqu'à ce que vous sentiez que vous arrivez sur la pente profonde. Il est important de ne pas perdre le contact avec le muscle en faisant cela (n'oubliez pas de demander à votre patient de soulever le pied de la table en cas de doute), comme il est important de ne pas appuyer sur une structure pulsatile (artère). Vous êtes maintenant sur le bord médial du psoas, en contact avec les fibres qui viennent de L4-L5 (qui sont donc davantage responsables, lorsqu'elles sont courtes, d'une lordose lombaire).

Environ la moitié de la population seulement a un muscle petit psoas réellement musculaire et, selon notre expérience, il est souvent difficile à isoler du grand psoas, sauf sous forme d'une bande tendue traversant sa face antérieure. Lorsque votre patient est allongé sur le dos les genoux pliés, vous pouvez parfois sentir l'étroite bande du tendon du petit psoas à la surface du grand psoas en demandant à votre patient de faire un tout petit mouvement isolé consistant à ramener l'os pubien vers la poitrine. Le problème est que ce mouvement peut produire une contraction du grand psoas tout comme une contraction des muscles abdominaux qui pourraient vous empêcher de reconnaître le minuscule petit psoas.

Le tronçon final du complexe du psoas, le muscle carré des lombes, est plus facile à atteindre à partir d'une position en décubitus latéral. Il est presque impossible d'influencer ce muscle en l'approchant postérieurement, comme cela est fréquemment enseigné dans les écoles de thérapie manuelle. L'abord postérieur peut faire des merveilles pour le fascia thoracolombaire ou les muscles iliocostaux, mais le muscle carré des lombes est bien trop profond pour être atteint par l'arrière. Déplacez plutôt vos doigts postérieurement depuis l'EIAS le long de la face médiale de la crête iliaque et vous trouverez une ligne fasciale puissante remontant postérieurement en direction de l'extrémité de la 12e côte. Il s'agit du bord latéral du fascia du carré des lombes, appelé parfois « raphé fascial latéral ». L'accès à ce bord

latéral, ou à la partie juste antérieure à ce bord, vous permettra d'allonger cette structure cruciale. L'utilisation d'une respiration profonde pour faciliter un relâchement peut être très utile (www.anatomytrains.com – réf. vidéo : Deep Front Line, Part 1, 1:12:31–1:18:26 ).

Un embranchement : la « queue » de la Ligne Antérieure Profonde

À partir de l'arcade médiale du psoas, la LAP suit la tradition des autres lignes du membre inférieur avec une moitié droite et une moitié gauche, deux haubans myofasciaux séparés allant de la partie médiale du pied jusqu'au rachis lombaire. Ils sont supposés égaux (bien qu'ils le soient rarement du fait d'une lésion, d'une déviation posturale ou ne serait-ce qu'en raison de la latéralité des mains et de la « latéralité des pieds »). Au niveau du rachis lombaire, la LAP rejoint plus ou moins une ligne centrale que nous allons analyser sous forme de trois lignes séparées antéropostérieurement et non latéralement à mesure que nous avancerons dans les tronçons supérieurs de la LAP.

Cependant, il convient de noter que nous avons un troisième « membre inférieur » possible ou, plus exactement, une « queue » sur la LAP, que nous décrirons ici avant de poursuivre selon un trajet supérieur. Si nous suivions la LAP inférieurement depuis le crâne sur le ligament longitudinal antérieur et qu'au lieu de nous séparer à droite et à gauche sur les deux psoas, nous continuions simplement à descendre le long du rachis (fig. 9.31), nous dépasserions les lombaires entre les deux complexes du psoas au départ des membres inférieurs, et passerions alors en antérieur du sacrum jusqu'à la face antérieure du coccyx.

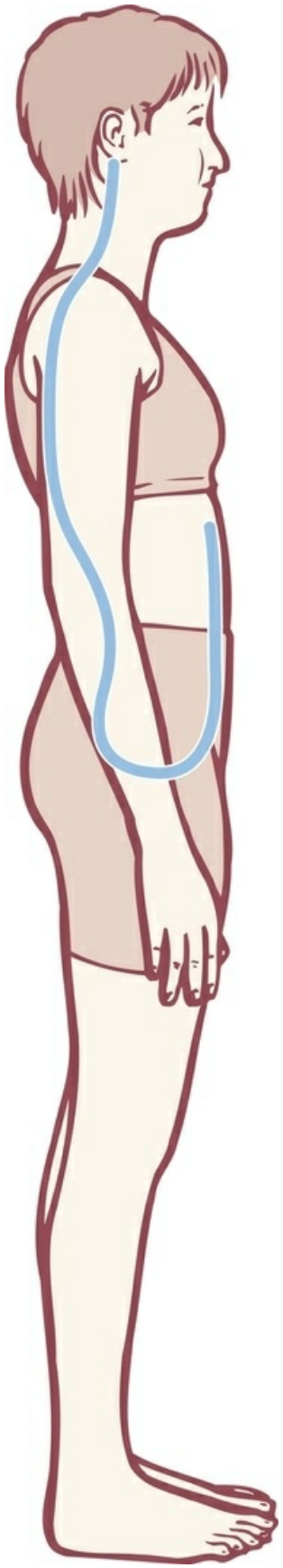

FIG. 9.31 La LAP descend le long de la ligne médio-sagittale sous forme du ligament longitudinal antérieur (LLA), qui s'étend en antérieur du sacrum et du coccyx jusque sur le faisceau pubococcygien du muscle releveur de l'anus, qui est le muscle longitudinal du plancher pelvien, une extension myofasciale sur le rachis.

À partir de là, le fascia continue dans la même direction via le muscle pubococcygien qui passe antérieurement à la surface postéro-supérieure du tubercule pubien et de la symphyse pubienne, très près du ligament suspenseur de la vessie (fig. 9.32). Nous avons trouvé cette continuité lors de nos dissections.

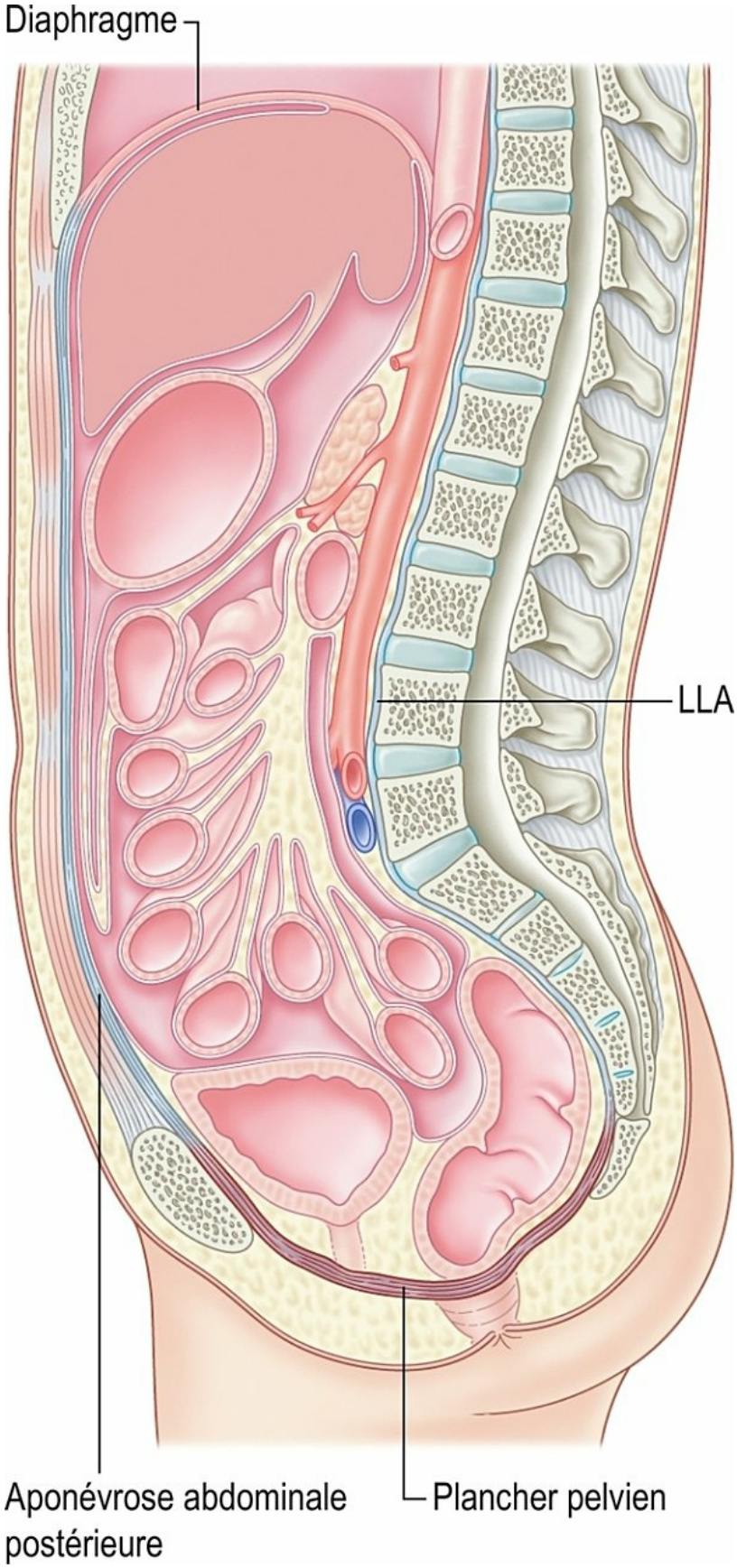
Diaphragme
LLA
Aponévrose abdominale postérieure
Plancher pelvien

FIG. 9.32 Si nous suivons le ligament longitudinal antérieur (LLA) en descendant le long de la ligne médiane vers le coccyx, nous pouvons continuer jusque sur le raphé central du plancher pelvien, en traversant l'élévateur de l'anus jusqu'en postérieur de l'os pubien et en remontant sur le fascia abdominal postérieur derrière le muscle droit de l'abdomen.

Étant donné que le muscle droit de l'abdomen est le plus profond des muscles abdominaux à ce niveau, du point de vue fascial, le fascia en provenance du plancher pelvien remonte jusqu'à la lame postérieure du fascia du droit de l'abdomen de telle sorte que notre « queue » est ramenée directement aux côtes. En chemin, ce fascia intègre l'ombilic et les nombreuses connexions myofasciales et viscérales qui en partent.



Plancher pelvien

En relation avec cet embranchement, une seconde approche du plancher pelvien (la première apparaissant plus haut dans le paragraphe « Guide de palpation 2 : la voie postéro-inférieure » ; les techniques qui impliquent d'entrer dans les cavités corporelles ne figurant pas dans cet ouvrage) peut se faire à partir de l'os pubien. Le patient est allongé sur le dos, genoux relevés et la vessie récemment vidée.

Cette palpation nécessite d'atteindre la face postérieure de l'os pubien par une voie indirecte. Placez la pulpe des doigts des deux mains sur le ventre du patient à peu près à mi-chemin entre la face supérieure du pubis et le nombril. Plongez délicatement dans l'abdomen en direction du dos. Renoncez en cas de douleur viscérale.

Repliez l'extrémité de vos doigts caudalement en direction des pieds du patient pour venir en postérieur de l'os pubien. Demandez à votre patient de ramener délicatement l'os pubien vers le haut en direction de sa tête jusque sur vos pulpes de doigts, en poussant sur les pieds afin d'éviter d'utiliser les muscles abdominaux (s'il les utilise,

ils vous pousseront dehors). Puis, fléchissez l'extrémité de vos doigts pour venir au contact de la face postérieure de l'os pubien (fig. 9.33). Vos doigts sont désormais repliés en demi-cercle comme si vous teniez la poignée d'une valise. Lorsque vous parvenez à sentir correctement cette face postérieure de l'os pubien, notamment chez une personne dont le corps est suffisamment détendu pour vous permettre d'y accéder facilement, vous pouvez presque soulever de la table la « valise » du pelvis par sa « poignée ».

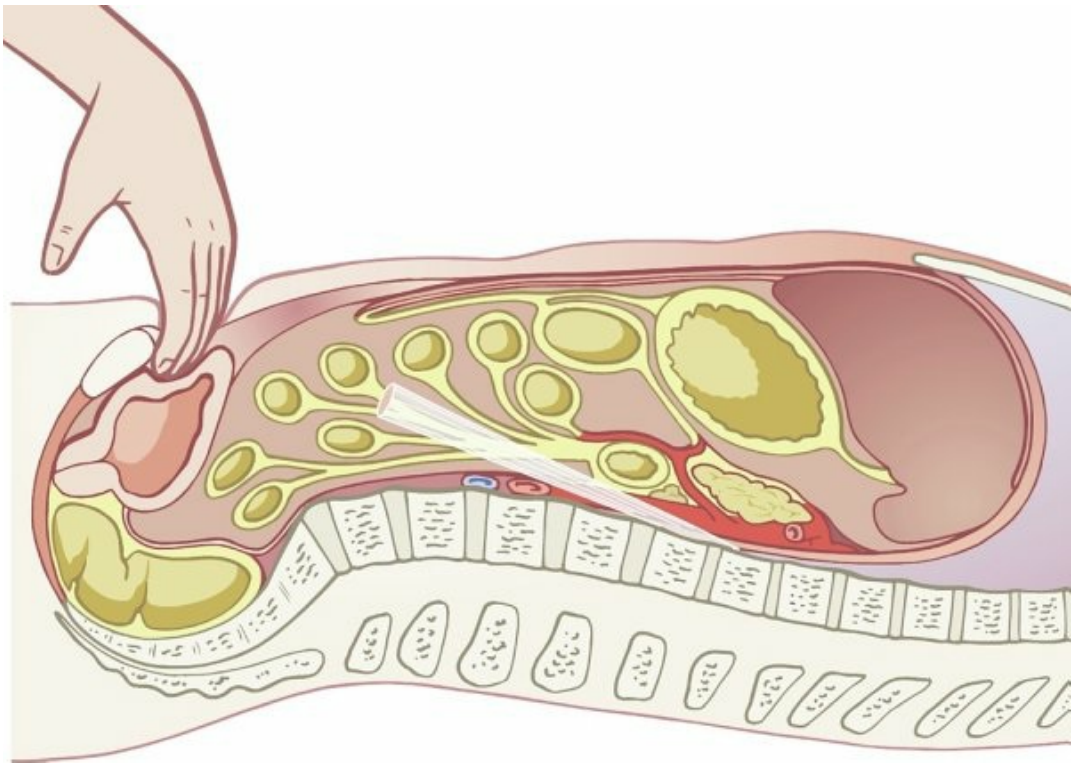

FIG. 9.33 La connexion fasciale entre les fascias abdominaux et le plancher pelvien en postérieur de l'os pubien est un lieu puissant de changement structurel, mais qui doit être abordé avec précaution et tact.

Lorsque vous avez établi le contact avec cette face de l'os pubien, demandez à votre patient de contracter le périnée et vous devriez tous les deux être capables de sentir la contraction là où les muscles du plancher pelvien s'insèrent sur le bord postéro-supérieur du pubis. La connexion entre le plancher pelvien et le muscle droit de l'abdomen

est également évidente dans cette position. Cet accès peut être utilisé pour relâcher la partie antérieure du plancher pelvien trop tendue ou pour accentuer son tonus chez les personnes qui ont un plancher pelvien faible ou qui présentent une incontinence urinaire (www.anatomytrains.com – réf. vidéo : Deep Front Line, Part 2 
).

Pour atteindre le bon emplacement, il est important de débuter suffisamment haut dans le ventre. L'approche directe – en commençant au niveau des poils pubiens et en essayant de plonger directement derrière l'os – ne fonctionnera pas. Chez les patients avec une épaisse couche de graisse, des abdominaux surdéveloppés ou chez ceux qui n'ont pas l'habitude d'un travail intra-abdominal, des tentatives successives et des paroles rassurantes peuvent aider à obtenir ce contact.

Remarque : Cette palpation elle-même (et a fortiori le travail) est contre-indiquée chez toute personne qui présente une infection vésicale ou de la partie basse de l'abdomen.



Ombilic

L'ombilic est une source riche de connexions émotionnelles ainsi que fasciales, étant la source de toute nourriture au cours des neuf premiers mois de vie (fig. 9.34). Bien que l'on atteigne facilement l'ombilic en superficie des plans fasciaux abdominaux, la tenue et les adhérences sont le plus souvent dans les lames postérieures du fascia abdominal, de sorte que nous devons trouver notre chemin en profondeur du muscle grand droit de l'abdomen. Cette couche de fascia abdominal est en contact avec le péritoine ; elle a donc de nombreuses connexions dans l'espace viscéral, y compris des connexions avec le mésocôlon, la vessie et le ligament falciforme qui divise le foie.

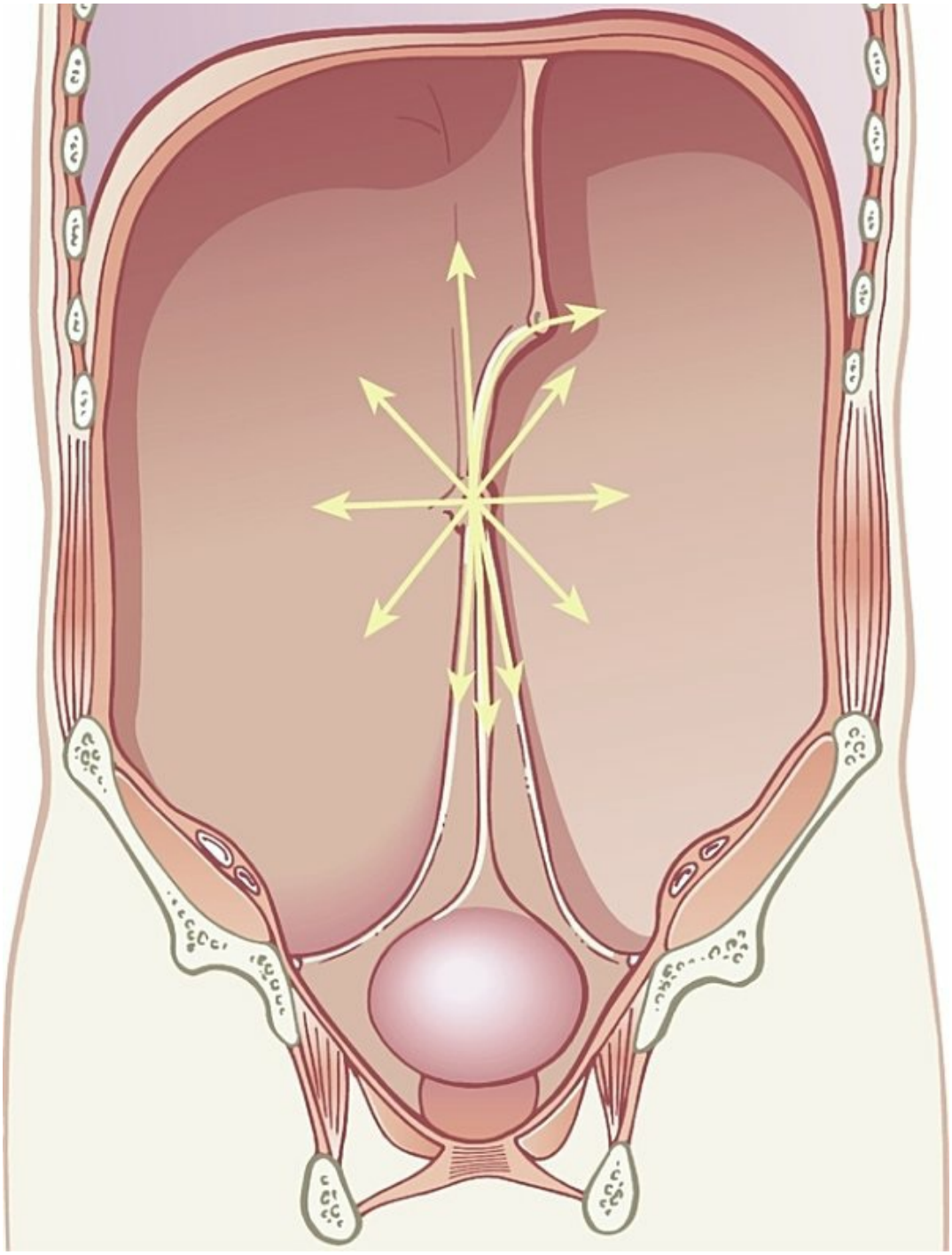

FIG. 9.34 **Vue frontale de la partie postérieure de la paroi du ventre. Sans surprise, l'ombilic, qui est la source fondamentale de nourriture au cours de nos neuf premiers mois de vie, a de nombreuses connexions fasciales dans toutes les directions.**

Pour atteindre ces couches, faites allonger votre patient sur le dos, genoux fléchis, et repérez le bord latéral du grand droit de l'abdomen. S'il est difficile à repérer en situation de relâchement, le fait de demander à votre patient de soulever la tête et le haut du torse pour regarder vos mains mettra le muscle en évidence. Placez vos mains coudes écartés, paumes vers le bas et extrémités des doigts dirigées les unes vers les autres sous les bords latéraux de chaque grand droit de l'abdomen. Rassemblez lentement vos doigts en veillant à ce que le muscle grand droit de l'abdomen – et non pas juste le tissu adipeux – soit crocheté par la pulpe des doigts. (Si vous avez des ongles coupés très courts, vous pouvez également réaliser cette palpation et cette technique en position de supination, paumes vers le haut, ce qui est plus facile. Si vos ongles ne sont pas courts, sachez que les marques des ongles au niveau des tissus abdominaux mettent longtemps avant de s'estomper, donc vous êtes prévenu.)

Lorsque vous sentirez les extrémités de vos doigts entrer en contact les unes avec les autres, les fascias du muscle transverse de l'abdomen et le péritoine sur la face médiale de l'ombilic se trouveront entre vos doigts. Modulez votre pression – une pression même minime peut être douloureuse ou émotionnellement provocatrice pour certains patients. Après avoir obtenu le consentement éclairé de votre patient, restez attentif à ses réactions et soulevez l'ombilic selon une direction antérieure (vers la tête du patient) ou supérieure (vers le plafond). Là encore, cet étirement peut être mal vécu ; alors allez lentement en laissant le tissu se relâcher progressivement avant de poursuivre l'étirement. Il est très important que vous demandiez au patient de bien respirer pendant ce mouvement (www.anatomytrains.com – réf. vidéo : Deep Front Line, Part 2, 27:30–32:26 ). Bien que les résultats soient difficiles à obtenir, une augmentation de la respiration ou même un flot de larmes de soulagement valent bien l'utilisation de la technique.

Voie postéro-supérieure

À partir de chaque muscle psoas et du muscle carré des lombes, nous pouvons poursuivre en remontant le trajet jusqu'aux dômes diaphragmatiques respectifs de ces muscles, puis même remonter encore dans le fascial pleural entourant chaque poumon qui nous amène au groupe des scalènes du côté droit et du côté gauche du cou. Cela a été exploré à la fin du chapitre 5 comme une voie profonde faisant partie de la Ligne Latérale. Dans ce chapitre, nous nous focaliserons sur les structures plus proches de la ligne médiane.

Une fois que nous avons atteint le niveau thoracique, le diaphragme nous offre l'occasion de continuer un trajet céphalique au travers de la cage thoracique sur l'une des trois lignes alternatives : la ligne antérieure, la ligne moyenne et la ligne postérieure. La plus postérieure de ces lignes est la plus simple et la plus profonde ; elle est facile à tracer anatomiquement, mais pas manuellement. Continuez à suivre le ligament longitudinal antérieur (LLA) tout au long du trajet remontant sur la partie antérieure du rachis jusqu'à l'occiput. Cette ligne postérieure devrait intégrer les deux muscles qui s'insèrent sur le LLA, le long de la tête et le long du cou, ainsi que le minuscule muscle droit antérieur de la tête (fig. 9.35).

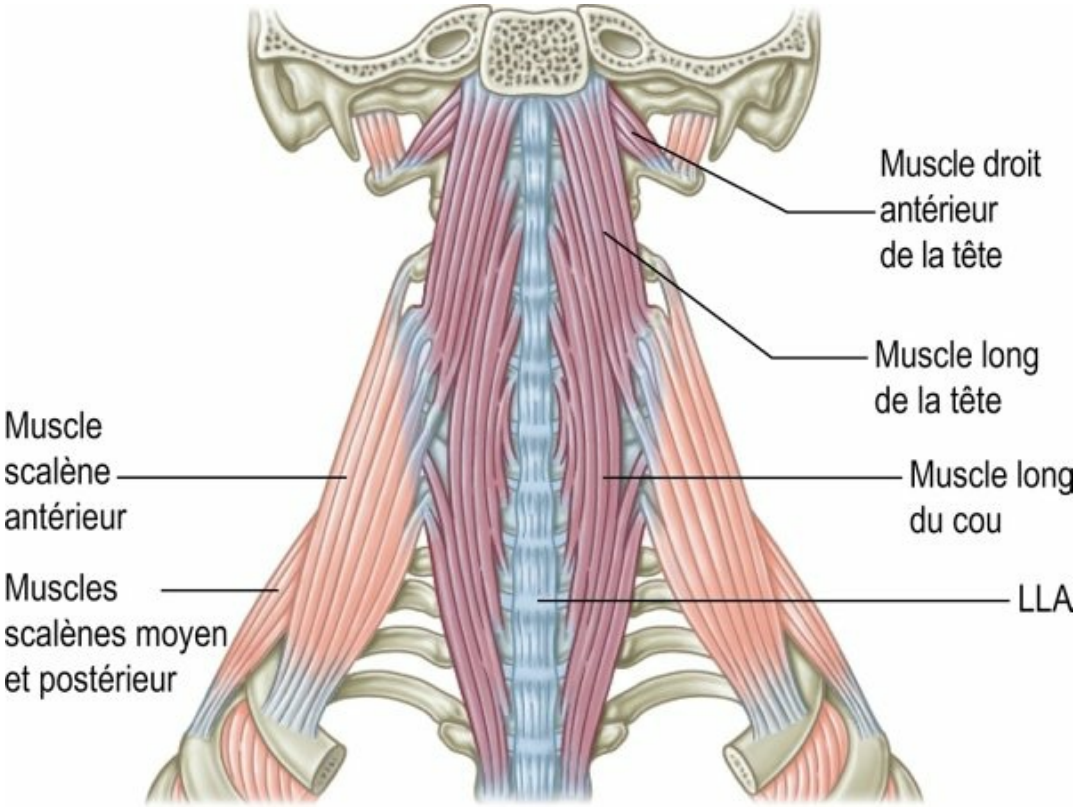

FIG. 9.35 La voie postéro-supérieure de la LAP est la plus simple ; il suffit de suivre le ligament longitudinal antérieur (LLA) en remontant tout au long de l'avant des corps vertébraux jusqu'au tronçon basilaire de l'occiput. En chemin, cette voie intègre les muscles long de la tête, long du cou et droit antérieur de la tête.

Associés à cette voie postéro-supérieure, on trouve également les muscles scalènes, notamment le fascia sur leur face profonde, à proximité de l'orifice supérieur du thorax. Les scalènes ont déjà été abordés (voir chapitre 5) du point de vue de leur rôle de soutien des côtes et des poumons. Nous les examinons ici dans le cadre de la stabilisation du cou et de la tête.

Les muscles scalènes moyen et postérieur (qui ne sont pas complètement séparés chez la plupart des individus) fonctionnent à peu près comme un « carré des cervicales » : ils stabilisent la tête en flexion latérale comme le muscle carré des lombes le fait pour le rachis lombaire. En revanche, le muscle scalène antérieur, qui est oblique vers l'avant, peut rejoindre le club de la « tête en avant », en tirant les

PT des cervicales moyennes et inférieures pour les rapprocher de la 1re côte, créant ou maintenant les conditions d'une flexion des cervicales inférieures/hyperextension des cervicales supérieures (ou d'une rotation, en cas de raccourcissement unilatéral) (www.anatomytrains.com – réf. vidéo : Deep Front Line, Part 2, 50:41–58:17, voir aussi fig. 5.17). Le travail pour libérer les muscles sternocléidomastoïdien (SCM) et suboccipitaux doit précéder et être accompagné d'un travail sur le scalène antérieur.

Le haut de cette voie postérieure de la LAP rejoint la « vertèbre la plus haute », l'occiput, sur son processus basilaire, juste antérieur au corps de l'atlas et au foramen magnum.

Muscles long de la tête, long du cou et scalènes

Les muscles long de la tête et long du cou sont uniques parmi les muscles du cou, en raison de leur capacité de s'opposer à l'hyperextension du cou. La LPS (de manière évidente) et la LAS (grâce à l'utilisation courante bien qu'impropre du muscle SCM) ont tendance à produire une hyperextension des cervicales supérieures (fig. 9.36) (www.anatomytrains.com – réf. vidéo : Deep Front Line, Part 2, 58:18–1:02:49). Les muscles infrahyoïdiens (voir fig. 9.45) pourraient théoriquement être utilisés pour s'opposer à cette tendance, mais ils sont trop petits et trop impliqués dans les mouvements diversifiés de la parole et de la déglutition pour s'opposer à la traction posturale constante de ces gros muscles. Il revient donc à la LAP, aux muscles long de la tête et long du cou en particulier (avec un soutien par les structures inférieures, bien sûr), d'assumer un rôle important dans le maintien du bon alignement de la tête, du cou et du haut du dos. Il revient donc au praticien manuel ou à l'éducateur somatique de réveiller et de tonifier ces muscles chez le

patient qui présente une hyperextension des cervicales supérieures ou de les relâcher, dans le cas moins fréquent du patient qui présente une hyperflexion des cervicales supérieures (ou « cou militaire »).

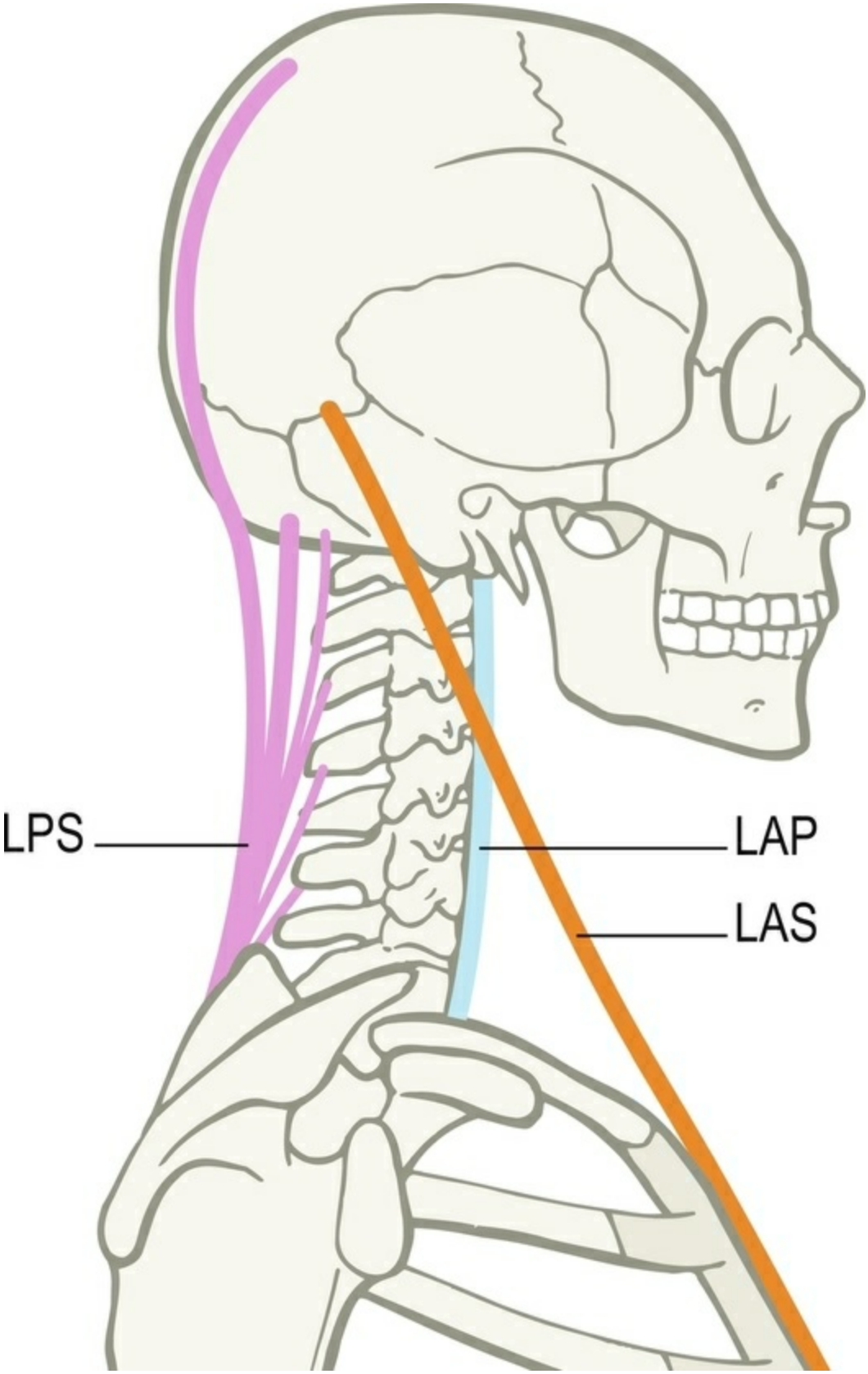

FIG. 9.36 **La LAS et la LPS peuvent toutes les deux être**

impliquées dans l'hyperextension posturale des cervicales supérieures. Il revient à la LAP de contenir cette tendance posturale fréquente en fournissant une flexion compensatoire aux cervicales supérieures.

Les muscles long de la tête et long du cou peuvent sembler hors d'atteinte mais, en suivant soigneusement les indications données ici, il est possible d'agir sur eux. Votre patient étant allongé sur le dos, genoux fléchis, vous-même assis à la tête de la table, placez la pulpe de vos doigts sur le bord postérieur du SCM, dans le triangle entre le bord antérieur du trapèze et le bord postérieur du SCM. Soulevez délicatement, par le côté de vos doigts portant les ongles, le SCM en le tractant antérieurement et établissez le contact avec le fascia superficiel du « cylindre moteur » – le fascia du scalène en l'occurrence. Glissez antéromédialement la pulpe de vos doigts le long de la paroi antérieure du fascia du scalène jusqu'à ce que vous atteigniez les PT des vertèbres cervicales. Il n'est pas nécessaire d'exercer une pression. Toute douleur neurologique projetée du plexus brachial ou un changement de couleur de visage du patient est une raison suffisante pour renoncer à poursuivre la technique et rechercher la cause auprès de praticiens expérimentés. Les doigts glissent simplement en antéromédial depuis la partie postérieure du SCM et en remontant jusque sur la face antérieure des PT, si le relâchement du patient le permet (www.anatomytrains.com – réf. vidéo : Deep Front Line, Part 2, 58:18–1:01:27 ).

Depuis la partie antérieure des PT, ces muscles peuvent être relâchés chez les patients ayant une courbure cervicale « militaire », excessivement droite, ou mis en tension chez ceux qui présentent une hyperlordose des cervicales supérieures (www.anatomytrains.com – réf. vidéo : Deep Front Line, Part 2, 1:01:27–1:02:39 ). Le fait de soulever la tête va bien évidemment engager ces muscles, mais un tonus postural plus subtil sera obtenu si vous demandez au patient de

lever ses deux pieds au-dessus de la table.

Pour contrer l'hyperextension cervicale, demandez simplement au patient d'aplatir lentement son cou sur la table, non en soulevant sa tête, mais en faisant glisser l'arrière de la tête vers le haut de la table en votre direction. Le patient peut s'aider d'une pression sur ses pieds, pour aplatir les courbures lombaire et cervicale. Vos doigts suivent les vertèbres cervicales en visant à aider le patient à aplatir son rachis cervical contre la table, en veillant à ce que ce dernier ait conscience de ces muscles et de cette zone. L'encouragement verbal est une bonne chose, mais pas l'encouragement manuel – une poussée sur les vertèbres cervicales n'est pas recommandée car elle pourrait créer des problèmes graves. Ce sont les efforts du patient qui produisent ici les résultats ; le thérapeute ne fait que lui faire prendre conscience d'une zone longtemps oubliée.

Comme ailleurs, évitez toutes les structures présentant un pouls vasculaire. Cette méthode est conçue pour vous amener en antérieur du rachis cervical et de ses couches fasciales, mais en postérieur de l'artère carotide, de la veine jugulaire et du nerf vague encastrés dans le fascia alaire. Un mouvement lent et prudent, sans pression, contribuera à garantir que vous respectez bien le serment d'Hippocrate.

Vous pouvez accéder facilement aux muscles scalènes moyen et postérieur par cette même fenêtre entre les muscles trapèze et SCM. Le scalène moyen est une corde de guitare proéminente, habituellement la plus latérale, que l'on peut sentir sur la face latérale de la ligne médiane de la partie inférieure du cou. Le scalène postérieur rentre dans une poche située postéromédialement au scalène moyen. Le plus souvent, ces muscles ne sont pas complètement séparés et, de ce fait, peuvent être traités ensemble – formant en quelque sorte le « carré des lombes » du cou.

Vous pouvez atteindre le muscle scalène antérieur, important du point de vue postural – ressemblant un peu au muscle psoas mais pour le cou –, en plaçant la pulpe de vos doigts à proximité de la clavicule et en soulevant de nouveau antéro-latéralement les deux chefs du SCM pour glisser en dessous vos pulpes de doigts. Là encore,

une douleur nerveuse projetée du plexus brachial est possible lorsque les fascias sont liés ensemble ; avancez donc lentement et sans exercer de pression (www.anatomytrains.com – réf. vidéo : Deep Front Line, Part 2, 42:32–50:38) en libérant l'adventice de l'enveloppe dense du scalène antérieur.

Le scalène antérieur est une bande d'environ 1 à 2 cm de large, sous-jacente et parallèle au chef claviculaire du SCM. Vous devriez pouvoir le sentir se contracter sous vos doigts soit au début, soit à la fin (selon le mode de respiration de votre patient) d'une inspiration modérément profonde (www.anatomytrains.com – réf. vidéo : Deep Front Line, Part 2, 50:39–58:16). Une fois le contact établi, le fascia du scalène antérieur peut être « accroché » en direction de l'occiput en même temps que la respiration du patient, en utilisant le même mouvement que celui utilisé pour engager les muscles longs ci-dessus.

Voie médiosupérieure

La voie moyenne de la LAP supérieure suit les fibres du diaphragme à mi-chemin en remontant vers le tendon central (centre tendineux du diaphragme) qui s'étend entre les points hauts des deux dômes (fig. 9.37). Le centre tendineux du diaphragme se mêle au sac péricardique entourant le cœur et les tissus médiastinaux qui l'accompagnent, incluant la plèvre pariétale des poumons, et les tissus qui entourent l'œsophage et les vaisseaux pulmonaires (fig. 9.38). Ces tissus, comme le diaphragme lui-même, font tout le trajet de retour pour rejoindre le LLA sur la face antérieure des vertèbres thoraciques, mais ces tissus centraux forment une ligne de traction viscérale qui mérite d'être examinée séparément (fig. 9.39).

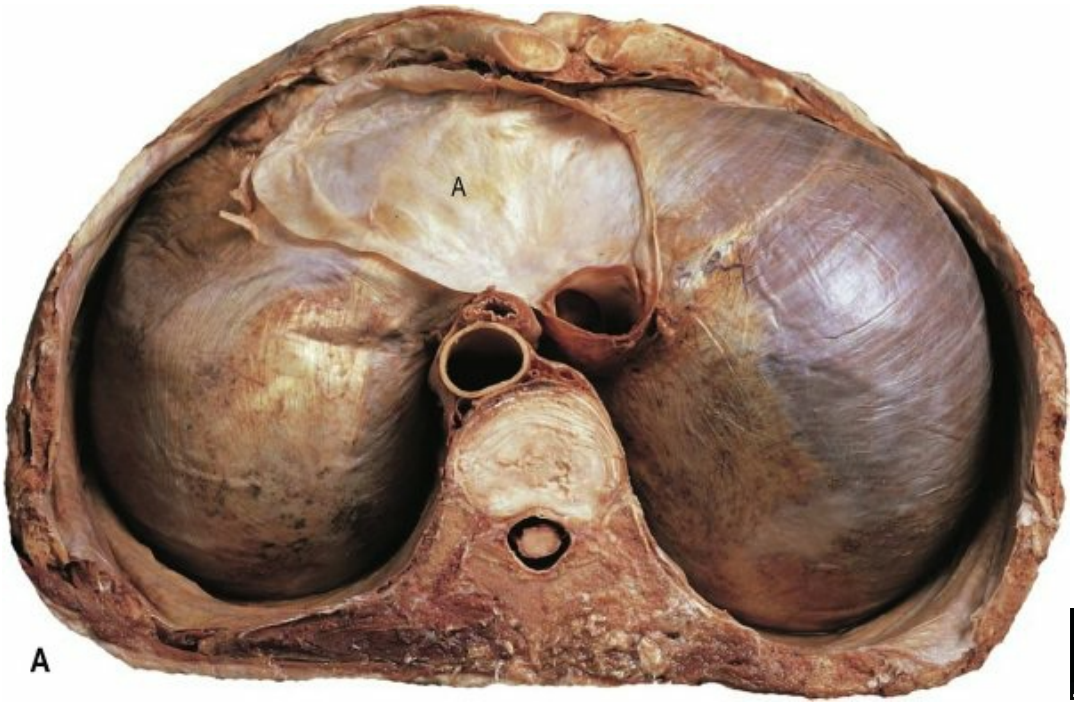

FIG. 9.37 A. En regardant le diaphragme depuis le dessus, nous voyons que le péricarde est solidement fixé au centre tendineux du diaphragme. Les structures tubulaires formées par l'œsophage et la veine cave seraient également associées à cette voie. B. Une plastination récente montre que le péricarde se mêle au diaphragme, les deux partant de la zone du septum transversum de l'embryon. (A, © Ralph T. Hutchings. Reproduit d'Abrahams, et al. McMinn's color atlas of human anatomy, 3rd ed. Mosby ; 1998. B, avec l'aimable autorisation de The Fascia Net Plastination Project/Fascia Research Society, photographe Stefan Westerback.)

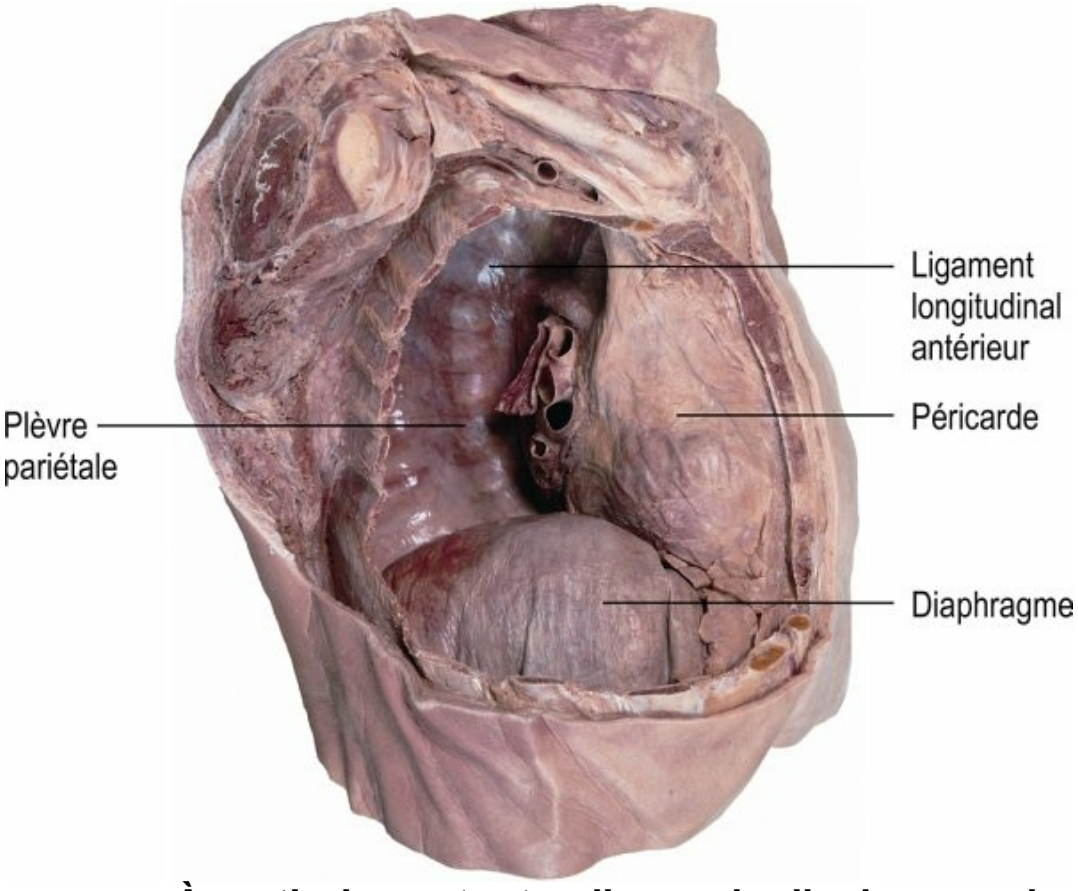

FIG. 9.38 À partir du centre tendineux du diaphragme, la continuité fasciale remonte le long du péricarde et de la plèvre pariétale des poumons (ici, le poumon gauche est retiré), formant des gaines et soutenant le réseau autour de tous les nerfs et structures tubulaires de la circulation pulmonaire et systémique. (© Ralph T. Hutchings. D'Abrahams, et al. 1998.).

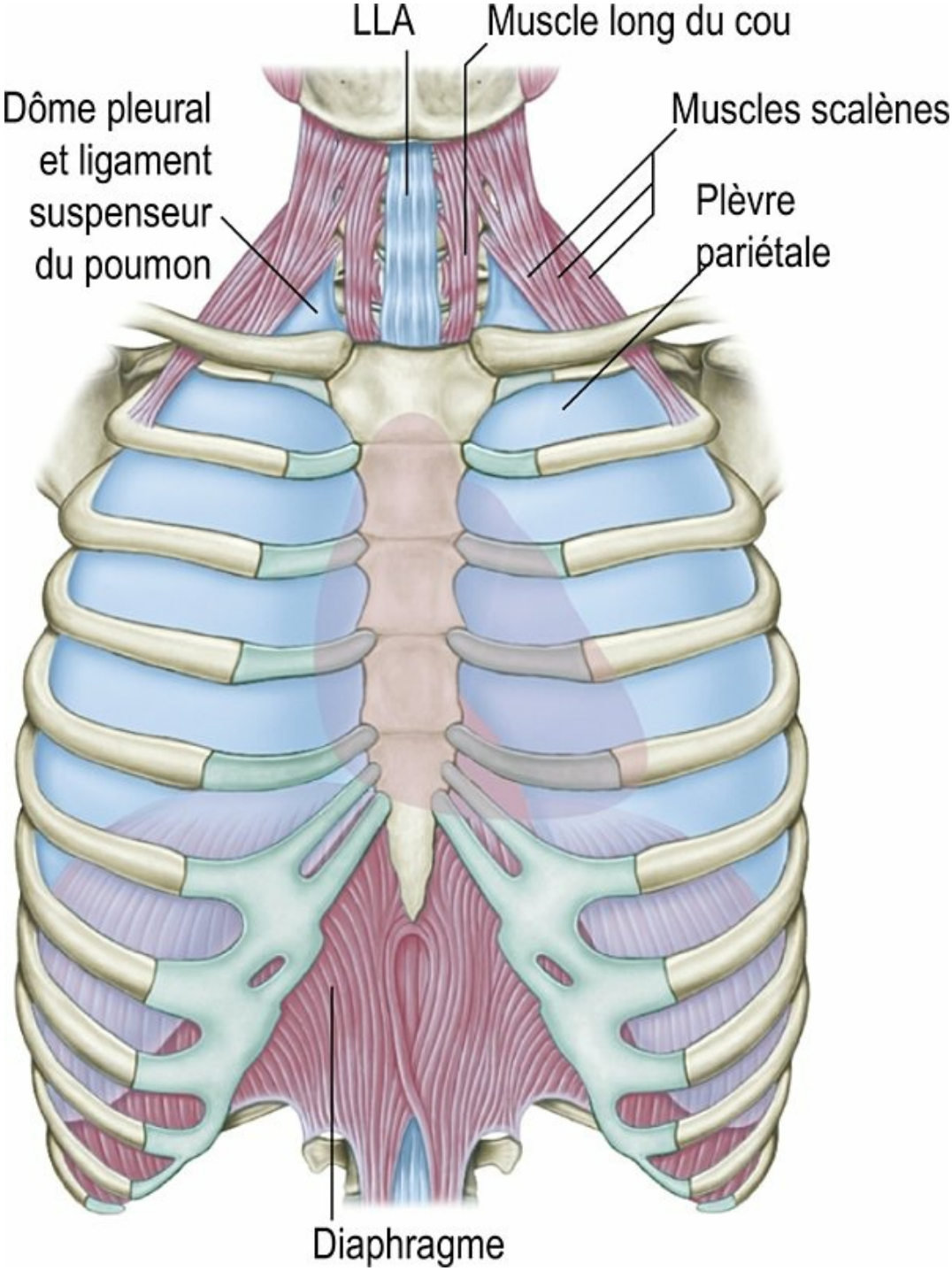

FIG. 9.39 Vue antérieure. Le médiastin entre le cœur et les poumons relie le diaphragme à l'orifice supérieur du thorax.

Lorsque les fascias qui entourent toutes ces structures tubulaires émergent du haut de la cage thoracique au niveau de l'orifice

supérieur du thorax, ils se divisent vers la gauche et la droite en suivant les paquets vasculonerveux jusque dans les deux Lignes Brachiales Antérieures Profondes (LBAP) de chaque côté (fig. 9.40). Les LBAP constituent la manifestation de la LAP dans les bras, de sorte que l'accès axillaire à ces tissus peut provoquer un relâchement des tissus thoraciques de la LAP.

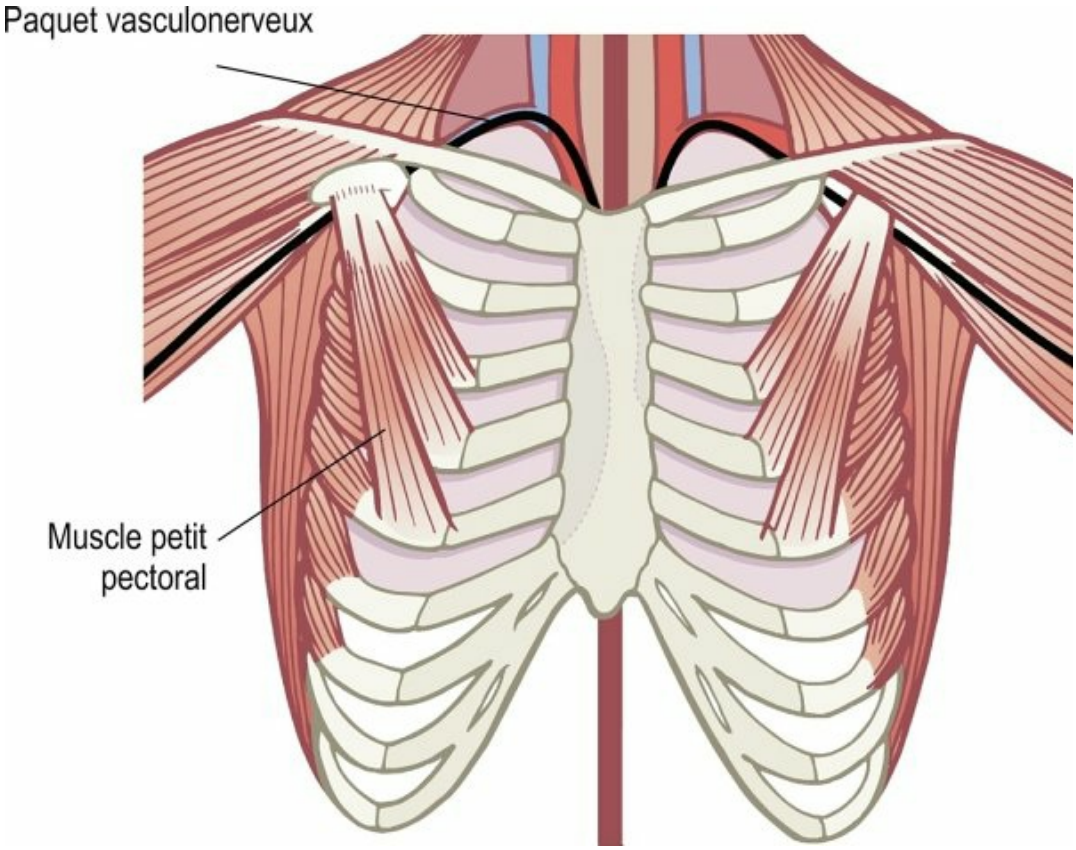

FIG. 9.40 La LAP est reliée au myofascia de la Ligne Brachiale Antérieure Profonde, en suivant le trajet du paquet vasculonerveux.

Les tissus venant du dôme pleural se dirigent en supéropostérieur pour s'accrocher aux PT des vertèbres cervicales inférieures, associés à la face médiale des muscles scalènes (petit scalène ou ligament suspenseur du poumon), ramenant à nouveau cette ligne au contact de la partie de la ligne postérieure comportant le LLA et le segment du muscle long de la tête (voir fig. 9.35).

La majeure partie de cette ligne médiane suit un trajet céphalique avec l'œsophage jusque dans la face postérieure du pharynx, intégrant les muscles constricteurs du pharynx, très visibles et suspendus au raphé pharyngien formé de tissu conjonctif comme le montre la figure 9.41. Cette ligne rejoint aussi l'occiput (et le temporal via les muscles styloïdiens ; voir plus loin), légèrement plus en antérieur que la voie postéro-supérieure, et se fixe à une petite protubérance connue sous le nom de clivus de la partie basilaire de l'os occipital.

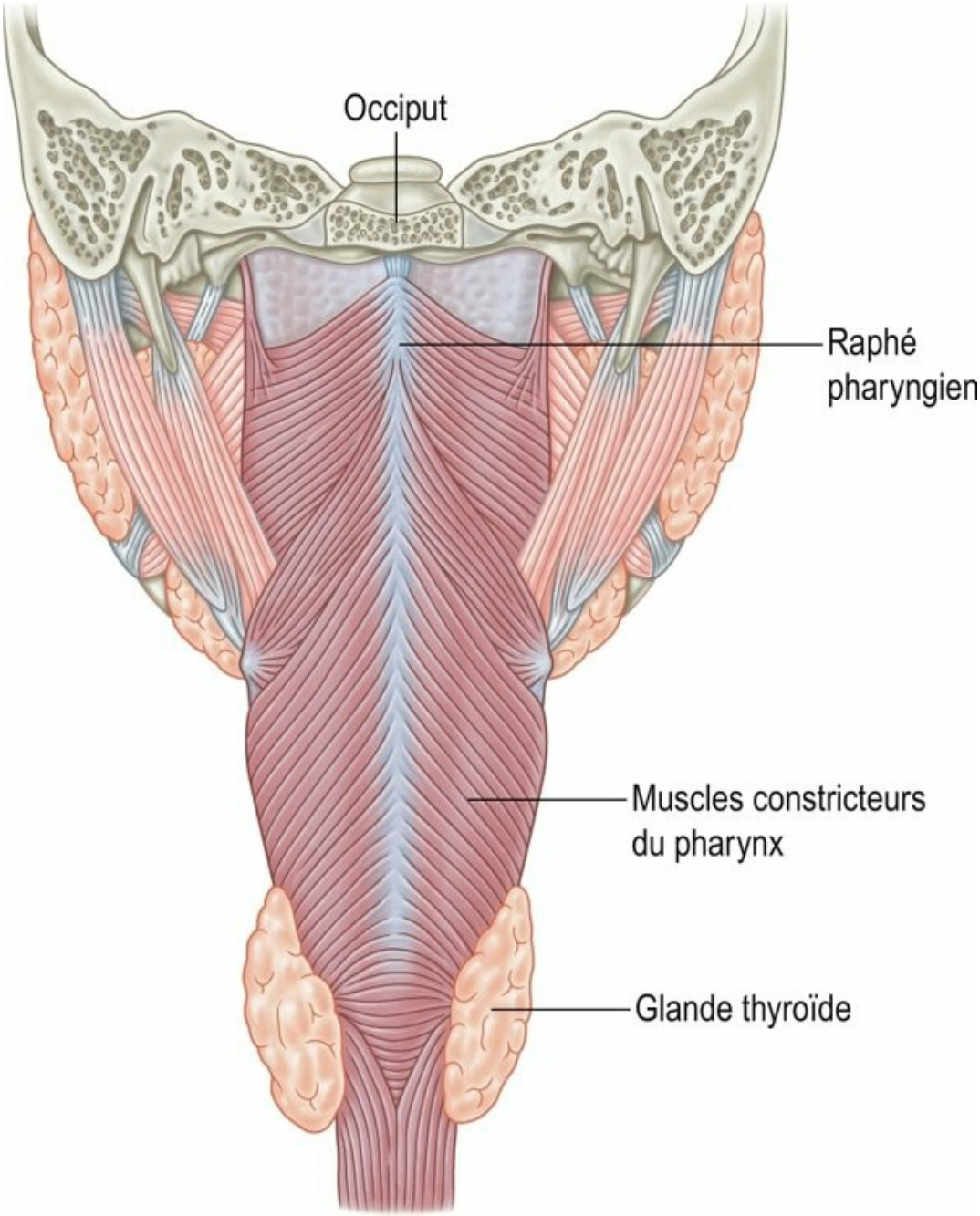

FIG. 9.41 Vue postérieure de la voie médio-supérieure de la LAP – l'arrière de la gorge, incluant les muscles constricteurs du pharynx soutenus par le raphé pharyngien suspendu au clivus occipital.

Le fascia postérieur de cette branche médiane de la LAP (fascia buccopharyngien ou fascia viscéral) est séparé de la ligne postérieure (le LLA et la lame prévertébrale du fascia cervical) à ce niveau par une

lame appelée fascia alaire qui joint les gaines neurovasculaires droite et gauche (fig. 9.42).

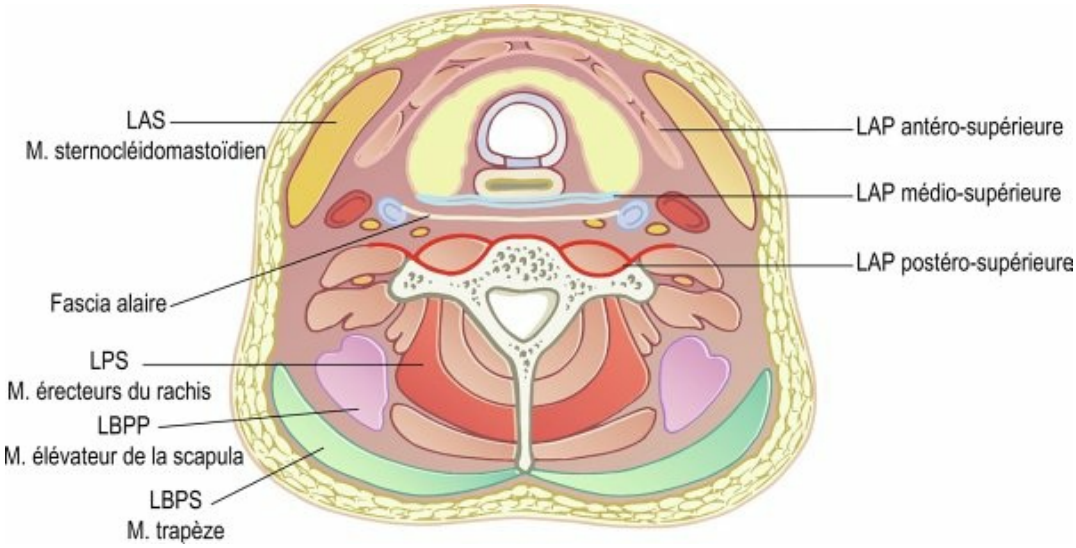

FIG. 9.42 La coupe transversale du cou révèle les voies postérieure, médiane et antérieure de la LAP, reliées mais encore distinctes.

Voie antéro-supérieure

La troisième voie, la plus antérieure de la LAP dans le haut du corps, suit la courbe du diaphragme tout du long jusqu'à son insertion antérieure au niveau du processus xiphoïde, extrémité inférieure du sternum (voir fig. 9.2, vue latérale, voie antéro-supérieure et www.anatomytrains.com – réf. vidéo : Deep Front Line, Part 2, 32:29–38:37).

Ce fascia est relié au fascia de la face profonde du sternum, même s'il nécessite un virage plutôt serré, selon les normes des *Anatomy Trains*, depuis la portion antéromédiale quasi horizontale du diaphragme jusqu'au fascia endothoracique vertical sur la face postérieure du sternum. Nous soulignons une nouvelle fois le fait que ces trois voies qui traversent le thorax sont réunies en une seule dans l'organisme vivant et qu'elles ne sont séparées dans notre propos qu'à

des fins d'analyse.

Ce fascia intègre l'éventail dentelé du muscle transverse du thorax et, par extension, le plan entier du fascia endothoracique en antérieur des viscères, mais en postérieur des cartilages costaux (fig. 9.43).

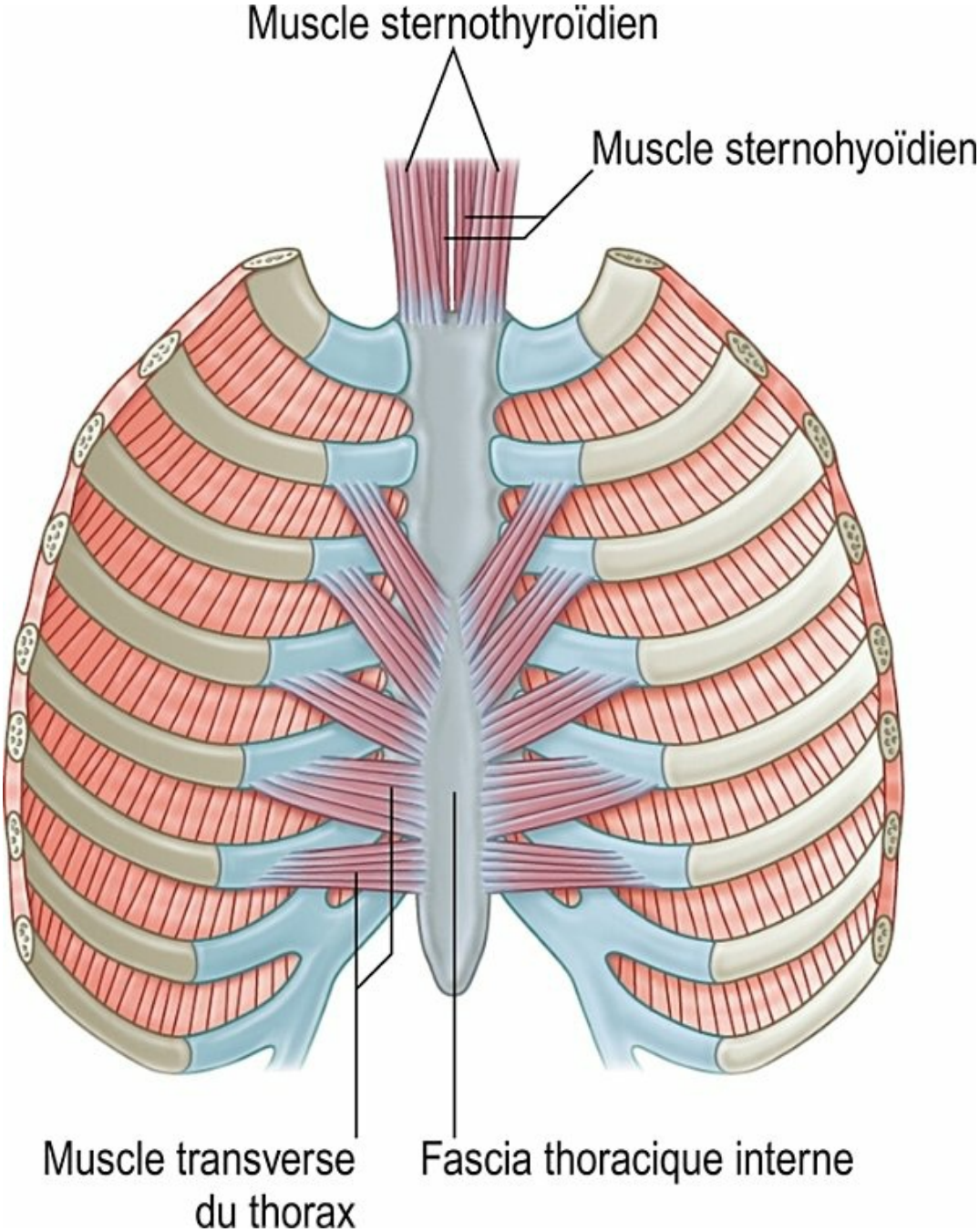

FIG. 9.43 **Cette voie antéro-supérieure intègre le**

transverse du thorax, ce muscle étrange et variable sur le bord inférieur des côtes qui soutient les cartilages costaux et peut contracter la poitrine lorsque nous avons froid.

Cette ligne émerge de la cage thoracique juste en postérieur du manubrium sternal. Cette ligne myofasciale se poursuit à partir de cette « gare » par les muscles infrahyoïdiens – le TGV sternohyoïdien recouvrant les TER sternothyroïdien, cricothyroïdien et cricohyoïdien – en remontant jusqu'à l'os hyoïde lui-même suspendu par des ligaments (fig. 9.44, vidéo 4.11).

Ce groupe est rejoint par cet étrange vestige de l'opercule des poissons, le muscle omohyoïdien, utilisé pour la parole, la déglutition et qui forme aussi une tente protectrice autour de la veine jugulaire et de l'artère carotide pendant les fortes contractions des muscles cervicaux voisins.

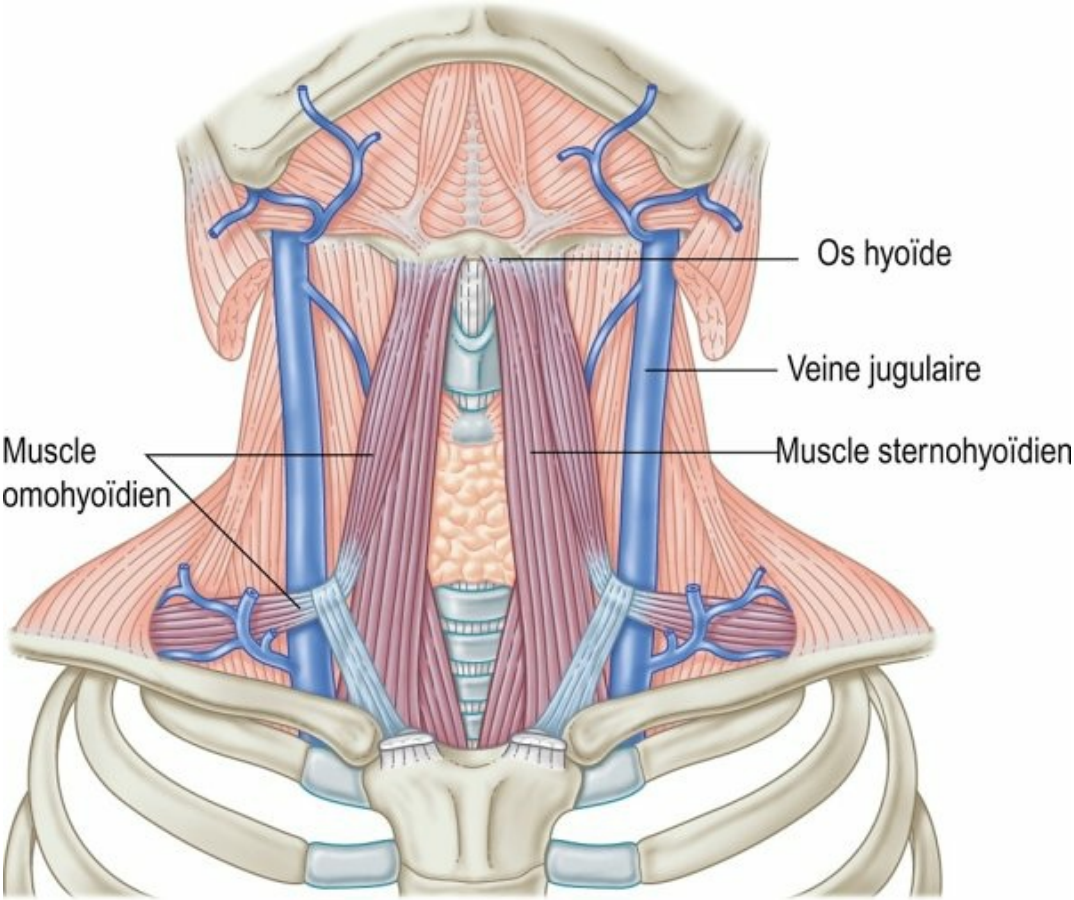

FIG. 9.44 Les muscles infrahyoïdiens émergent de derrière le sternum, joignant l'intérieur des côtes à l'avant de la gorge et de l'os hyoïde (vidéo 4.11).

À partir de l'os hyoïde, le muscle stylohyoïdien se reconnecte au processus styloïde de l'os temporal. Le muscle digastrique parvient à remonter antérieurement jusqu'au menton et postérieurement jusqu'au bord médial du processus mastoïde. Il s'arrange même pour éviter de se « salir les mains » en ne touchant pas l'os hyoïde – deux écharpes de fascia remontent depuis l'os hyoïde, permettant au digastrique de tirer vers le haut tout l'appareil trachéal lors de la déglutition. Par ces deux muscles, cette branche, la plus antérieure de la LAP, est reliée à l'os temporal du neurocrâne (fig. 9.45).

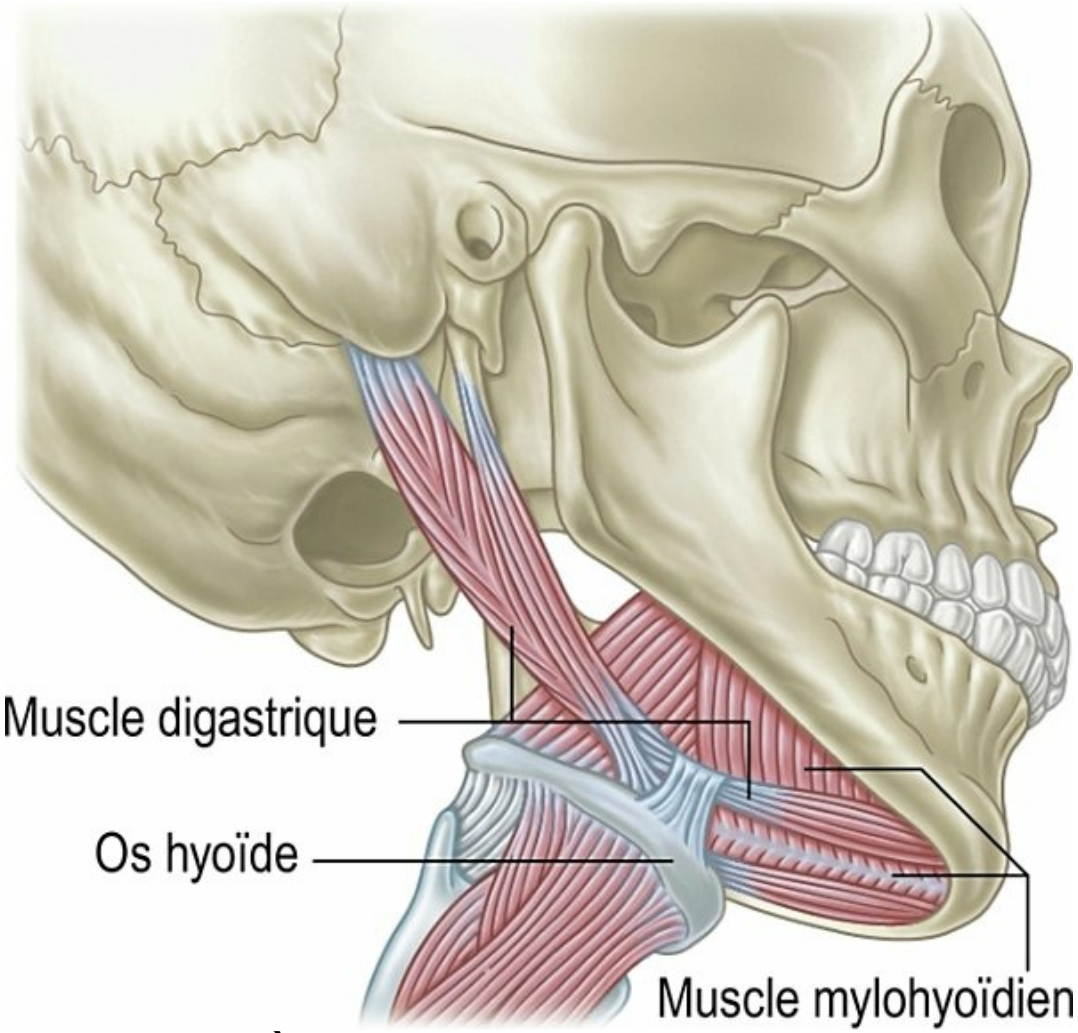

FIG. 9.45 À partir de l'os hyoïde, on trouve des connexions à la fois en antérieur vers la mâchoire et en postérieur vers l'os temporal du crâne.

Deux muscles, le mylohyoïdien et le géniohyoïdien, accompagnent le digastrique dans sa remontée antérieure jusqu'à la partie interne de la mandibule, juste postérieure au menton. Ces deux muscles forment le plancher de la bouche, sous la langue. (Il est intéressant de noter le parallèle entre la construction du plancher buccal et celle du plancher pelvien : le géniohyoïdien équivaut au pubococcygien, et le mylohyoïdien équivaut au faisceau iliococcygien de l'élévateur de l'anus.)

À partir de ces muscles hyoïdiens, nous pouvons revendiquer une connexion mécanique par le biais de la mandibule (bien qu'une

connexion fasciale directe, avec des fibres musculaires dans la même direction, soit un peu plus difficile à justifier) avec les muscles qui ferment la mâchoire (fig. 9.46). Le masséter, qui s'élève à partir de l'arcade zygomatique, et le ptérygoïdien médial, qui s'élève à partir de la face inférieure de l'os sphénoïde, forment ensemble une écharpe soutenant l'angle de la mâchoire (fig. 9.47), étant ainsi en contact avec le plancher buccal. Le muscle temporal n'a qu'une connexion mécanique avec le reste de la voie via la mandibule, tirant verticalement sur le processus coronoïde de la mandibule à partir d'une large insertion sur l'os temporal. Le fascia temporal s'étend sur le crâne dans le plan frontal en passant sous la galéa aponévrotique, le fascia du cuir chevelu qui a été impliqué dans la LAS, la LPS, la LL et la LS (fig. 9.48).

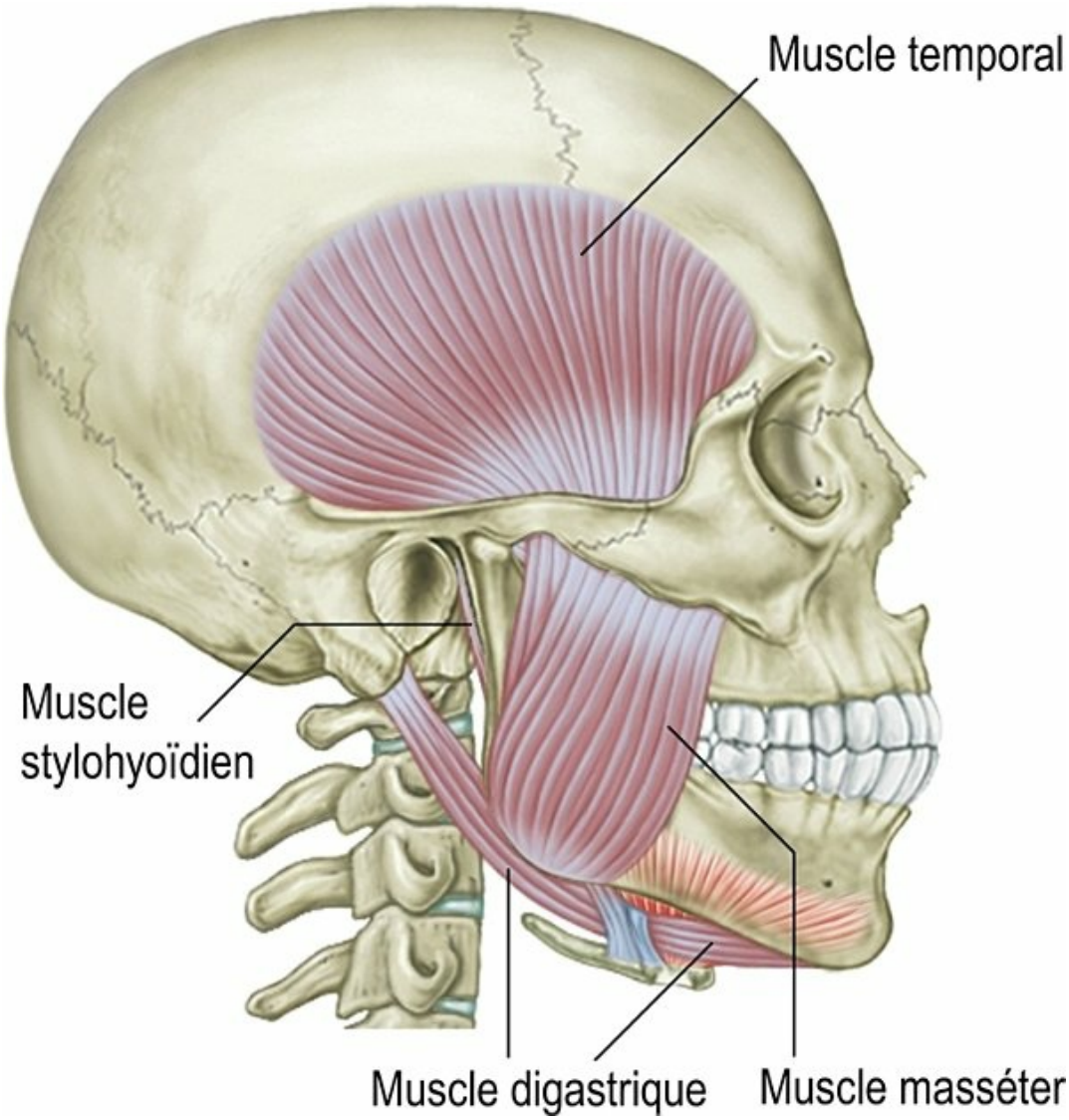

FIG. 9.46 Même si l'argumentaire en faveur d'une connexion directe entre les délicats muscles suprahyoïdiens et les solides muscles mandibulaires est difficile à tenir, il existe de toute évidence une connexion mécanique partant du plancher buccal jusqu'aux os de la face et du crâne en passant par les muscles mandibulaires. (www.anatomytrains.com – réf. vidéo : Anatomy trains Revealed : Deep Front Line .)

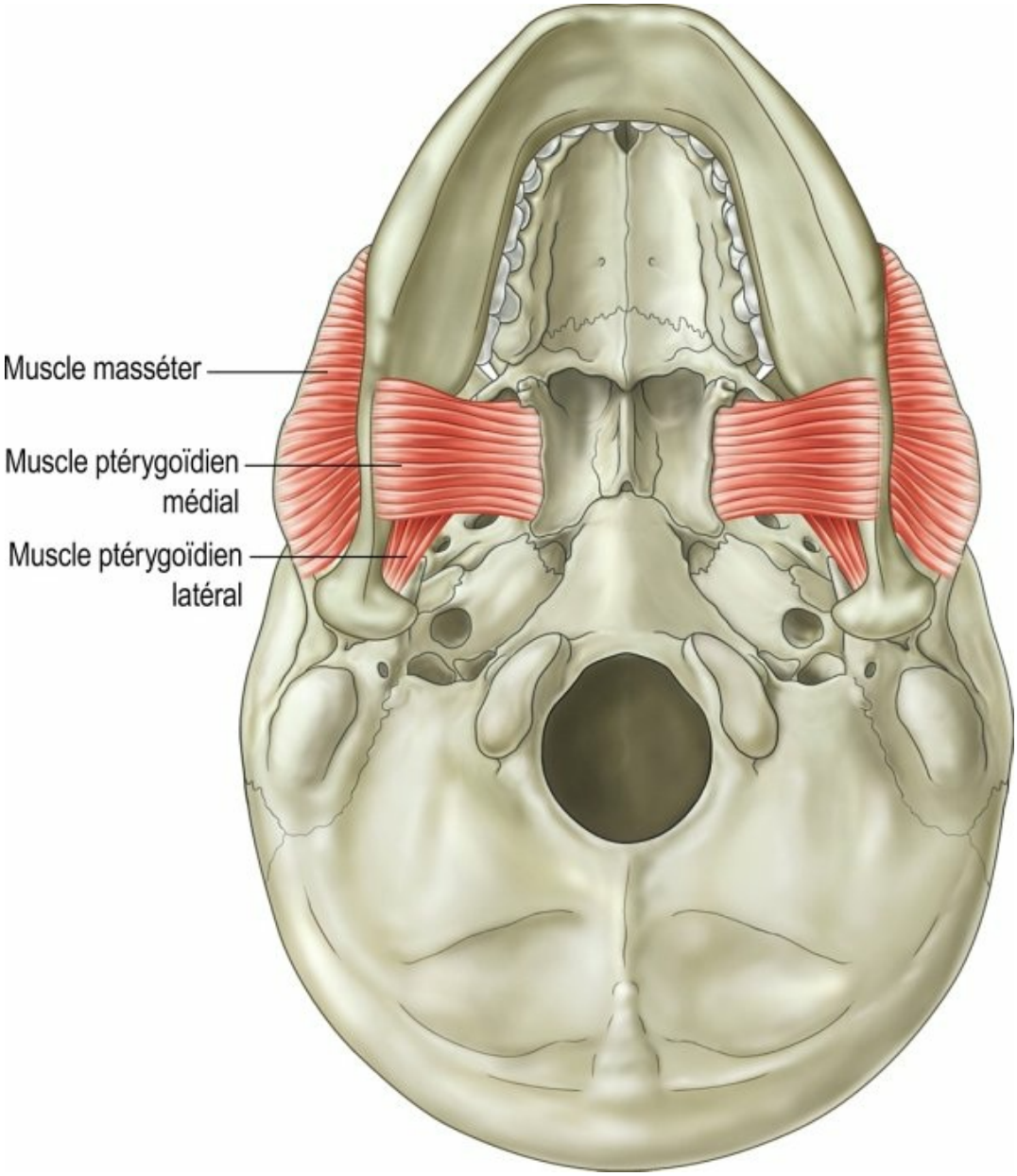

FIG. 9.47 **Vue inférieure. L'écharpe essentielle pour la branche de la mandibule, évidente sur cette figure, est formée par les deux masséters fonctionnant en harmonie avec les deux ptérygoïdiens médiaux.**

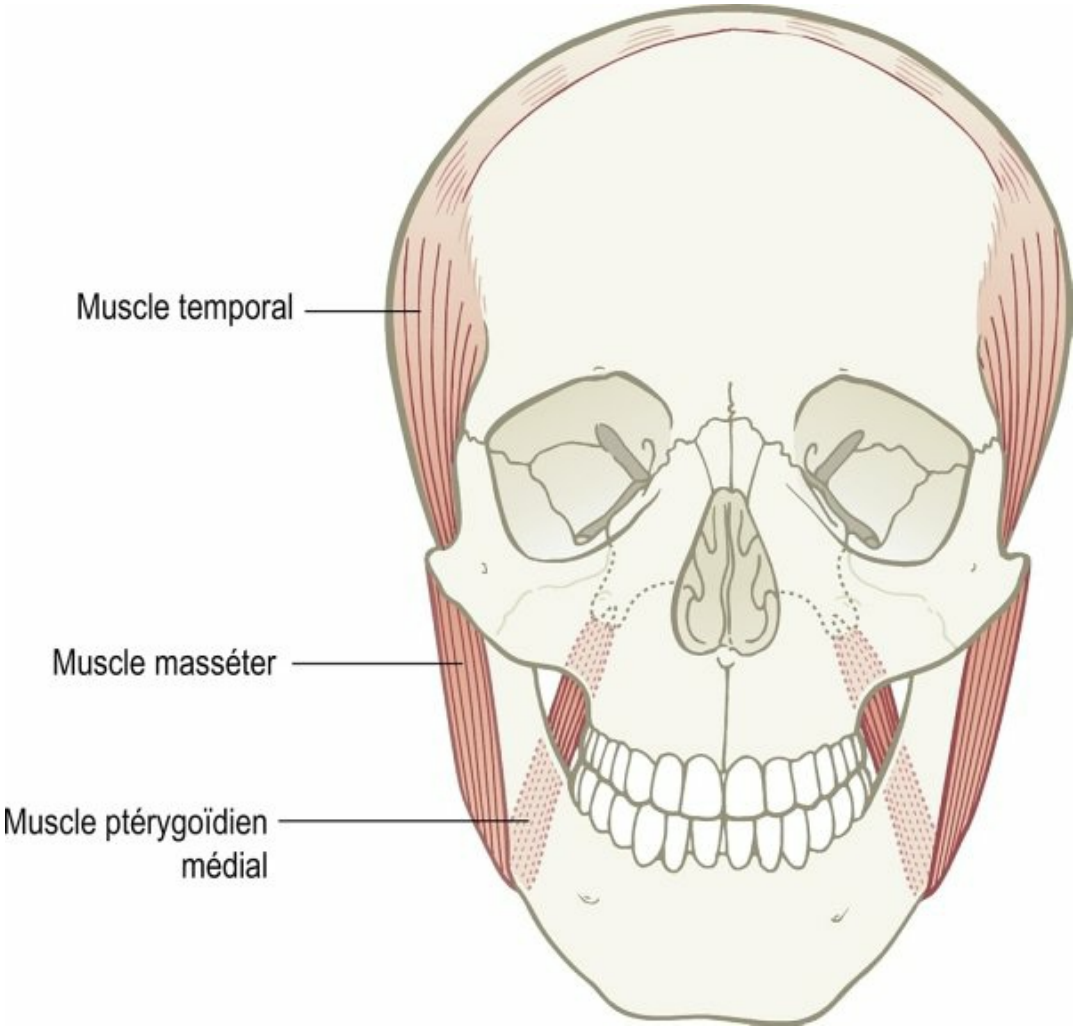

FIG. 9.48 Les tronçons supérieurs de la LAP intègrent l'écharpe créée par le masséter sur la face latérale de la mandibule et le ptérygoïdien médial sur la face médiale, ainsi que le fascia du temporal qui suit un trajet supérieur et enveloppe la tête sous la galéa aponévrotique de la LPS.

Nous voyons ainsi le cœur complexe du myofascia du corps qui suit un trajet ascendant, serpente depuis des lieux « cachés » dans les membres inférieurs, traverse le creux poplité, se poursuit jusque dans le tronc pour rejoindre les tissus en antérieur du rachis. À partir d'ici, nous l'avons vu se séparer (au moins pour l'analyse) en trois voies majeures : l'une postérieure aux viscères et directement antérieure au rachis, l'autre qui suit un trajet supérieur incluant les viscères eux-

mêmes, et la troisième en antérieur des viscères en direction de la gorge et du visage.

Discussion 9.1



La Ligne Antérieure Profonde et la stabilité des membres inférieurs

Au niveau de la posture de la jambe, les structures de la LAP ont tendance à agir pour contrebalancer les structures de la Ligne Latérale (fig. 9.49). Les muscles fibulaires, lorsqu'ils sont verrouillés en position raccourcie, ont tendance à provoquer une éversion ou une pronation de la cheville ou une rotation latérale de l'avant-pied. Dans la Ligne Spirale, nous avons vu que le muscle tibial antérieur contrebalance le muscle long fibulaire. Il en est de même du muscle tibial postérieur : si les muscles de la loge postérieure profonde sont excessivement raccourcis, ils ont tendance à provoquer une inversion ou une supination de la cheville ou bien une rotation médiale de l'avant-pied. Ces myofascias contribuent tous ensemble à stabiliser le binôme tibia-fibula sur la cheville et ainsi à maintenir l'arche médiale du pied.

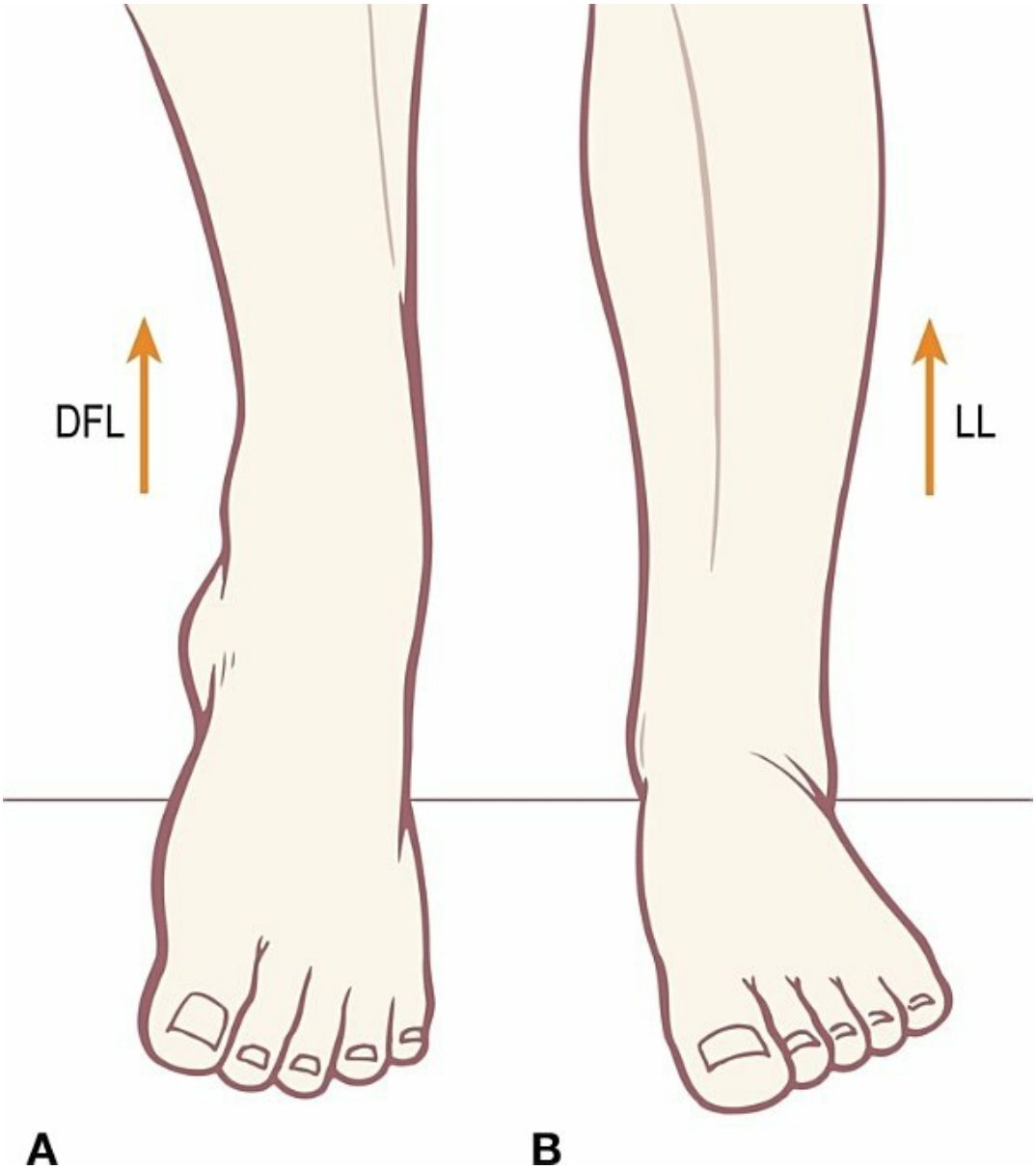

FIG. 9.49 Dans les jambes, la Ligne Latérale et la LAP sont antagonistes : lorsque la LAP est trop courte, les pieds ont tendance à se mettre en supination et en inversion (A) ; lorsque la Ligne Latérale subit un raccourcissement chronique, les pieds ont tendance à se mettre en pronation et en éversion (B).

Au niveau du genou, la LAP et la LL s'équilibrent mutuellement comme des cordes d'un arc situées de chaque côté de la jambe (fig. 9.50). Lorsque les membres inférieurs sont arqués (jambes en

« O », déformation latérale des genoux, genu varum), les structures de la LAP dans la jambe et la cuisse seront raccourcies, ce qui engendre des tensions des structures de la LL – tractus iliotibial et muscles fibulaires. Dans le cas de genoux cagneux (jambes en « X », déformation médiale des genoux, genu valgum), c'est l'inverse : les structures latérales seront verrouillées en position raccourcie et les structures de la LAP seront tendues ou verrouillées en position étirée. La douleur aura tendance à concerner les tissus étirés, mais ceux qui devront être travaillés sont ceux tendus en position raccourcie. En bref, travaillez sur le fascia du côté latéral aux genoux cagneux et libérez la ligne médiale des genoux arqués.

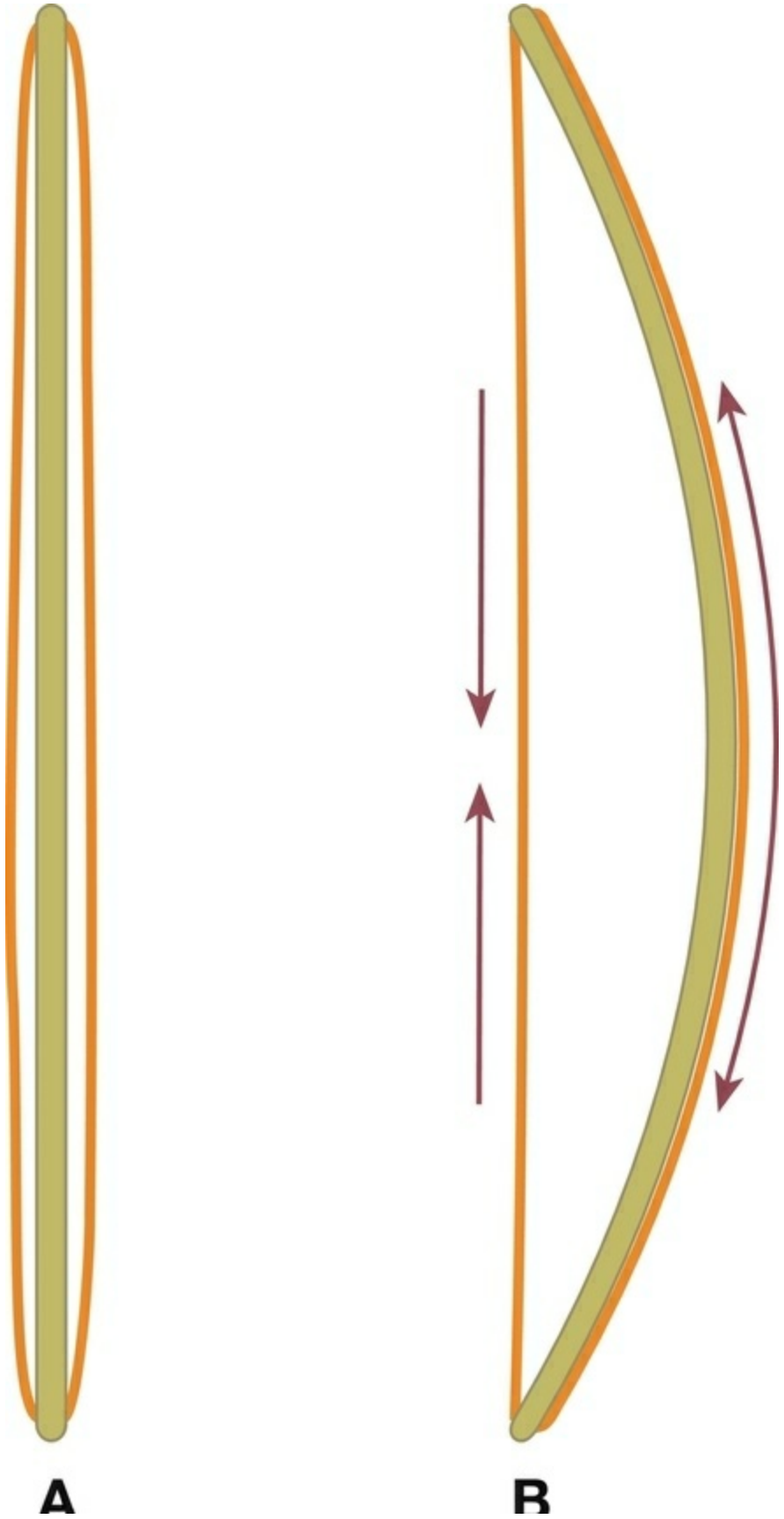
A
B

FIG. 9.50 Lorsque les tissus de traction sur les faces médiales et latérales des membres inférieurs sont tendus, la structure squelettique du membre inférieur répond comme un arc en bois, se courbant en sens opposé à la contracture et provoquant une tension des tissus situés sur la face convexe. Ce type d'interaction entre la LAP et la LL s'observe dans les genoux cagneux et dans les jambes arquées (genu varum et valgum).

Dans la cuisse, les muscles adducteurs enveloppés par les septums antérieur et postérieur fonctionnent également pour contrer les abducteurs de la LL et un éventuel déséquilibre pourra souvent être observé par la position relative des tissus des faces médiale et latérale du genou et ceux de la cuisse proche du genou (fig. 9.51). Dans les cas de genoux cagneux, le fascia des adducteurs a tendance à être tiré inférieurement en direction du genou et, dans le cas de jambes arquées, la LAP a tendance à être tirée le long de l'entrejambe en direction de la hanche. Toutefois, il s'agit là de généralités et non pas de règles absolues, donc vous devez vérifier.

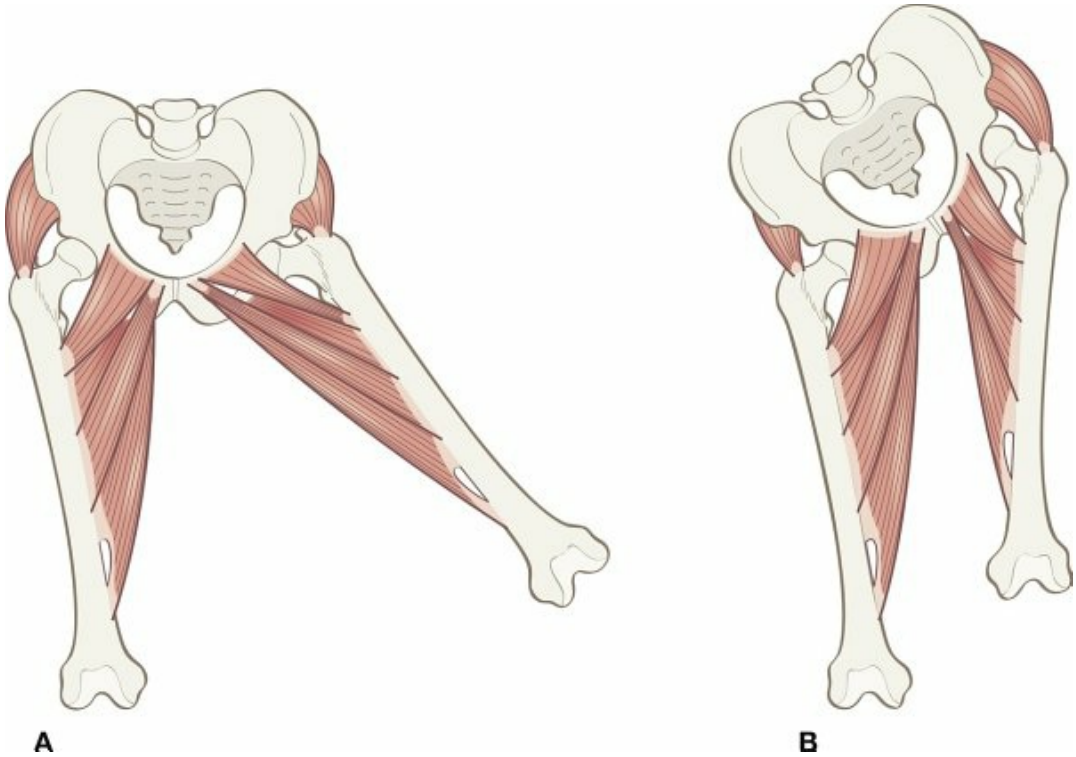

FIG. 9.51 A, B. Les adducteurs compensent les abducteurs dans les déséquilibres latéraux de la cuisse et de la hanche. Dans ce schéma, vous voyez que les abducteurs sont plus courts du côté de la crête iliaque inférieure. De manière un peu étonnante, les adducteurs de la LAP sont plus courts du côté de la hanche haute.

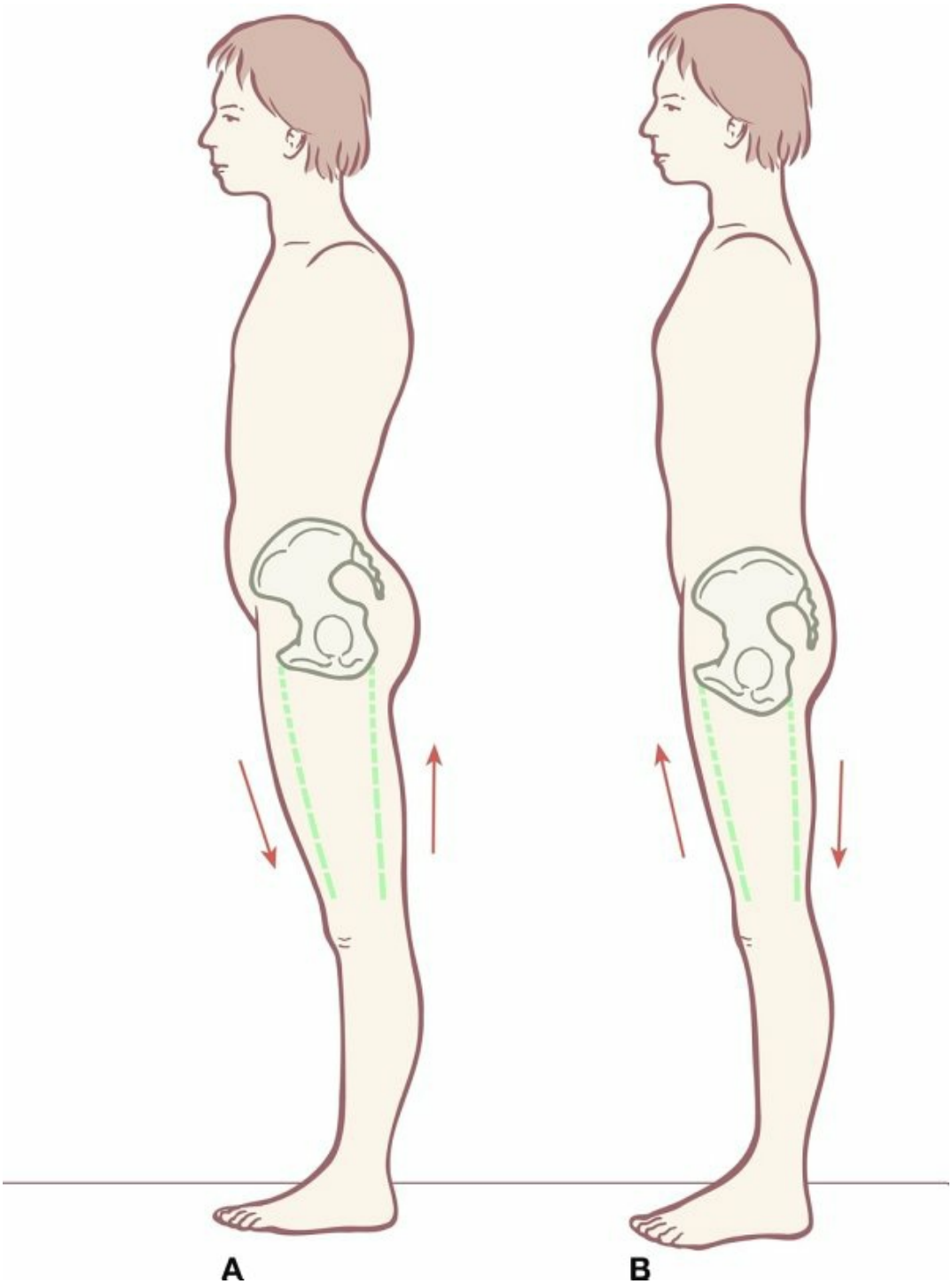

FIG. 9.52 **Pour évaluer la bascule relative du bassin, il est utile de considérer les septums intermusculaires antérieur (médial) et postérieur de la cuisse comme des haubans susceptibles de limiter les mouvements de flexion-extension du bassin.**

En ce qui concerne la position du bassin, il est utile de considérer les septums eux-mêmes comme des structures dignes d'intérêt (fig. 9.52). En cas de bascule antérieure du bassin, le septum antérieur est souvent court et accolé aux deux groupes musculaires adjacents : il doit être allongé avec les muscles long adducteur et court adducteur. Dans ce cas, le septum postérieur est tendu et surélevé, et son plan fascial doit être amené en direction caudale (vidéo 6.24). C'est l'inverse en cas de bascule postérieure du bassin, le plan antérieur devant souvent être ramené en direction inférieure ; le septum postérieur doit être libéré du plancher pelvien ainsi que des rotateurs latéraux profonds et autres groupes musculaires adjacents. De cette façon, le septum antérieur peut être considéré comme une extension du muscle psoas. Le septum postérieur peut, quant à lui, être considéré comme une extension des muscles rotateurs latéraux profonds, en particulier du piriforme, et du plancher pelvien, associé au muscle grand adducteur.



Vidéo 6.24 Équilibrer les pieds et les membres inférieurs

Discussion 9.2



Le milieu de la Ligne Antérieure Profonde et la manipulation viscérale

Les tissus endothoraciques de la LAP, depuis les piliers du diaphragme jusqu'à l'orifice supérieur du thorax, ne peuvent pas être atteints par manipulation directe. La cage thoracique entière forme une boîte dans laquelle règne toujours une pression négative, tirant les tissus latéralement contre les côtes et tentant de tirer les côtes médialement. Mais ces zones peuvent être travaillées de manière indirecte via les scalènes et les fascias cervicaux par un abord supérieur, ou via le péritoine, le bord inférieur de la cage thoracique ou le psoas par un abord inférieur.

Elles peuvent également bénéficier des techniques de manipulation viscérale. Ces techniques font partie de certaines méthodes asiatiques abdominales et sont très intelligemment exposées dans plusieurs ouvrages de Jean-Pierre Barral, l'ostéopathe français qui a développé la manipulation viscérale [10, 11].

Discussion 9.3



Le pôle supérieur de la Ligne Antérieure Profonde et la connexion ecto-, méso-, endodermique

Le sommet de la LAP est un croisement physiologique fascinant. La voie postérieure du ligament longitudinal antérieur rejoint, entre autres, via le muscle ptérygoïdien médial, les extensions inférieures du sphénoïde juste en antérieur du foramen magnum ; ces extensions sont également rejointes par la voie moyenne juste en antérieur des précédentes et par la voie antérieure du complexe laryngo-hyoïdien.

Il est tentant de noter la proximité de ces points avec les structures centrales issues de l'ectoderme, du mésoderme et de l'endoderme embryonnaires. Littéralement assis sur la selle de l'os sphénoïde (selle turcique), l'axe hypothalamo-hypophysaire est une boîte de jonction centrale à la fois du corps liquide et du corps neural principalement d'origine ectodermique (fig. 9.53A). Cette glande dite « maîtresse » se situe inférieurement au polygone de Willis, agissant comme le « sommelier » de notre système liquidien, « goûtant » le sang qui arrive tout frais du cœur avant d'ajouter au mélange ses puissantes « épices » hormonales et les réponses motrices du système nerveux autonome.

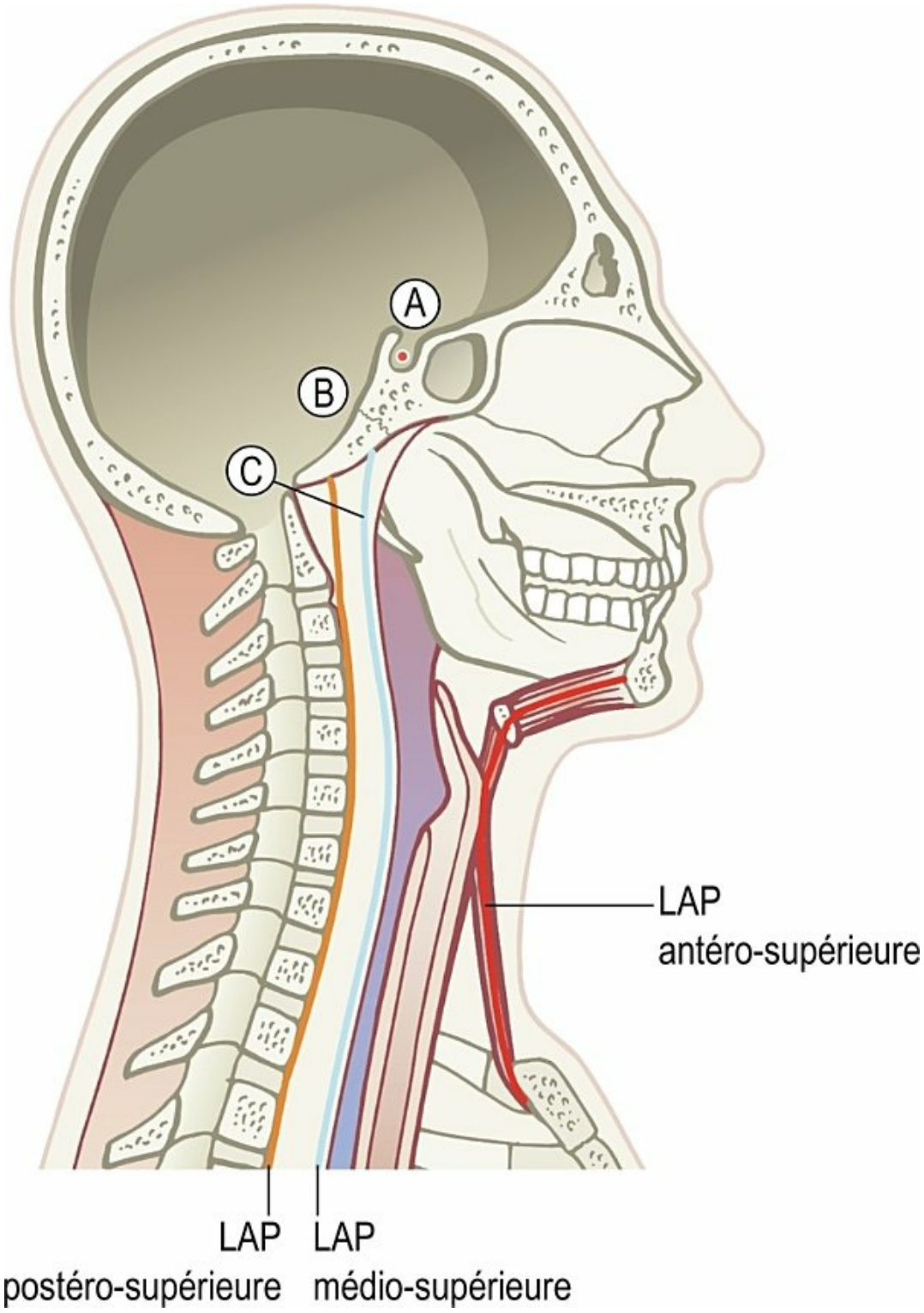

FIG. 9.53 Au niveau du pôle supérieur de la LAP, nous voyons une proximité étroite entre les structures importantes issues des trois couches germinales.

Juste en postéro-inférieur se trouve la synchondrose de la jonction sphénobasilaire, un pivot central des mouvements rythmiques cranio-sacrés[1], représentant eux-mêmes une caractéristique centrale du corps fibreux ou corps mésodermique – le réseau de collagène et toutes les pulsations vasculaires qui produisent des ondes liquidiennes (fig. 9.53B et fig. 9.54) [12–14]

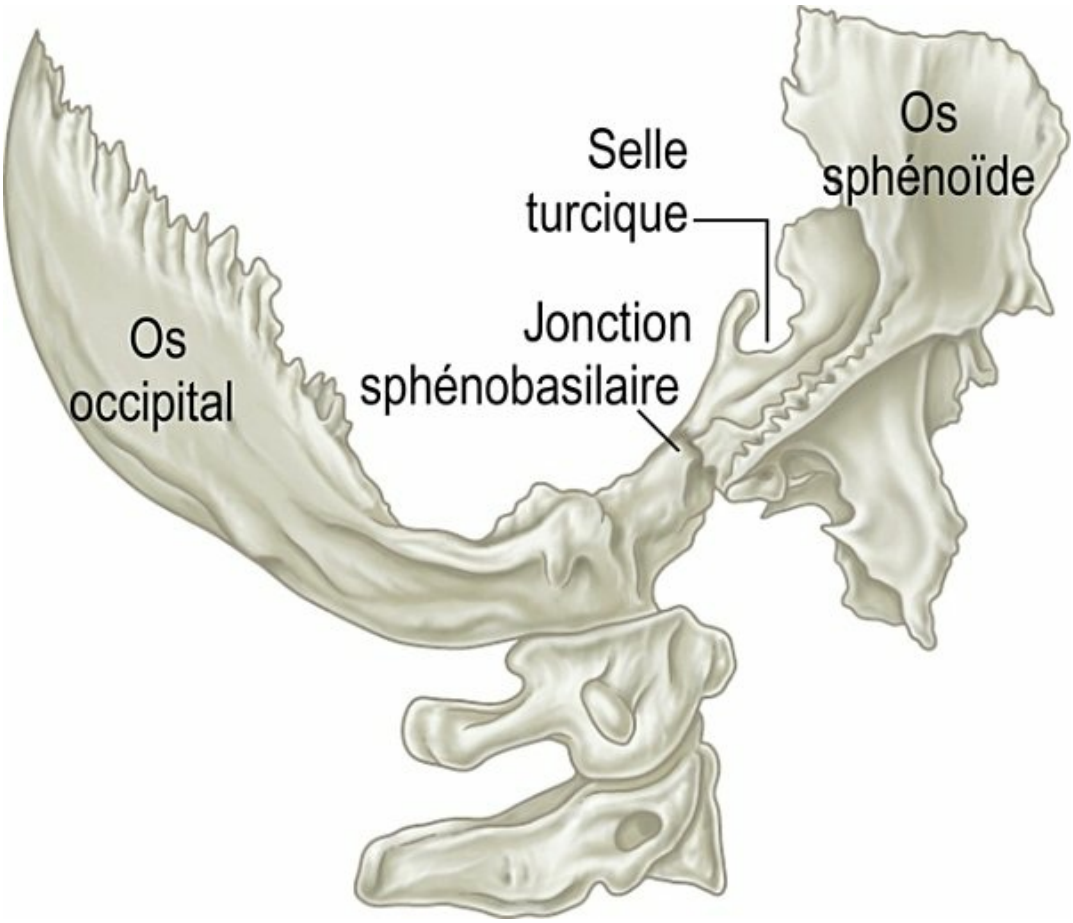

FIG. 9.54 La jonction sphénobasilaire est une charnière cruciale de l'impulsion crâniosacrée, où les « corps » des « vertèbres » occipitales et sphénoïdales se rencontrent.

Encore plus postéro-inférieur (mais tout cela à quelques centimètres), se trouve la partie supérieure du pharynx, le conduit central et original du tube endodermique, où le raphé pharyngien

rejoint la base occipitale (fig. 9.53C). Les humains ont une position bien particulière en ce sens où la direction de l'intestin (essentiellement verticale de la bouche jusqu'à l'anus) et la direction du mouvement volontaire (essentiellement horizontale vers l'avant) ne sont pas les mêmes. Au niveau de notre visage humain, la « morsure » a été subordonnée à la « vue » et l'intestin s'étend à partir de ce centre crucial de la partie inférieure du crâne. Peu d'autres animaux ont aussi complètement séparé la ligne de vue et de mouvement de la ligne de direction du rachis et de l'intestin. C'est peut-être au moins l'une des sources possibles de notre séparation psychosomatique d'avec le reste du monde animal [15].

On s'émerveille de la communication entre ces « boîtes de jonction » antérieures. L'avancée des lèvres pour recevoir un baiser ou une fraise, ou la tension de la langue qui accompagne le « dégoût » peut-elle être ressentie dans la jonction sphénobasilaire ou perçue par l'hypophyse ? On peut au moins imaginer une fonction d'inter-régulation entre ces trois grands systèmes à partir de ce point de proximité et en descendant dans tout l'organisme via le système nerveux central, le plexus sous-muqueux, l'impulsion crânienne ou la longue continuité myofasciale que nous avons tracée ici et qui va du visage et de la langue jusqu'à la partie médiale de la cheville.

Références

[1] Myers T. Fans of the hip joint. Massage Magazine. 1998;75:38–43. *Ou in Body , publié à compte d'auteur en 2003 et disponible sur :*www.anatomytrains.com.

[2] Schleip R. Lecture Notes on the Adductors and Psoas. Rolf Lines: Rolf Institute. 1988;14–17: www.somatics.de11/88.

[3] Myers T. The psoas pseries. Massage and Bodywork. 1993. Mar–Nov. *Also in* Anatomist's Corner, *self-published in 2007 and available via* : www.anatomytrains.com.

[4] Morrison Muscle Further Thoughts on Femur Rotation and the Psoas. Rolf Lines: Rolf Institute; 2002:8–11. www.anatomytrains.net. M 4/01.

[5] Bogduk N. Clinical Anatomy of the Lumbar Spine and

Sacrum. 3rd ed. Edinburgh: Churchill Livingstone; 1997.102.
[6] Rolf I. Rolfing. Rochester, VT: Healing Arts Press; 1989.170.
[7]Murphy Muscle Notes for a Workshop on the Psoas. Unpublished; 1992.
[8] Myers T. Poise: psoas-piriformis balance. Massage Magazine. 1998. (Mar/Apr). *Ou in Body , publié à compte d'auteur en 2003 et disponible sur :*www.anatomytrains.com
[9] Simons D, Travell J, Simons L. Myofascial Pain and Dysfunction: The Trigger Point Manual. Vol. 1. 2nd ed. upper half of body. Baltimore: William & Wilkins; 1998.
[10] Barral JP, Mercier P. Urogenital Manipulation. Seattle: Eastland Press; 1988.
[11] Schwind P. Fascial and Membrane Technique. Edinburgh: Churchill Livingstone; 2006.
[12] Upledger J, Vredevoogd J. Craniosacral Therapy. Chicago: Eastland Press; 1983.
[13] Milne H. The Heart of Listening. Berkeley: North Atlantic Books; 1995.
[14] Meert G. Venolymphatic Drainage Therapy. Edinburgh: Churchill Livingstone; 2012.
[15] Kass L. The Hungry Soul. New York: Macmillan; 1994.

---

1. Un concept ostéopathique introduit par W.G. Sutherland. (NdR)

10: Les *Anatomy Trains* dans les mouvements

James Earls; Karin Gurtner Avec les contributions de



Maintenant que nous avons présenté la totalité des 12 méridiens

myofasciaux, ce chapitre donne un aperçu de quelques applications et implications du schéma des *Anatomy Trains*, qu'elles soient dans l'entraînement au mouvement ou dans la thérapie du mouvement.

Maintenant que le mouvement est reconnu comme une forme de médecine, ou même comme un « nutriment » indispensable à notre santé, l'éducation au mouvement est importante dans trois sphères sociales essentielles [1] :

- l'éducation physique pour les jeunes, très tôt et à l'école ;
- le large spectre de la réhabilitation (tout ce qui transforme une donnée négative en quelque chose de neutre) ;
- l'amélioration de la performance qui, à son tour, se décline en :
  - sport et athlétisme d'un côté ;
  - expression artistique – danse, théâtre, musique – de l'autre (fig. 10.1).



FIG. 10.1 **Les *Anatomy Trains* en mouvement.**

Chacun de ces secteurs contribue à la santé de la population. Compte tenu de l'appauvrissement de l'éducation au mouvement dans le monde, une amélioration dans chacun de ces domaines a une importance vitale pour une longévité active [2]. À travers le monde, l'usage du corps, l'intégration du mouvement et les défauts posturaux sont largement ignorés, alors qu'un changement pourrait facilement être réalisé dans les établissements déjà existants.

La plupart des systèmes d'éducation se concentrent sur un

apprentissage visuel et auditif, et très peu de ressources restent pour développer un programme d'« alphabétisation kinesthésique » [3]. Nous sommes familiarisés avec le façonnage de notre QI et les tests de QI, et nous nous familiarisons de plus en plus avec le QE (quotient émotionnel) qui reflète notre intelligence émotionnelle. Il faudrait que nous fassions un effort semblable pour nous familiariser avec le QK (quotient kinesthésique) qui représente notre intelligence somatique. Quelle est la topologie des aptitudes au mouvement ? Quelles sont celles qui sont nécessaires pour vivre une longue vie réussie ? De quelles connaissances de base sur les mouvements nos clients/ étudiants/patients ont-ils besoin pour s'adapter à leurs environnements interne et externe ? De nos jours, il est fortement probable, même si cela est regrettable, que nous sortions de notre système éducatif avec plus de connaissances sur des matières externes que sur notre corps en mouvement, bien que ce dernier soit omniprésent et représente notre instrument le plus proche et le plus intime.

Une modique somme par enfant pour améliorer l'éducation physique pourrait générer un bénéfice important en termes de réduction des coûts médicaux et d'amélioration du niveau de santé et de performance. Une modique somme par patient pourrait permettre de développer davantage la réhabilitation et de prévenir les rechutes pour toutes sortes d'atteintes physiques ou pour la récupération postopératoire. Là où les sommes sont dépensées – chez les sportifs de haut niveau –, des connaissances sont acquises et pourraient être appliquées plus largement dans l'éducation et la réhabilitation s'il y avait une meilleure pollinisation croisée et de meilleurs modes de diffusion de ces informations.

Nous pouvons tous profiter d'une plus grande coordination au sein des professionnels du mouvement, depuis les orthopédistes jusqu'aux adeptes des pratiques préventives plus « conscientes ». Trop de praticiens ne s'appuient que sur un seul point de vue, croyant aveuglément à la tradition orale, ou privilégient l'expérience « fondée sur des preuves » plutôt que l'expérience clinique. Différentes professions utilisent le même mot pour des événements différents ou

des termes différents pour le même événement – demandez donc à différents groupes professionnels de définir le mot « étirement » [4]. Un « discours uniforme », c'est-à-dire une base théorique cohérente, dans les thérapies du mouvement contribuerait fortement à faire avancer tous les particularismes.

L'intention des *Anatomy Trains* est de fournir une plateforme pour le dialogue, une base de langage commun structuré, dans le cadre duquel examiner la structure humaine et le mouvement fonctionnel.

Les *Anatomy Trains* ont été développés à partir de l'expérience de l'auteur pour cartographier les schémas généraux de compensation posturale (voir le chapitre 11 et les annexes qui suivent, davantage axés sur la thérapie manuelle structurelle). Mais de nombreuses thérapies et méthodes d'entraînement fondées sur le mouvement, telles que la physiothérapie, les exercices de réhabilitation, le Pilates, le yoga et l'entraînement personnel et d'équipe fondé sur la performance, ont trouvé un intérêt réel à utiliser la carte des *Anatomy Trains* pour révéler les mécanismes internes de l'équation stabilité/mobilité.

Ainsi, nous explorerons dans ce chapitre certaines applications simples des *Anatomy Trains* à des schémas de mouvements fondamentaux courants. Ce chapitre inclut également une section sur la marche de notre collègue James Earls [5] et un autre sur le mouvement contemporain de Karin Gurtner, le plus fort des saules. Des supports additionnels provenant des éditions antérieures et des vidéos supplémentaires sont disponibles via le site Internet d'accompagnement et sur www.anatomytrains.com.

En outre, dans l'Annexe 1, les professionnels du mouvement trouveront des informations sur les recherches récentes applicables, en particulier sur les propriétés faciales pour l'entraînement fitness, sur la neurologie sensorielle dans l'acquisition des aptitudes et sur les réponses de remodelage après une intervention ou une lésion.

Applications des *Anatomy Trains* dans le mouvement

Si des applications concernant la thérapie du mouvement et la thérapie manuelle ont été disséminées tout au long des chapitres précédents, la séquence spécifique de libération des tissus mous ou des stratégies d'éducation au mouvement est laissée à l'initiative personnelle [6]. Cet ouvrage est principalement conçu pour aider le lecteur à observer ces schémas myofasciaux à l'échelle du corps de manière à ce que les compétences et les protocoles thérapeutiques existants puissent être appliqués globalement selon des modes nouveaux.

Aucune des incursions suivantes ne se veut exhaustive ; elles visent plutôt à guider le lecteur pour faire avec lui un bout de chemin sur la route qui mène à la diversité des utilisations possibles des schémas, autant à titre d'aide personnelle qu'à titre professionnel dans un cadre de récupération/performance/réhabilitation.

Les photographies sont une façon frustrante d'évaluer le mouvement, mais elles sont nécessaires dans le cadre d'un ouvrage. L'évaluation des patients sur pied est explorée de manière plus approfondie dans le chapitre suivant et dans les cours eux-mêmes. (Des cours en ligne sur l'évaluation du mouvement sont disponibles sur les sites www.anatomytrains.com et www.astonenterprises.comwww.anatomytrains.com – réf. vidéo : BodyReading, 101 .)

Les *Anatomy Trains* ne sont pas précisément une théorie du mouvement, mais simplement une représentation de la façon dont la stabilité est maintenue et la tension distribuée dans l'ensemble du corps pendant le mouvement. Peu de mouvements sont effectués avec un méridien myofascial entier, mais de nombreux mouvements nécessitent une stabilisation sur l'intégralité d'une Ligne (vidéo 6.25 ).



Vidéo 6.25 Introduction à la lecture du corps (BodyReading)

Par exemple, assis sur une chaise, mettez un pied sur l'autre, puis essayez de décoller le pied du dessous contre celui du dessus en levant le genou. Même si les muscles droit fémoral et grand psoas sont les muscles principalement responsables de la tentative d'élévation de la jambe, la Ligne Antérieure Superficielle et la Ligne Antérieure Profonde dans leur intégralité, dont ces muscles font partie, vont tendre certains de leurs muscles pour « précontraindre » le fascia des orteils jusqu'à la hanche ; cela pourra être perçu au niveau du ventre, du sternum et du cou par les plus perspicaces d'entre nous. Ce type d'isométrie stabilisatrice et de distribution de tension échappe en grande partie au radar de notre attention consciente, mais il est indispensable à l'« ancrage » efficace d'une partie du corps, fondamental à la réussite du mouvement de l'autre partie.

De même, en position debout, laissez votre poids se déplacer vers l'avant de vos pieds pour sentir la Ligne Postérieure Superficielle se raidir dans son intégralité au niveau du fascia, quels que soient les muscles réellement impliqués dans le mouvement. Faites porter tout votre poids sur un seul pied pour sentir l'interaction entre la Ligne Latérale et la Ligne Antérieure Profonde – les deux seront immédiatement « plus denses » au toucher jusqu'à la hanche et même

au-delà – lorsqu'elles gèrent l'équilibre médial-latéral de la jambe à mesure que le poids passe alternativement d'une seconde à l'autre sur les arches médiale et latérale du pied.

Vous pouvez utiliser votre connaissance des Lignes pour voir comment les compensations ou les postures inefficaces inhibent les mouvements intégrés ou certaines forces effectives dans le corps en mouvement. D'une manière générale :

- chaque Ligne et « voie » de cette Ligne doit être capable de s'allonger ou de se contracter à partir de sa longueur de repos, c'est-à-dire que la Ligne au repos ne doit être chargée ni concentriquement, ni excentriquement ;
- le tonus doit être homogène tout au long des Lignes. L'isolement structurel est le contraire de l'intégration, de sorte que les zones d'hypertonie ou d'hypotonie doivent être égalisées par l'étirement, le travail corporel ou le travail de renforcement ;
- chaque Ligne doit être capable de stabiliser l'agencement segmentaire en position neutre lors de la réalisation de l'action ; par exemple, lors d'un coup de pied latéral au football, les abdominaux de la Ligne Latérale doivent avoir suffisamment de tonus des deux côtés pour maintenir la cage thoracique en place de manière à ce que la force du coup de pied ne soit pas absorbée par la rotation ou le décalage latéral des côtes.

Pour que nos yeux s'habituent à percevoir les choses de cette manière, commençons par quelques analyses très simples de certaines sculptures antiques avant de passer à des applications plus fonctionnelles.

Sculptures antiques

Kouros (fig. 10.2)

À part l'exemple moderne extraordinairement fonctionnel de Fred Astaire, cette sculpture préclassique représente, aux yeux de l'auteur, l'exemple le plus probant du maintien et de l'équilibre dans les lignes des *Anatomy Trains* – mieux encore que la figure d'Albinus qui a servi de « marque » aux *Anatomy Trains* pendant de nombreuses années (voir fig. 1.1A). Ce Kouros (masculin) – l'une de ces nombreuses sculptures provenant de la période préclassique – présente une tenségrité équilibrée entre la structure squelettique et myofasciale, comme on en voit peu aujourd'hui et rarement retrouvée dans l'art après cette période. Les muscles et les os sont représentés de manière un peu massive par rapport aux tendances actuelles, mais l'ensemble du réseau neuromyofascial s'ajuste avec une certaine aisance qui réussit pourtant à donner le sentiment d'une totale préparation à l'action – en d'autres termes, un équilibre idéal dans le système nerveux autonome exprimé sous la forme du réseau neuromyofascial.

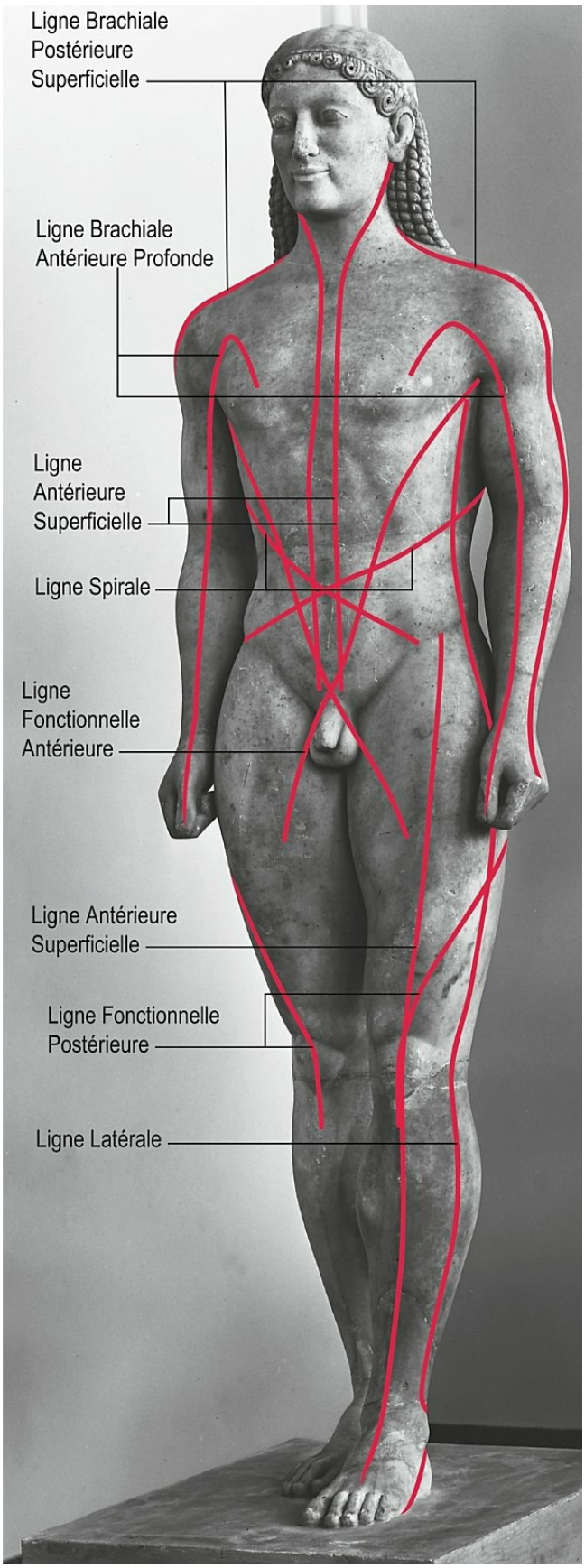
Ligne Brachiale
Postérieure
Superficielle
Ligne Brachiale
Antérieure Profonde
Ligne
Antérieure
Superficielle
Ligne Spirale
Ligne
Fonctionnelle
Antérieure
Ligne Antérieure
Superficielle
Ligne Fonctionnelle
Postérieure
Ligne Latérale

FIG. 10.2 Kouros. La série de sculptures préclassiques des Kouroi montre une « tenségrité fasciale coordonnée » presque idéale – l'équilibre et le bon placement pour les lignes des *Anatomy Trains*. (Reproduit avec l'aimable autorisation de Hirmer Fotoarkiv.)

Notez la longueur et le soutien au travers de la Ligne Antérieure Profonde (LAP) centrale qui confèrent un soutien en remontant la ligne médiale du membre inférieur et l'ensemble du tronc. Remarquez l'équilibre des tissus mous entre les faces médiales et latérales du genou, la facilité avec laquelle la tête repose sur le cou et les épaules surplombent la cage thoracique bien droite. Les muscles se dessinent nettement, mais la connexion le long des Lignes n'est ni perdue ni dépassée. Culturellement, nous pourrions faire pire que de travailler sur un système d'éducation physique qui produirait des corps proches de cet idéal fonctionnel.

Bronze de Zeus (fig. 10.3)

Cette sculpture montre un corps parfaitement équilibré pour une action martiale. Bien qu'il soit probablement insultant de réduire Zeus à une analyse de lignes, nous nous risquerons à recevoir la foudre qu'il semble prêt à lancer en notant la façon dont il stabilise son corps pour un effet maximal. Son bras gauche exagérément long est étiré le long de sa ligne de visée, suspendu par la Ligne Brachiale Postérieure Superficielle (LBPS), qui contrebalance le poids du bras droit tenu en arrière. Le bras droit tient fermement la foudre ou la lance avec le pouce et les doigts, engageant les deux Lignes Brachiales Antérieures, la Superficielle et la Profonde, reliant ainsi les muscles grand pectoral et petit pectoral en antérieur de la poitrine jusqu'au côté opposé. Cette connexion permet à la partie antérieure du bras étiré de faire contrepoids et de fournir une base pour le lancer ; les deux muscles inverseront leur position, mais resteront connectés pendant le lancer lui-même.



FIG. 10.3 Zeus. Les actions les plus martiales ou sportives impliquent de relier le bras à la jambe opposée pour augmenter l'effet de levier. (Reproduit avec l'aimable autorisation de Hirmer Fotoarkiv.)

La jambe droite se contracte le long de la Ligne Postérieure Superficielle, poussant sur l'éminence métatarsienne du pied et étendant la hanche pour engager le corps vers l'avant, faisant porter le poids sur la jambe gauche stable. La jambe gauche est fermement ancrée, le genou légèrement fléchi, avec une tension stabilisatrice le long des quatre lignes du membre inférieur, de sorte que la Ligne Spirale gauche et la Ligne Fonctionnelle Antérieure droite, toutes les deux ancrées sur le membre inférieur gauche, peuvent aider les deux Lignes Brachiales Antérieures à donner une impulsion vers l'avant à l'épaule et au bras droits.

Comme il lance clairement la foudre à l'horizontale, les deux Lignes Latérales sont relativement équilibrées l'une par rapport à l'autre. Nous pouvons en déduire qu'elle doit être lancée avec précision à courte distance (comparez avec le lancer du javelot de la fig. 8.3 où les Lignes Brachiales sont également fortement aidées par les Lignes Spirales et Fonctionnelles). Si le lancer devait avoir lieu du ciel vers la terre, la Ligne Latérale gauche se raccourcirait nécessairement et les autres Lignes s'ajusteraient pour orienter l'angle de lancer vers le bas.

Héraclès (fig. 10.4)

Nous voyons ici un Hercule las, alors qu'il s'appuie sur sa massue et se repose de ses travaux ; il serait peut-être injuste de le soumettre à une analyse critique des Lignes. Cette représentation est cependant typique de l'art classique et elle fournit un contraste manifeste avec les représentations préclassiques de Kouros et de Zeus.

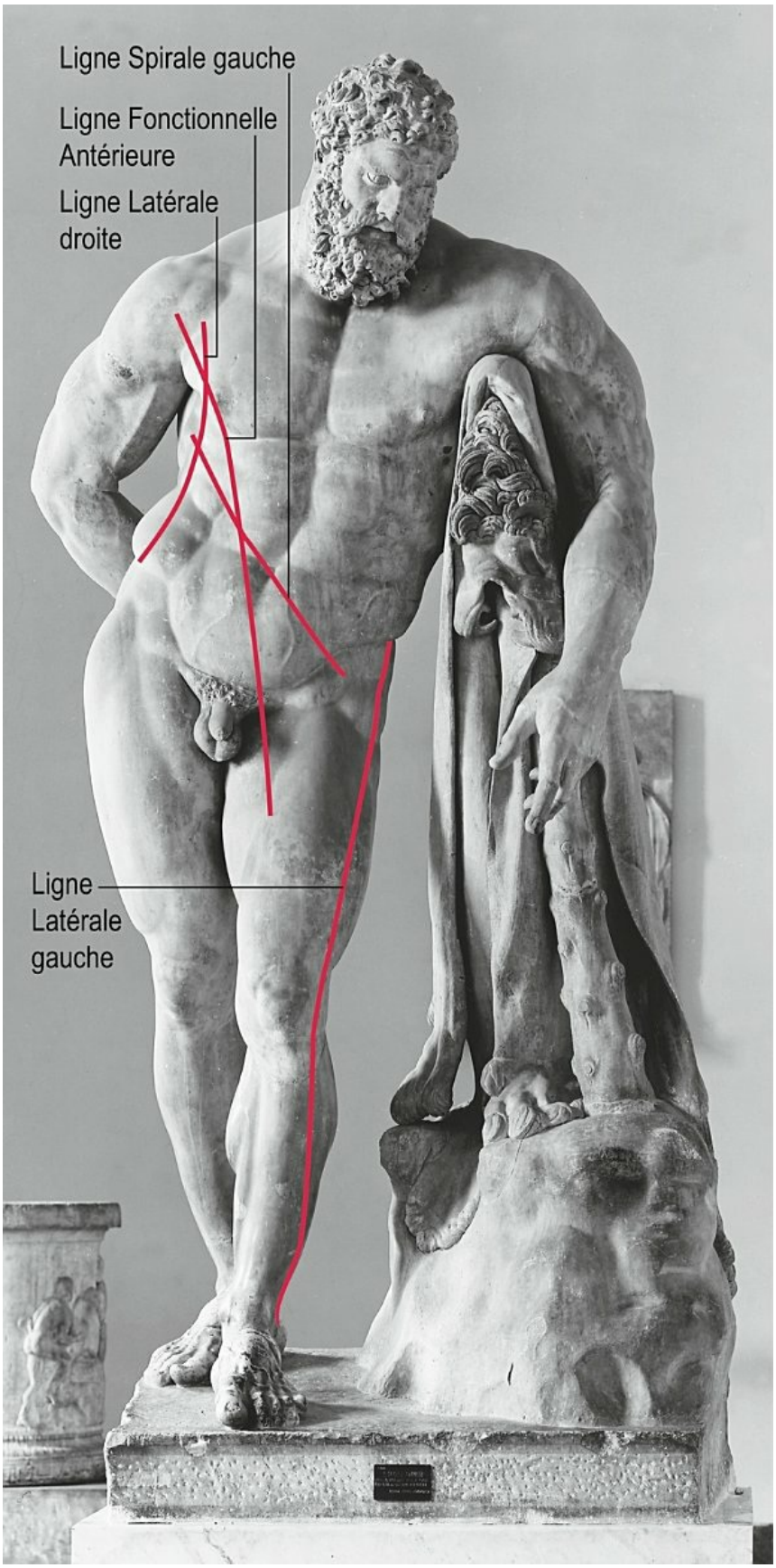
Ligne Spirale gauche
Ligne Fonctionnelle Antérieure
Ligne Latérale droite
Ligne Latérale gauche

FIG. 10.4 Héraclès (Hercule). L'Héraclès classique montre un raccourcissement de la partie centrale et un déséquilibre asymétrique entre les lignes. (Reproduit avec l'aimable autorisation de Hirmer Fotoarkiv.)

Bien qu'Héraclès soit doté d'une force légendaire, vous remarquerez que son corps présente une posture décentrée avec élévation caractéristique de la hanche retrouvée dans beaucoup d'œuvres de l'art classique. Elle renvoie à un schéma couramment observé : raccourcissement dans la Ligne Latérale (LL) inférieure gauche et la LL supérieure droite. Celui-ci s'accompagne d'une rétraction ou d'un effondrement dans la partie centrale ou Ligne Antérieure Profonde (LAP), démontré de plusieurs façons. Il y a une torsion dans la partie centrale soutenant le rachis thoracique inférieur, c'est-à-dire dans le complexe des psoas, les deux côtés se raccourcissant pour s'adapter. La poitrine, bien que massive, semble légèrement effondrée vers un schéma d'expiration. Le manque de longueur interne se remarque aussi dans la « ceinture d'Adonis » qui déborde sur le bord du pelvis (ce n'est pas de la graisse mais plutôt le résultat du raccourcissement de la partie centrale). Il s'étend aux jambes, où le raccourcissement de la LAP dans le groupe des adducteurs et dans la loge postérieure profonde de la jambe tire sur l'arche médiale et aide à déplacer le poids sur la partie latérale du pied. L'effondrement est visible dans les tissus du genou, où les tissus de la face médiale du genou (LAP) sont plus inférieurs que ceux de la face latérale du genou (LL). Comparez cela au soutien central retrouvé dans n'importe lequel de ces exemples, y compris la Vénus asymétrique et si peu athlétique.

Vénus de Milo (fig. 10.5)

Nous sommes bien sûr incapables de commenter les Lignes Brachiales de Vénus, mais le charme de sa posture séductrice est certainement renforcé par le raccourcissement de la Ligne Spirale (LS) gauche et de la Ligne Fonctionnelle Antérieure (LFA) droite. Quelqu'un qui se tient debout bien droit est loin d'être aussi engageant (comparez cette posture à celles de la plupart des statues d'Athéna, des symboles de la

justice ou à la statue de la liberté qui se tiennent en général solidement debout, invitant au respect, mais pas à la familiarité). La posture droite exige une stabilité maximale dans les Lignes cardinales : Antérieure, Postérieure, Latérale et centrale (Antérieure Profonde). Toute posture ondulante comme celle montrée ici ou dans les magazines de mode impliquera une asymétrie dans les lignes hélicoïdales : les Lignes Latérales, Spirales et Fonctionnelles.

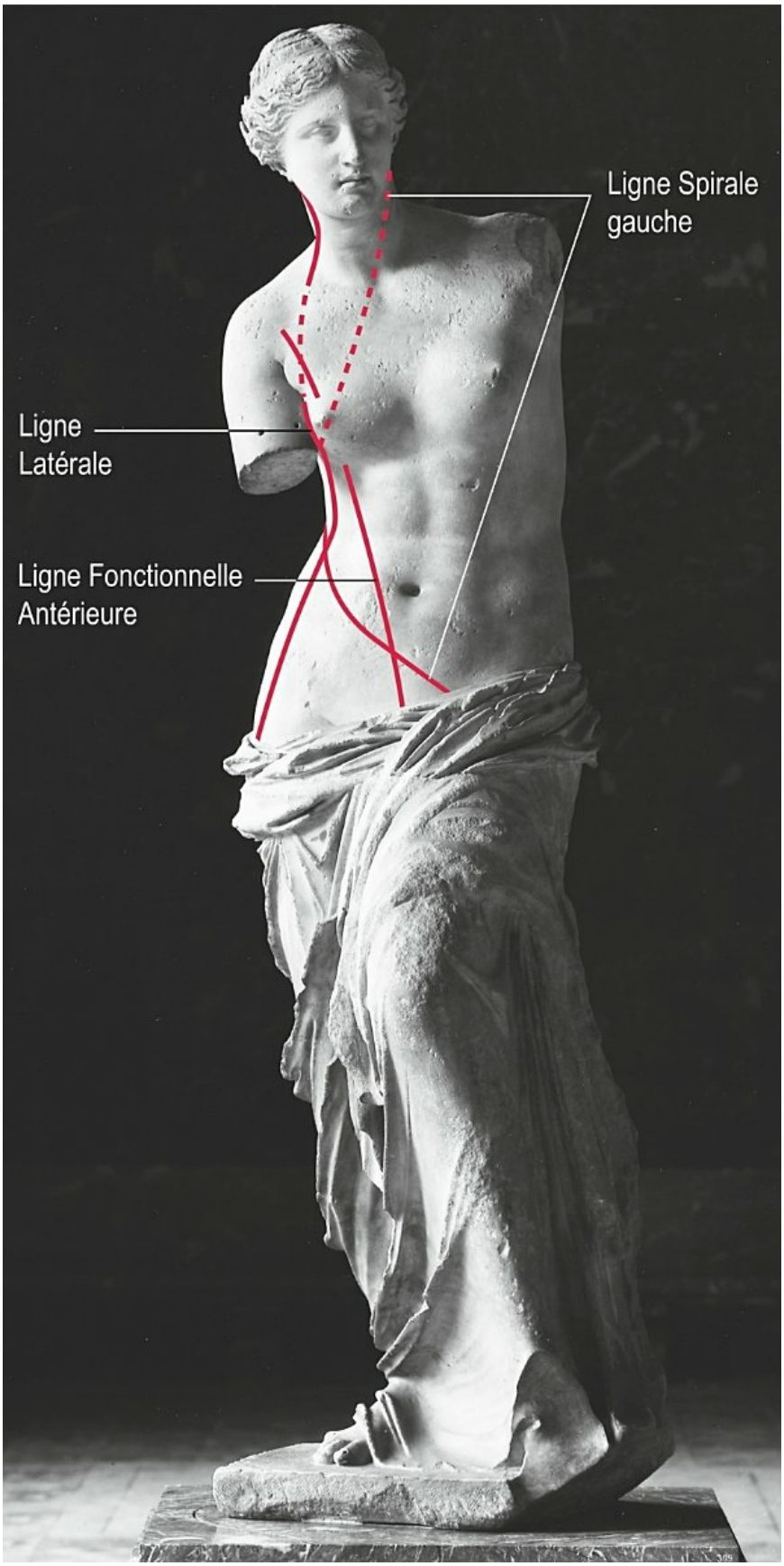
Ligne Spirale
gauche
Ligne
Latérale
Ligne Fonctionnelle
Antérieure

FIG. 10.5 Vénus de Milo. Toute posture de séduction impliquera un raccourcissement asymétrique des lignes hélicoïdales. (Reproduit avec l'aimable autorisation de Hirmer Fotoarkiv.)

Notez comment le raccourcissement de la LS gauche tire la tête vers la droite, allonge son épaule droite et entraîne une rotation gauche de la cage thoracique par rapport au pelvis. Le raccourcissement dans la LFA droite contribue aussi à tous ces mouvements et son attitude pudique, car le muscle long adducteur du côté gauche (la voie inférieure de la LFA droite) met la hanche gauche en adduction au travers du corps.

Un raccourcissement supplémentaire dans la LL droite est nécessaire pour ramener suffisamment de poids en arrière sur la jambe droite. Et même ainsi, nous avons encore l'impression d'un mouvement imminent, du fait qu'elle ne semble pas fermement équilibrée sur sa jambe droite. Certains ont émis l'hypothèse qu'à l'origine elle tenait Éros bébé dans son bras droit, ce qui aurait aidé à compenser son poids, ou peut-être qu'elle était sur le point de faire un pas dans le bassin pour retrouver sa virginité.

Discobole (fig. 10.6)

Le discobole de Praxitèle est la représentation parfaite des lignes en action dans une performance sportive. Le jeune homme svelte tient le disque avec la Ligne Brachiale Antérieure Superficielle (LBAS) de son bras droit, depuis les doigts fléchis jusqu'au muscle grand pectoral, stabilisant sa préhension grâce à la pression du pouce, qui relie la Ligne Brachiale Antérieure Profonde (LBAP) au muscle petit pectoral par le muscle biceps brachial. Cette tension est équilibrée par un engagement similaire dans les deux LBA du côté gauche, toutes deux reliées à sa main gauche après avoir traversé les muscles pectoraux au niveau du thorax et suivi un trajet le long du bras, la main gauche étant clairement totalement impliquée dans le lancer.

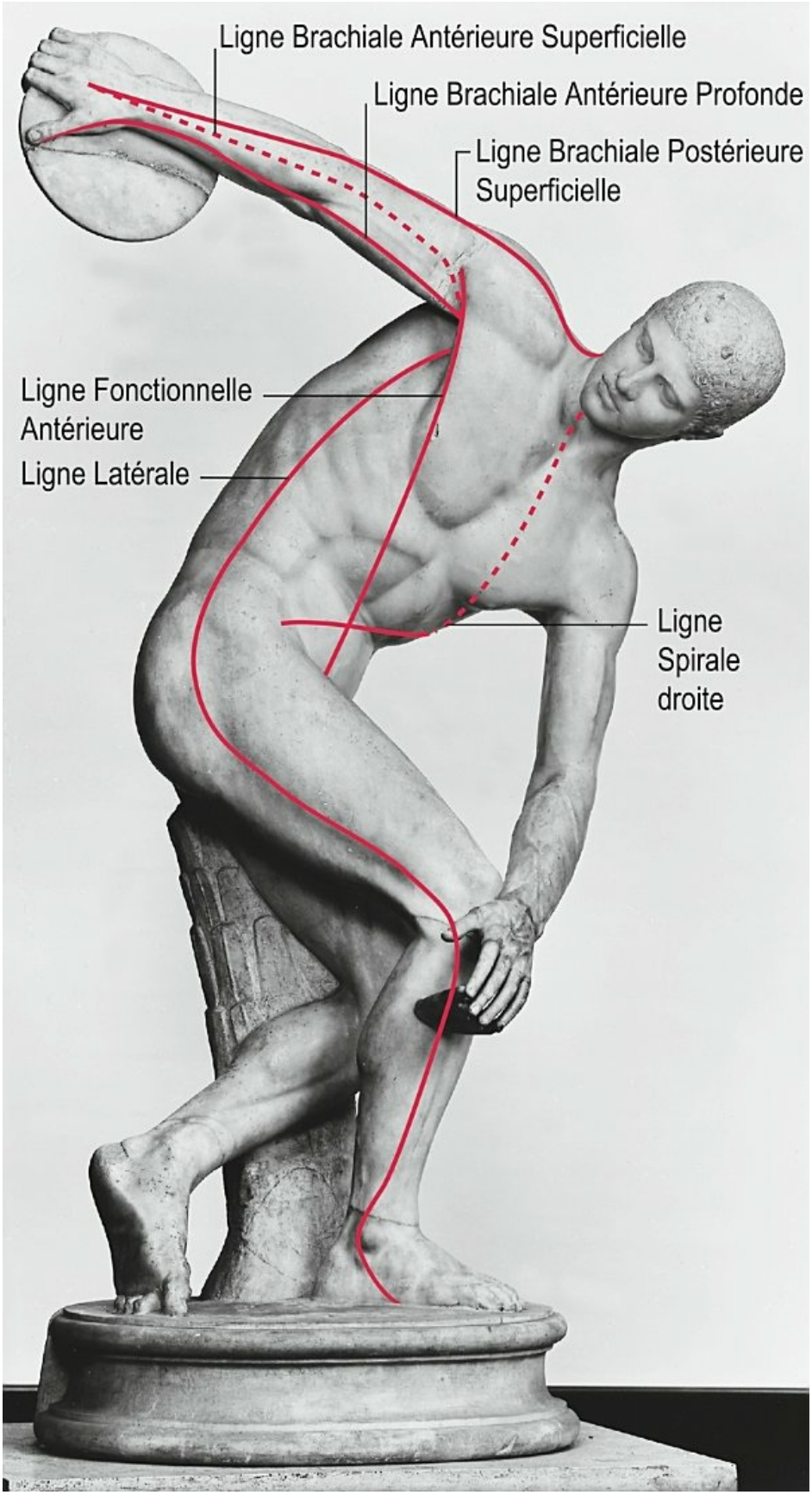
Ligne Brachiale Antérieure Superficielle
Ligne Brachiale Antérieure Profonde
Ligne Brachiale Postérieure Superficielle
Ligne Fonctionnelle Antérieure
Ligne Latérale
Ligne Spirale droite

FIG. 10.6 Discobole. Les grands athlètes utilisent toutes les lignes, distribuant la tension de manière homogène dans l'ensemble du corps. (Reproduit avec l'aimable autorisation de Hirmer Fotoarkiv.)

Il a « enroulé le ressort » de son corps en raccourcissant la Ligne Spirale (LS) droite, qui apparaît clairement étirée depuis le côté droit de la tête (les muscles splénius) autour de l'épaule gauche (muscles rhomboïde et dentelé antérieur), puis traverse le ventre (muscles oblique externe gauche et oblique interne droit) jusqu'à la hanche droite. Cette tension se transmet au-delà de la hanche au tenseur du fascia lata, puis au tractus iliotibial avant de descendre sur la face antérieure du tibia via le muscle tibial antérieur jusqu'à l'arche médiale de son pied d'appui droit. La LFA allant de l'épaule gauche au fémur droit est courte elle aussi. La LL gauche est plus courte que la droite, qui est en extension.

Il est dans cette position depuis plus de 2000 ans mais, à tout moment, il va « lever et lancer » le disque. La puissance évidente viendra de la LBAS droite qui ramènera le disque vers l'avant en croisant le corps, mais la coordination avec les autres Lignes fera réellement la différence dans la distance parcourue par le disque. Le raccourcissement préparatoire de la LS droite étire et potentialise la gauche, que le discobole va maintenant fortement raccourcir, ramenant ses yeux et sa tête vers la gauche et l'épaule droite en avant en travaillant à partir de la hanche gauche. À mesure qu'il tournera, il ramènera son poids sur la jambe et le pied gauches, qui deviendront le point d'appui pour le reste du mouvement. Dans le même temps, il raccourcira la Ligne Fonctionnelle Postérieure depuis l'épaule gauche jusqu'au fémur droit, tirant en arrière l'épaule gauche et mettant en rotation l'ensemble du tronc vers la gauche. Le raccourcissement de la LL droite aidera à stabiliser la plateforme de l'épaule et donnera un peu plus d'impulsion au lancer. Enfin, les muscles érecteurs de la Ligne Postérieure Superficielle redresseront la flexion de son corps, amenant le dos en extension, la tête levée pour suivre le vol du disque. La Ligne Fonctionnelle Postérieure droite, allant de l'épaule droite au fémur gauche, se contractera à la fin du mouvement pour éviter une

trop forte tension de la coiffe des rotateurs droite, lui permettant de rester en bonne santé pour les compétitions futures.



Sportifs

L'espace disponible ne permet que quelques exemples de l'effort et de la stabilité nécessaires dans le monde du sport. Les deux premières photographies montrent l'usage aérien des Lignes, principalement dans le mouvement sagittal ; les deux suivantes montrent des mouvements rotationnels différents.

Tennis (fig. 10.7)

Nous pouvons imaginer que notre joueuse de tennis au service est petite ; alors elle saute pour tirer le meilleur parti de sa balle. Smasher sur un service ou un retour court lorsque vous êtes dans les airs (ou en suspension) implique de raccourcir les Lignes Antérieures d'une extrémité à l'autre l'une contre l'autre afin d'orienter la force dans la bonne direction. Les lignes évidentes pour la puissance de la frappe sont les deux Lignes Brachiales Antérieures, Superficielle et Profonde, qui tiennent la raquette et lui donnent sa puissance, tendues le long de la face visible du bras droit sur la photographie (fig. 10.13). Notez la contraction des Lignes Brachiales Antérieures gauches contre le corps qui procure de la stabilité pour obtenir plus de hauteur et d'étirement du côté droit.



FIG. 10.7 **Joueuse de tennis.** **(© iStockphoto.com, reproduit avec autorisation. Photographie de Michael Krinke.)**

Au niveau du torse, la puissance est transmise à trois lignes dans le tronc. Premièrement, la Ligne Fonctionnelle Antérieure continue à transmettre la puissance en ligne droite depuis les muscles grand pectoral et droit de l'abdomen, au travers de la symphyse pubienne, jusqu'au muscle long adducteur gauche qui, dans cette chaîne ouverte, tire la cuisse gauche vers l'avant pour faire contrepoids au bras droit. Deuxièmement, la Ligne Spirale droite est raccourcie et fait tourner la tête vers la droite, tire l'épaule gauche autour de la cage thoracique et raccourcit la distance séparant les côtes gauches de la hanche droite. À l'inverse, la Ligne Spirale gauche est étirée ou allongée – un pré-étirement avant la fermeture forcée de cette ligne lors de la frappe. Troisièmement, ces deux lignes sont aidées par les Lignes Latérales, la gauche étant raccourcie pour procurer la stabilité et la droite étant entièrement allongée pour atteindre la balle. Pendant le coup et son suivi, la Ligne Latérale droite et la Ligne Spirale gauche se raccourciront avec la Ligne Fonctionnelle Antérieure droite pour conférer plus de puissance.

Lorsque l'on est dans les airs (ou en suspension), la seule contrepartie au poids de la raquette et de la balle est l'inertie du corps lui-même. Nous avons vu comment le poids du bras joue contre l'inertie de la jambe gauche, mais il travaille également contre l'inertie de la partie centrale – le poids du bassin et des jambes elles-mêmes. Cet appui sur la stabilité de la partie centrale, représenté dans notre schéma par la Ligne Antérieure Profonde (LAP), s'observe ici dans la supination des pieds, l'adduction des cuisses et la traction des structures de la LAP en remontant le long de la ligne médiale de la jambe jusqu'à la partie inférieure du bassin. Ce « rassemblement » dans la partie centrale est essentiel pour la puissance et la précision du coup lorsque la joueuse n'est plus en contact avec le sol.

Basketball (fig. 10.8)

Dans le « *nothin' but net* » (tir réussi sans toucher l'arceau), nous sommes là encore dans les airs ou en suspension et en chaîne ouverte, même si le désir de monter la balle jusqu'au panier, plutôt que de la

descendre, signifie que les Lignes antérieures sont ouvertes et les Lignes postérieures sont tendues, laissant le corps un peu comme un arc, les yeux sur l'objectif. Dans le même temps, notez l'activité de la jambe leader (antérieure) : muscles saillants, pied en flexion dorsale ; la jambe gauche est aussi importante que le bras droit pour « viser » et guider le corps en direction du panier.



FIG. 10.8 Joueur de basketball. (© iStockphoto.com, reproduit avec autorisation. Photographie de Jelani Memory.)

La Ligne Brachiale Antérieure Superficielle (LBAS) droite, qui s'étire

du muscle pectoral jusqu'aux doigts étendus, descend, comme une aile soulevant le corps pour contrebalancer le lancer avec la ligne gauche. La LBAS gauche fournit la puissance, tandis que la Ligne Brachiale Antérieure Profonde (vous voyez ce pouce ?) assure le guidage précis du ballon pour un tir de précision.

La Ligne Fonctionnelle Antérieure (LFA) gauche est étirée avant de se contracter pour le *dunk*, tandis que la LFA droite se stabilise depuis la hanche gauche fléchie jusqu'au bras droit tendu. La Ligne Fonctionnelle Postérieure (LFP) gauche est contractée à ce moment-là, mais elle devra se relâcher après une seconde ou deux. La LFP droite est étirée autour du tronc depuis l'épaule droite jusqu'à la hanche gauche. La Ligne Spirale (LS) gauche est plus contractée, positionnant la tête sur le torse, et la LS droite est plus étirée.

Enfin, nous notons la différence entre les Lignes Antérieures Profondes (LAP) gauche et droite dans les jambes, avec la LAP droite entièrement étirée et ouverte, mais les adducteurs que l'on perçoit nettement du côté gauche montrent à quel point cette ligne est essentielle, comme dans le cas de la joueuse de tennis, pour fournir un soutien central et équilibrer le tronc, même lorsque le pied ne repose pas sur le sol.

Golf (fig. 10.9)

Ce golfeur, saisi au moment final du *follow-through* (dégagé) après un tir sur le *fairway* (allée), démontre une intégration parfaite des lignes hélicoïdales en mouvement. Le golf engage le complexe entier des Lignes Spirales et Fonctionnelles de manière homogène, sauf la tête qui fait une contre-rotation pour suivre le trajet de la balle. La LS droite est pleinement engagée ; la gauche est inversement contractée, jusqu'au pied gauche en supination. Ces Lignes étaient dans des situations de longueur opposées au début du swing.



FIG. 10.9 **Golfeur à la fin d'un drive.** **(© iStockphoto.com, reproduit avec autorisation. Photographie de Denise Kappa.)**

Le seul conflit que nous puissions repérer concerne la hauteur de l'épaule droite, qui est limitée par la coiffe des rotateurs (non visible) de la Ligne Brachiale Postérieure Profonde, qui incite l'épaule à se soulever légèrement à cette phase du swing.

Dans le swing, la Ligne Antérieure Superficielle (LAS) est, pour sa plus grande partie, ouverte et étirée, en particulier du côté droit, la Ligne Postérieure Superficielle (LPS) étant quant à elle raccourcie, créant un arc sur lequel sont exposées les spirales. Le swing commence par une LAS courte et une LPS longue, de sorte que la contraction de la LPS soulève la tête et la cage thoracique au cours de la dernière partie du swing.

Le poids sur les jambes s'est déplacé vers la partie médiale du pied droit (et vient de la dépasser, au moment où cette photographie a été prise) et jusque sur la partie latérale du pied gauche. Cela implique une contraction de la Ligne Antérieure Profonde sur la jambe gauche (en plus de la contraction dans la LS déjà mentionnée) et un étirement dans la Ligne Latérale sur la face latérale de la jambe gauche. Cet équilibre entre la Ligne Antérieure Profonde sur la face médiale de la jambe et la Ligne Latérale sur la face latérale de la jambe est indispensable pour rester centré sur les jambes tandis que les Lignes Spirales font passer le poids sur la face médiale du pied arrière et la partie latérale du pied leader (pied avant). Si ces lignes ne maintiennent pas une tension coordonnée par le myofascia, les lignes supérieures ne pourront pas coordonner facilement la précision du swing.

La Ligne Fonctionnelle Antérieure droite, depuis l'épaule droite jusqu'à la hanche gauche, est entièrement contractée ; son complément de la hanche droite jusqu'à l'humérus gauche est entièrement étiré. La Ligne Fonctionnelle Postérieure gauche est contractée, tirant l'épaule gauche vers l'arrière ; son complément, qui s'étend de l'épaule droite au genou en passant par le dos et autour de la face latérale de la cuisse gauche, est entièrement étiré. C'est comme si ces lignes avaient échangé les rôles entre le moment du *backswing* (ou montée) et le moment du dégagé où la photographie a été prise.

Football (fig. 10.10)

Sur cette photographie de sport scolaire, nous voyons une rotation avec extension (chaînes ouvertes), contrairement à la traction sur les chaînes fermées observée dans un coup au golf. Nous pouvons commenter ici les actions du numéro 23 et du numéro 9, qui semble parvenir à reprendre le ballon à sa concurrente alors même qu'elle est en train de tomber. La joueuse en bleu montre un étirement très uniforme le long de la Ligne Latérale gauche, couplé à un beau mouvement réciproque : la torsion en fermeture de la Ligne Spirale droite et l'étirement concomitant de la Ligne Spirale gauche.



FIG. 10.10 Joueuses de football. (© iStockphoto.com, reproduit avec autorisation. Photographie d'Alberto Pomares.)

Les Lignes Fonctionnelles, comme ci-dessus et comme dans la plupart des mouvements sportifs, sont souvent entièrement engagées, même si, ici, les mouvements des bras sont au service de la coordination des jambes, et non l'inverse. La Ligne Fonctionnelle Antérieure gauche et la Ligne Fonctionnelle Postérieure droite

participent, avec la Ligne Spirale, à générer la torsion du torse, tandis que les deux Lignes complémentaires sont étirées en sangles stabilisatrices. Notez comment ses bras tentent de stabiliser la jambe, le bras gauche tourné vers l'extérieur et levé vers l'avant, et le bras droit en arrière, poignet et coude fléchis pour relier le bras au thorax.

Sur cette même photographie, la joueuse en défense en jaune a le poignet (gauche) en extension, ce qui l'aide à contracter le dos, tandis que sa jambe droite cherche à contrer l'inertie de son propre corps pour attraper le ballon avec son pied droit, alors même qu'elle est en train de tomber. Nous n'allons pas reprendre la litanie des hélices dans les Lignes Spirales et Fonctionnelles, mais notons malgré tout l'interaction entre les Lignes Latérales (LL) et les Lignes Antérieures Profondes (LAP) dans ses jambes : la LL sur la partie latérale de sa jambe droite doit se relâcher et s'étirer pour permettre à la LAP en médial de ramener le ballon vers elle. À l'inverse, la LAP de la jambe gauche s'allonge, permettant au pied de rester sur le sol aussi longtemps que possible. Une telle interaction peut s'observer au ski, en skateboard ou dans tout sport où le mouvement latéral nécessite que ces lignes normalement stabilisatrices prennent part au mouvement et travaillent en réciprocité.



Musiciens

Les musiciens du monde entier font partie des gens qui présentent une concentration intense autour d'un objet qui ne peut pas changer de forme. La tendance du corps à se façonner lui-même autour d'un instrument solide est très forte dans tous les types de musique. Si forte que, pendant la période où j'avais le plaisir d'avoir dans ma clientèle des musiciens d'orchestre de Londres, je pouvais souvent deviner l'instrument dont jouait le musicien avant même qu'il ne me le dise, sur la seule base de sa posture corporelle. L'accommodation à la flûte ou au violon (ou à la guitare ou au saxophone) était si évidente que l'on pouvait presque « voir » comment l'instrument façonnait encore le corps alors qu'il était rangé tranquillement dans son étui. Utilisons

donc cette section pour toute personne qui se construit autour d'un élément non malléable de son environnement – potiers, joaillers, cycliste, facteurs, entre autres.

Au travers de l'enrichissement apporté par le monde de la danse concernant l'usage du corps et le développement de la technique d'Alexander et d'autres formes de restructuration de l'usage de notre propre corps, les musiciens et leurs professeurs ont pris davantage conscience des questions posturales et de mouvement. L'attention portée à l'utilisation de son corps peut certainement influer sur la qualité de l'interprétation et la longévité du musicien professionnel.

Voici quelques exemples issus du répertoire classique, mais les mêmes problèmes et les mêmes principes s'appliqueraient au rock, au jazz et à la musique traditionnelle. Dans les exemples suivants, nous supposons que les musiciens sont droitiers, comme le montrent les images. Les évaluations présentées changeraient évidemment de côté avec un musicien gaucher et son instrument porté en adéquation avec sa latéralité.

Violoncelliste (fig. 10.11)

Même si ce musicien montre un positionnement correct de son corps, nous pouvons voir que la Ligne Antérieure Superficielle est sensiblement raccourcie, tirant la tête vers le bas en direction du pubis. Cela aura un effet négatif sur la respiration pendant son jeu et imposera une tension durable sur le bas de son dos.


Ligne Brachiale
Postérieure Superficielle
Ligne Antérieure
Superficielle

FIG. 10.11 Un violoncelliste. (© Phil Starling http://www.philstarling.co.uk. Reproduit avec aimable autorisation.)

Par ailleurs, la Ligne Latérale gauche est raccourcie, tirant la tête vers la gauche et raccourcissant la distance entre l'aisselle gauche et le côté de la hanche gauches. Ce schéma est susceptible, avec le temps, de tirer sur la ligne centrale, la Ligne Antérieure Profonde, et de nécessiter des compensations qui pourraient avoir des effets structuraux et même physiologiques négatifs à long terme, comme dans un raccourcissement fascial du muscle carré des lombes juste derrière le rein.

L'ensemble des Lignes Brachiales est utilisé différemment, entre les doigtés et les mouvements d'archet. Dans les deux cas, le bras est tenu en abduction par la coordination des Lignes Brachiales Postérieures, Superficielle et Profonde, et le jeu dépend de l'opposition du pouce et des doigts – les Lignes Brachiales Antérieures, Superficielle et Profonde). Le fait que le bras de l'archet soit tenu loin du corps, à la fois à l'avant et sur le côté, contribue à cette tendance à la compensation par un raccourcissement de la LL gauche. Laisser légèrement retomber le coude droit et relever le gauche pendant le jeu peut aider à contrer cette tendance. Appuyer sur le pied gauche un peu plus que ce musicien ne le fait pourrait aussi l'aider à centrer son corps par rapport à la chaise et au violoncelle.

Altiste (fig. 10.12)

Les tendances du violoncelliste sont amplifiées chez l'altiste ou le violoniste par la nécessité de serrer l'instrument entre l'épaule gauche et le côté gauche de la mâchoire. Même si la photographie montre un usage expert, le raccourcissement de la Ligne Latérale gauche reste évident et s'étend au cou où il est souvent très présent. Ce raccourcissement chronique peut parfois entraîner des conflits du fait du resserrement des tissus mous autour du plexus brachial ou d'une sténose réelle au niveau des cervicales, qui peuvent avoir un impact négatif sur les doigtés de la main gauche. Ce problème peut être amélioré, à défaut d'être résolu, par l'ajout d'une extension à la

mentonnière afin d'harmoniser la longueur des deux côtés du cou.

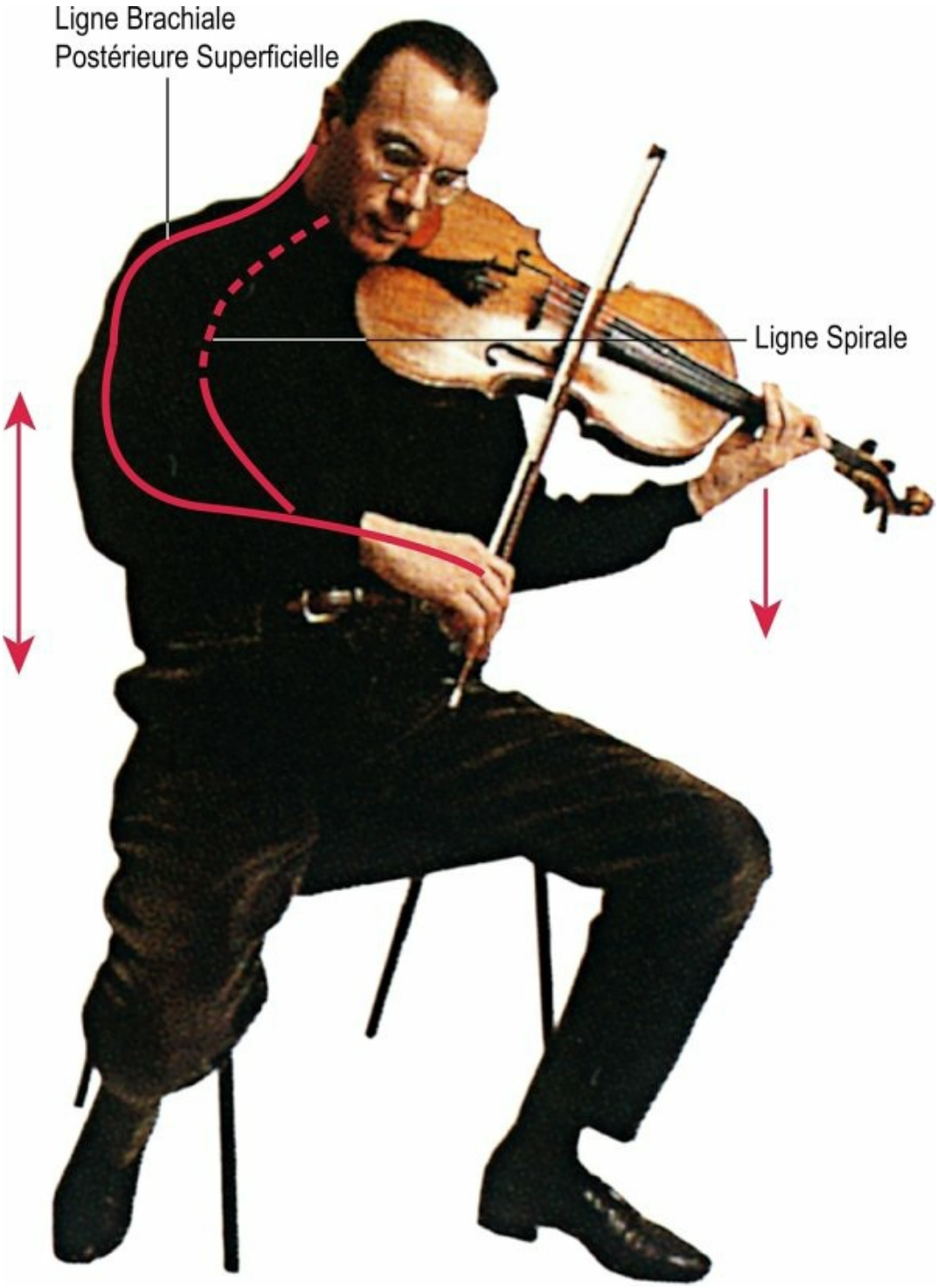

FIG. 10.12 Un altiste. (© Phil Starling http://www.philstarling.co.uk. Reproduit avec aimable autorisation.)

De plus, celui qui joue d'un instrument à cordes de plus petite taille ajoute une composante de rotation, ramenant son épaule droite en travers du corps avec la Ligne Fonctionnelle Antérieure droite, tandis que, paradoxalement, la Ligne Spirale droite rapproche l'épaule et les côtes gauches de la hanche droite. Cette combinaison conduit souvent à un raccourcissement de la Ligne Antérieure Superficielle (LAS) le long de l'avant du torse, avec un élargissement ou un affaiblissement des tissus de la Ligne Postérieure Superficielle.

La beauté enchanteresse du son du violon a entraîné chez de nombreux musiciens quantité de problèmes structurels du fait de la capacité de leur corps de s'enrouler autour de l'instrument, l'instrument étant incapable de leur rendre la pareille. Le raccourcissement de la LAS de ce musicien entraîne une bascule postérieure de son bassin sur la chaise, rapprochant dangereusement le coccyx du siège. Notez comment ce musicien a élargi sa base de soutien en plaçant son pied droit en arrière, permettant dès lors davantage de mouvement par le bassin, malgré sa mauvaise position. Une bonne position assise favorisera à la fois un jeu meilleur et une carrière plus longue. Même si c'est difficile à voir avec le pantalon épais, la Ligne Spirale inféro-antérieure de la jambe droite sera tendue dans cette posture, conduisant parfois à des problèmes au niveau du ligament collatéral médial ou du ligament iliolombaire de la jambe placée en arrière.

Flûtiste (fig. 10.13)

La flûte et beaucoup d'autres bois, tout comme la famille des violons, nécessite une adaptation asymétrique sérieuse, mais du côté opposé. La Ligne Latérale droite, la Ligne Fonctionnelle Antérieure droite et la Ligne Spirale gauche sont en général raccourcies chez le joueur de flûte. La Ligne Antérieure Superficielle l'est aussi mais, ce qui est intéressant, du fait que la tête est tournée vers la gauche, c'est que la Ligne Antérieure Superficielle droite, qui remonte du pubis en passant par le muscle sternocléidomastoïdien, est souvent plus affectée que la partie gauche de cette ligne.


Ligne Brachiale
Postérieure
Superficielle
Ligne Brachiale
Antérieure Profonde
Ligne Fonctionnelle
Antérieure
Ligne Spirale

FIG. 10.13 **Un flûtiste.** (© Phil Starling http://www.philstarling.co.uk. Reproduit avec aimable autorisation.)

Le conflit entre le bras droit soulevé (Ligne Brachiale Postérieure Superficielle) et la tête tournée vers la gauche peut créer une zone de confusion au niveau de l'épaule droite et du cou de nombreux flûtistes, tandis que le bras gauche, qui doit s'étendre autour de l'avant du corps pour le doigté, impose souvent une tension excentrique sur les muscles de la partie supérieure de l'épaule gauche – en particulier l'élévateur de la scapula et le supra-épineux de la Ligne Brachiale Postérieure Profonde.

L'inclinaison caractéristique de la tête, le décalage de la cage thoracique vers la gauche entraînant la bascule vers la droite de la ceinture scapulaire sont des indices révélateurs du flûtiste.

Trompettiste (fig. 10.14)

Nos exemples précédents impliquent tous une relation asymétrique à l'instrument, mais il existe toute une série d'instruments que l'on tient plus ou moins symétriquement, tels que la trompette, la clarinette, le hautbois, etc.


Ligne Brachiale Postérieure
Superficielle
Ligne
Brachiale
Postérieure
Profonde

FIG. 10.14 **Un trompettiste.** (© Phil Starling http://www.philstarling.co.uk. Reproduit avec aimable autorisation.)

Dans ces cas, les déséquilibres éventuels dans les Lignes Spirales, Latérales et Fonctionnelles sont vraisemblablement moins liés à l'instrument, mais il existe toutefois un déséquilibre commun à ces musiciens. Étant donné que les bras et l'instrument doivent être tenus en avant du corps, les tissus de la Ligne Postérieure Superficielle (LPS) ont tendance à se raccourcir, notamment ceux des muscles profonds du rachis. Du fait que le joueur de cuivre ou de bois est soumis plus que les autres à sa respiration, ce raccourcissement postérieur force le musicien à concentrer le souffle en antérieur des poumons et du corps. Ce trompettiste démontre parfaitement le résultat courant – la LPS est courte, mais la Ligne Antérieure Superficielle est longue, de sorte que le thorax et l'abdomen sont poussés antérieurement.

Malgré son pantalon plutôt serré, ce musicien a une position relativement correcte du bassin, mais il reste en hyperextension chronique au niveau des lombaires. Il pourrait apprendre à équilibrer le poids de la trompette et de ses bras à moindre frais pour son dos.

Étant donné que 60 % environ des poumons se situent derrière la ligne médiane du corps, il est souvent bénéfique de travailler la position pelvienne de ces musiciens afin de voir si un soutien postural différent peut apporter un relâchement de certains muscles du dos de manière à ce qu'une plus grande partie de la respiration survienne dans la partie postérieure de la cage thoracique et le diaphragme postérieur.

Position assise

La position assise, si fréquente dans le monde occidental, est une activité risquée et dangereuse (fig. 10.15) ! La position assise avec les méridiens myofasciaux équilibrés est un événement rare (fig. 10.16). Les principes présentés ici sont applicables à la conduite, à l'ergonomie de base au bureau, aux auteurs à la fin d'une longue saison d'écriture – à toute personne qui doit rester assise pendant des

périodes de temps particulièrement longues.

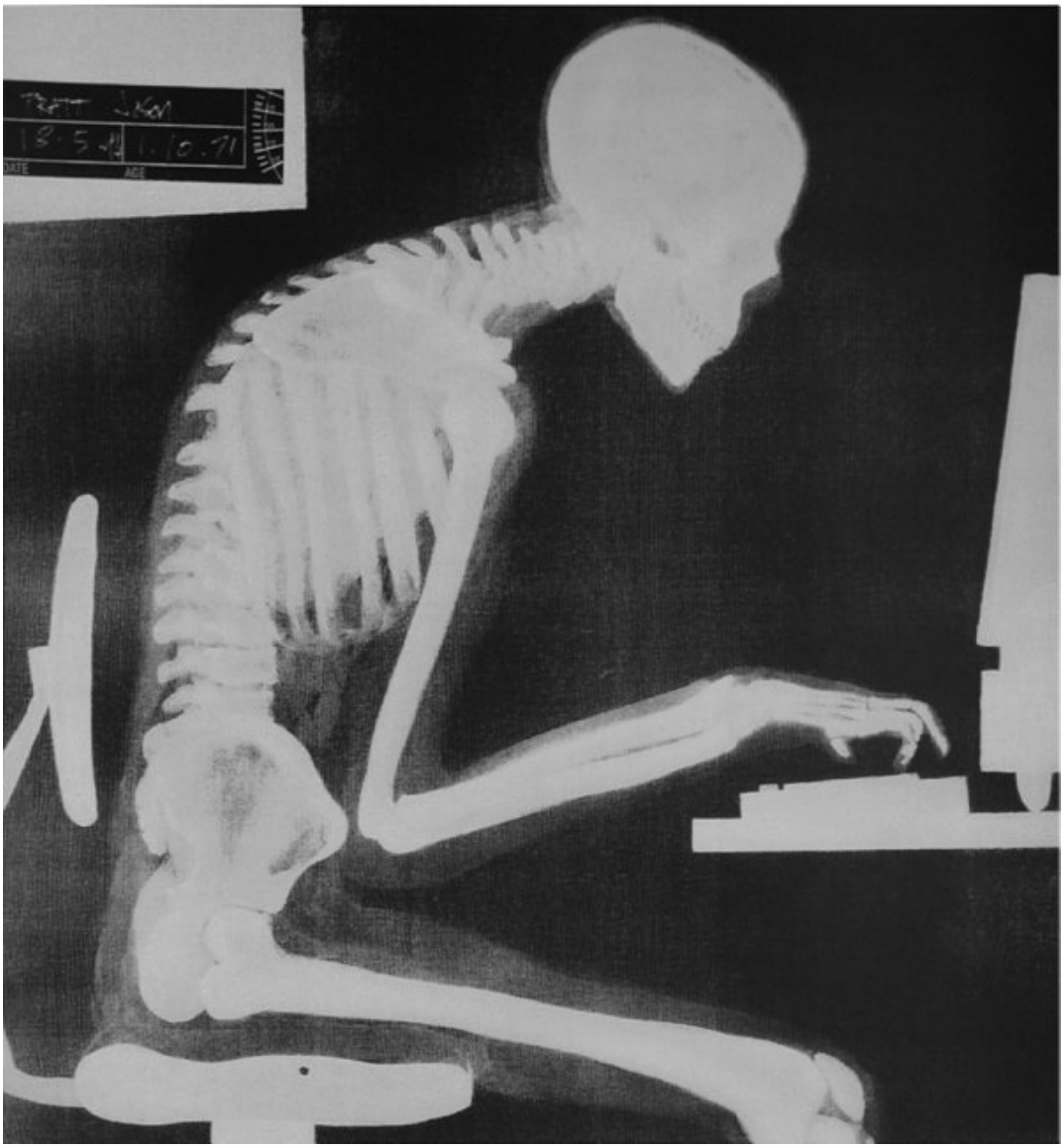

FIG. 10.15 Lésions rachidiennes graves à 0 km/h ! (© BackCare. Reproduit avec aimable autorisation, www.backcare.org.uk.)

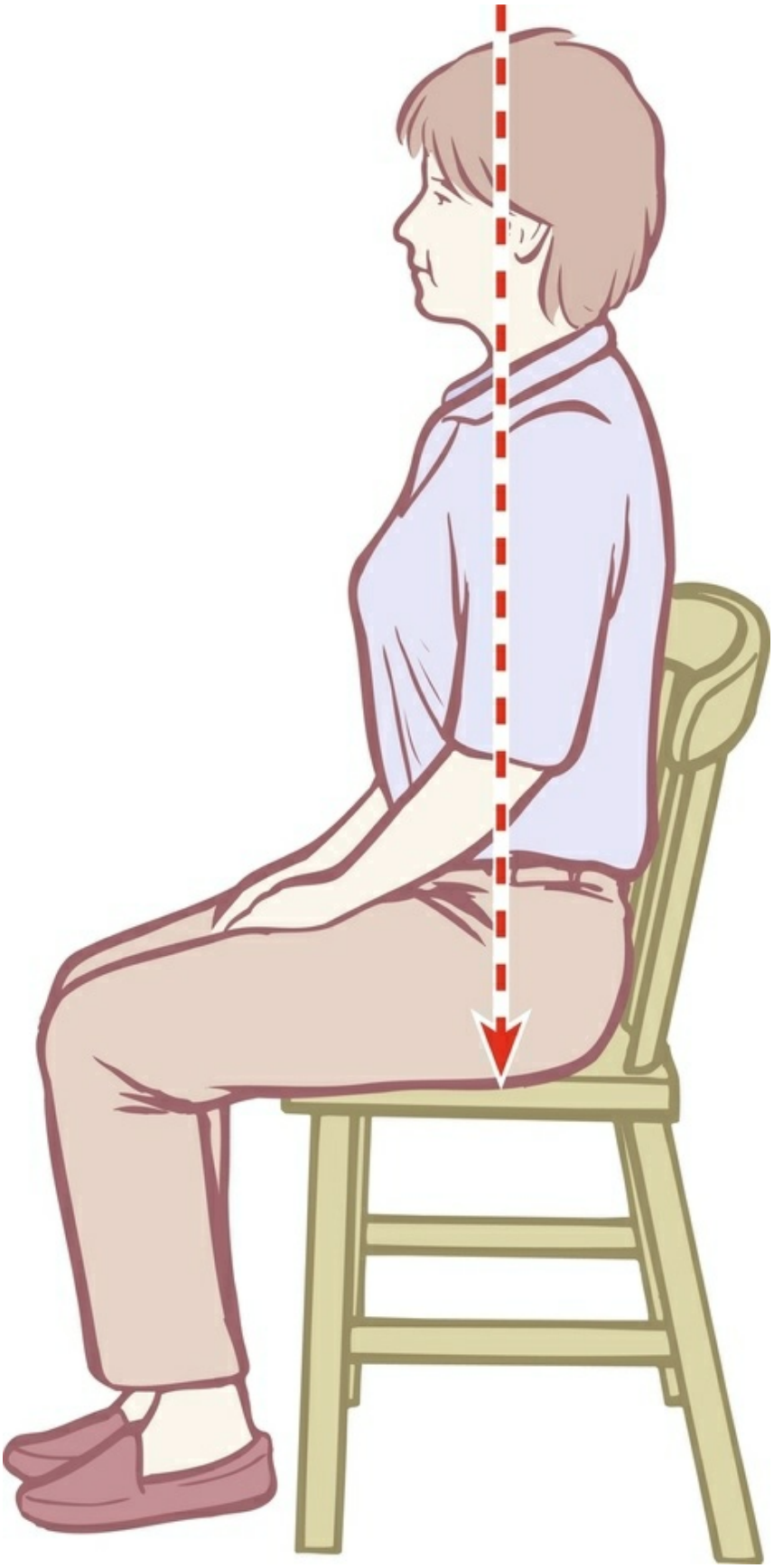

FIG. 10.16 Position assise droite équilibrée.

La position assise retire plus ou moins aux jambes leur fonction de support, le bassin devenant alors la principale base de soutien du mât fragmenté qu'est le rachis humain. En position assise, nous pouvons voir l'interaction pure entre les méridiens myofasciaux dans le tronc. D'avant en arrière, nous devons tous trouver un équilibre entre la Ligne Antérieure Superficielle (LAS), la Ligne Antérieure Profonde (LAP) et la Ligne Postérieure Superficielle (LPS). En position assise asymétrique, nous pouvons mettre en jeu les Lignes Latérales ou Spirales et nous en dirons un mot avant d'abandonner le sujet. Notre préoccupation principale (car il s'agit d'un problème postural omniprésent) concerne l'équilibre sagittal de flexion-extension, et donc les trois lignes déployées dans le plan sagittal – la LAS sur la partie antérieure des côtes, la LAP en antérieur du rachis et la LPS en postérieur du rachis.

Le bon équilibre du rachis en position assise est proche du bon équilibre en position debout : un rachis en extension complète confortable, les principaux poids du corps que sont la tête, le thorax et le bassin placés les uns sur les autres au-dessus des tubérosités ischiatiques antérieures, plus ou moins dans le même plan coronal que le sommet de l'acétabulum. Comme nous l'avons dit auparavant dans les chapitres consacrés à chaque ligne, la LAS assure en général la flexion du tronc (à l'exception du haut du cou), la LPS crée généralement l'extension et la LAP est capable de créer l'une ou l'autre à divers niveaux du rachis. On peut susciter un alignement facile en position assise en équilibrant ces trois lignes, même si, à la première tentative, l'équilibre peut ne pas sembler si aisé en raison de la nécessité de dépasser les habitudes des tissus neuromusculaires et conjonctifs.

Il est extraordinairement facile, en effet, de s'habituer à une position assise qui permet la survenue d'une ou de plusieurs des situations suivantes :

- la tête s'avance du fait de la flexion des cervicales inférieures ;
- le haut du cou se met en hyperextension ;

- la poitrine et l'avant de la cage thoracique s'affaissent ;
- les lombaires supérieures reculent et se mettent en flexion ;
- le bassin s'enroule postérieurement de sorte que le poids se déplace sur la face postérieure des tubérosités ischiatiques (c'est-à-dire les extrémités du bassin en direction du coccyx).

Cela implique nécessairement un raccourcissement de la LAS ainsi que de tronçons de la LAP. Selon le schéma particulier présenté en position assise, le redressement du corps implique souvent un allongement et un soulèvement des tissus le long de la portion du tronc de la LAS (les plans fasciaux associés au muscle droit de l'abdomen, par exemple). Lorsque les tissus situés en antérieur s'affaissent, les tissus de la LPS (les érecteurs et leurs fascias) s'élargissent souvent à mesure qu'ils passent en contraction excentrique. Ainsi, ramener les tissus de la LPS en direction inféromédiale pour corriger l'élargissement facilitera le passage du patient à une position assise soutenue (fig. 10.17).

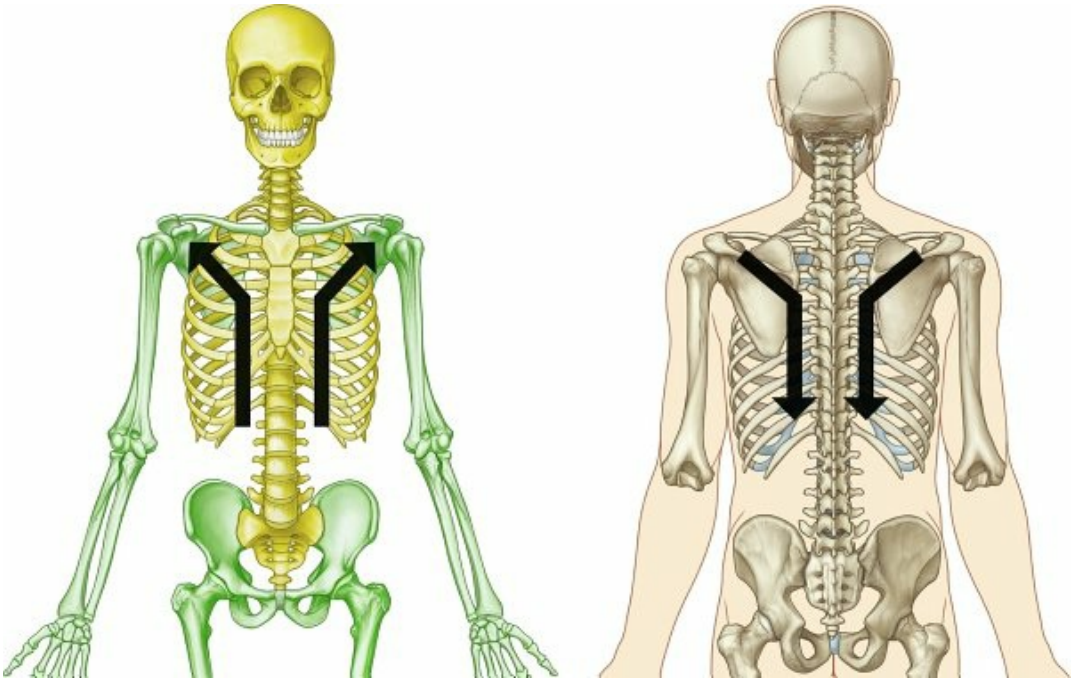

FIG. 10.17 Avec des schémas de position assise semblables à ceux de la fig. 10.15, il faut

nécessairement commencer par une stratégie visant à soulever et étendre les tissus en antérieur tout en abaissant et en centrant les tissus en postérieur, par l'association de la thérapie manuelle, de l'idéocinèse ou de l'éducation, afin de renforcer les tissus centraux pour permettre un abord facilité, mais néanmoins mécaniquement correct, des positions assises prolongées.

Il est également souvent essentiel de faire en sorte que le patient « engage » la LAP (c'est-à-dire crée plus de tonus en position droite dans cette ligne, comme lorsqu'il est en station debout). En particulier, le muscle psoas doit être déployé pour maintenir les lombaires en antérieur et soulever le thorax. Les muscles profonds long de la tête et long du cou, situés au contact du ligament longitudinal antérieur des vertèbres cervicales, doivent être utilisés pour contrer la tendance des tissus de la LAS et de la LPS à mettre les cervicales supérieures en hyperextension en les poussant vers l'avant. La restauration du tonus de la station debout dans ces muscles situés immédiatement en antérieur du rachis et juste en postérieur de la gorge est tout aussi indispensable à la compétence centrale que le tonus dans le muscle transverse de l'abdomen (www.anatomytrains.com – réf. vidéo : Pelvis DVD ou le webinar sitting).

La prochaine section décrit un exercice d'intégration spinale pour la position assise qui permet que toutes ces situations finales souhaitables surviennent en même temps. (Bien entendu, il est également souvent nécessaire d'effectuer un travail plus détaillé de mobilisation adapté au patient.) Dès lors qu'une position assise équilibrée est obtenue, elle doit être pratiquée assidûment pendant quelques jours ou quelques semaines jusqu'à ce que le système nerveux et ses sous-fifres, les muscles, se soient adaptés au changement. Après cette période initiale d'attention consciente, ce type de position assise pourra être maintenu presque sans effort pendant des heures sans diminuer la respiration ou l'attention et sans

déclencher de douleur structurelle. (Toutefois, les différentes études de recherche conseillent toujours de changer fréquemment de position [7].)

Intégration du rachis en position assise

(L'auteur est reconnaissant à Judith Aston [www.astonkinetics.com] pour lui avoir fourni la base de cet exercice d'intégration spinale en position assise, mais tient à préciser qu'il a appris la séquence suivante auprès d'elle en 1975. Elle pourrait donc aujourd'hui ne pas refléter fidèlement son approche actuelle et, la mémoire étant ce qu'elle est, des ajouts ou des omissions se sont probablement glissés – mais J. Aston mérite d'être remerciée pour son idée originale.)

Notre scolarité a généralement impliqué l'ajustement postural à des bureaux standardisés. L'expérience de l'auteur fait écho à celle de nombre de ses patients : recroquevillés derrière le bureau qui nous était attribué par l'appel alphabétique, nos rachis thoraciques se courbaient au-dessus de notre travail. Lorsqu'on nous appelait, nous levions uniquement notre tête, ce qui mettait notre cou en hyperextension au-dessus du rachis en flexion, comme dans la figure 10.15. Des bureaux ajustables aux enfants, ou des sièges ergonomiques, seraient merveilleux, mais ont peu de chance d'arriver prochainement étant donné les budgets scolaires actuels. Une brève leçon d'adaptation à votre chaise et à votre bureau – en trouvant la bonne position assise et en utilisant le rachis dans son intégralité pour bouger sur la chaise – est une solution moins onéreuse pour éviter une vie entière de mauvaises habitudes, d'un manque de concentration dû à une mauvaise oxygénation et de douleur insidieuse.

Dans une culture sédentaire, tellement soumise aux ordinateurs et aux voitures, l'absence d'entraînement généralisé à la position assise se situe quelque part entre la bêtise et le péché. Le principe de cet exercice est que les ajustements posturaux de la position assise doivent être pensés comme des réglages de l'ensemble du rachis, et non pas d'un seul segment du corps. L'exercice est destiné à susciter le

mouvement intégral du rachis, comme un ressort, en vue d'ajustements posturaux en position assise et pour corriger le problème du « pupitre d'écolier ».

Asseyez-vous sur un tabouret ou à l'avant d'une chaise sans toucher ni vous appuyer au dos de la chaise pendant cet exercice. Un siège dur ou à peine rembourré est préférable pour sentir exactement où vous êtes sur les tubérosités ischiatiques (TI). Tenez-vous droit et déplacez légèrement le bassin d'avant en arrière pour vous centrer et vous grandir le plus possible en prêtant attention à ce que votre courbure lombaire soit confortable.

Très lentement, revenez en arrière sur vos TI, en laissant votre corps répondre au changement de posture pelvienne. Votre coccyx se rapproche lentement de la chaise et la courbure lombaire se réduit et s'inverse. Poursuivez le mouvement lentement et avec une faible amplitude ; restez sensible à votre réponse. Si vous laissez le reste de votre corps répondre plutôt que de figer une position, vous sentirez votre thorax commencer à s'abaisser vers l'avant à mesure que le bassin bascule en arrière.

Faites des va-et-vient lents et avec une faible amplitude de mouvement entre ces deux positions et notez la relation : ramenez le bassin en arrière, le thorax s'abaisse ou se fléchit légèrement ; ramenez le bassin en avant, le thorax se soulève à nouveau sans effort.

Continuez le mouvement en portant votre attention sur votre cou : si vous ne gardez pas votre tête stable par rapport à l'horizontale, mais que vous la laissez suivre le reste du rachis, elle commencera à s'incliner vers l'avant à mesure que le cou commence à se fléchir naturellement et que la ligne de vision descend vers le sol. Nous sommes tellement enclins à séparer la tête du reste du corps que c'est la connexion la plus difficile à établir pour la plupart d'entre nous. Nous sommes habitués à garder la tête orientée à l'horizontale de nos pièces à angles droits, sans la laisser répondre au chuchotement interne du reste du rachis. Persistez et vous sentirez la connexion.

Passez de la position assise droite à une flexion complète du rachis. En flexion complète, le coccyx est proche du siège, votre sternum est plus proche de votre pubis et vous regardez vos genoux (fig. 10.18).

En vous assurant de bien commencer par le bassin, inversez le mouvement, en laissant le bassin former une onde qui déplace les lombaires qui, à leur tour, vont déplacer le thorax qui, lui, va étendre le cou et relever la tête. Effectuez cette séquence à plusieurs reprises jusqu'à ce que le ressort du rachis s'adapte facilement à ce mouvement.

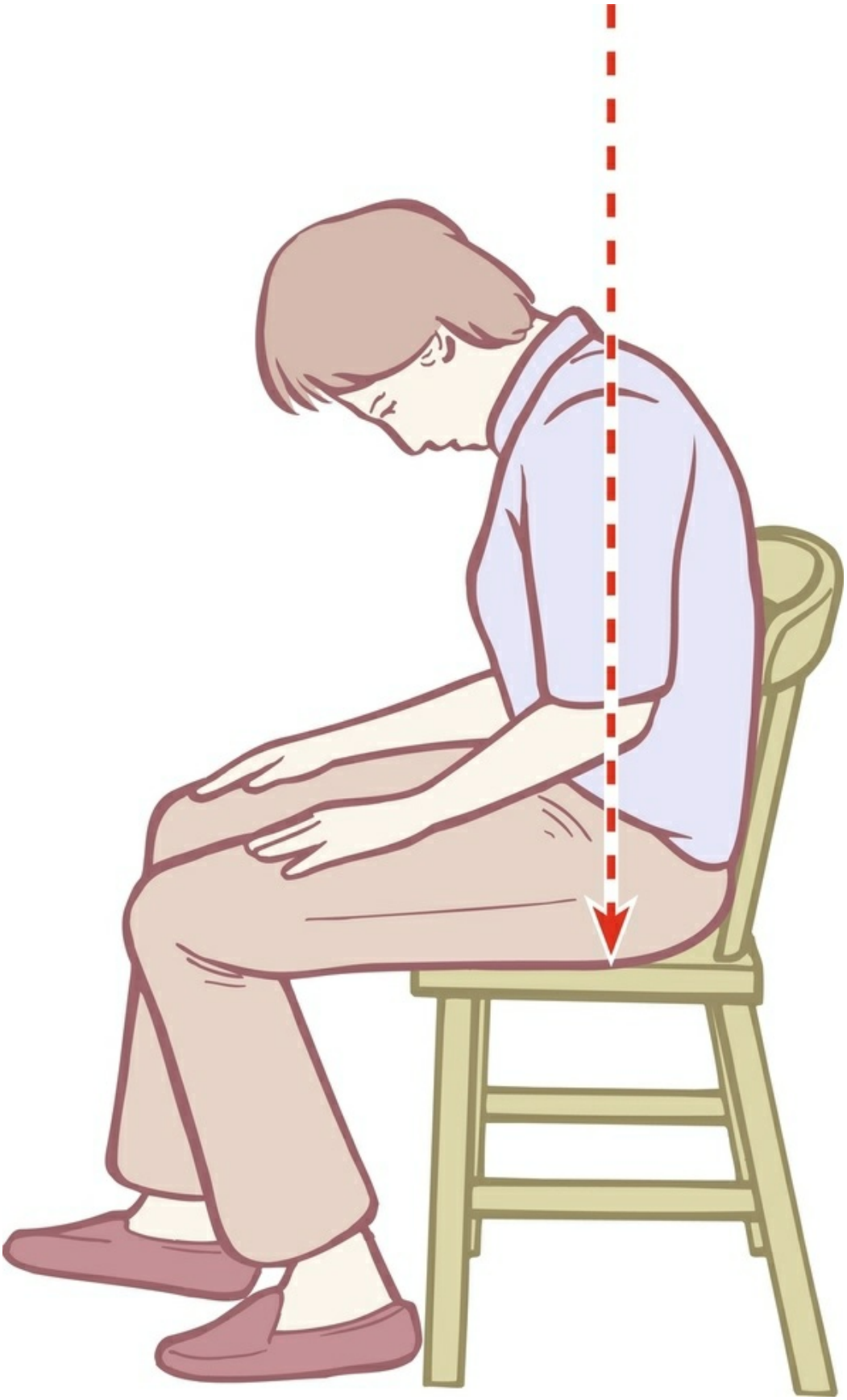

FIG. 10.18 Phase en flexion complète.

Il est important que vous ne laissiez pas le thorax tomber en arrière du bassin lorsque vous effectuez ce mouvement (fig. 10.19). Le centre de gravité du thorax et de la tête réunis reste au-dessus du pelvis, même en flexion complète. Si, lorsque vous passez en flexion, vous avez l'impression que votre respiration et vos organes sont à l'étroit, alors vous avez peut-être laissé le poids du haut du corps retomber en arrière du bassin. Vérifiez en faisant l'exercice devant un miroir ; le mouvement doit être facile et la position complètement fléchie physiologiquement supportable.



FIG. 10.19 Posture de flexion complète incorrecte avec le thorax retombant en postérieur du bassin.

Maintenant, en commençant toujours par le bassin, continuez le mouvement de la flexion jusqu'à la position droite, puis de la position droite jusqu'à l'hyperextension. À la fin de ce mouvement du rachis, le pubis se rapproche alors du siège de la chaise, la courbure lombaire est exagérée et le sternum se soulève. Veillez à laisser l'angle de la tête suivre les ordres du reste du rachis ; ne la laissez pas diriger le mouvement (fig. 10.20). Si vous faites ce mouvement correctement et laissez la tête et le cou se coordonner avec le reste du rachis, le cou n'atteindra pas l'hyperextension complète dans ce mouvement et abandonnera un reliquat d'amplitude (fig. 10.21).

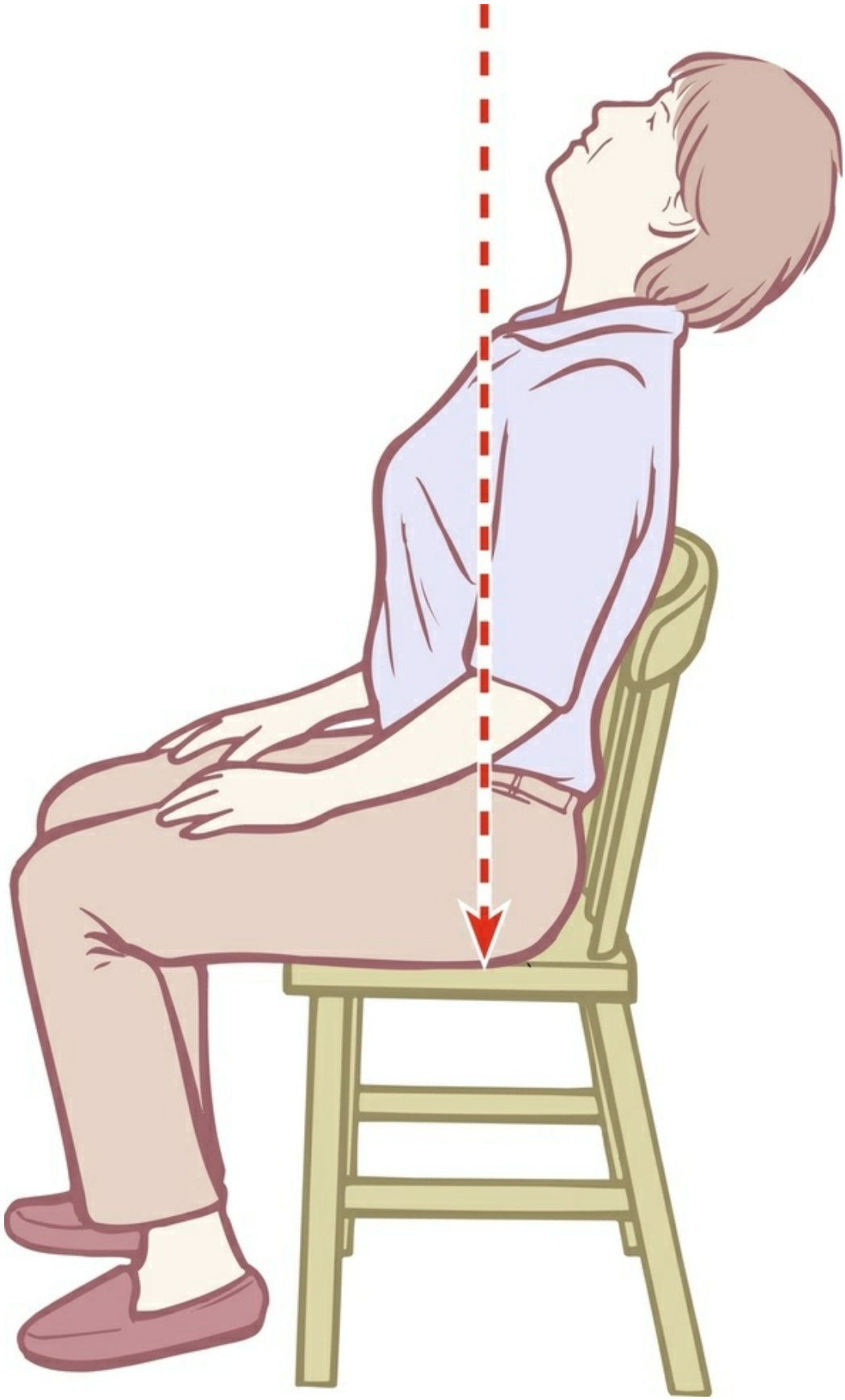

FIG. 10.20 **Phase d'hyperextension incorrecte avec la tête en hyperextension en postérieur du reste du rachis.**

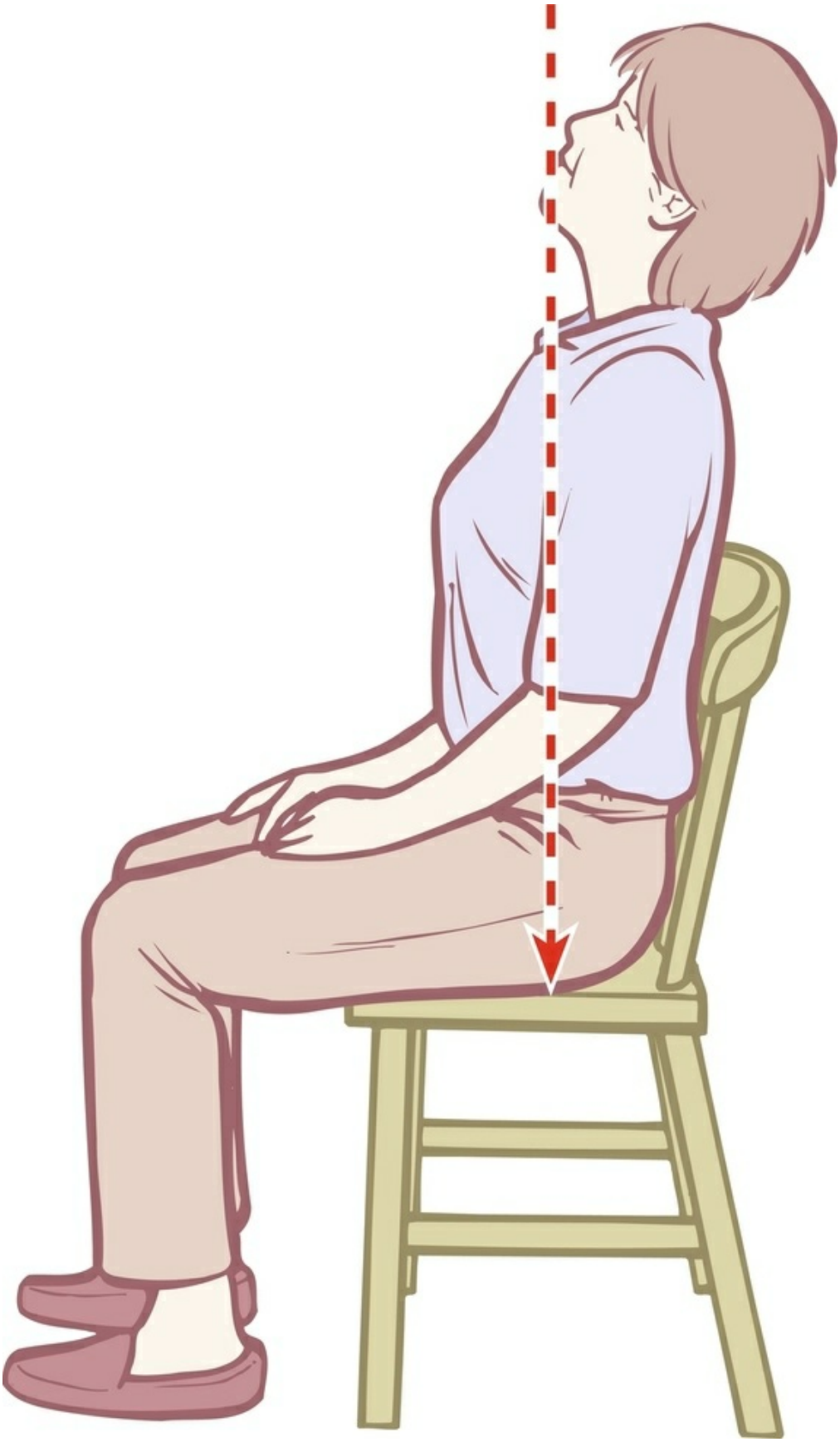

FIG. 10.21 Phase d'hyperextension correcte.

Laissez le corps revenir en position droite, passer par la position neutre pour aller en flexion et laissez le rachis se mouvoir sur son amplitude complète de la flexion à l'hyperextension et inversement, jusqu'à ce que le mouvement complet devienne machinal. Commencez chaque fois le mouvement par le bassin, en sentant le lent déplacement du poids de l'arrière à l'avant des TI, en vous arrêtant et en bougeant plus lentement si la tête se rebelle et tente de récupérer le contrôle du mouvement. Pour un meilleur résultat, il est important de rester sans cesse conscient du rachis, en gardant comme image celle d'un ressort qui se déplace facilement et uniformément d'une flexion complète à une extension complète, avec au milieu une position neutre de repos. Les enfants et les adultes impatients voudront parcourir rapidement toute l'amplitude du mouvement, mais un mouvement plus lent est préférable pour obtenir initialement l'intégralité du mouvement spinal et pour l'intégrer dans les activités quotidiennes.

Lorsque le mouvement intégral est maîtrisé, partez de l'amplitude maximale en hyperextension du mouvement, avec les yeux ouverts, et arrêtez-vous lorsque les yeux atteignent l'horizontale comme dans la figure 10.16. Prenez conscience de la position du reste du corps. Constatez l'aisance de votre respiration. Peut-être vous êtes-vous trouvé une nouvelle position assise ? Vérifiez-le en vous mettant en flexion, puis redressez-vous jusqu'à ce que vos yeux soient à l'horizontale en veillant à ce qu'ils restent passifs, tout en permettant que le mouvement débute au niveau du bassin. Plus vous pratiquerez cet exercice, plus il vous deviendra facile d'adopter de vous-même cette nouvelle position plutôt qu'une « bonne position » imposée.

Avec ces éclairages, nous pouvons espérer qu'à partir de maintenant tout changement de position de votre tête impliquera un changement de la totalité du ressort intégré qu'est votre rachis pour soutenir votre tête dans cette nouvelle position. Pour baisser les yeux sur votre bureau, sur cet ouvrage, ou sur votre tricot, laissez rouler un peu en arrière votre bassin pour guider de manière automatique et cohérente votre thorax et vos yeux sur votre tâche. Pour regarder vers

le haut, laissez un peu rouler le bassin en avant, pour soutenir ainsi biomécaniquement le relèvement de votre corps et de vos yeux. Pour suivre l'oiseau en vol au-dessus de vous, laissez le bassin rouler en avant davantage, de manière à ce que le rachis opère comme un ensemble coordonné, et non par morceaux indépendants avec une partie bougeant beaucoup tandis qu'une autre reste immobile.

Il est relativement facile d'ajouter une rotation à cette simple flexion-extension en appuyant sur un pied et en laissant le corps suivre. Si l'oiseau s'envole vers votre gauche, laissez le bassin rouler vers l'avant tout en augmentant la pression sur le pied droit. Pour regarder en bas et vers la gauche, laissez votre bassin rouler vers l'arrière tout en soulevant un peu votre pied gauche (et en laissant les hanches accompagner le mouvement). Bougez de cette façon pendant un moment et cela deviendra un réflexe ; vous créerez une habitude qui ravira votre rachis pour le reste de votre vie.

Dans ce modèle, être assis « droit comme un I » et laisser retomber la tête pour lire est aussi stupide que de fléchir le dos et de mettre le cou en hyperextension pour regarder le professeur ou l'écran. Ces deux mouvements impliquent de « briser » l'intégrité fonctionnelle du rachis, qui est conçu pour agir comme un ressort unique.

Être assis de cette façon reflète une autorité naturelle et une impression d'aisance. De ce fait, vous allez peut-être remarquer un groupe des gens se tourner naturellement vers vous pour voir si vous allez parler. Si cela vous gêne, ou si ce n'est pas ce que vous vouliez faire, il est possible de laisser votre rachis thoracique trouver le dos de la chaise tout en maintenant le soutien pelvien par les TI, plutôt que de laisser votre thorax retomber en arrière du plan du bassin et de vous retrouver assis sur le coccyx, dans une position assise servile.

Si vous guidez vos patients dans ces mouvements, assurez-vous qu'ils les débutent à partir du bassin. Une main placée sur le bas de leur dos vous indiquera d'où provient le mouvement. Il est parfois nécessaire de poser l'autre main sur la tête pour aider à conserver son engagement avec le reste du rachis. Veillez à ce que le patient effectue bien le mouvement complet tout seul plusieurs fois avant la fin de la séance et insistez sur l'idée de plusieurs séances de suite. Leur

investissement est nécessaire, mais l'intégration de l'ensemble du rachis sera votre (et leur) récompense.



Marche

Comme nous l'avons mentionné dans le chapitre 2, les *Anatomy Trains* ne sont pas particulièrement utiles pour analyser le mouvement dans son ensemble. Néanmoins, une analyse simplifiée de la marche pourrait se révéler utile – bien que la marche ne soit pas aussi simple [8].

Faire un pas en avant, bien que cela puisse être initié au niveau des fléchisseurs de la hanche de la LAP, tels que les muscles psoas et iliaque, ou par la libération des extenseurs de la hanche et des muscles spinaux, implique certainement une flexion au niveau de la hanche, une extension du genou et une flexion dorsale au niveau des articulations de la cheville et métatarsophalangiennes (base du 1er métatarsien) nécessaires à la marche, tout cela étant créé par le raccourcissement du myofascia de la LAS. Les muscles peuvent se déclencher ou s'engager dans une séquence, mais le tronçon de la LAS au niveau de la jambe est aussi engagé comme un tout fascial au cours de la phase d'oscillation de la marche.

Lorsque la jambe s'avance, tout son myofascia se prépare à recevoir le poids du corps et la réaction du sol. Les unités motrices se tendent dans le réseau fascial pour gérer la quantité précise de force attendue. Il suffit de passer d'une pièce à l'autre dans le noir et de rater une marche d'à peine quelques centimètres pour réaliser combien il en faut peu pour bouleverser cette préparation et quel choc important est envoyé au travers du système musculosquelettique non préparé lorsqu'il se trouve surpris de cette façon.

Lorsque le talon touche le sol et que commence le déroulé du pied, le myofascia de la LPS prend le relais de stabilisateur à mesure que la partie postérieure de la jambe s'engage en flexion plantaire et dans l'extension de la hanche. Là encore, quelle que soit la séquence de déclenchement des muscles, le tronçon inférieur entier de la LPS est

engagé tout au long de cette phase par le fascia, depuis la partie inférieure du dos jusqu'aux orteils. Durant cette séquence, le mouvement doit passer par les quatre « charnières » de la jambe de façon plus ou moins directe. La hanche effectue bien évidemment une certaine rotation au cours de la marche et le poids transite de la partie latérale à la partie médiale de l'articulation métatarsophalangienne. En général, toutefois, des différences de vecteurs des forces au niveau de chacune de ces articulations se traduiront par une usure articulaire, une surcharge ligamentaire et un déséquilibre myofascial (fig. 10.22).

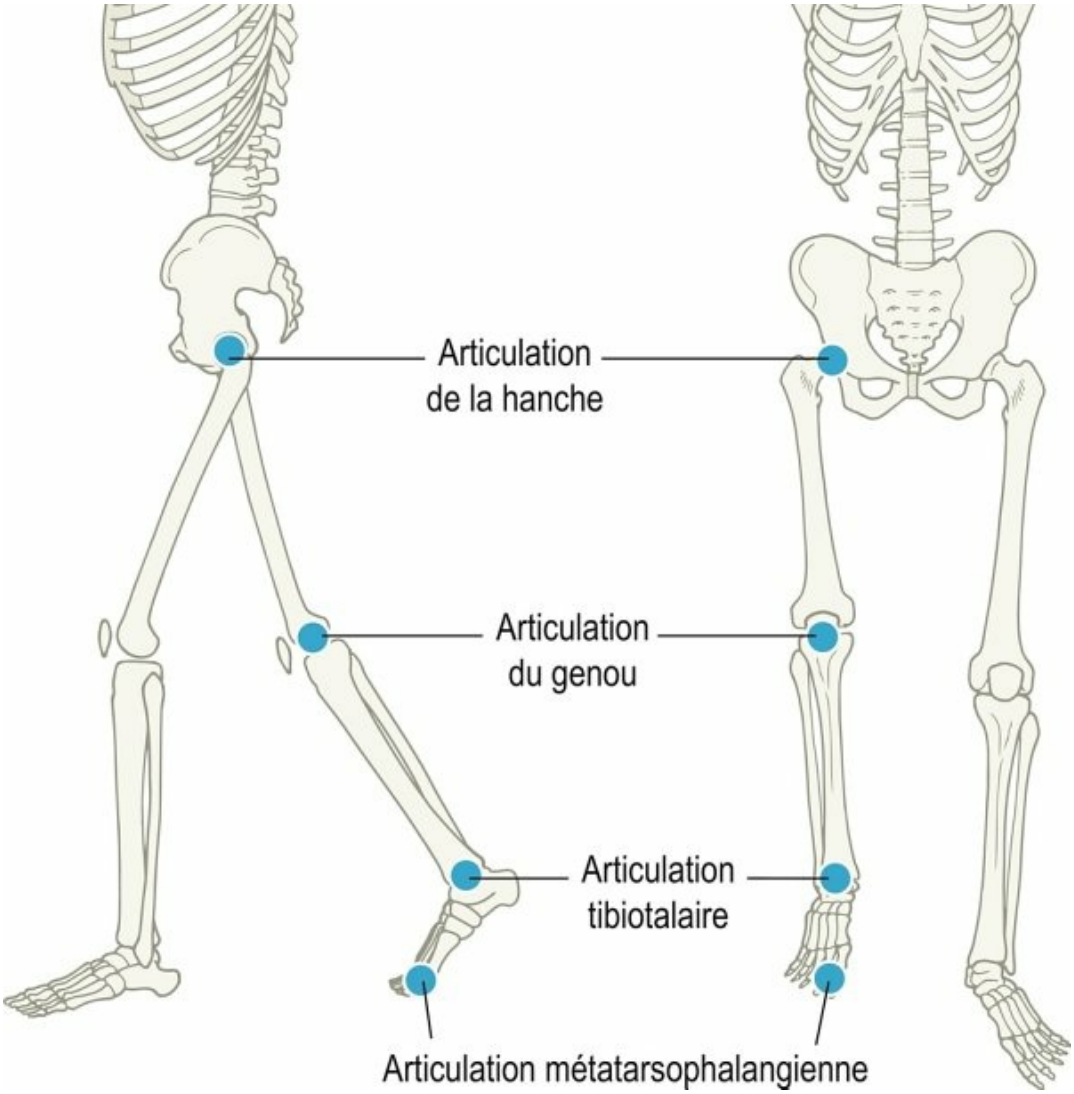

FIG. 10.22 Chaque pas implique un mouvement au travers des quatre « charnières » du membre inférieur,

autour desquelles le tissu mou doit être équilibré pour la longévité des articulations et l'efficacité de la marche.

La Ligne Latérale (abducteurs, tractus iliotibial [TIT] et loge latérale de la jambe) assure une stabilité qui empêche la hanche de s'incliner médialement (en adduction), tandis que le groupe des adducteurs et les autres tissus de la LAP aident dans les mouvements de flexion/extension et procurent de la stabilité depuis l'arche médiale, en remontant le long de la portion médiale du membre inférieur jusqu'au bord médial de l'articulation de la hanche, la guidant et empêchant sa rotation excessive.

Il est important de comprendre que le balancier du membre inférieur ne commence pas au niveau de la hanche, mais au niveau de la 12e côte et de la 12e vertèbre thoracique, avec les attaches supérieures des muscles psoas et carré des lombes (voir fig. 9.26). À la lumière de cela, les mouvements des os iliaques dans la marche deviennent compréhensibles, combinant simultanément une rotation pelvienne autour de l'axe vertical dans le plan horizontal, un soulèvement (inclinaison ou bascule latérale) de chaque iliaque dans le plan coronal autour de l'axe antéropostérieur et une bascule dans le plan sagittal autour de l'axe gauche-droite dans laquelle la flexion ou l'extension de l'os iliaque reflète celle du fémur lors de la marche (fig. 10.23). En gardant cela à l'esprit, on peut constater, concernant le pelvis, qu'une bonne initiation de la marche est une coordination de la LAP, tandis que la ligne qui doit couvrir la plus grande amplitude et procurer le plus d'ajustement et de stabilité est la Ligne Latérale.

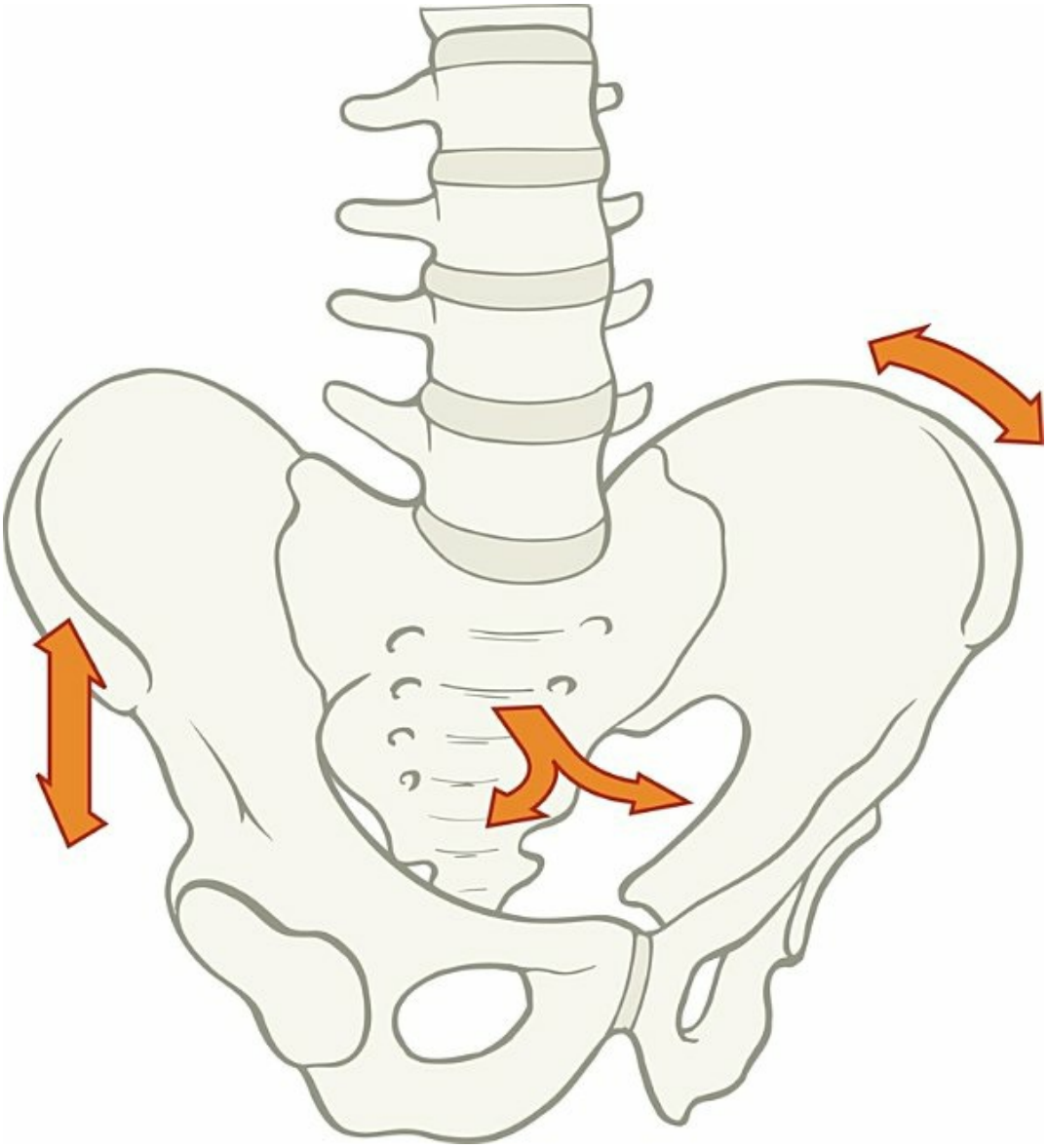

FIG. 10.23 Le bassin se déplace dans les trois plans euclidiens lors d'une marche appropriée – d'un côté à l'autre autour de l'axe antéropostérieur, rotation autour de l'axe vertical, et bascule de chaque os iliaque dans un plan quasi sagittal autour de l'axe gauche-droite. Trop peu de mouvement dans un plan se traduit souvent par un mouvement excessif dans un autre.

Les différents schémas de marche associent différentes quantités de chacun de ces trois mouvements axiaux. L'absence d'un mouvement nécessitera en général une augmentation compensatoire d'au moins

un des autres mouvements. Apprendre à lire ces mouvements dans le schéma de marche de vos patients rendra votre travail plus efficace (www.anatomytrains.com – réf. vidéo : BodyReading, 101 ).

Dans le haut du corps, les Lignes Latérales alternent pour raccourcir le côté porteur afin d'empêcher le tronc de s'éloigner de la jambe porteuse. Le schéma controlatéral courant de la marche implique également les Lignes Fonctionnelles et les Lignes Spirales qui amènent l'épaule droite et la cage thoracique vers l'avant pour contrebalancer la jambe gauche dans le mouvement d'oscillation de la marche et vice versa (fig. 10.24).

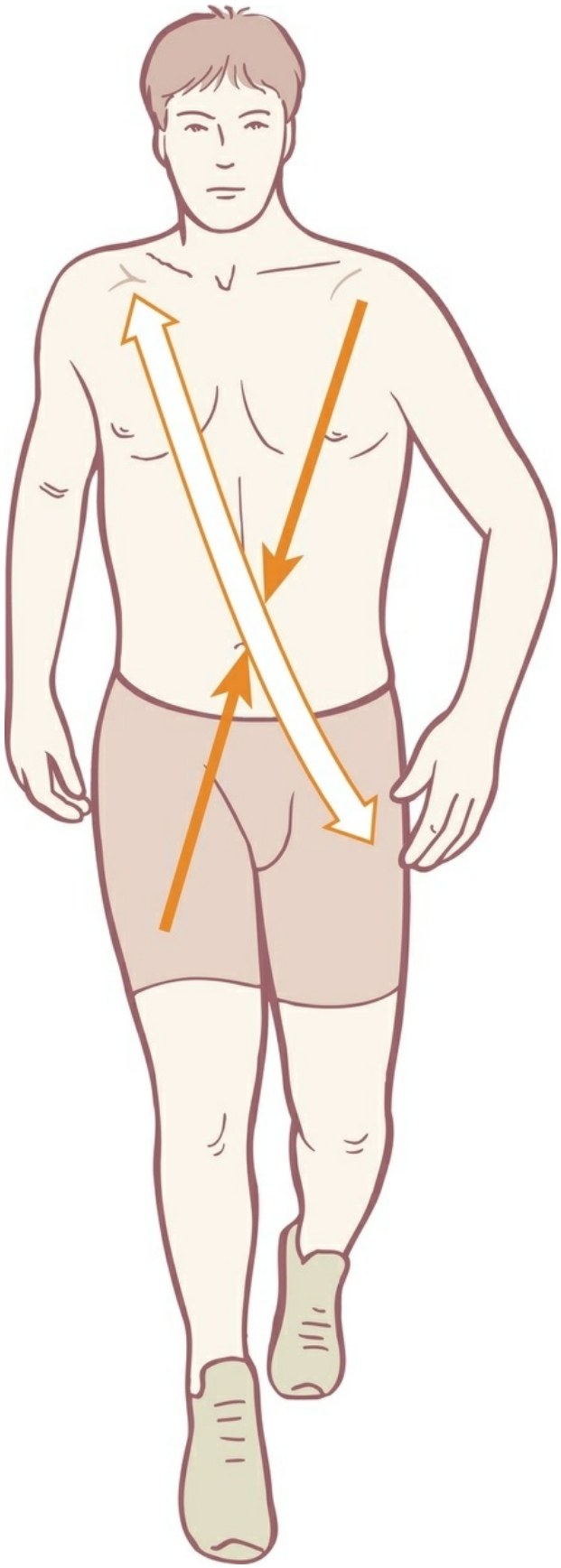

FIG. 10.24 L'enroulement et le déroulement du tronc pendant la marche impliquent les Lignes Fonctionnelles (représentées sur l'image) en une contraction alternative ainsi que les Lignes Spirales et les Lignes Latérales.

En dessous de ce mouvement latéral orienté dans le sens appendiculaire, le tronc s'enroule comme un ressort de montre, contrant la torsion que le métronome des jambes produit dans le bassin. L'énergie de ce mouvement rotationnel qui diffuse au travers du myofascia des muscles intercostaux dans les côtes et les muscles obliques de l'abdomen est stockée et libérée à chaque pas. Lorsque ce petit mouvement de rotation interne des côtes est stoppé pour une raison ou une autre, le mouvement est transporté latéralement et peut s'observer dans le mouvement excessif des bras ou dans le déplacement d'un côté à l'autre du haut du corps pendant la marche.

Le manque de coordination ou une liaison myofasciale excessive dans l'un de ces tissus génère des schémas de marche caractéristiques, dont certains sont simplement personnels et idiosyncrasiques, tandis que d'autres sont totalement inefficaces et peuvent conduire à des problèmes de raideur articulaire ou myofasciale.

Notre collègue James Earls améliore cette analyse linéaire simpliste en intégrant les Lignes dans sa théorie contemporaine de la marche.

Les *Anatomy Trains* dans la physiologie de la marche, par James Earls [9]

Quiconque a pris le temps d'apprendre à un enfant à lancer une balle de baseball ou de cricket a observé cette transition progressive de l'usage du corps, d'abord fondée sur un concept de motoneurones alpha dans un mouvement de style « muscle unique », puis sur le recrutement harmonieux d'unités motrices coordonnées selon un concept de motoneurones gamma dans de longues chaînes cinétiques. Lorsqu'on réalise des mouvements complexes tels que le lancer, la course ou le saut, le recours à des muscles isolés se traduit par un

manque de puissance, de fiabilité et de répétabilité de la tâche. Tout observateur, même non averti, peut voir la différence lorsque le corps entier est impliqué dans une performance – c'est la différence entre la grâce élégante de Fred Astaire et les efforts maladroits de votre oncle préféré sur la piste de danse.

Qui n'a pas ressenti la différence entre faire une longue marche rapide dans les allées d'une forêt ou les rues d'une ville – où on a l'impression qu'on pourrait continuer à marcher sans fin – et une lente déambulation dans une exposition, où le « piétinement au musée » transforme souvent une après-midi plaisante en une expérience douloureuse et fatigante ? Ces deux types de « marche » portent le même nom, mais les mécanismes en jeu sont totalement différents. Nous pensons que la différence réside dans le fait que le premier type de marche repose sur un usage efficace de l'élasticité stockée dans les méridiens myofasciaux, contrairement à la nature « marche/arrêt » inélastique du deuxième qui, par sa nature, exige un usage du corps comme un « muscle unique ».

Les femmes africaines ont presque les mêmes coûts énergétiques lorsqu'elles marchent avec 20 % de leur poids corporel sur la tête que lorsqu'elles font une petite promenade sur la route [10]. Il reste au physicien et *bodyworker* Zorn ainsi qu'au reste d'entre nous à méditer sur la question : comment ces femmes s'arrangent-elles pour maintenir le même coût métabolique lorsque le travail réel qu'elles accomplissent augmente [11] ?

Le cycle étirement-raccourcissement

Pour résoudre cette énigme, nous devons d'abord explorer la nature et le rôle du myofascia dans l'absorption, le stockage et la restitution de l'énergie dans le système en mouvement. L'utilisation de l'énergie stockée dans le tissu fascial pour faciliter le mouvement est beaucoup plus efficace que des contractions musculaires qui nécessitent le mécanisme de cliquet de l'actine-myosine et l'augmentation de la dépense des calories. (Les calories sont coûteuses au sens évolutionniste. L'équation coût/bénéfice doit pencher fortement du côté du bénéfice car nous ne pouvons pas nous permettre de

« dépenser » plus de calories dans notre recherche de nourriture que nous n'en absorbons en la consommant.) Si nous voulons égaler l'efficacité des porteuses africaines, notre corps doit rechercher une méthode de propulsion métaboliquement bon marché.

La marche est souvent décrite comme une chute contrôlée ; à chaque pas, nous devons nous empêcher de nous précipiter vers le sol. Pour rester debout et continuer à avancer, nous utilisons la stabilité limitée du squelette (avec son « enveloppe interne » formée de ligaments, voir Annexe 1) pour contrer l'action de la gravité terrestre qui nous attire vers le bas. L'interaction entre la gravité et la force de réaction du sol à l'attaque du talon crée un certain nombre de « plicatures » dans l'ensemble du corps à chaque articulation successive et dans pratiquement chaque plan du mouvement (fig. 10.25) [12]. Cette adaptation des articulations guide les forces jusque dans les tissus mous qui s'allongent à mesure qu'ils ralentissent notre « chute » vers le sol.

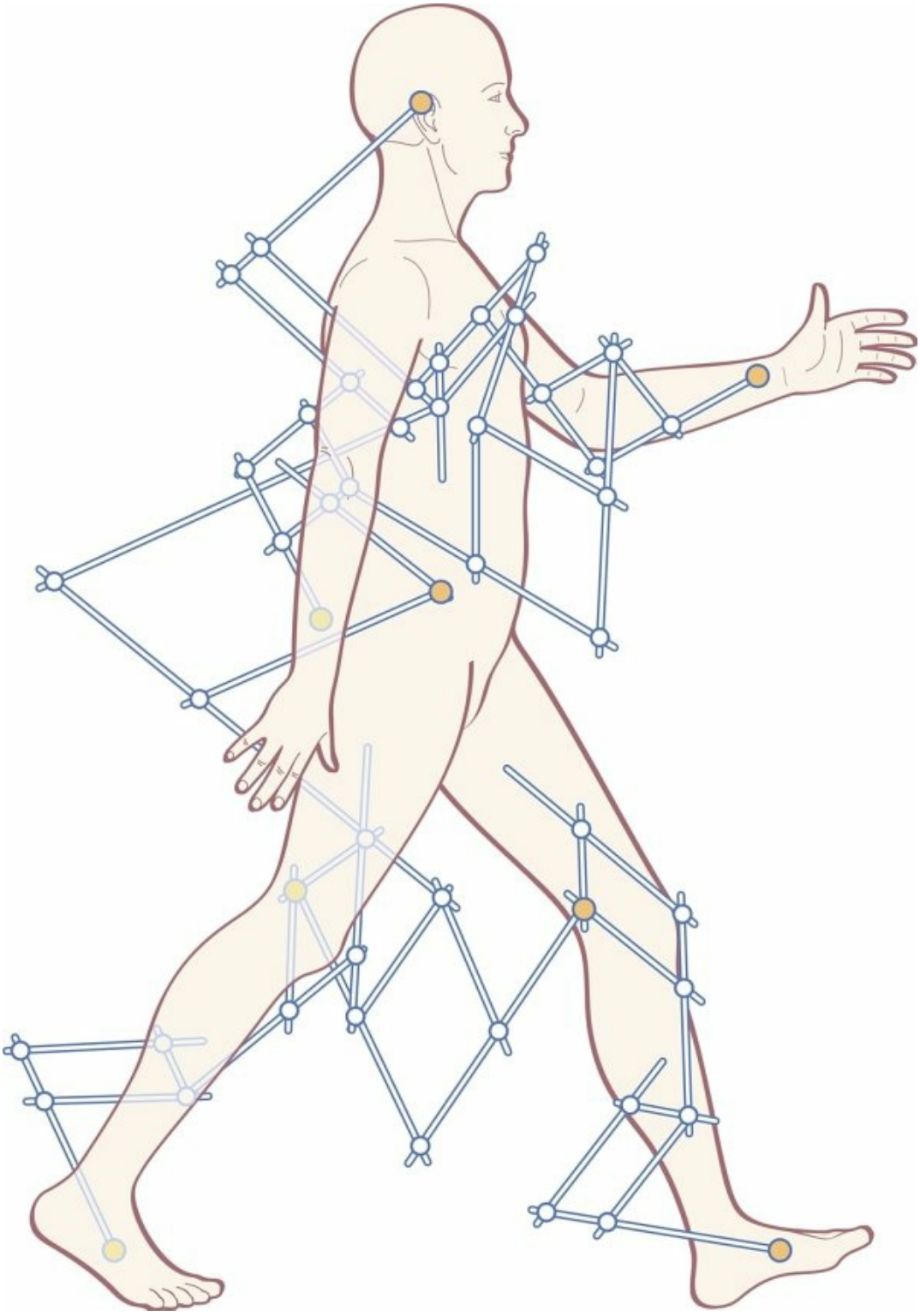

FIG. 10.25 **Cette vue de profil, simplifiée, montre l'instabilité naturelle des articulations qui envoie les forces dans le tissu mou avoisinant. L'alignement des articulations agit pour canaliser délibérément ces**

forces dans la bonne direction, c'est-à-dire vers le myofascia qui peut gérer et ralentir le potentiel d'effondrement. **(Reproduit avec l'aimable autorisation du Max Planck Institute.)**

L'anatomie traditionnelle nous a parfois enseigné que l'absorption de la force était réalisée par contraction excentrique des muscles associés qui se contractent ensuite de façon concentrique pour créer le mouvement de récupération [13, 14]. Les recherches récentes montrent la préférence de certains muscles à absorber le relâchement myofascial en contraction isométrique au cours des mouvements répétitifs tels que la marche – même si les tendons qui les accompagnent absorbent l'énergie lors de leur élongation [12, 15, 16]. Les bénéfices de cette utilisation de la nature élastique du myofascia sont nombreux (voir Annexe 1 et le paragraphe sur l'entraînement fascial).

La réponse viscoélastique du myofascia – précontrainte, raidissement sous charge, caractéristiques des structures de tenségrité, voir Annexe 1 – est la première dans une séquence d'événements résumée sous le nom de cycle étirement-raccourcissement (CER). Les chercheurs expérimentés Komi et Blazevich ont décrit chacun de leur côté ce mécanisme combiné comme la « façon dont les humains préfèrent bouger » [17, 18]. Notre corps apprécie ce mécanisme probablement parce qu'il est efficace. Cette efficacité est due à l'utilisation de l'énergie élastique absorbée par les tissus fasciaux et à l'augmentation de la puissance musculaire qui en résulte.

Nous marchons, les articulations s'adaptent, les tissus s'allongent. La réponse plastique et élastique de la matrice extracellulaire (MEC) dans les tissus allongés absorbe l'énergie et ralentit l'allongement. L'étirement tissulaire déclenche également une réponse proprioceptive pour signaler aux muscles de se contracter de manière isométrique. La transmission de la force est ainsi effectuée depuis les articulations en mouvement jusqu'au tissu mou, puis autour du corps via les lignes méridiennes myofasciales, comme nous le verrons.

Cette partie neurale du CER s'explique le plus souvent en utilisant le réflexe d'étirement ou myotatique – l'allongement du fuseau musculaire provoque une contraction musculaire automatique via la

moelle spinale [12]. Cette possibilité semble être toutefois une simplification excessive : l'arc réflexe est simplement trop lent (il est initié environ 40 millisecondes après le début de l'étirement [12]) pour créer la réponse nécessaire au cours des activités plus rapides telles que la course ou le saut. Si l'on se fonde sur les premières expériences, la contraction musculaire pourrait se produire avant l'étirement ou la contraction musculaire réflexe pourrait reposer sur un échange local d'informations proprioceptives entre les mécanorécepteurs, ou sur un lien direct au travers du réseau fascial – mais cela n'est pas encore entièrement élucidé [19].

La contraction isométrique de la fibre musculaire stoppe la déformation du muscle, transférant ensuite la décélération du mouvement descendant dans les tissus fasciaux élastiques avoisinants. Comme lorsque l'on rebondit sur un trampoline, la poussée descendante finira par rencontrer la traction ascendante de la tension accrue qui s'exerce sur le tissu élastique jusqu'au point où les deux seront en équilibre. Lorsque la décélération cesse et que le mouvement inverse débute, il est initié par un recul élastique et non une contraction concentrique. Toutefois, lorsqu'une contraction concentrique s'ajoute après ce type de contre-mouvement préparatoire dans le CER, la force de la contraction est transférée de manière plus efficace et efficiente dans un mouvement dirigé. En effet, sa force n'est pas absorbée au hasard par les tissus élastiques puisque ceux-ci ont déjà été pré-étirés (et donc alignés, voir Annexe 1) le long de la direction de la contraction.

Le corps a donc transféré l'énergie cinétique (la « chute » vers le sol) en énergie potentielle (l'énergie stockée dans le tissu fascial élastique) reconvertie en énergie cinétique dans la direction opposée (recul élastique) – le CER complet.

Anatomie dynamique : la marche

L'anatomie dynamique doit être cartographiée selon un concept fonctionnel plutôt que selon un positionnement anatomique – le corps est destiné à bouger, non à rester debout immobile. Chasser, grimper, porter, descendre une pente : ces actions complexes nécessitent des

variations importantes de la cinématique. La gravité, la force de réaction du sol, l'impulsion et la structure des articulations interagiront toutes pour créer de multiples directions de force dans l'ensemble du corps. Ces forces doivent être adaptées et récupérées par le corps, de préférence avec la dépense énergétique la plus faible possible. Les trois qualités du CER – viscoélasticité, contraction isométrique et charge élastique – nous procurent un système très économe en énergie pour marcher et courir. Pour notre analyse, nous supposons un rythme répétitif de foulées sur une surface plane et uniforme. Les variations de tempo, de gradient ou de cambrure nécessiteront un travail musculaire supplémentaire ; toutefois, nous utiliserons encore nombre des principes dynamiques fondamentaux ci-dessous dans une grande diversité de situations.

Des quatre influences sur le mouvement, mentionnées ci-dessus, la gravité est la constante la plus prévisible. La force de réaction du sol et l'impulsion seront différentes selon la tâche, le terrain, les chaussures et la longueur des membres, ainsi que de nombreuses autres variables. Si l'anatomie individuelle diffère, l'angulation globale des articulations reste comprise entre certaines limites, ce qui nous permet de prédire certaines propensions dans les interactions de ces quatre principaux facteurs.

Lors de l'impact avec la surface de marche, il y a une soudaine décélération qui commence avec le contact du calcanéus. Bien que l'angle d'impact du talon varie (et donc les angles de la force de réaction du sol varient également), l'arrêt soudain du calcanéus déclenche une chaîne d'événements au travers des articulations entre le pied et le rachis, qui seront déterminés par les inclinaisons naturelles des articulations osseuses et limités par la relative rigidité des ligaments.

Le premier lien dans la chaîne est le talus, qui, compte tenu de sa position instable sur le sustentaculum tali, continue son trajet vers le sol après que le talon a touché le sol. Lors de l'attaque du talon, la forme du calcanéus entraîne son inclinaison et sa rotation médiales. Le talus suit le calcanéus en inclinaison et en rotation médiales, jusqu'à ce que la force descendante soit absorbée par les tissus mous de la face

plantaire du pied et les tendons provenant de la jambe.

Le talus est maintenu par une articulation en tenon-mortaise entre le tibia et la fibula, qui est conçue pour permettre les flexions dorsale et plantaire mais limiter la rotation. Ainsi, la rotation du talus lors de l'attaque du talon entraîne une rotation médiale des os de la jambe, telle la rotation d'un tournevis sur sa vis (fig. 10.26). La rotation du tibia est transférée par les ligaments pour inciter le fémur à suivre le mouvement, créant ainsi une rotation médiale du genou jusqu'à la hanche.

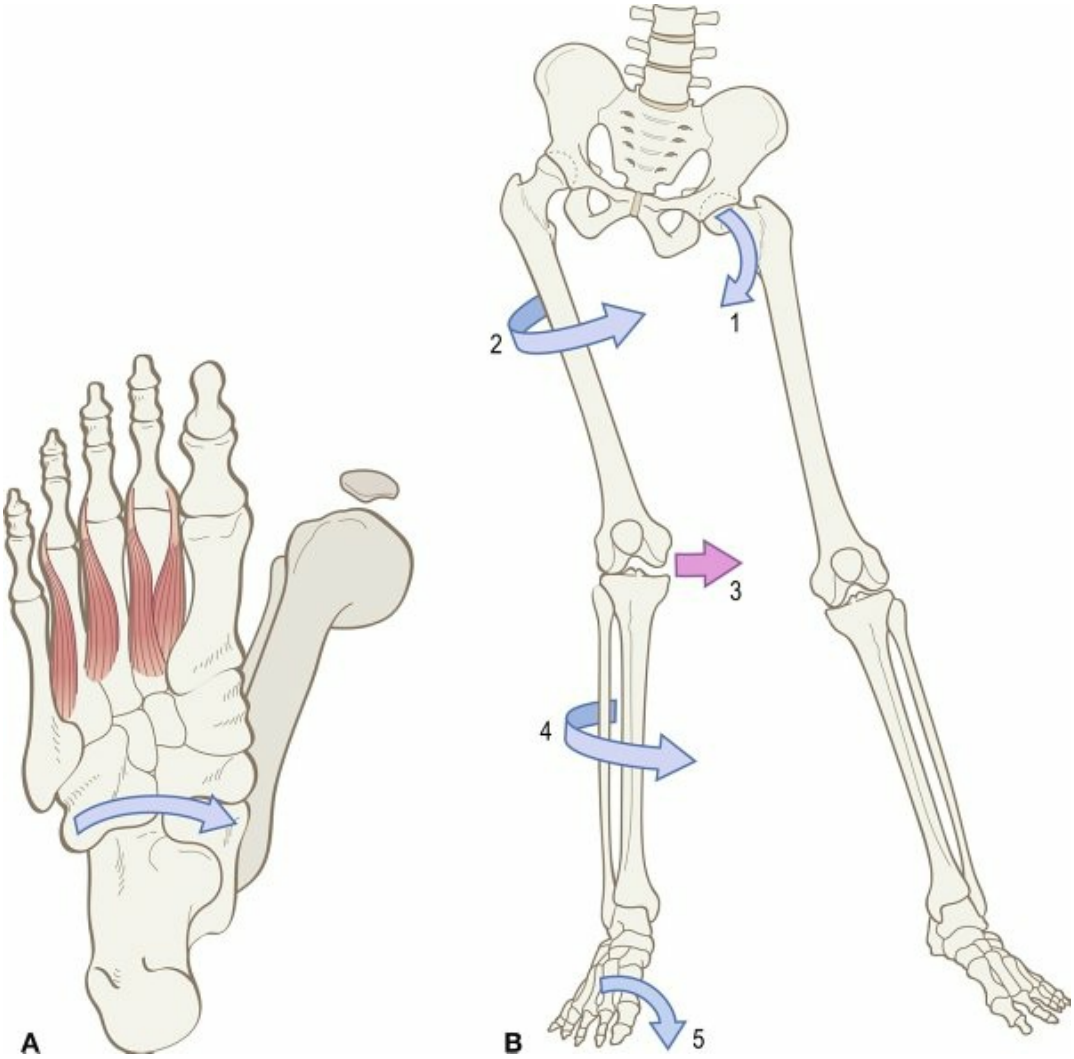

FIG. 10.26 Le calcanéus et le talus entrent en rotation médiale lors de l'attaque du talon, comme le tournevis

sur une vis (A). Cette rotation médiale à l'intérieur de l'articulation tibiotalaire est envoyée à la hanche en remontant le long de la jambe (B). **(B, adapté avec l'autorisation de Götz-Neumann K. Gehen Verstehen : Ganganalyse in der Physiotherapie. Düsseldorf, Allemagne : Thieme-Verlag, Inc. ; 2002.)**

Au moment de l'attaque du talon et peu après, la hanche entre en flexion (et elle a besoin des extenseurs pour résister à une flexion supplémentaire) et la hanche portant le poids se place aussi en adduction pour ramener le centre de gravité du corps au niveau du pied avant. À mesure que l'articulation de la hanche du membre antérieur se met en adduction, le membre resté en arrière (en extension) se mettra en abduction, produisant une bascule du bassin et donc une adaptation de la flexion latérale au travers du rachis pour atténuer la déviation du plan frontal avant qu'elle atteigne la tête.

Si nous revenons au niveau du pied, mais cette fois en nous éloignant du talus du côté distal et non plus proximal, c'est la réaction du talus et du calcanéus qui ouvre les articulations médiotarsiennes, permettant aux os distaux du pied de s'adapter à la surface et aussi de disperser les forces en jeu lors de l'attaque du talon dans les tissus myofasciaux [20]. Il nous faut revenir de cette pronation et remettre le pied en supination avant la phase de décollement des orteils, afin que les os et les articulations se réengagent et créent une base plus stable en prévision de la poussée et de la libération d'énergie inhérente à la propulsion de notre corps vers l'avant [12, 20]. Lorsqu'il est impossible d'atteindre une supination complète, la tension augmente sur les tissus plantaires qui doivent compenser la stabilité réduite conférée par les structures osseuses qui devraient s'être à nouveau verrouillées.

À mesure que cette séquence d'événements remonte vers le haut de notre corps, ce dernier peut tirer parti des nombreuses qualités inhérentes des tissus myofasciaux. La décélération initiale qui doit se produire au travers de chacune des articulations peut être partiellement absorbée par la réaction naturelle viscoélastique non newtonienne qui a lieu dans les mucopolysaccharides de la MEC. L'importance de cette réaction est pour l'heure difficile à quantifier ; nous savons simplement qu'elle se produit et que le degré de

raidissement varie selon l'individu et même selon l'endroit au sein d'un même individu.

Après la période initiale de notre première ou de notre deuxième année d'apprentissage de la marche, l'interaction entre la gravité, la force de réaction du sol, l'impulsion et les angles articulaires détermine un schéma d'adaptation caractéristique. Les articulations canalisent les forces mécaniques dans le réseau de tissus mous, affectant les tensions et positions myofasciales qui stimulent à leur tour les mécanorécepteurs intégrés dans ce réseau (voir l'Annexe 1).

L'étirement, la charge, la pression et le cisaillement dans le système fascial sont évalués par les mécanorécepteurs, pour être analysés dans le système nerveux central et transférés en signaux nerveux destinés aux unités motrices des muscles, qui ajustent la raideur tissulaire pour répondre aux exigences de la situation. C'est ce processus récursif – mécanique, détection, évaluation, envoi de signaux moteurs qui à leur tour ajustent la mécanique – se reproduisant sans cesse, pas après pas, jour après jour qui crée le schéma de mouvement caractéristique que nous pouvons reconnaître chez un ami arrivant de loin. Avec le temps, la force relative des muscles, les infrastructures dans les voies nerveuses, la tonicité du fascia et même les formes des os et des articulations vont « s'intégrer » à ce schéma [21].

Cartographie de l'anatomie dynamique

Les méridiens myofasciaux des *Anatomy Trains* fournissent une carte permettant d'analyser le fonctionnement (ou le fonctionnement suboptimal) de ces schémas du mouvement.

Bien que toutes les lignes soient impliquées, la Ligne Spirale est particulièrement importante dans l'anatomie dynamique de la marche, car la marche est surtout un mouvement issu de forces rotationnelles. L'élément de plan transversal débute à l'attaque du talon, avec la nécessité de décélérer la flexion plantaire et la pronation du pied, la rotation médiale du membre inférieur et la poursuite de la flexion de la hanche. Dans le chapitre 6 (Discussions 6.3 à 6.6), nous avons vu le lien entre la position du pied et celle du bassin qui, lors de la flexion/bascule antérieure de la hanche, a tendance à créer une

pronation du pied et, lors d'une extension/bascule postérieure de la hanche, ramène le pied en supination. Toutefois, cela était effectué depuis la position anatomique neutre ; en d'autres termes, il s'agissait de la posture debout. Si l'on regarde les choses de manière dynamique, lors de l'attaque du talon avec la hanche déjà en flexion et la jambe en rotation médiale, la force accrue le long de la portion antérieure de la Ligne Spirale s'applique sur le TIT situé derrière le grand trochanter, pour passer ensuite sur le muscle grand glutéal situé au-dessus (fig. 10.27). Ce muscle grand glutéal peut ensuite être utilisé pour « freiner » une partie de la rotation médiale du membre inférieur ainsi que la flexion qui se produit au niveau de la hanche.

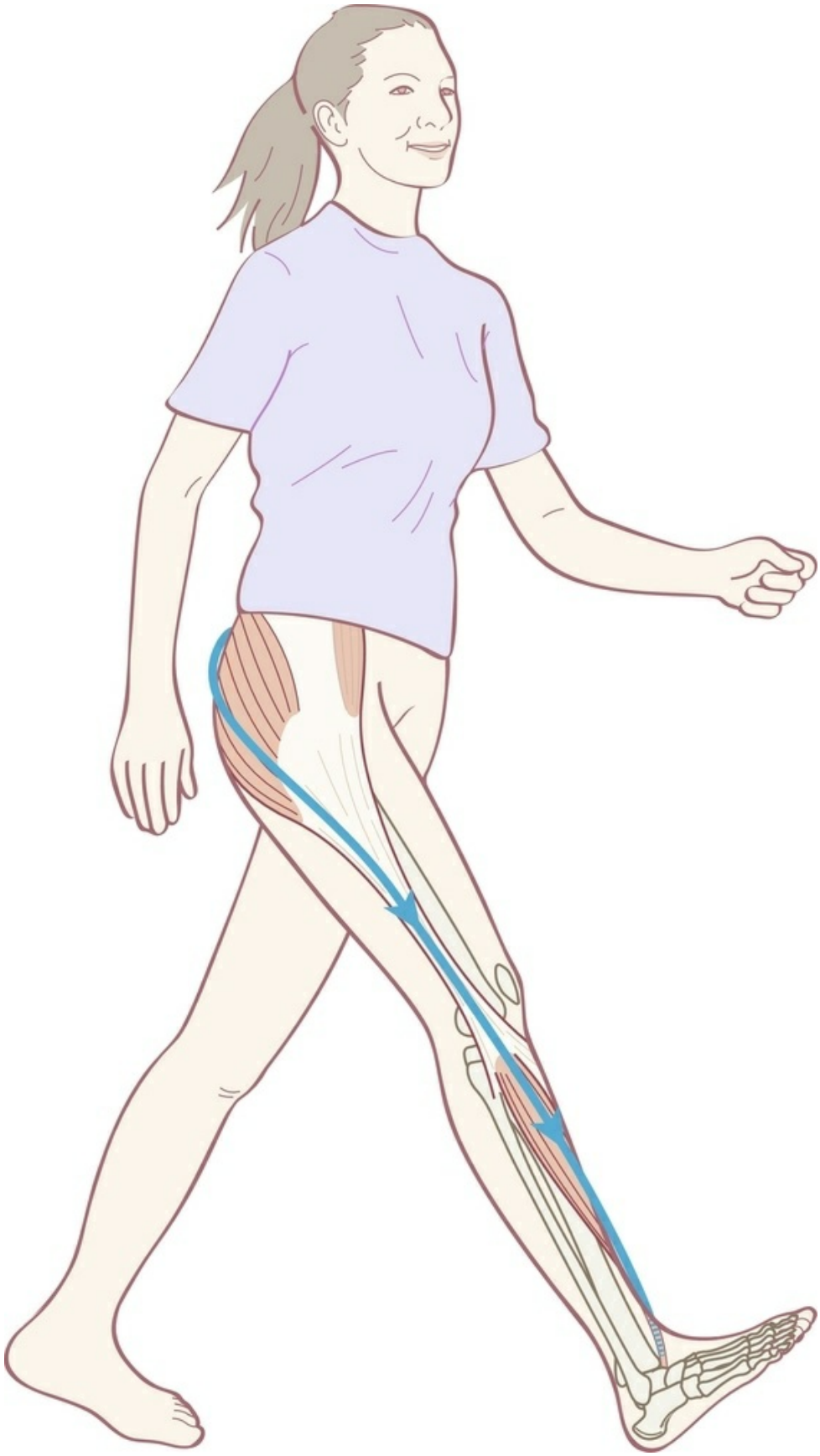

FIG. 10.27 La séquence des rotations, initiée à l'attaque du talon, est due à la compensation du talus sur le calcanéus (voir fig. 10.25 et fig. 5.5). La rotation médiale qui accompagne la pronation du pied ainsi que la flexion du genou et de la hanche doivent toutes être décélérées afin de donner le contrôle au pied et au genou (voir fig. 10.26). La force créée par l'interaction entre la gravité, la réaction du sol et l'alignement naturel des articulations doit être décélérée par le tissu mou approprié – dans ce cas, la traction vers le haut du tibial antérieur le reliant au tractus iliotibial, aux fibres supérieures du muscle glutéal et jusque dans le fascia lombaire. De cette façon, les articulations font office de rebords, canalisant la force dans ces tissus myofasciaux.

Comme nous l'avons vu dans la Ligne Latérale (voir chapitre 5), les muscles tenseur du fascia lata (TFL) et grand glutéal sont contenus dans la même couche de fascia, ce qui fait que cette connexion modifiée de la Ligne Spirale permet de rester attaché aux « règles du jeu » des *Anatomy Trains* (voir chapitre 2). En recrutant le grand glutéal à l'attaque du talon, nous amenons également la Ligne Fonctionnelle Postérieure au travers de la continuité glutéale avec le fascia thoracolombaire et le muscle grand dorsal controlatéral. Cette relation a été bien documentée par Vleeming (écharpe oblique postérieure) et étudiée dans le cadre du mécanisme de « *Swingwalker* » décrit par Zorn[1] car il crée une écharpe traversant la face postérieure du bassin [12, 22]. Cet agencement en diagonale qui unit le membre inférieur au membre supérieur controlatéral utilise une couche superficielle de myofascia, permettant aux couches profondes du tronc d'avoir une rotation différente de celle de cette couche superficielle.

Lorsque les forces mises en œuvre à l'attaque du talon ont été négociées avec succès, le membre accepte progressivement le poids du corps pour parvenir au décollement des orteils. La rotation latérale de

la jambe d'appui (créée par le balancer de l'autre membre dans le mouvement d'oscillation de la marche) aide à corriger la position pour revenir à une supination qui donnera une base stable aux forces impliquées. Une description approfondie de tous les événements articulaires et ligamentaires serait ici hors de propos, mais si nous suivons la progression des forces au travers du tissu mou, nous voyons clairement la tension qui traverse les abducteurs de la hanche, partant du muscle grand glutéal à l'attaque du talon jusqu'au muscle moyen glutéal lors du transfert du poids du corps, jusqu'au TFL lorsque la hanche se met en extension (fig. 10.28). Cette progression au travers de l'éventail des abducteurs/stabilisateurs du bassin nous amène de la Ligne Fonctionnelle Postérieure (muscle grand glutéal), qui décélère ou freine la pronation, jusqu'à la Ligne Spirale antérieure (TFL), qui peut ensuite aider à la supination du pied.

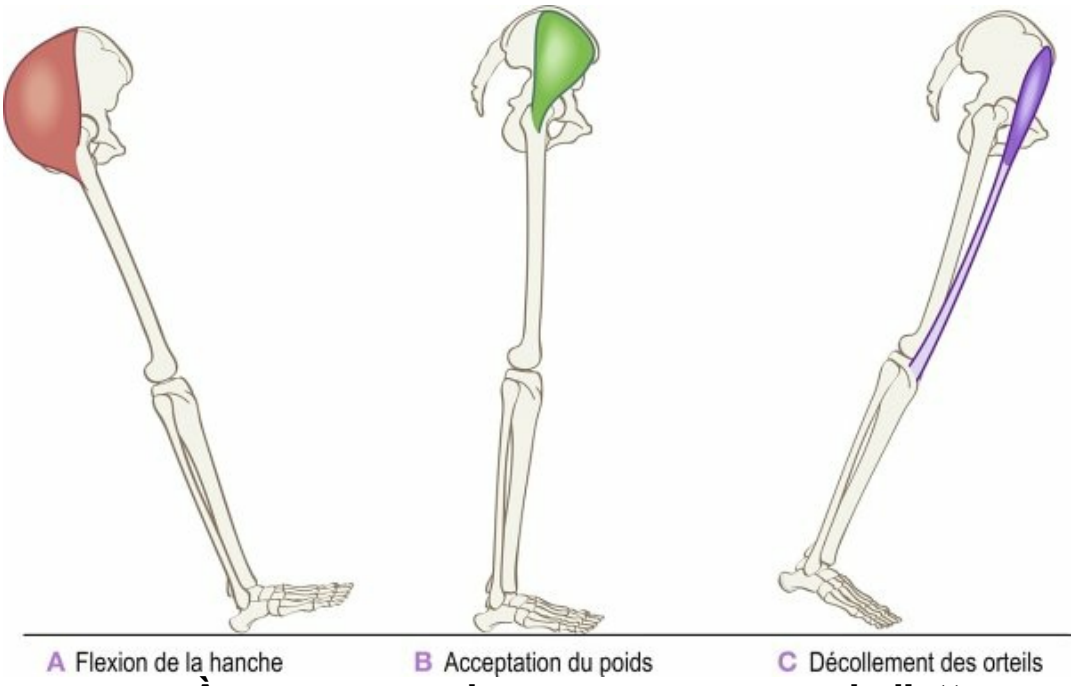

FIG. 10.28 À mesure que le corps progresse de l'attaque du talon (A) jusqu'à l'acceptation du poids (B) et, enfin, au décollement des orteils (C), la ligne de tension progresse au travers de « l'éventail » des abducteurs de la hanche [4]. L'extension de la hanche créée avant le

décollement des orteils provoquera la tension de tous les fléchisseurs antérieurs qui agissent dans diverses lignes méridiennes myofasciales. Lorsque les unités myofasciales « TGV » (voir chapitre 2) sont engagées dans de multiples articulations, le tissu élastique exploite la dynamique du CER pour minimiser le travail des muscles individuels « TER ».

La force d'impulsion du corps vers l'avant comme la force de gravité seront également freinées par l'attaque du talon et donc, à mesure que le squelette progresse sur le pied et passe en extension, les tissus antérieurs sont étirés (encadré 10.1). La charge élastique sera soutenue dans une grande partie des Lignes Antérieure Superficielle, Antérieure Profonde et Spirale antérieure car le corps est maintenu postérieurement par le contact du pied avec le sol, qui se relâche progressivement au fur et à mesure de la bascule du pied pour arriver au décollement des orteils (fig. 10.29).

Encadré 10.1

Exercice 1 – Tenez-vous debout tête droite, les pieds en position confortable. Reculez un pied pour toucher légèrement le sol derrière vous en gardant votre jambe d'appui bien droite ; une fois que les orteils ont touché le sol, relâchez votre jambe et ramenez-la. Essayez avec des distances différentes (sans tendre ni trop reculer la jambe).

Qu'est-ce qui permet le retour ? Certains de vous diront la gravité ; d'autres énuméreront les nombreux fléchisseurs de la hanche. Donc, répétez l'exercice, mais cette fois avec la tête en légère protraction (flexion cervicale). Sentez-vous une différence ? La plupart des personnes qui réalisent l'expérience notent une perte de force considérable dans le mouvement de retour alors que la gravité est restée constante et que nous n'avons pas directement agi sur les nombreux fléchisseurs de la hanche. En revanche, nous avons modifié la tension des Lignes Antérieure Superficielle (LAS) et Antérieure Profonde (LAP) et perdu ainsi une partie de leur

contribution élastique. Par conséquent, un petit ajustement dans un segment peut affecter l'efficacité du recul élastique sur de nombreux segments à distance.

Exercice 2 – Commencez avec une jambe en extension vers l'arrière et en position de décollement des orteils – le gros orteil et la pointe du pied en contact avec le sol. Relâchez le contact de l'arrière-pied avec le sol pour libérer la jambe et sentir la force de sa flexion. Comparez la puissance de cette flexion « automatique » lorsque vous libérez les orteils avec divers degrés d'extension thoracique et cervicale.

Exercice 3 – Comparez la force produite lorsque vous commencez par tendre la jambe vers l'arrière en positionnant vos orteils en extension. Laissez votre thorax s'incliner en avant à mesure que votre jambe s'étire vers l'arrière afin de maximiser confortablement votre extension. Redressez progressivement votre tronc en maintenant la pointe de votre pied en place pour sentir la tension se propager par les lignes à l'avant du corps – LAS, LAP et Ligne Fonctionnelle Antérieure (LFA).

Relâchez de nouveau votre pied avec divers degrés d'extension thoracique pour sentir la relation entre la position du haut du corps et la puissance élastique le long de la partie antérieure de la hanche.

Dans ces exercices, nous commençons à sentir comment le contact du pied avec le sol agit comme verrou pour laisser le tissu se tendre sous l'effet de la progression du haut du corps au-dessus du pied, ce qui ramène la jambe en extension. Toute limite de la capacité d'extension (qu'elle soit liée à la hanche ou au thorax, mais qui pourrait aussi être due à des restrictions autres – par exemple l'impossibilité de mettre le genou en extension, la cheville en flexion dorsale ou les orteils en extension limitera la hanche) réduira la capacité de charge et donc réduira aussi la contribution élastique des tissus antérieurs de la LAS, la LAP, et de la Ligne Spirale antérieure.

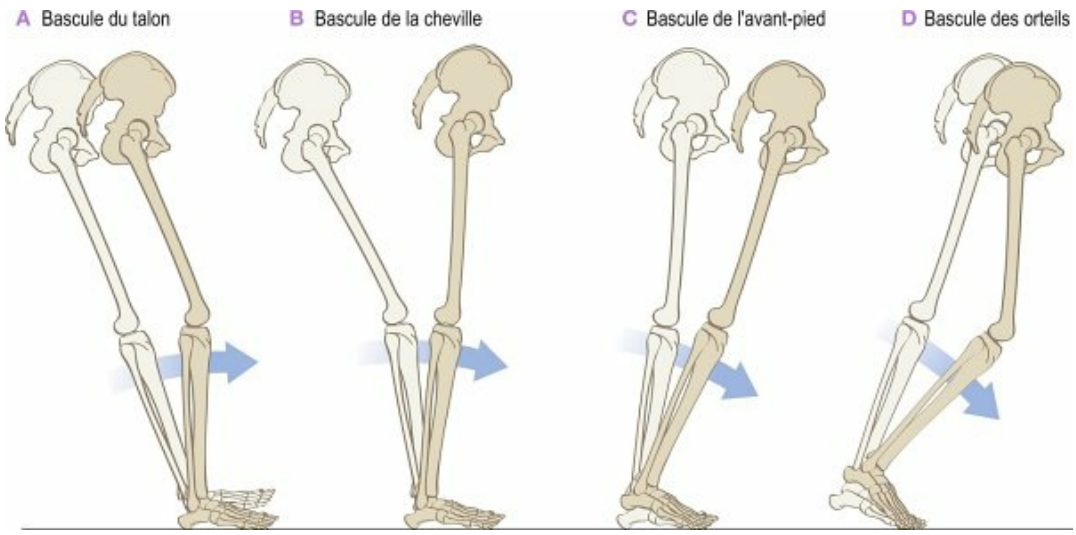

FIG. 10.29 La progression du corps au-dessus du membre utilise quatre « bascules » du pied : (A) la bascule autour du calcanéus, (B) la flexion dorsale au niveau de la cheville en projection du sommet du talus, (C) la bascule en projection des têtes métatarsiennes et, enfin, (D) l'extension des orteils. Au cours de cette séquence, les fléchisseurs plantaires de la Ligne Postérieure Superficielle, de la Ligne Latérale et de la Ligne Antérieure Profonde sont mis en charge, déclenchant le catapultage qui nous amène en avant jusqu'au pas suivant. (Discuté de manière exhaustive dans *« Born to Walk »*, Earls, 2013.) (Republié avec l'autorisation de Slack Incorporated, de Gait analysis : Normal and Pathological Function, Perry J, Burnfield JM, 2nd edition, 2010 ; autorisation transmise par Copyright Clearance Center, Inc.)

La majorité des lecteurs de cet ouvrage auront connaissance des relations tensionnelles existant dans l'ensemble du corps. En avançant la tête (un défaut postural très courant), nous modifions la capacité des mouvements des membres inférieurs (décrits ci-dessus) de charger une énergie élastique au travers d'une portion plus importante des Lignes Antérieures Superficielle et Profonde.

Comme nous l'avons mentionné ci-dessus, lorsque la jambe vient en extension, la ligne de tension passe aux fléchisseurs de la hanche, y compris au TFL qui fait partie de la Ligne Spirale (voir fig. 10.28C). La

tension créée par l'élan du corps vers l'avant peut donc aider à corriger le pied dans le sens d'une supination avant le décollement des orteils via la Ligne Spirale inféro-antérieure, c'est-à-dire par le TIT relié au muscle tibial antérieur. Cela est encore accentué par le balancement du bras controlatéral. Lorsque nous observons le corps de face, l'épaule opposée réalise une rotation dans le sens opposé à celle de la jambe en extension, qui crée une tension au travers de la ligne des muscles dentelé/oblique externe/oblique interne et ajoute davantage de tension de soutien en prémices à la propulsion par le décollement des orteils (fig. 10.30).

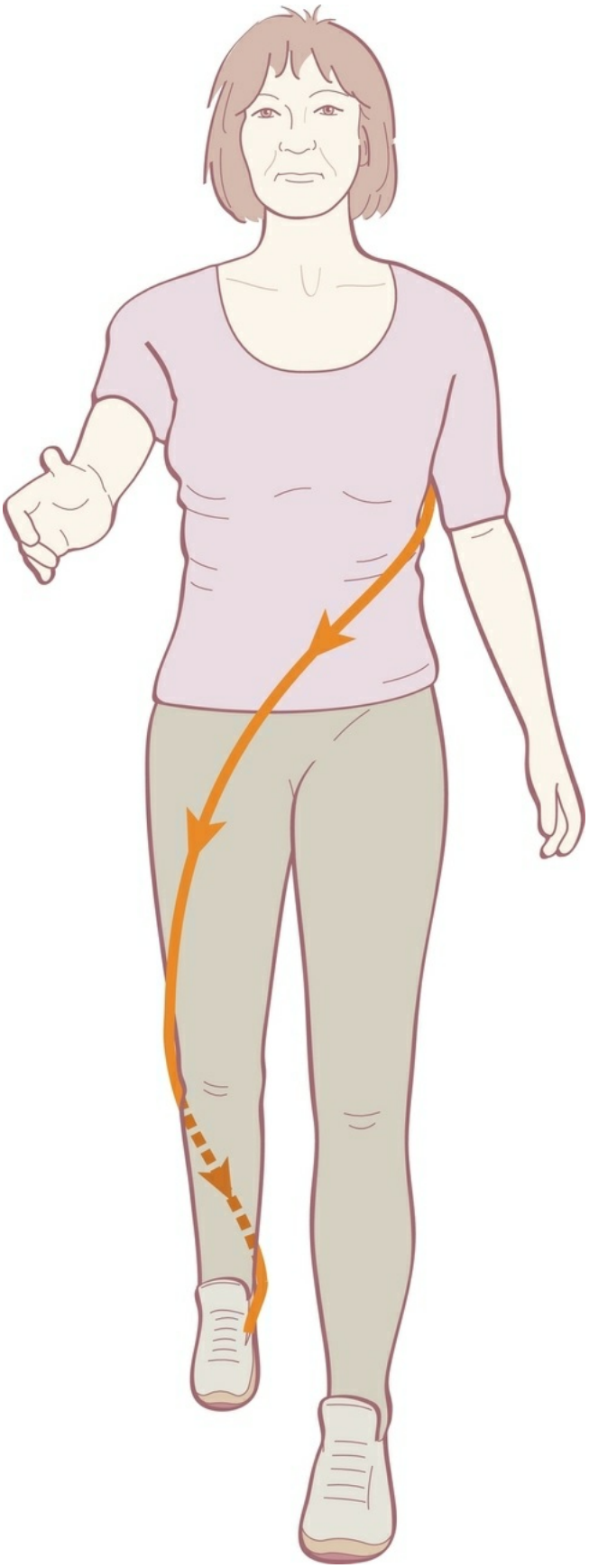

FIG. 10.30 Lorsque le membre inférieur vient en extension et qu'une rotation relative se produit du bassin jusqu'à l'épaule opposée en passant par la cage thoracique, le segment antérieur de la Ligne Spirale sera mis en tension par l'élan de la marche, aidant d'abord à la supination du pied avant le décollement des orteils, puis à la flexion de la hanche et à la rotation du bassin lorsque le pied quitte le sol dans la phase d'oscillation de la marche.

Le mouvement de balancement du bras lors de la marche crée un paradoxe apparent dans la Ligne Spirale supérieure – formée des muscles splénius, rhomboïdes et dentelé antérieur – qui ne peut pas être raccourcie de manière régulière sur toute sa longueur : soit le dentelé antérieur soit les rhomboïdes seront longs ou courts car ils ne peuvent pas être simultanément dans le même état du même côté (fig. 10.31). Lorsque le bras est balancé en avant, le muscle dentelé antérieur sera passivement plus court (ou du moins sous une moindre tension) et les rhomboïdes attenants seront allongés (ou supporteront davantage de tension). Cela paraît logique lorsque nous regardons le tronc et la tête avant la phase de décollement des orteils. Dans la figure 10.30, nous pouvons voir que le bassin est en rotation vers la droite et va donc encourager le rachis et la tête à aller dans cette même direction. Cette tendance sera réduite par le balancement vers l'avant du bras et de la partie droite de la cage thoracique qui met en tension les muscles rhomboïdes droits et splénius gauches pour produire une force de contre-rotation.


B
A

FIG. 10.31 Lorsque l'épaule et le bras se balancent vers l'arrière du côté opposé au décollement des orteils, ils mettent en tension l'ensemble du tronçon antérieur de la Ligne Spirale, mais libèrent le tronçon supéropostérieur (A). Le segment supérieur de la Ligne Spirale complémentaire est mis en tension par le balancer vers l'avant de l'épaule opposée (B). Cela maintient les yeux dirigés vers l'avant pendant tout le cycle de la marche.

Lorsque nous examinons ces forces rotationnelles en action dans le corps au cours de la marche, nous pouvons superposer la carte des *Anatomy Trains* pour voir de quelle façon les longues chaînes coopératives contribuent à la stabilité et l'aisance globales. Les tendances à l'abduction et à l'adduction sont gérées par la Ligne Latérale, avec notamment la capacité des muscles obliques latéraux de contrôler la relation rotationnelle entre le bassin et la cage thoracique (fig. 10.32).


B
A

FIG. 10.32 Dans la marche, la Ligne Latérale décélère principalement le nécessaire balancement latéral du corps qui crée l'ab/adduction de la hanche (A), l'allongement changeant de côté au-dessus du pelvis lorsque l'ilion s'éloigne des côtes du côté opposé à la hanche en adduction (B). Le schéma en « X » des fibres de la Ligne Latérale (voir chapitre 5) contribue également à la capacité de stabilisation dans divers degrés de rotation.

Si nous superposons la Ligne Antérieure Profonde (LAP), nous voyons qu'elle est dans une position idéale pour générer la tension sur toute sa longueur avant le décollement des orteils. Idéalement, la cheville peut se mettre en flexion dorsale tandis que les orteils et le genou sont en extension complète, et que la hanche se met en extension, en rotation médiale et en abduction et que les vertèbres thoraciques se maintiennent en extension. Si tout cela se produit de manière coordonnée, alors une connexion myofasciale peut être transmise sur toute la longueur de la LAP, une force qui contribue à la correction de la supination du pied et de la flexion de la hanche en préparation pour le prochain pas (fig. 10.33).

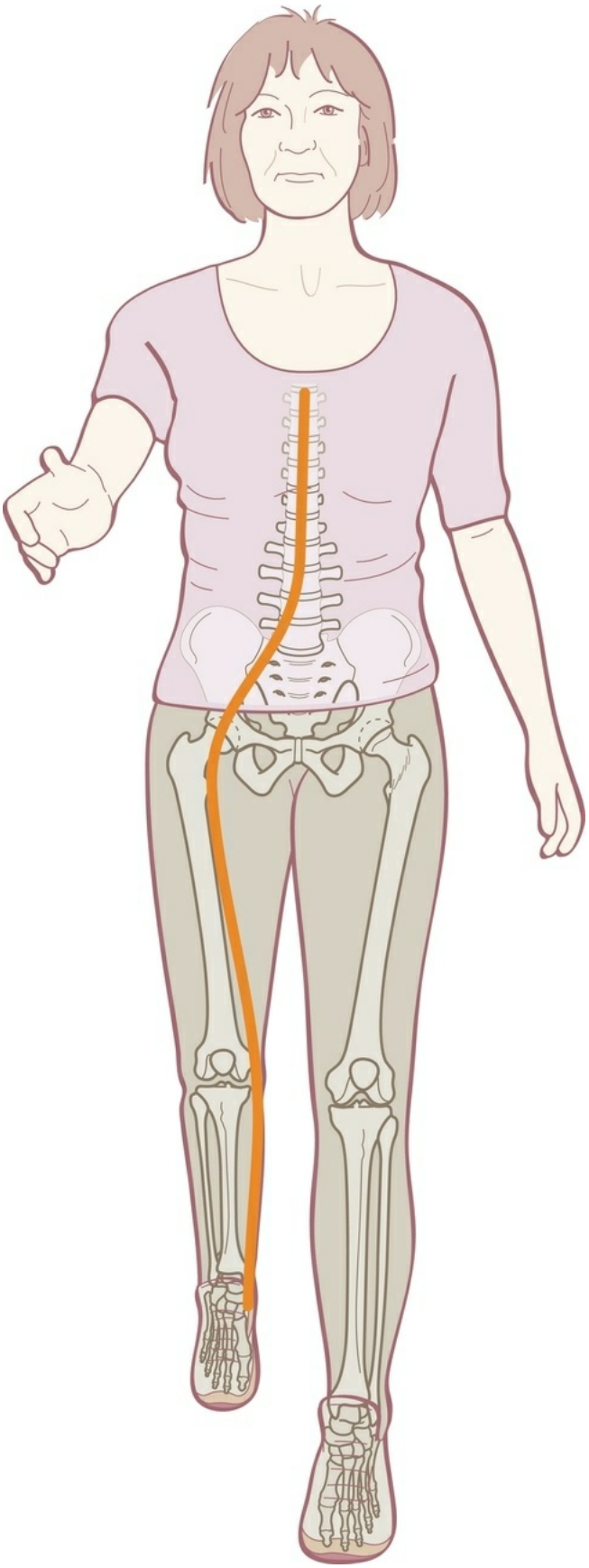

FIG. 10.33 La position du membre inférieur avant le décollement des orteils doit être idéale pour engager intégralement la Ligne Antérieure Profonde (LAP). La combinaison extension des orteils, flexion dorsale de la cheville, extension du genou et extension/rotation médiale/abduction de la hanche permettra la transmission de la force au travers des tissus de la LAP dans son intégralité (à condition que les articulations puissent réussir à prendre ces positions).

Inclure ici la cinématique articulaire et les capacités de recul du tissu myofascial permet de mieux comprendre comment corriger le dysfonctionnement de ce complexe. Nous pouvons prendre en compte l'activité électrique mesurée par électromyographie (EMG) sans toutefois nous y fier totalement, car ces mesures nous renseignent sur l'activité électrique de l'unité muscle-tendon et non sur sa longueur ; elles ne nous renseignent pas non plus sur la quantité de tension élastique stockée dans le collagène de cette unité [12].

Si nous voulons mieux comprendre les mouvements du corps entier, nous devons abandonner les analyses de type « muscle unique » et analyser le corps par tronçons « locomoteurs » et « passagers ». Nous devons tenir compte de la nature holistique des schémas enracinés dans notre système myofascial et comprendre les raisons (parfois bien lointaines) de leur présence. Les continuités du myofascia agissent pour transférer la force, communiquer les informations nécessaires aux mécanorécepteurs, mais aussi pour contrôler et capturer la force mécanique et travailler plus efficacement en cas de contre-mouvement [18, 23, 24].

Élargissez votre champ de vision pour y inclure ces longues chaînes coopératives de tissus qui sont nos lignes de transmission préférées. Nous pouvons utiliser nos corps de manière plus efficace lorsqu'ils sont totalement coordonnés pour travailler à la fois dans le temps et dans l'espace. En tant que thérapeutes, nous pouvons utiliser ces connexions pour veiller à ce que le corps de nos patients utilise la bonne amplitude de mouvement au niveau de chaque articulation. Comme pour le reste des exemples de cet ouvrage, un défaut

d'alignement ou un mauvais timing dans un segment peut créer des problèmes en amont ou en aval de la chaîne à partir de l'élément incriminé. Lors de l'évaluation et du traitement des anomalies de la marche, nous devons envisager le système dans son ensemble et dans son contexte : les *Anatomy Trains* nous fournissent une carte pour tirer des conclusions pratiques des évaluations du corps dans sa globalité. (C'est là que se termine la contribution de James Earls.)



Un exemple de « prise de conscience par le mouvement »

L'exercice du mouvement, court et simple, présenté dans le paragraphe suivant (« Retournement ») est inspiré des travaux du Dr Moshe Feldenkrais [25], qui a imaginé des centaines d'explorations de mouvements qu'il a qualifiées d'apprentissage de « prise de conscience par le mouvement » (PCM ou *Awareness Through Movement* [ATM]). Les spécificités de l'exercice et de l'analyse des méridiens myofasciaux en rapport avec cet exercice sont de ma propre interprétation, mais l'approche générale et les principes sont sans conteste tirés des travaux de Feldenkrais.

Cet exercice particulier a été choisi pour sa simplicité et parce qu'il s'applique à un certain nombre de restrictions somatiques courantes. Plus important encore, c'est un exemple de mouvement primaire représentatif des mouvements du développement (voir section suivante) qui sont les principaux blocs de construction de notre catalogue de mouvements quotidiens. De nombreux thérapeutes du mouvement soutiennent que l'omission ou l'ignorance de l'une des phases des mouvements de développement peut prédisposer une personne à des particularités (idiosyncrasies) voire à des difficultés structurelles ou de mouvement. Si une telle affirmation est difficile à prouver, l'expérience clinique confirme que les mouvements développementaux primaires ont été extrêmement utiles pour découvrir les schémas dysfonctionnels sous-jacents qui conduisent à une difficulté de surface ou à une tendance à une lésion spécifique.

Retournement

Cette leçon est conçue pour être pratiquée : sa seule lecture ne transmettra pas son essence. Vous pouvez la lire puis la mettre en pratique sur le sol, ou demander à quelqu'un de vous la lire, ou enregistrer le texte et l'exécuter en l'écoutant. Chaque mouvement proposé doit être répété encore et encore, en douceur et lentement, en analysant les sensations qu'il crée dans chaque partie du corps (vidéo 6.4).



Vidéo 6.4 Évaluation de la rotation de la ligne fonctionnelle

De nombreuses leçons de ce type (certaines bien plus sophistiquées) sont disponibles sur différents types de supports auprès d'un certain nombre de sources dans le monde des enseignants de PCM selon Feldenkrais (https://www.feldenkraisresources.com, https://www.feldenkrais.com, www.feldenkraisinstitute.org).

Allongez-vous sur le dos, genoux pliés, les pieds posés au sol (fig. 10.34). Laissez descendre les deux genoux vers le sol sur votre

droite, puis ramenez-les en position initiale. Recommencez un certain nombre de fois en restant dans les limites d'un mouvement agréable, sans essayer d'étirer ni de forcer. Laissez les genoux glisser l'un sur l'autre de manière à ce que les deux pieds restent en contact avec le sol, même si en fin de mouvement le pied gauche va nécessairement quitter le sol. Vous sentirez le poids passer du côté de la hanche droite lorsque vous commencerez le mouvement et revenir au centre lorsque vous ramènerez les genoux.

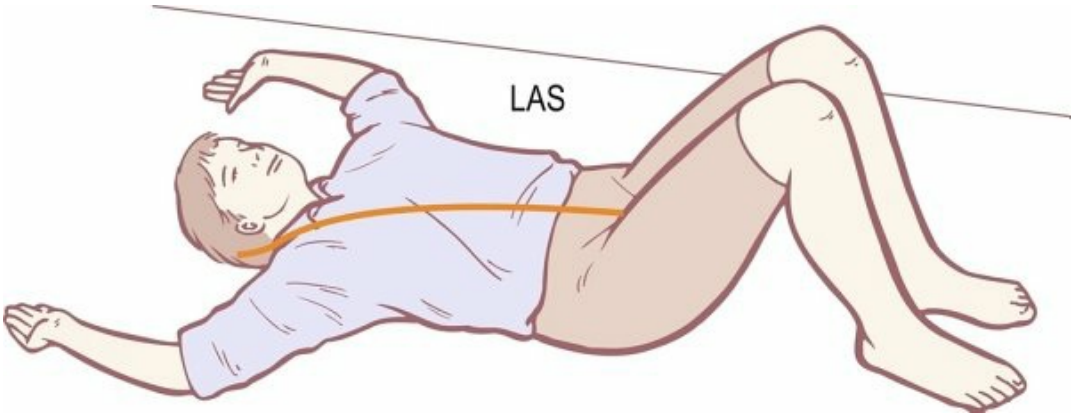

FIG. 10.34 Commencez par vous allonger confortablement sur le dos et laissez vos genoux aller vers la droite. La Ligne Fonctionnelle Antérieure droite sera la première à bouger, mais toutes les autres seront rapidement impliquées.

Quelle est la réponse en remontant le long de votre corps ? Sentez-vous les côtes quitter le sol du côté opposé à celui des genoux qui s'abaissent ou la réponse se localise-t-elle dans la ceinture scapulaire ? Reposez-vous un moment.

Étendez vos bras de chaque côté ou au-dessus de votre tête, paumes vers le haut. Trouvez une position confortable, facile, toujours sans forcer ni étirer. Si cela est trop difficile ou contraignant, placez les mains sur votre thorax et adaptez la suite des instructions pour ne pas être gêné. Laissez à nouveaux vos genoux tomber sur la droite, mais ajoutez cette fois un autre mouvement : à chaque fois que vous déplacez vos genoux vers la droite, étendez votre main ou votre coude

droit un peu plus haut au-dessus de votre tête. Il n'est pas nécessaire d'aller très loin ; l'important est de coordonner ce mouvement avec celui des genoux de manière à ce que le bras s'étire lorsque les genoux se déplacent vers la droite et qu'il se relâche lorsque les genoux se relèvent.

Répétez ce mouvement en le prolongeant pour que vos côtes et votre tête suivent les genoux. Laissez alors le bras s'étendre davantage et vous verrez que vous allez finir par rouler sur le côté. Répétez ce mouvement plusieurs fois, en allant du dos vers le côté, puis revenez, en coordonnant bras et genoux. Si c'est plus confortable, laissez votre tête rouler sur votre bras droit lorsque vous vous allongez sur le côté.

Pendant cet exercice, vous pouvez laisser votre bras gauche passer vers la droite soit devant le thorax, soit au-dessus de votre tête comme vous préférez. Laissez-le se poser au sol devant votre visage. Vous êtes maintenant allongé sur le côté, genoux pliés (hanches fléchies) et le bras gauche devant (fig. 10.35). Écartez vos genoux et vos coudes les uns des autres puis rapprochez-les. Chez la plupart des gens, lorsque les genoux et les coudes s'écartent, la tendance est de passer de la position de décubitus latéral à une position de décubitus ventral. Lorsque les genoux et les coudes se rapprochent, la tendance est de revenir en décubitus latéral puis dorsal. Expérimentez au cours de cet exercice le fait d'aller d'une flexion complète sur le dos à une extension relâchée sur le ventre (fig. 10.36).

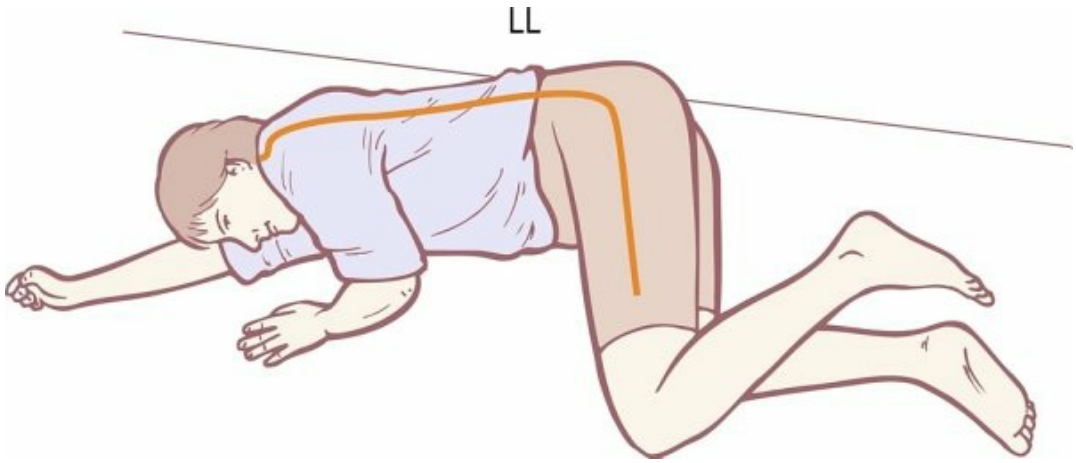

FIG. 10.35 **Lorsque vous vous retrouvez allongé sur le**

côté, quelle Ligne Latérale vous semble plus longue et plus détendue ? Vous pouvez continuer à vous enrouler en éloignant les genoux des coudes.

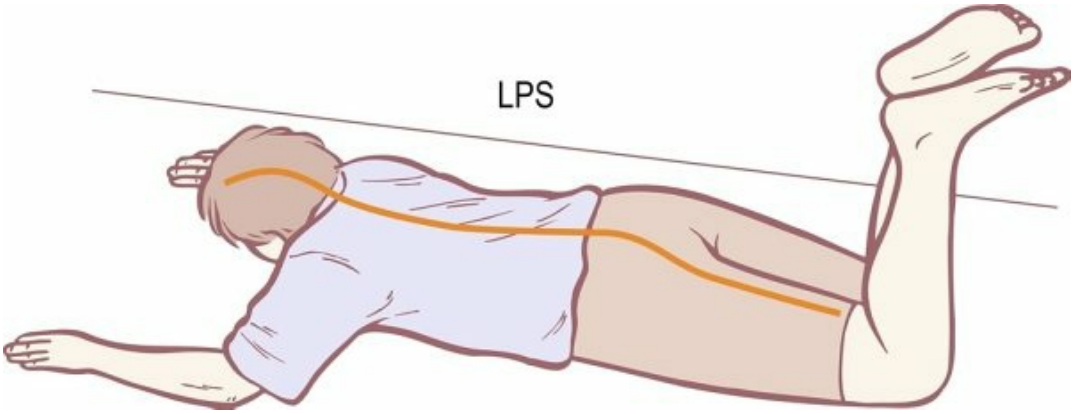

FIG. 10.36 **Une fois que vous êtes allongé sur le ventre, vous être libre d'activer la LPS de plusieurs façons, le plus souvent pour ramener vos yeux et vos autres sens au contact du monde en les relevant. Vous pouvez poursuivre le retournement en amenant vos genoux vers la gauche et en laissant le reste de votre corps suivre.**

Allez lentement, le mouvement devant être contrôlé. Faites attention à ne pas vous affaler lorsque vous vous tournez sur le ventre ; essayez de relâcher les muscles du torse suffisamment pour rouler sans tomber. Pouvez-vous inverser le mouvement à tout moment, changer d'avis et revenir sur le côté ? Pouvez-vous passer du décubitus dorsal au décubitus latéral puis au décubitus ventral en ne bougeant que les bras et les genoux ?

Maintenant que vous êtes allongé sur le ventre, tournez la tête de manière à ce que votre visage soit orienté à droite. Faites glisser vos pieds pour fléchir les genoux à angle droit puis amenez vos pieds vers la gauche comme pour amener le bord latéral du pied gauche en contact avec le sol. Laissez vos jambes glisser l'une sur l'autre de manière à ce que votre genou droit ne quitte le sol que vers la fin du

mouvement. Veillez à ce que ce mouvement soit agréable. Répétez plusieurs fois jusqu'à ce que le mouvement devienne facile, voire élégant.

Pendant cet exercice, vous pourrez encore avoir l'impression que votre corps suit le mouvement, que le bord droit des côtes se soulève pour accompagner les hanches. Votre tête va probablement rouler confortablement sur votre bras gauche en extension. En même temps que vous roulez sur votre côté gauche, rapprochez de nouveau vos genoux et vos coudes ; il vous semblera alors facile de rouler sur le dos. Répétez ce mouvement – roulez du ventre sur le côté gauche puis sur le dos – plusieurs fois jusqu'à ce qu'il vous semble facile et coordonné.

À ce stade, vous avez effectué un retournement à 360° de votre corps. Si vous avez de la place, vous pouvez continuer à aller dans la même direction que celle par laquelle vous avez commencé. Sinon, reprenez à l'inverse à partir de votre position d'arrivée. Notez s'il est plus facile d'aller dans un sens que dans l'autre. Entraînez-vous à rouler dans les deux directions jusqu'à ce que le mouvement soit aisé et dénué d'effort d'un côté comme de l'autre. Faites-le lentement plutôt que rapidement – le faire rapidement n'est pas synonyme de maîtrise du mouvement. Si vous arrivez à le faire lentement, sans vous affaler, sauter des étapes ou sans vous lancer dans le mouvement par votre seul élan, alors vous pouvez dire que vous maîtrisez l'exercice.

Lorsque vous effectuez ce mouvement de façon coordonnée, vous pouvez sentir les lignes des méridiens myofasciaux se plier et se déplier alternativement comme un accordéon.

Analyse des Lignes lors des leçons de prise de conscience par le mouvement (PCM)

Si l'on regarde l'exercice précédent à travers le prisme des *Anatomy Trains*, la partie évidente de cet exercice se trouve dans la Ligne qui effectue le mouvement en spirale nécessaire au retournement. Comme nous commençons le mouvement au niveau des membres inférieurs, les Lignes Fonctionnelles hélicoïdales (voir chapitre 8) sont la clé de la

création du mouvement. Lorsque nous sommes allongés sur le dos et que nous commençons à ramener les genoux vers la gauche, la Ligne Fonctionnelle Postérieure (LFP) gauche initie le mouvement, et la Ligne Latérale (LL) gauche et la LFP droite s'étirent jusqu'à ce qu'elles commencent à tirer le corps avec elles, à l'image d'une cordelette qui lance une toupie. La Ligne Spirale droite et la Ligne Fonctionnelle Antérieure (LFA) gauche commencent également à tirer à mesure que l'os de la hanche droite tourne vers la droite, tirant la partie gauche de la cage thoracique avec elles, mais la principale ligne de traction passe par la LFP (fig. 10.37). La LFA gauche continue la traction depuis la face latérale du corps vers la région abdominale, et la LFP droite achève la traction jusqu'à la face latérale du corps et jusqu'au dos, tout cela en coordination avec les deux Lignes Spirales.

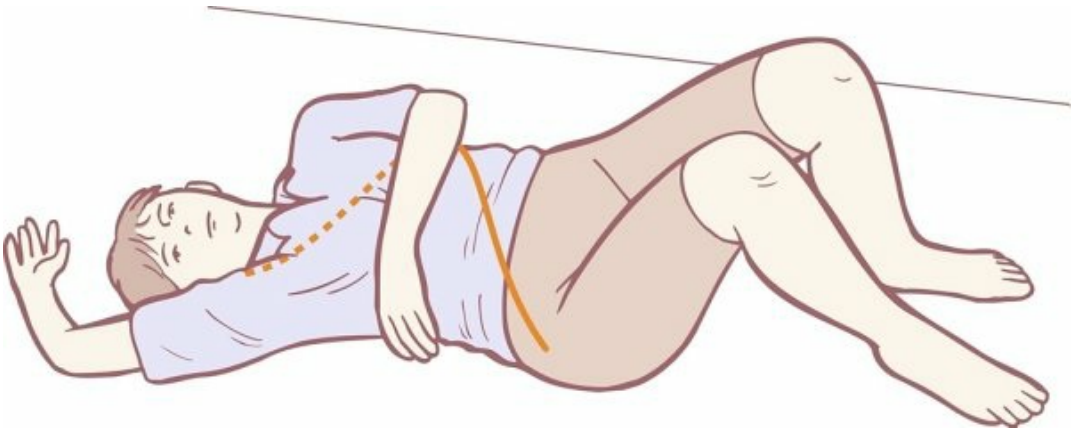

FIG. 10.37 La Ligne Spirale droite est le principal rotateur du tronc, aidé dans ce mouvement par la Ligne Fonctionnelle Antérieure gauche qui ramène le bras gauche vers la hanche droite.

En faisant une analyse un peu plus fine de cet exercice, nous remarquons qu'à chaque phase du mouvement, les lignes cardinales s'ouvrent vers le sol. Lorsque nous sommes allongés sur le dos, la Ligne Postérieure Superficielle (LPS) s'ouvre et la Ligne Antérieure Superficielle (LAS) se ferme délicatement ou se raccourcit (voir fig. 10.34). Nous nous déplaçons vers le côté droit en ouvrant la LL droite, que nous y pensions de cette façon ou pas. Tant que nous

sommes allongés sur le côté droit, la LL droite est globalement plus ouverte et la LL gauche plus fermée (pas nécessairement contractée, peut-être juste plus courte – voir fig. 10.35).

Lorsque nous roulons du côté droit jusque sur le ventre, la LAS s'ouvre vers le sol et la LPS se ferme derrière nous (voir fig. 10.36). Nous voyons cela chez les bébés, qui basculent sur le ventre pour lever la tête et renforcer la LPS ; nous pouvons ressentir la fermeture des lignes les plus proches du plafond sur nous-même, même si cela n'est pas aussi marqué dans le corps adulte. Pour continuer jusque sur le côté gauche, nous devons ouvrir la LL gauche et fermer la droite. Dès lors que nous maîtrisons le mouvement et que nous roulons librement, nous pouvons sentir les lignes s'ouvrir en direction du sol à mesure que nous nous en approchons. Nous pouvons sentir (en tant que patient) ou observer (en tant que professeur ou praticien) où le corps est retenu ou limité dans sa capacité d'ouverture, limitant la capacité de mouvement d'autres parties du corps. C'est cette ouverture vers le sol qui est réellement la clé de l'exécution facile de ce mouvement primaire ; ce ne sont pas les tractions en spirale qui initient le mouvement (qui, dans tous les cas, varient énormément selon leur point de départ). Rechercher les points de blocage des lignes cardinales et travailler sur ces restrictions facilitera très souvent cette séquence plus que de travailler sur les Lignes Fonctionnelles ou Spirales.

Ce qu'il faut retenir ici, c'est que les accommodations neurologiques sous-jacentes délicates dans l'ensemble des méridiens myofasciaux sont essentielles pour un mouvement adaptatif. Ces ajustements sous-jacents au mouvement sont fondamentaux et déjà ancrés dans les expériences préverbales les plus anciennes de notre corps. Ils sont plus difficiles à voir que certains des mouvements évidents que nous avons examinés plus haut dans ce chapitre, mais ils sont souvent essentiels pour révéler et résoudre un schéma dysfonctionnel.



Les stades de développement

du mouvement

La section précédente a traité du retournement, qui est le premier changement postural qu'un bébé effectue, mais pas le dernier. Dans cette section, nous élargissons notre point de vue pour prendre en compte la progression depuis la position couchée jusqu'à la position debout que chacun de nous doit effectuer, ou que chacun doit trouver un moyen de réaliser, si nous voulons réussir à négocier le passage à la position debout et la marche dans ce monde. Explorer cette évolution vous-même ou avec un patient est un merveilleux exercice d'aide personnelle qui calme l'esprit et organise le corps en allant chercher au plus profond de nous ces mouvements primaires et fondateurs (www.anatomytrains.com – réf. vidéo : Functional Lines, 50:40 à 1:05:27).

Nous pouvons tous, même les plus jeunes ou les handicapés, nous allonger facilement sur le dos, puisque les poids importants du corps (tête, thorax, bassin et si on le souhaite bras et jambes ; sept au total) sont tous posés au sol dans cette position (fig. 10.38). Comme constaté dans le paragraphe précédent, dans cette position, la LPS tend à se relâcher en direction du sol, tandis que la LAS ouverte vers le ciel qui cache peut-être un danger tend à se tonifier pour être plus protectrice.



FIG. 10.38 La position allongée sur le dos, la première préférence posturale d'un bébé, supporte les trois poids axiaux – la tête, le thorax et le bassin – et les quatre poids appendiculaires – les bras et les jambes – lorsque le bébé relâche sa LAS.

Après plusieurs mois d'ossification et d'édification de ses muscles, le bébé, par différentes expérimentations (principalement en essayant de suivre sa mère des yeux), va finir par se tourner du dos sur le côté, puis sur le ventre (un peu comme nous l'avons fait dans le paragraphe précédent) là où la LPS acquiert plus de tonus et la LAS se rapproche du sol (fig. 10.39). Dans cette position, le bébé maintient en l'air l'un des poids importants, la tête, donnant aux yeux une plus grande amplitude de mouvement et lui offrant plus de liberté pour ramper. Les muscles de la LPS se renforcent en levant la tête et la courbure cervicale secondaire est renforcée et correctement positionnée.



FIG. 10.39 La position allongée sur le ventre, le premier véritable changement postural d'un bébé, assure le soutien de la tête, permettant plus de mouvement, et elle prépare le terrain pour sa première auto-motivation, la reptation.

En regardant par-dessus son épaule (du côté de la jambe fléchie – les bébés ont presque toujours une jambe en flexion et l'autre en extension), le bébé emploie les lignes hélicoïdales (Spirales, Fonctionnelles et Latérales) pour se déplacer en position assise (fig. 10.40). Le poids doit se déplacer au niveau du bassin, de l'EIAS à la tubérosité ischiatique, ce qui s'effectue par le transfert du poids au-dessus du grand trochanter et jusqu'au plancher pelvien. La position assise sur le sol nécessite le même équilibre dans les trois lignes sagittales que celui décrit plus haut dans la section sur la position assise sur une chaise – la LPS, la LAS et la LAP. En position assise, l'enfant réussit à soulever et soutenir deux des masses pesantes du corps : la tête et le thorax. La liberté de mouvement de l'enfant et la portée de ses mains et de ses yeux sont augmentées (pendant que vous êtes occupé à sécuriser votre maison).



FIG. 10.40 La position assise soutient deux des poids axiaux lourds au-dessus du bassin et donne au bébé une plus grande liberté de mouvement.

Le stade de développement suivant implique que le bébé se penche en avant pour atteindre le sol et se mette sur les mains et les genoux afin de marcher à quatre pattes (fig. 10.41). Ce stade de développement nécessite encore plus de force en provenance des lignes cardinales et encore plus de coordination entre les membres via les Lignes Fonctionnelles. Une force plus importante est également

nécessaire dans la LAS pour maintenir le tronc droit et ne pas laisser les lombaires tomber en lordose extrême. Le bébé a désormais réussi à maintenir en l'air trois de ces poids : la tête, le thorax et le bassin. La question suivante se pose maintenant : comment réussissons-nous à centrer tout cela au-dessus de la petite base de soutien que procurent les pieds ?

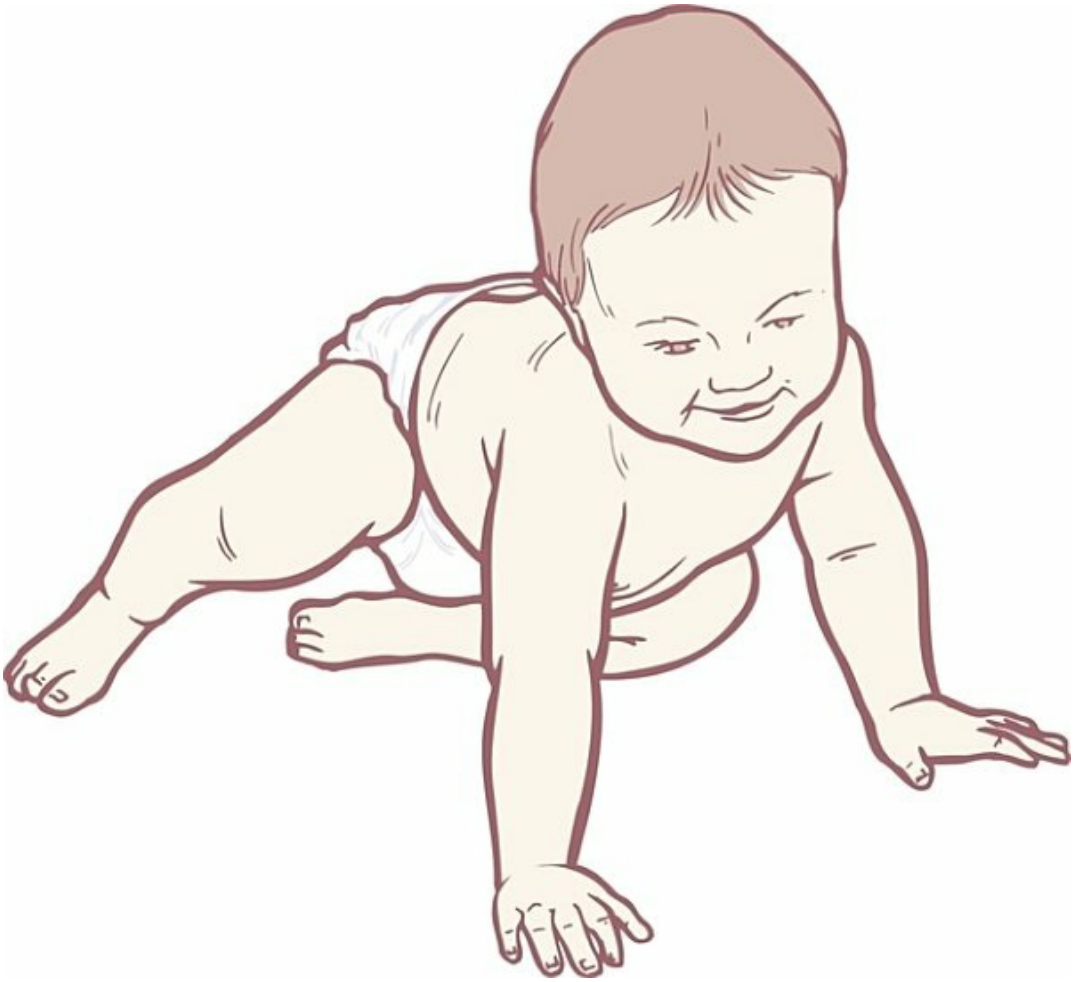

FIG. 10.41 La marche à quatre pattes décolle du sol le dernier des poids axiaux – le bassin –, mais implique le soutien des quatre, ou d'au moins trois des quatre membres appendiculaires.

Le stade suivant, généralement accompli avec l'aide d'un meuble ou de la jambe du parent, consiste à s'agenouiller et à traîner son pied sur

le sol sur la face dorsale pour l'amener ensuite sur la face plantaire (fig. 10.42). À ce stade, toutes les lignes du membre inférieur doivent se renforcer et développer leur coordination pour soutenir le poids entier du corps au travers des hanches. Pendant les étapes précédentes de reptation et de marche à quatre pattes, le poids principal du corps a été supporté au moyen des épaules. Désormais, la majeure partie du poids doit se stabiliser au niveau du bassin via les hanches.

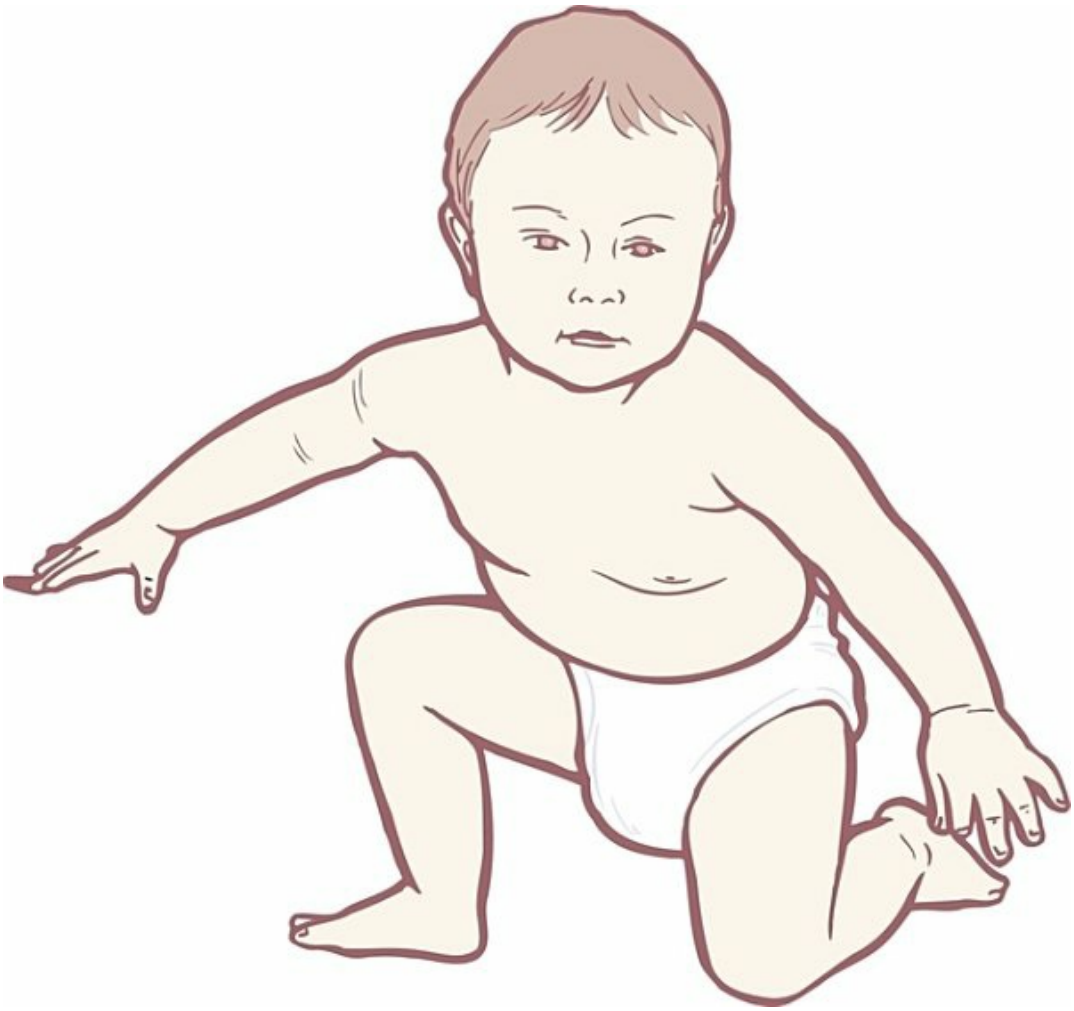

FIG. 10.42 La précision accrue en matière d'équilibre que suppose l'agenouillement ne peut être atteinte que grâce aux acquis des stades précédents.

Lorsque ses membres inférieurs sont suffisamment solides, l'enfant monte « en spirale » de la position à genoux à une position debout

instable, qui se manifeste généralement par une marche (fig. 10.43). Même si certains parents ne sont pas d'accord et bien que le développement varie et diffère selon les individus, la plupart des enfants peuvent marcher avant de pouvoir se tenir debout avec aisance, car l'élan est plus facile à maintenir que la stabilité (comme sur un vélo). En position de marche ou de course, le poids du corps est supporté majoritairement par un seul pied, plus une partie de l'autre – le talon ou la tête des métatarsiens –, procurant un certain équilibre lorsque l'enfant se déplace.

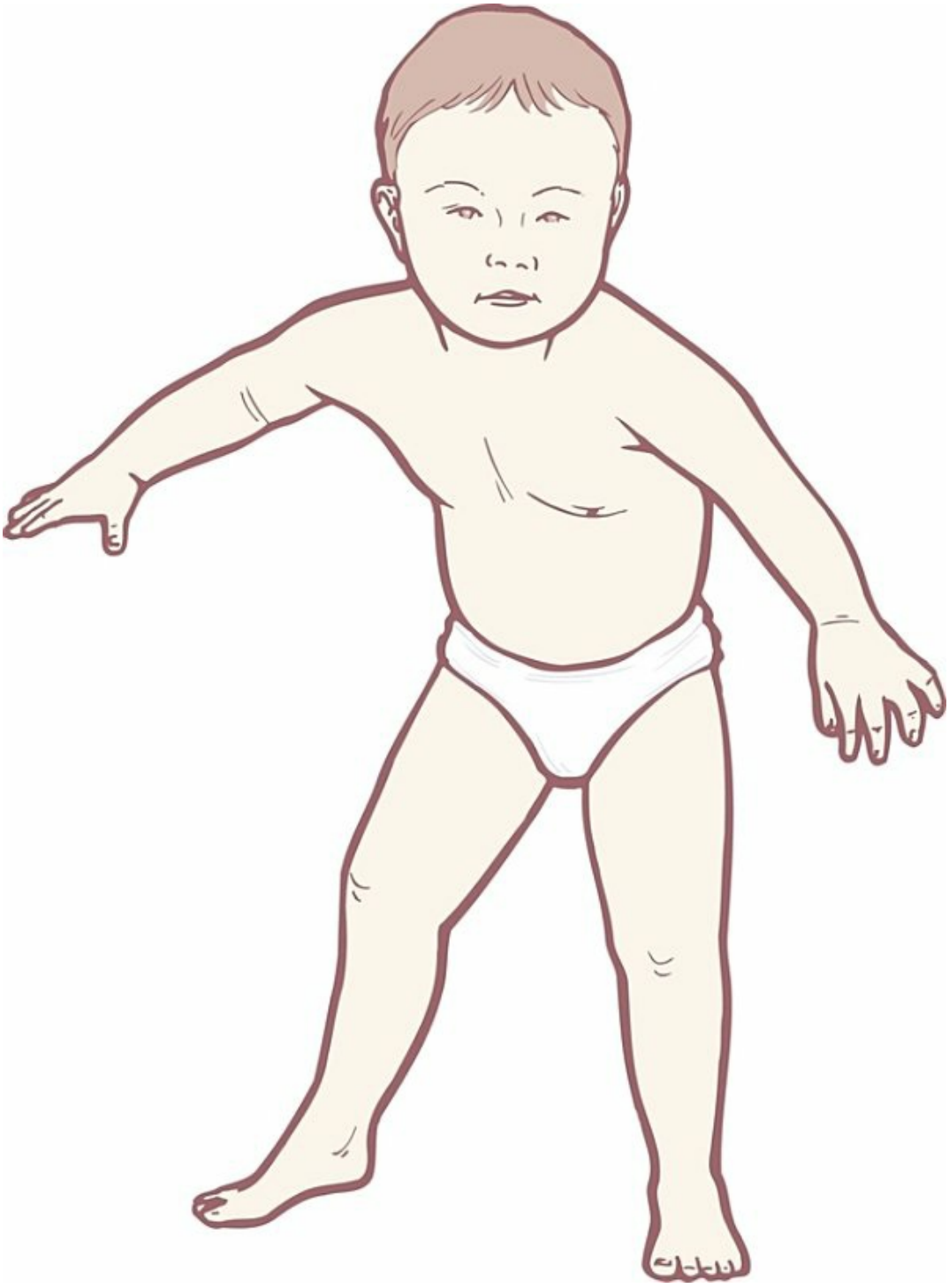

FIG. 10.43 **Lorsque le bébé se place au-dessus de son second pied, soutenu par 1 pied et demi, l'action de marcher, apparemment instable, fournit un élan qui rend ce mouvement plus facile à maintenir au début que l'action réellement instable de se tenir debout.**

Une véritable position debout – et une approche de l'équilibre des Lignes, peu éloignée de celle de la figure 10.2 – nécessite l'intégralité du développement vers ce mouvement, qui a renforcé et aligné les os, développé les articulations et apporté la force et l'élasticité fasciales ainsi que la force et la coordination musculaires à ces lignes longitudinales de stabilité et de soutien, tout cela au service d'une position debout aisée et équilibrée et d'une marche parfaitement efficace (fig. 10.44).

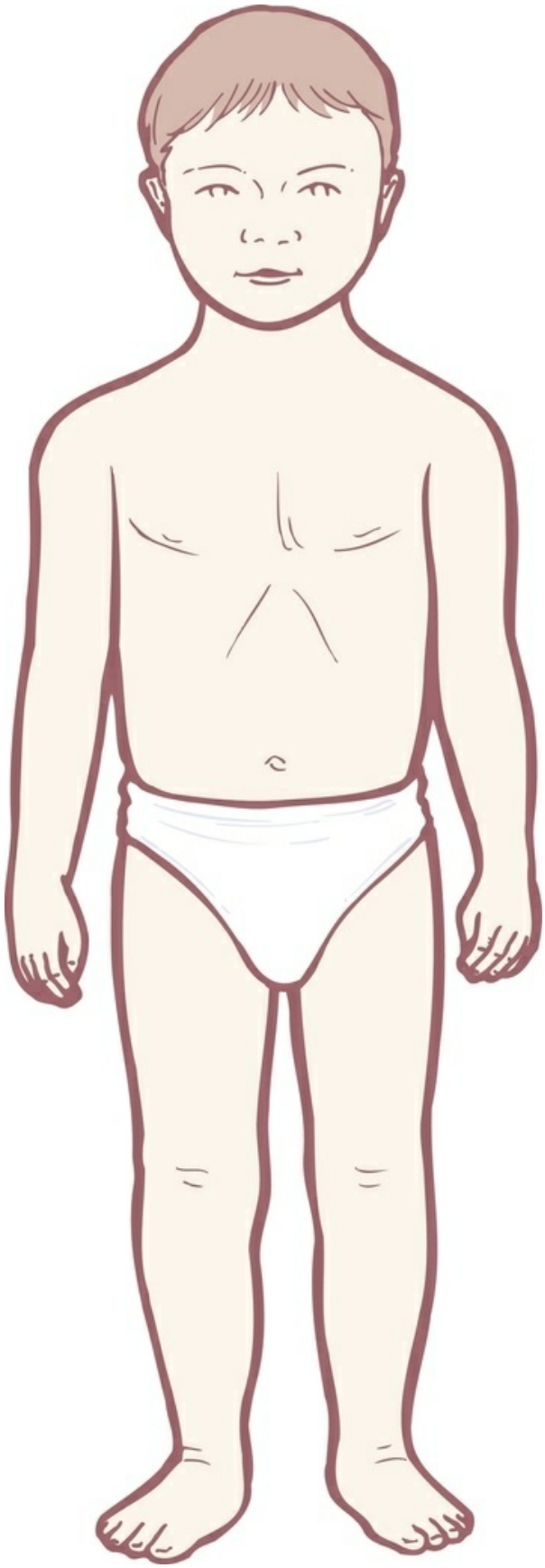

FIG. 10.44 Le fait de se tenir debout – posture plantigrade humaine sur les deux pieds à plat – est le produit final de nombreux stades de l'évolution, aussi bien sur le plan phylogénétique qu'ontogénétique.

Toutes les activités humaines complexes sont dépendantes du bon déroulement de cette séquence fondamentale de la perception et du mouvement qui amène le bébé d'une position allongée passive sur le dos à une position debout active dans son univers. Tout comme vous ne pouvez guère expliquer à un enfant le pourquoi-du-comment des vêtements, des sièges de voiture, etc., au cours de la phase de développement de cette première année, une grande partie de ce qui est communiqué au bébé est transmise de manière kinesthésique. Cela montre que l'on pourrait apprendre à toute personne qui interagit avec un bébé les notions fondamentales de manipulation pour faciliter ce schéma et soulager les problèmes de mouvement dans la vie future.

Tous les parents et tous les thérapeutes tireraient bénéfice de se familiariser avec ces phases de développement du bébé et avec la compréhension des conséquences de l'interruption ou du détournement de ces étapes. Les enfants, tout comme ce processus, sont résilients, de sorte que même les enfants mal pris en charge arrivent à se mettre debout et à marcher. Toutefois, les pièces manquantes peuvent malgré tout affecter profondément la biomécanique du mouvement, ainsi que la perception et la capacité de répondre à certaines situations.

L'histoire raconte (l'auteur le tient oralement de Moshe Feldenkrais lorsqu'il était encore en vie et ne peut donc pas autrement attester de sa véracité) que Moshe Feldenkrais dînait à la même table que la célèbre anthropologue Margaret Mead. Mead dit : « Feldenkrais, vous êtes l'homme du mouvement. Il y a une question que je voulais vous poser : Pourquoi les Balinais n'arrivent-ils pas à sautiller ? Ce sont de bons danseurs, par ailleurs bien coordonnés, mais je n'arrive pas à leur apprendre à sautiller d'un pied sur l'autre. »

« C'est comme s'ils avaient manqué le stade de la reptation », médita Feldenkrais.

« Mais c'est bien sûr », dit Mead en se frappant le front, « les

Balinais ne laissent pas leurs bébés toucher le sol pendant la première “année du riz” (7 mois), du coup ils ne rampent jamais sur le ventre ».

Regardez un bébé aux stades initiaux de la motivation à se déplacer sur le ventre, aux alentours de 6 mois, et vous verrez où se situe le mouvement sous-jacent qui transfère le poids d'un pied à l'autre, et donc le sautillement. Le bébé pousse sur un pied tout en rétractant l'autre, passant d'un mouvement réflexe à la coordination qui assurera plus tard le transfert du poids du haut du torse sur chaque jambe – en termes d'*Anatomy Trains*, cela signifie qu'il ramène toutes les lignes du tronc en un seul ensemble de lignes au niveau d'une jambe, puis l'autre, en alternance. Sans ce stade imprimé dans leur cerveau, les Balinais peuvent marcher, courir et danser, mais pas directement ou précisément sautiller d'un pied sur l'autre. Quelle que soit la véracité de ce concept, il sert à illustrer que des schémas manquants sous-jacents peuvent se manifester par de très légères, mais néanmoins spécifiques, altérations de la manière de se mouvoir.

Un œil expérimenté peut déterminer à partir du mouvement quelles Lignes ne fonctionnent pas bien et quels stades de développement ont pu être omis ou contournés. Une vraie familiarité avec les schémas de changement de posture dans le mouvement tels que mentionnés ci-dessus est un prérequis à ce type d'observation.

Quelques exemples issus des approches asiatiques

Les asanas du yoga

Même si nous avons utilisé plusieurs postures de yoga pour illustrer l'étirement ou l'engagement des diverses lignes de manière individuelle dans chacun de leurs chapitres respectifs, les postures plus complexes engagent des tronçons de plusieurs Lignes. En utilisant les dessins simples des Lignes que nous avons inclus ici (dessins qui ne sont pas suffisamment précis pour être exacts dans une approche yogiste donnée), nous pouvons affecter certains asanas ou postures à chaque Ligne séparément. Ces postures portent des

noms différents selon les différentes traditions ; les noms employés ici sont les noms d'usage courant.

L'étirement de la Ligne Antérieure Superficielle (LAS) (et la contraction qui l'accompagne le long de la Ligne Postérieure Superficielle [LPS]) peut se voir dans l'extension qui débute la posture de la Salutation au soleil (fig. 10.45A) ou dans les postures fondamentales de guerrier telles que le Croissant de lune (fig. 10.45B). La posture du Pont est un étirement régulé fondamental pour la LAS (fig. 10.45C), de même que la posture plus avancée de l'Arc (fig. 10.45D). Le Chameau entraîne également un long étirement de toute la LAS (fig. 10.45E). La Roue, ou flexion arrière, représentée à la figure 4.7A, est un long étirement de la LAS. Nombre de ces postures ont sensiblement la même configuration somatique, avec simplement des orientations différentes par rapport à la gravité.

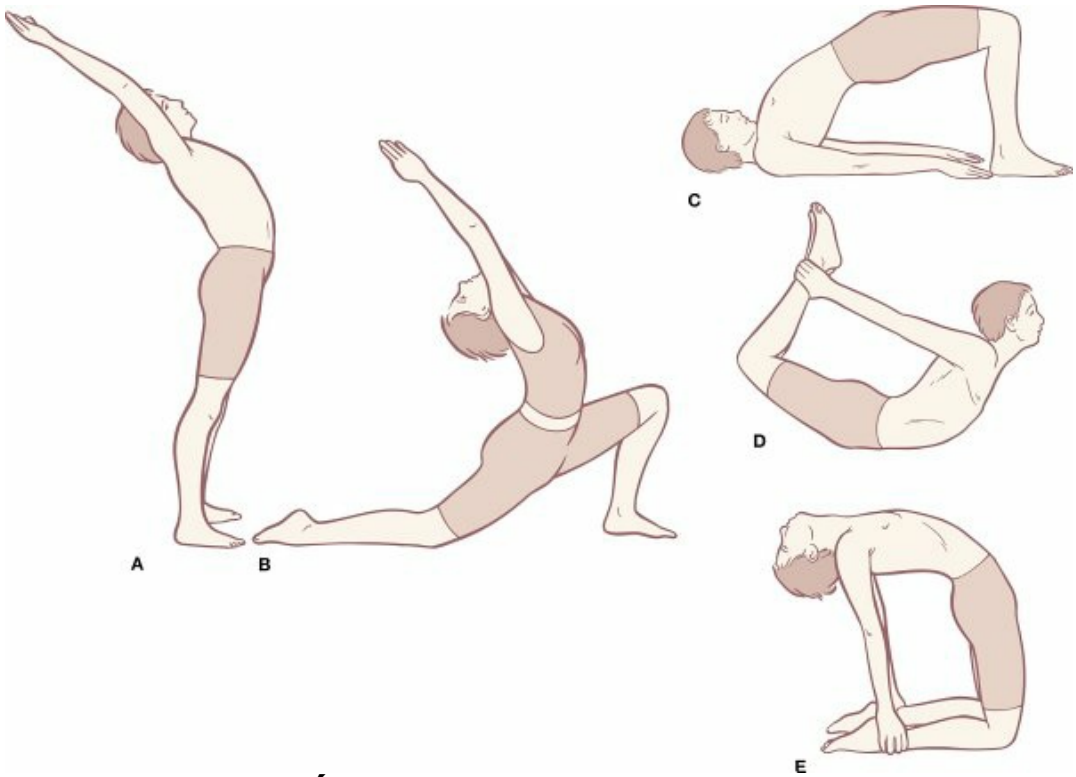

FIG. 10.45 Étirements de la Ligne Antérieure Superficielle. Dans chacune des illustrations (A-E), chaque posture peut étirer ou mettre en jeu plusieurs

muscles ou Lignes ou avoir d'autres intentions que le simple étirement. Nous les incluons ici comme façon simplifiée de comprendre comment le fascia continu dans la continuité d'une Ligne peut être étiré tout comme les structures individuelles. Dans toutes les postures sauf (C), l'hyperextension des cervicales supérieures est un piège courant.

L'étirement de la Ligne Postérieure Superficielle (LPS) est l'action principale des postures du Chien tête en bas (fig. 10.46A) et de la Flexion du buste (fig. 10.46B). La posture de l'Enfant étire le tronçon supérieur de la LPS tout en permettant la flexion des genoux, ce qui facilite l'étirement de son segment inférieur (fig. 10.46C). La posture de la Charrue correspond également à un fort étirement de la partie supérieure de la LPS (voir fig. 4.7B).

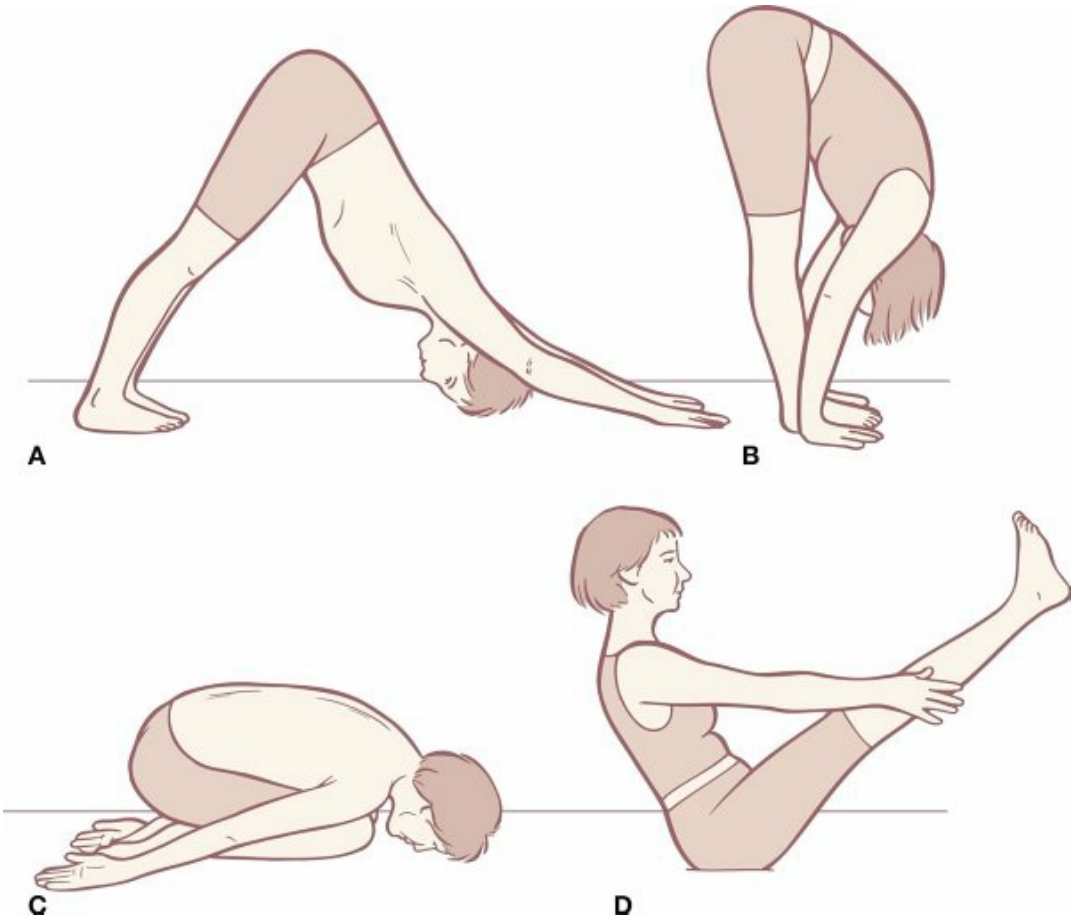

FIG. 10.46 Principaux étirements de la Ligne Postérieure Superficielle.

Bien que la posture du Bateau (fig. 10.46D) corresponde clairement à un étirement de la LPS (comme un Chien tête en bas retourné) et à un exercice de résistance musculaire pour la LAS sur l'avant des membres inférieurs et le torse, cette posture est en réalité une posture de renforcement central qui s'étend au muscle psoas et aux autres muscles fléchisseurs de la hanche de la Ligne Antérieure Profonde (LAP).

La Ligne Latérale (LL) est étirée par la posture de la Porte représentée à la figure 10.47 – illustrant un étirement du côté gauche – ainsi que par la posture du Triangle (voir fig. 4.17B ou fig. 10.51). La LL est également renforcée (une bonne chose pour cette ligne stabilisatrice avant tout) par le maintien du corps bien droit soutenu sur une main comme dans la posture de la Planche sur le côté de la figure 10.47B, où la LL la plus proche du sol empêche le corps de s'effondrer de la cheville à l'oreille. La posture de la Demi-lune (non représentée) nécessite un travail de la LL la plus proche du plafond.

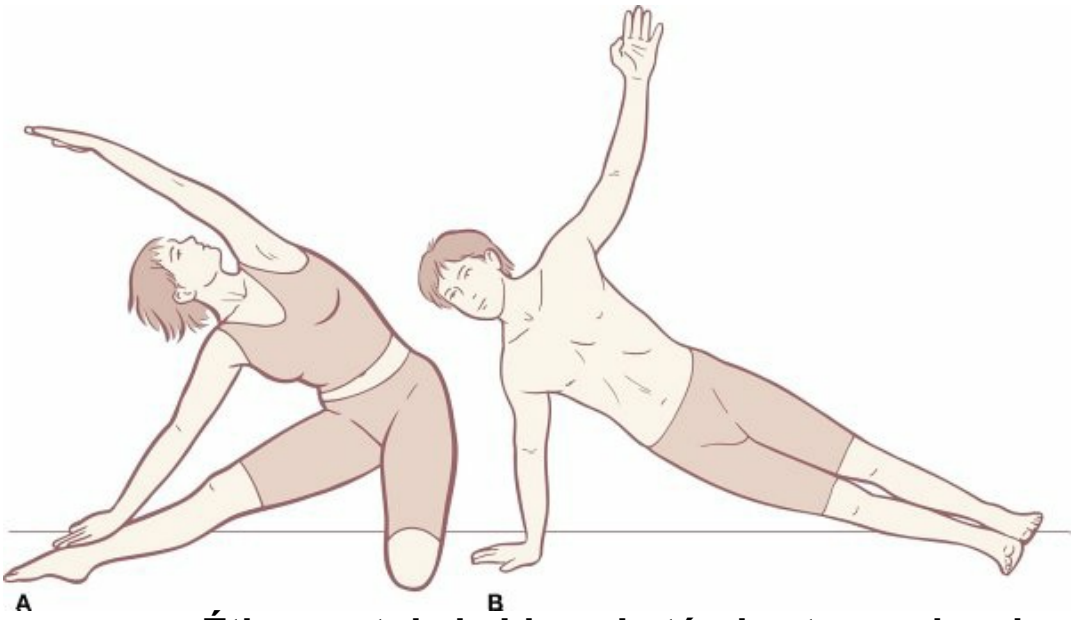

FIG. 10.47 Étirement de la Ligne Latérale et exercice de renforcement de la Ligne Latérale.

La Ligne Spirale (LS) supérieure est étirée par la posture simple du Sage et n'importe laquelle des postures complexes de torsion (fig. 10.48A et voir aussi fig. 6.22). Ces postures renforcent un côté de la LS tout en sollicitant son complément. Bien sûr, ces postures sollicitent également les centres pelvien et spinal ainsi que les Lignes Spirales et Fonctionnelles plus superficielles. La posture du Pigeon sollicite les rotateurs latéraux profonds (un segment de la LAP) et la LS latéro-inférieure (muscles biceps fémoral et fibulaires – fig. 10.48B). La LS antéro-inférieure (muscles tenseur du fascia lata et tibial antérieur) peut être étirée dans les postures de fentes et la posture de guerrier II en tournant vers l'extérieur le pied étiré en arrière (par une rotation latérale de la jambe – voir fig. 9.29).

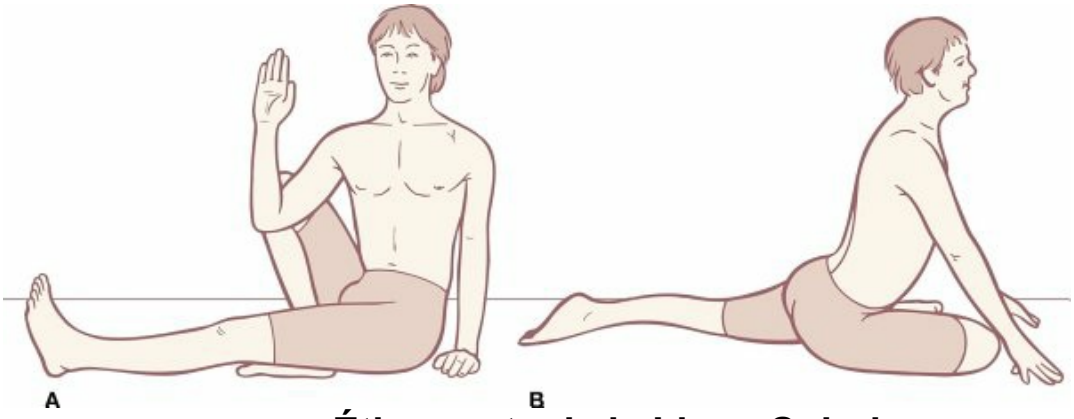

FIG. 10.48 Étirements de la Ligne Spirale.

Toutes les Lignes Brachiales sont sollicitées par les postures centrées sur l'épaule et le bras. La posture de la Vache sollicite principalement les Lignes Brachiales Antérieure et Postérieure Superficielles, tandis que la posture de l'Aigle sollicite principalement les Lignes Brachiales Profondes Antérieure et Postérieure (fig. 10.49A, B).

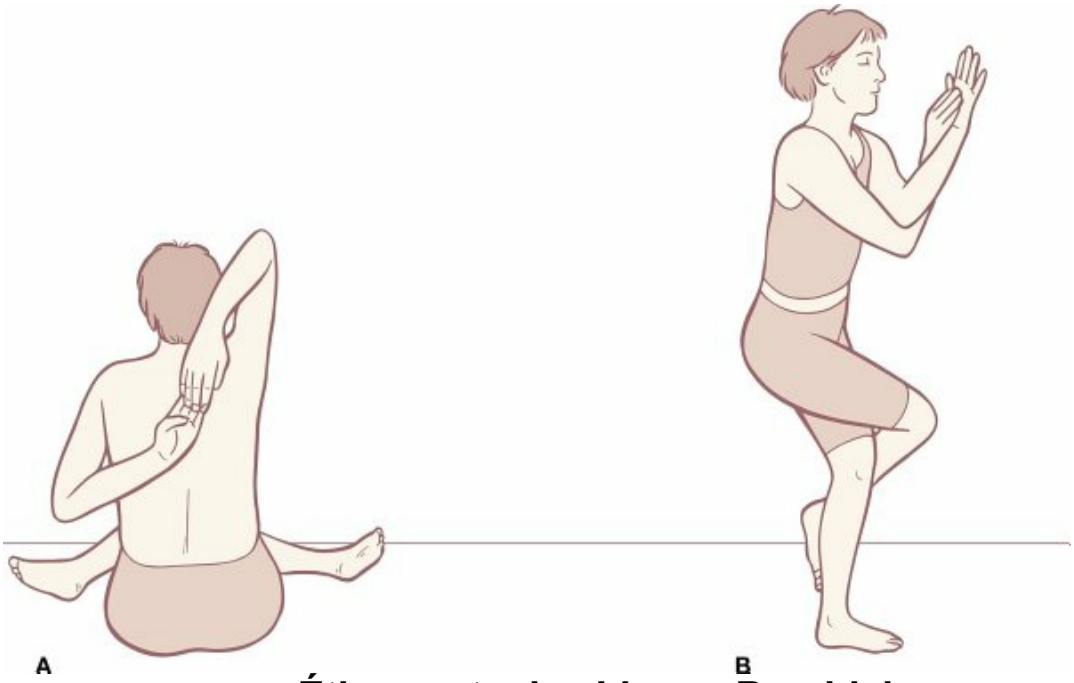

FIG. 10.49 Étirements des Lignes Brachiales.

Les postures telles que l'Arbre (fig. 10.50A) sont principalement des postures d'équilibre, utilisant toutes les lignes depuis le haut du torse en descendant le long d'une jambe, et favorisant l'équilibre tonique et neurologique entre la LL sur la partie latérale du membre inférieur et la LAP sur la partie médiane du membre inférieur. La posture du Poirier (fig. 10.50B) demande un équilibre dans toutes les lignes du torse : la LPS, la LAS, les LL et les LS, ainsi que la LAP et les Lignes Fonctionnelles, tout en utilisant les bras et les épaules comme « jambes » temporaires, c'est-à-dire comme soutien de compression pour une grande partie du reste du poids du corps.



FIG. 10.50 **Postures d'équilibre.**

Les progrès au yoga ou dans des systèmes similaires peuvent être évalués en suivant la longueur d'une voie individuelle ou les changements des angles de courbures des lignes dans les asanas. Les figures 10.51 et 10.52 montrent deux postures – *Trikanasana* et *Parivritta Parsvakonasana* – réalisées par un professeur expérimenté

(A), un élève moyen (B) et un néophyte (C). Comparez les Lignes pour suivre les progrès. Une comparaison détaillée de ces photographies est disponible sur notre section en ligne.

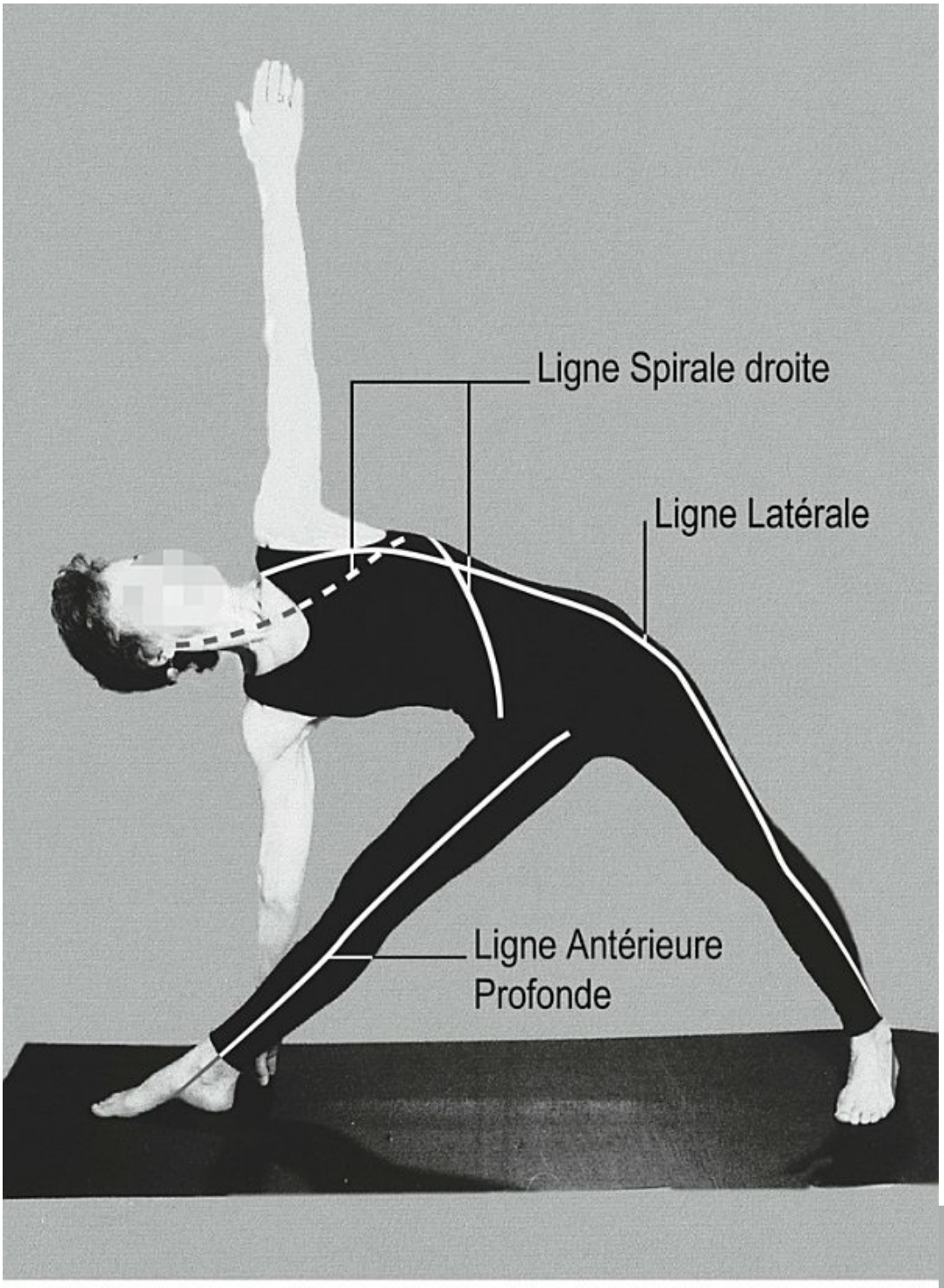
Ligne Spirale droite
Ligne Latérale
Ligne Antérieure
Profonde

A

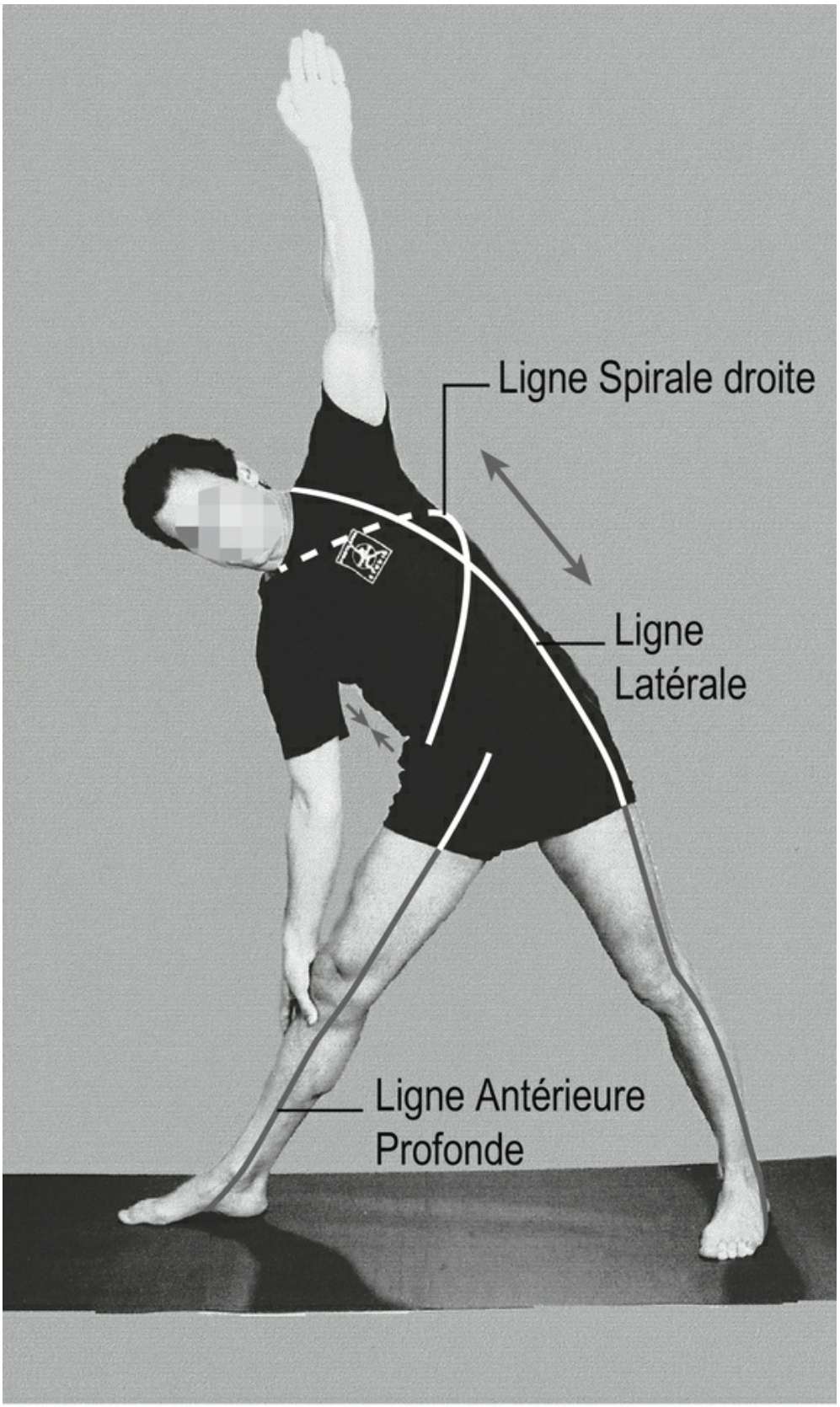
Ligne Spirale droite
Ligne
Latérale
Ligne Antérieure
Profonde

C

FIG. 10.51 ***Trikanasana*** **(posture du Triangle) pratiquée par (A) un professeur expérimenté, (B) un élève expérimenté et (C) un élève néophyte.**

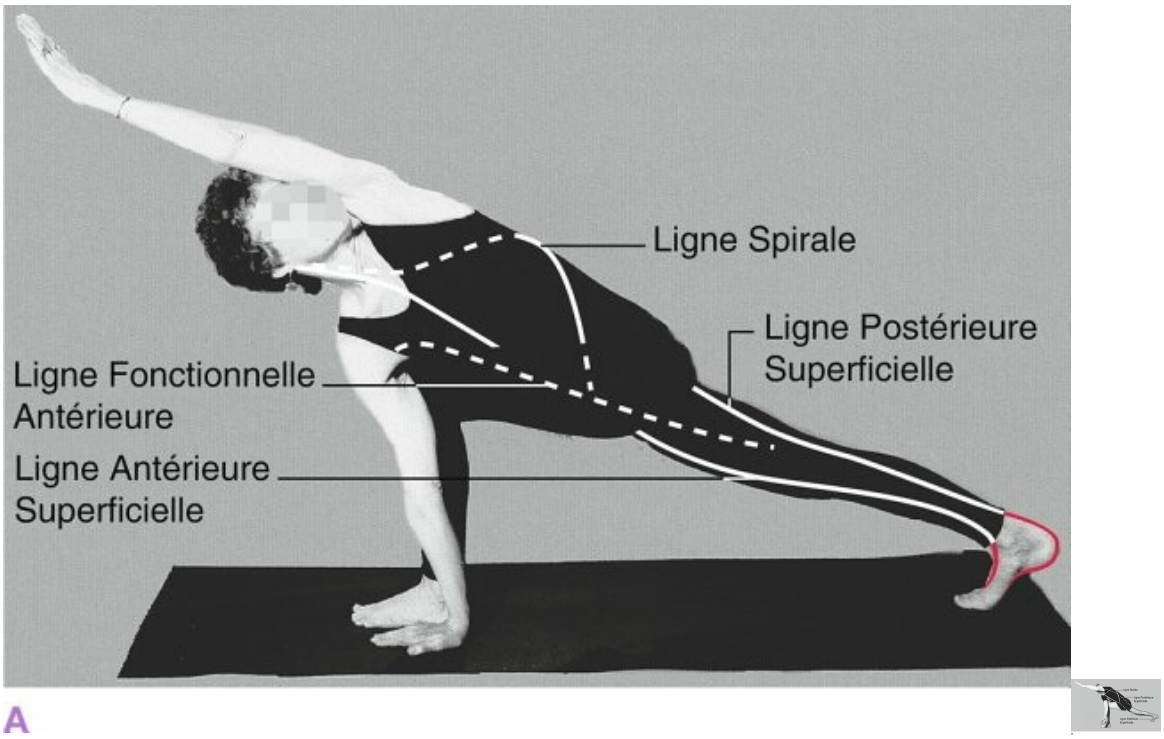

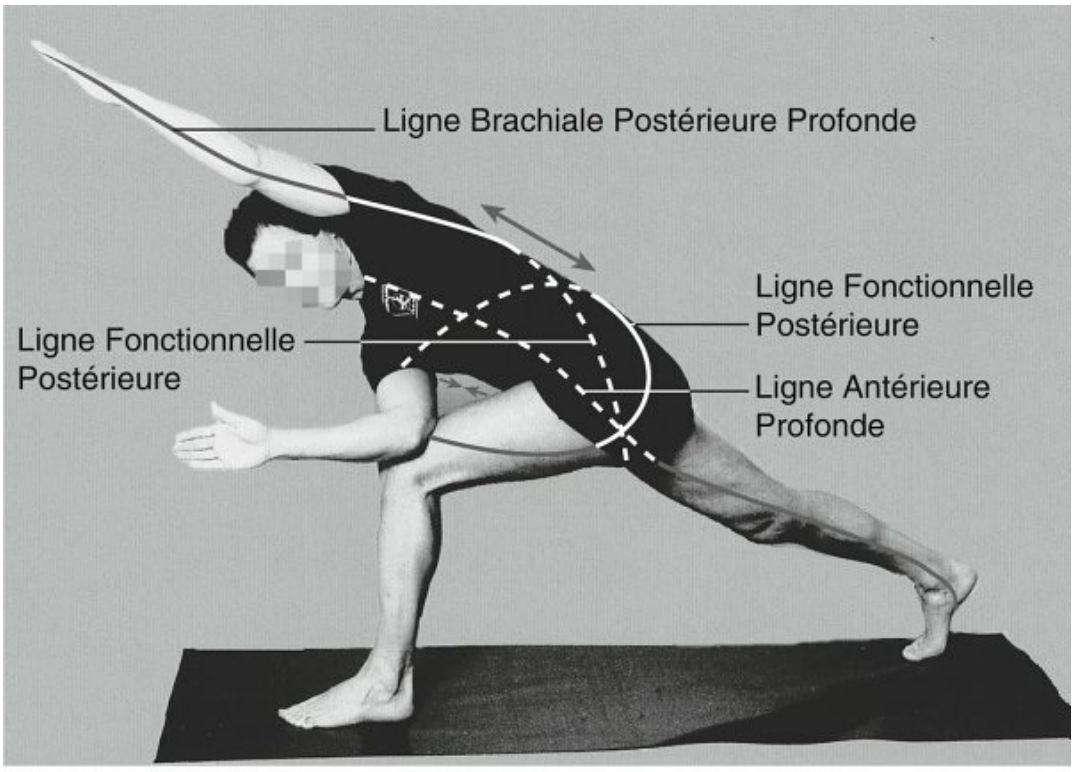

FIG. 10.52 ***Parivritta Parsvakonasana*** **(posture du Grand angle retourné) pratiquée par (A) un professeur expérimenté, (B) un élève expérimenté et (C) un élève néophyte.**

Shiatsu, acupression ou pression des pouces

La pratique du shiatsu, de l'acupression et de certaines autres formes de digito-pression telles que le repérage et l'éradication des points gâchettes implique d'exercer une pression significative au moyen des pouces. Le pouce, souvenez-vous, est le terminus de la Ligne Brachiale Antérieure Profonde (LBAP). « Donner du poids » et exercer une pression prolongée au travers du pouce nécessite d'utiliser de nombreux muscles du bras – les quatre Lignes, en fait – comme muscles de fixation pour stabiliser le membre. Nous avons noté que les continuités myofasciales ne peuvent exercer qu'une traction, et non une poussée. Étant donné que la pression descend par le pouce, on pourrait s'attendre à ce que la LBAP soit la moins importante des

Lignes, étant en position incurvée et relativement relâchée pour ce mouvement comparativement aux autres Lignes stabilisatrices du bras. Mais, à cause de la connexion partant du pouce jusqu'aux côtes le long de la LBAP, elle est très importante.

Les praticiens de ces arts thérapeutiques présentent fréquemment des problèmes dans les épaules ou le cou. Lorsque nous leur demandons de nous faire la démonstration de la façon dont ils travaillent, ils montrent tous un effondrement à un point ou un autre de la LBAP – en d'autres termes, le long du méridien myofascial qui s'étend des côtes au pouce en passant latéralement par le muscle petit pectoral et la courbure médiale du bras. Lorsque cette Ligne se raccourcit, les autres Lignes, et le plus souvent l'une des Lignes postérieures du bras, doivent reprendre le flambeau et se retrouvent surmenées (fig. 10.53A). Pour que le praticien du shiatsu reste en bonne santé et n'ait pas de douleur à la fois dans les articulations et dans les tissus mous, il doit nécessairement garder la LBAP ouverte et allongée pour que la tension et la pression soient distribuées de manière homogène autour de la tenségrité du bras (fig. 10.53B). De cette façon, la pression est supportée par le squelette depuis le pouce jusqu'à un complexe axial équilibré et ne se distribue pas latéralement au travers des tissus mous des Lignes Brachiales.

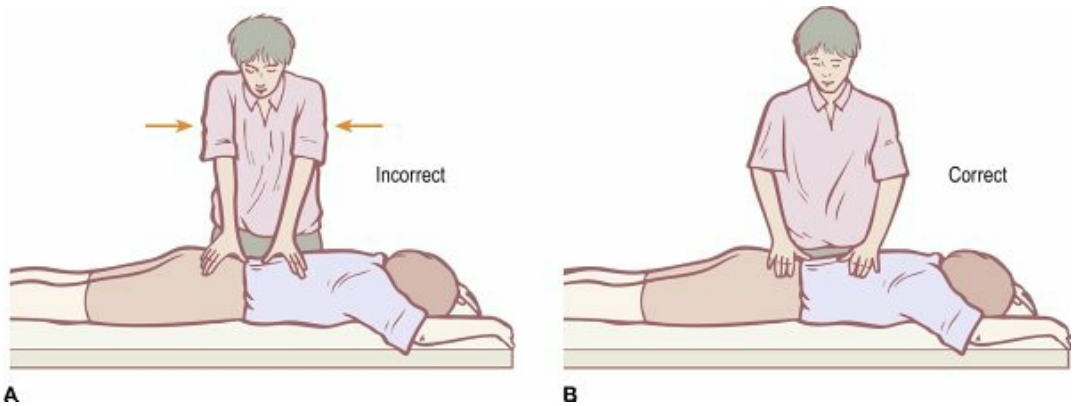

FIG. 10.53 Toute personne qui utilise ses pouces pour exercer une pression doit veiller à maintenir la Ligne Brachiale Antérieure Profonde (LBAP) ouverte et arrondie. L'effondrement dans le tronçon supérieur de

la LBAP est la garantie de problèmes futurs au niveau des mains, des coudes, des épaules ou du cou.

Aïkido ou roulé de judo

Même si les membres sont osseux et anguleux, les praticiens des arts martiaux réussissent souvent à donner l'impression que le corps est fait de caoutchouc lorsqu'ils roulent sans effort le long de leurs jambes, de leurs bras et de leur tronc. Il existe de nombreux roulés dans les arts martiaux asiatiques. Nous étudions ici un roulé avant commun à l'aïkido et au judo.

Selon les termes des *Anatomy Trains*, nous pouvons voir que, dans un roulé avant, le petit doigt est la première partie du corps qui entre en contact avec le sol ou le tatami, attirant notre attention sur la Ligne Brachiale Postérieure Profonde (LBPP) (fig. 10.54A). Le corps se soutient ou se guide sur cette Ligne (même si, dans un vrai roulé, le poids qui pèse sur le bras est faible), remontant le long de la surface du l'ulna jusqu'au triceps brachial.

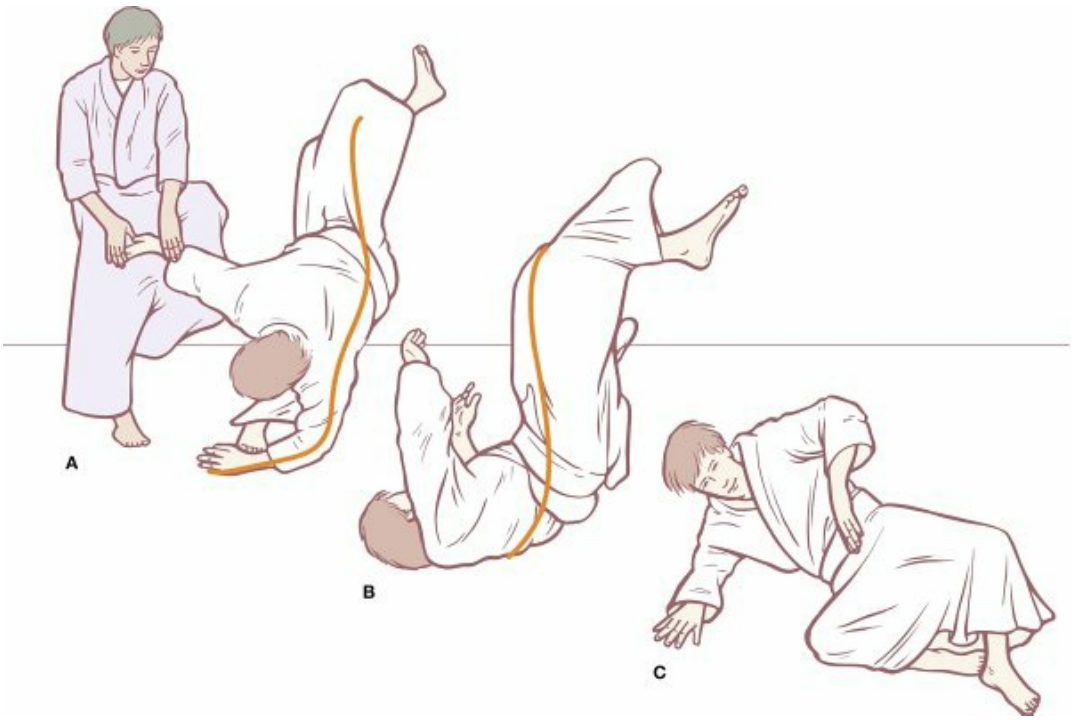

FIG. 10.54 Un roulé avant en aïkido chemine le long de la Ligne Brachiale Postérieure Profonde, de la Ligne Fonctionnelle Postérieure et de la Ligne Latérale.

Lorsque le roulé atteint la partie postérieure de l'épaule, le « témoin » est transmis du triceps brachial au muscle grand dorsal ou, selon les termes des *Anatomy Trains*, de la LBPP jusqu'à son extension, la Ligne Fonctionnelle Postérieure (LFP). Le corps roule sur la diagonale de la LFP, soutenant désormais la totalité du poids du corps, croisant la ligne médiane du dos et rejoignant la hanche opposée (fig. 10.54B). À partir de là, la Ligne Latérale du membre inférieur soutient le corps, descendant le long du tractus iliotibial et des muscles fibulaires lorsque le pied opposé touche le sol et commence le processus de remise debout (fig. 10.54C).

Un roulé nécessite également un bon équilibre entre les Lignes Superficielles Antérieure (LAS) et Postérieure (LPS), car une contraction excessive de la LPS gênera l'obtention d'un déroulé souple au niveau des lombaires, et une contraction excessive de la LAS, très courante en début d'apprentissage, entraînera une hyperextension des cervicales supérieures, rendant difficile la rentrée de la tête et la coordination des muscles du dos.

Rester solide, ouvert et conscient de ces Lignes au cours du roulé le rendra plus harmonieux et plus sûr. À l'inverse, le raccourcissement, le resserrement ou la rétractation de ces Lignes lors de la tentative de roulé aboutiront à un parcours chaotique.

Coup de pied de karaté

La figure 10.55A montre un coup de pied frontal de karaté, qui implique la contraction de la Ligne Antérieure Superficielle (LAS) pour initier le coup et un allongement sur toute la Ligne Postérieure Superficielle (LPS) pour le réaliser. Des restrictions dans l'une ou l'autre de ces Lignes pourraient affecter la capacité de l'élève de réaliser cette action.

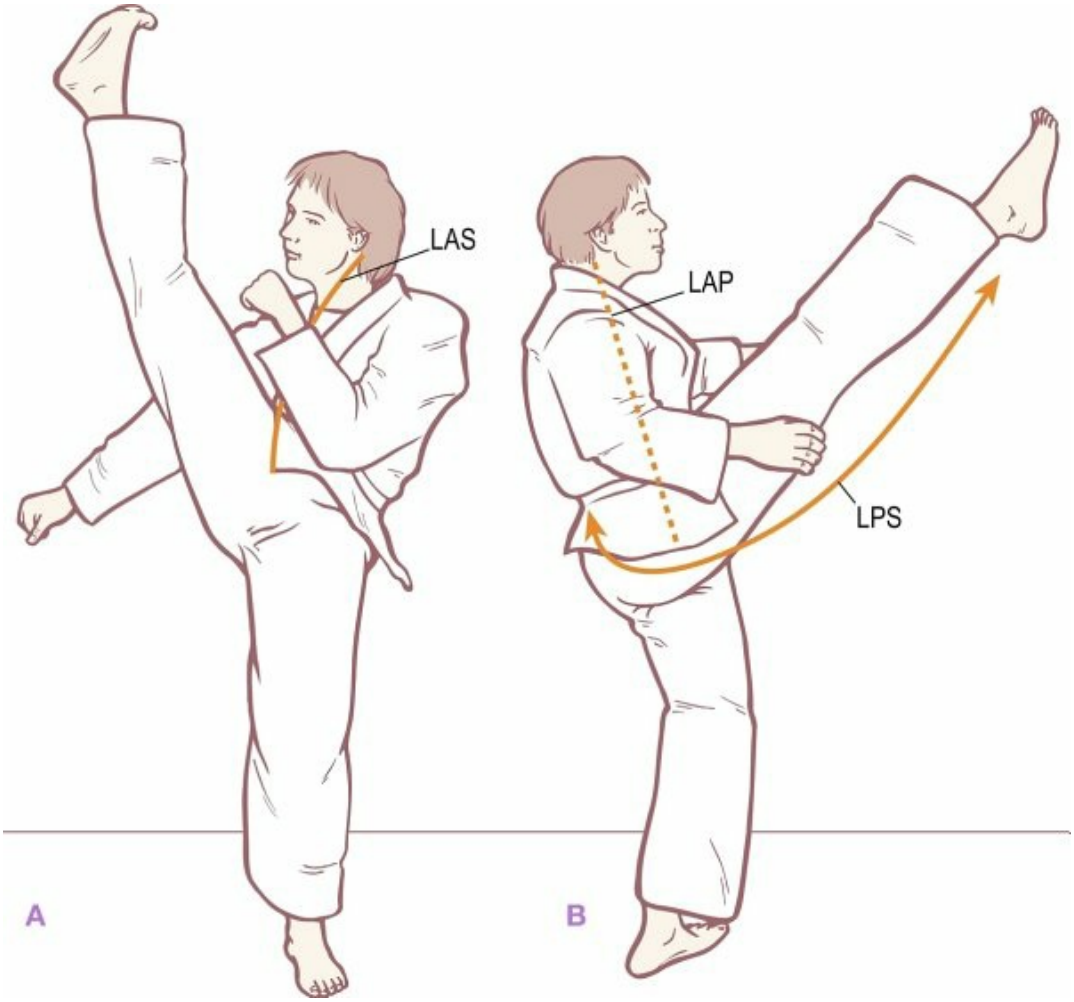

FIG. 10.55 Coups de pied frontaux de karaté.

Notez également comment les bras font contrepoids à la jambe fléchie. Les deux Lignes Brachiales Antérieures sur la gauche fléchissent le bras et le ramènent devant le thorax, tandis que les deux Lignes Brachiales Postérieures mettent le bras droit en abduction et le coude en extension. La jambe gauche et le bras droit sont stabilisés sur l'avant et sur l'arrière par les Lignes Fonctionnelles pour donner une base à l'action du bras gauche et de la jambe droite, avec la Ligne Fonctionnelle Antérieure (LFA) qui ajoute de la force au coup de pied et la Ligne Fonctionnelle Postérieure (LFP) qui doit s'allonger pour permettre le coup tout en maintenant un soutien central entre les deux.

De manière moins évidente, la Ligne Antérieure Profonde (LAP) est impliquée dans la capacité de ce coup de pied de faire travailler le

corps entier. Les adducteurs postérieurs et le septum intermusculaire postérieur doivent s'allonger pour permettre la flexion complète de la hanche sans bascule postérieure du bassin. Plus précisément, le muscle iliopsoas est actif dans la flexion de la hanche et le maintien du fémur en flexion. L'un ou l'autre de ces facteurs peut créer une traction descendante comprimant le rachis. Dans la figure 10.55B, un coup de pied similaire vu de côté permet de voir cet effet. Les tissus de la LAS restent longs, mais le centre est néanmoins tiré inférieurement. La partie antérieure du rachis est nettement raccourcie entre les cervicales antérieures et le plancher pelvien.

Il y a quelques années, j'ai eu le privilège de travailler avec un membre de l'équipe olympique britannique de karaté. Doté de longues jambes (et très rapide), cet homme était programmé pour ramener l'or, à un problème près : les coups de pied lui provoquaient une douleur de plus en plus intense et invalidante dans le bas du dos. Ma première ligne d'enquête a concerné la LPS, en pensant que la tension des ischiojambiers était transmise par le ligament sacrotubéral au sacrum et au fascia lombosacré, provoquant ainsi une certaine forme de compression radiculaire. Lorsque cette piste s'est avérée stérile, je l'ai regardé donner de nouveaux des coups de pied et j'ai vu ce que j'aurais dû voir d'emblée, ce que nous voyons à la figure 10.55B : un léger raccourcissement du centre du tronc lorsqu'il donnait un coup de pied. En examinant les structures de la LAP, j'ai déterminé que les fibres latéro-supérieures des muscles psoas étaient surmenées, provoquant une compression du rachis lombaire (et donc une certaine forme de collision) lorsqu'il donnait un coup de pied. En travaillant pour égaliser la charge sur l'iliopsoas dans son intégralité, nous avons réussi à réduire la compression et à augmenter l'élasticité du rachis lombaire : il a remporté une médaille.

Dans la figure 10.56, nous voyons le coup de pied latéral. Là, nous pouvons noter le haut du corps penché au-dessus de la LPS de la jambe au sol. La Ligne Latérale (LL) gauche est raccourcie sur tout son trajet depuis le côté de la tête jusqu'au côté du pied pour maintenir le corps dans une position en forme de « Y ». La hauteur du coup de pied dépend donc de la capacité de la LPS de s'étirer dans la jambe au

sol, de la force de la LL et de sa capacité d'abduction ainsi que de la capacité de l'arche médiale du pied qui frappe le coup de s'étirer en s'éloignant de la branche ischiopubienne et du rachis lombaire – en d'autres termes, l'extensibilité de la LAP, en particulier dans les adducteurs. Ce karateka particulier semble également supporter le torse avec la partie supérieure de sa Ligne Spirale gauche, s'enroulant inférieurement aux côtes à droite depuis le côté gauche de la tête jusqu'à la hanche gauche. Vous noterez que la LL fournit très peu de puissance au coup de pied car c'est principalement une ligne de stabilisation. La puissance du coup de pied, comme chez le cheval, vient de la combinaison des lignes sagittales – les extenseurs de la LPS et de la LAS.

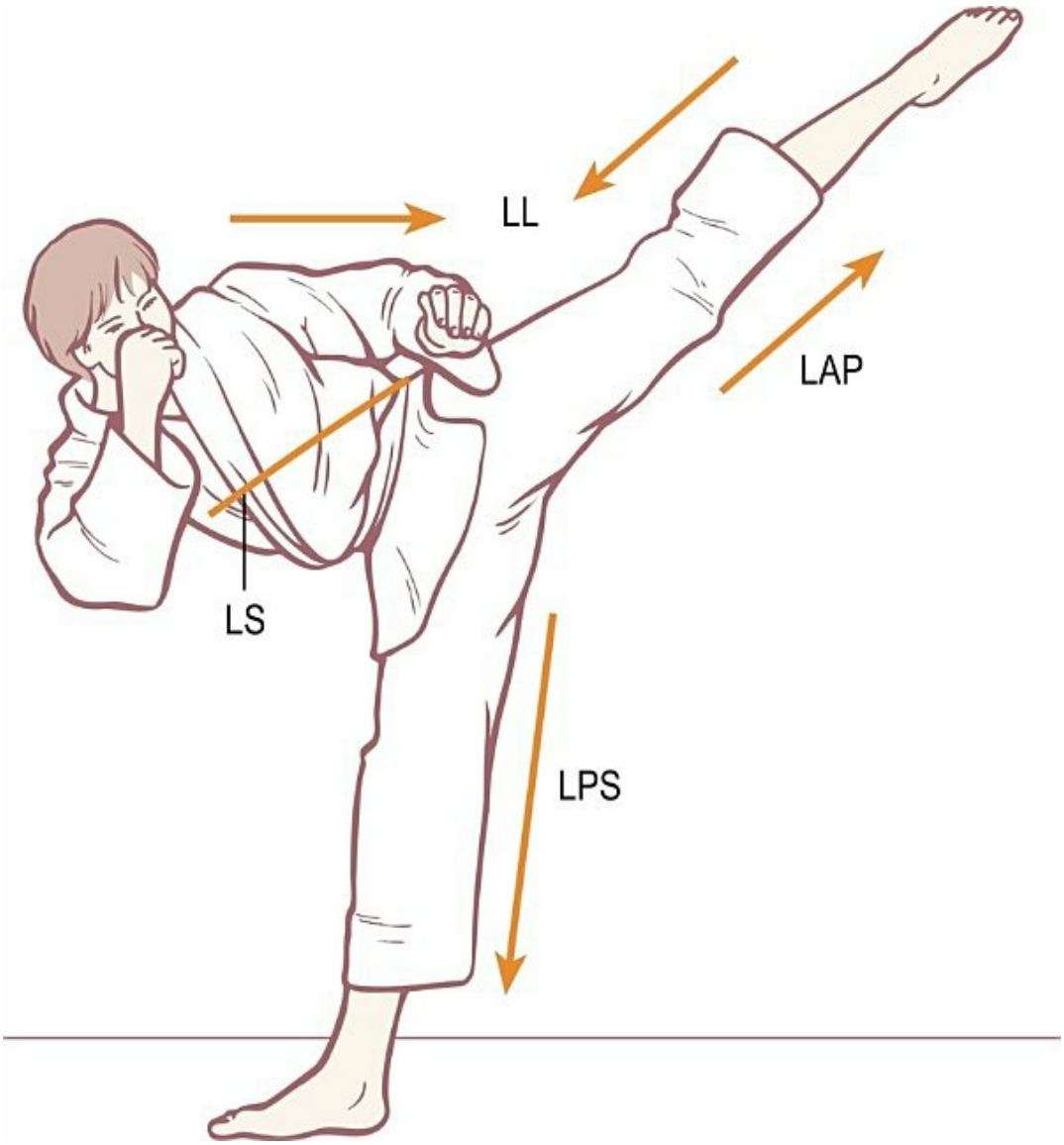

FIG. 10.56 **Coup de pied latéral de karaté.**

Résumé

Ces exemples servent à montrer quelques-unes des directions dans lesquelles le schéma des *Anatomy Trains* peut être appliqué dans l'action. Ces applications pourraient de toute évidence être développées et décrites de manière plus détaillée – pour acquérir l'aptitude à réaliser des mouvements originaux, pour l'entraînement personnel et sportif, pour la réadaptation et pour l'amélioration artistique –, mais nous avons choisi la largeur plutôt que la

profondeur dans ce volume introductif. Vous trouverez d'autres applications sur différentes modalités dans les vidéos en ligne accompagnant cet ouvrage, ainsi que dans les cours en présentiel sur les *Anatomy Trains* dispensés dans le monde entier.

Cependant, les principes restent les mêmes quelles que soient les applications : rechercher des zones où le raccourcissement fascial ou musculaire limite le mouvement, puis vérifier la pleine longueur des lignes dans lesquelles ces structures spécifiques vivent et ont leur existence. Par ailleurs, les zones qui montrent une laxité ou trop de mouvement/trop peu de stabilité peuvent être identifiées et pareillement renforcées. Ce qui est communément identifié comme une « faiblesse du glutéal moyen » est souvent mieux pris en charge comme un problème de coordination de la Ligne Latérale. Le renforcement au travers d'une ligne – de manière à ce que la ligne dans son intégralité réponde de façon coordonnée plutôt que simplement comme un muscle spécifique – peut améliorer la stabilité fonctionnelle aussi bien chez le jeune sportif que chez le vétéran plus âgé.

Lorsque l'on procède à l'évaluation fonctionnelle d'un patient, selon le FMS (*Functional Movement Screen*[2]), il est nécessaire d'observer et d'évaluer quelles structures spécifiques peuvent être impliquées dans une action ou dans sa restriction [26]. Les exemples donnés dans ce chapitre auront peut-être convaincu le lecteur de l'intérêt de procéder à une évaluation plus globale des méridiens myofasciaux dans le cadre de ce processus.

Regardez les patients effectuer une action, de préférence à une certaine distance afin que le corps entier soit dans votre champ de vision fovéale. L'évaluation du mouvement depuis votre vision périphérique – développée à l'origine, après tout, pour détecter le mouvement – peut également être utile et elle est parfois plus révélatrice que de regarder les patients, droit devant vous. Observez si une ou plusieurs de ces Lignes ne limitent pas le mouvement global. Travailler sur la Ligne entière apporte souvent davantage de liberté qu'un travail limité à la partie visiblement affectée.

Nous insistons une nouvelle fois sur le fait que le corps ne pense

pas, comme nous-mêmes le faisons souvent, selon un concept de muscles isolés acteurs du mouvement ; le corps pense en termes d'unités neuromotrices individuelles composées d'une à plusieurs centaines de fibres musculaires, recrutées de façon coordonnée en se fondant sur des schémas mémorisés dans le cervelet quel que soit le muscle auquel elles appartiennent ostensiblement. La génération actuelle est bloquée par le concept de muscles individualisés – même après 30 années d'efforts pour éradiquer cette façon de penser, l'auteur conceptualise encore en termes de noms de muscles –, mais les générations à venir verront le mouvement différemment.

Les *Anatomy Trains* sont simplement une façon plus globale de cartographier l'interaction entre mouvement et stabilité. Pratiquer avec cette vision élargira vos choix d'entraînement et de traitement en vous permettant de voir l'ensemble du tableau du mouvement et pas juste les « éléments » individuels.

Pour conclure ce chapitre, nous avons le plaisir d'y inclure une contribution de Karin Gurtner sur les *Anatomy Trains in Motion* (ATiM ou *Anatomy Trains* en mouvement), un programme conçu sur les propriétés des fascias et sur les principes des méridiens myofasciaux, et présenté maintenant dans le monde entier. Nous avons trouvé que pratiquement toutes les méthodes sur le mouvement avaient de la valeur ; celles dont nous avons parlé dans ce livre ainsi que la multitude d'autres méthodes dont nous n'avons pas parlé spécifiquement.

On nous demande souvent : « Quelle est la meilleure forme de mouvement ? » Comme la bonne réponse dépend d'un mélange multifactoriel comprenant l'âge, la psychologie, la physiologie, la capacité de mouvement et les objectifs, nous répondons de façon percutante, mais néanmoins pertinente : « Celle que vous faites réellement ! » N'importe quel mouvement vaut mieux que l'absence de mouvement, et toute méthode qui nous amène à sortir de notre canapé et remuer notre popotin (cela vaut en particulier pour les plus jeunes d'entre « nous ») doit être préférée aux derniers cours à la mode ou même aux cours « absolument corrects » auxquels nous ne participons que très rarement.

La méthode proposée et illustrée ici (pour la version complète, reportez-vous à www.art-of-motion.com) est un programme de mouvements réfléchis, de renforcement et d'intégration qui peuvent facilement être adaptés. Ils peuvent être plus poussés pour les sportifs, ou atténués pour les personnes ayant différents handicaps. Ils pourraient représenter une base solide pour un programme scolaire d'éducation physique ou, si vous préférez, d'« hygiène du mouvement ». Nous y avons fait référence au début de ce chapitre avec les initiales QK pour quotient kinesthésique ou intelligence somatique, c'est-à-dire le b.a.-ba du mouvement. Les différentes explorations interconnectées du mouvement que contient la bibliothèque des *Anatomy Trains in Motion* contribuent largement au QK.

Anatomy Trains in Motion (ATiM ou *Anatomy Trains* en mouvement) – Intégration Structurelle par le mouvement, par Karin Gurtner

En plus du rôle que joue le fascia dans la transmission des forces, la morphogenèse, l'immunité et la cicatrisation des plaies, ainsi que ses réponses multiples aux exercices en général, pouvons-nous spécifiquement amener le corps à une Intégration Structurelle par le mouvement ?

L'Intégration Structurelle (voir Annexe 2) décrit les modalités du travail corporel qui cherchent à modifier délibérément les fascias et les habitudes pour favoriser et faciliter l'alignement postural, la fonction et la vitalité dynamique. Si la structure se réfère à l'organisation des éléments dans un système, alors une structure bien intégrée agit de manière cohérente, avec tous ses éléments coopérant dans un seul but.

Bien évidemment, le fascia en lui-même était en nous avant que nos ancêtres soient sortis en rampant hors des océans et que les hommes aient commencé à se motiver volontairement. Sans le nommer, les anciens danseurs, sportifs, combattants, thérapeutes et adeptes du

yoga utilisaient les propriétés du fascia dans leurs programmes d'entraînement que nous soutenons maintenant (ou parfois réfutons) par la recherche.

Si nous ajoutons les idées scientifiques récentes à ces anciennes connaissances, pourrons-nous appliquer une approche plus globale, sécuritaire et à long terme à l'entraînement neuromyofascial ?

Les séquences ci-dessous étendent le concept sur la manière d'entraîner le fascia pour qu'il puisse soutenir les objectifs de l'intégration structurale : alignement, aisance et cohérence.

Entraîner les propriétés fasciales

La question n'est pas de savoir si le fascia contribue au mouvement ou est engagé dans le mouvement : tous les mouvements volontaires impliquent la transmission d'une force myofasciale. Toutefois, tous les mouvements n'entraînent pas les mêmes propriétés myofasciales avec autant d'intensité ou avec la même efficacité.

Au cours de ces dernières décennies où l'entraînement musculaire était ciblé, les séquences d'exercice concrètes variaient selon le but recherché – force, endurance, puissance, vitesse, stabilité, souplesse – et pour chacun de ces objectifs nous avions besoin de comprendre les propriétés et le travail des tissus musculaires ainsi que les schémas neuromoteurs. Même si nous continuons à en apprendre beaucoup sur la cybernétique du mouvement, nous sommes maintenant embarqués dans un voyage de recherche et de pratique similaire : quels mouvements ou exercices permettent d'augmenter telle ou telle propriété protectrice du fascia et pour quelles populations ?

Le concept des *Anatomy Trains*, les explorations de *Fascial Fitness* et les applications des récentes recherches en physiothérapie – c'est-à-dire toutes les nouvelles informations sur la détection fasciale conduisant aux nouvelles connaissances sur l'autorégulation – sont les premiers éléments d'exploration permettant de cartographier la topologie des fascias à entraîner avec la même spécificité que nous avons cartographié les muscles et les articulations. Les programmes suivants que sont *Anatomy Trains in Motion* et *Myofascial Slings* (ou écharpes myofasciales) sont présentés ici dans le même esprit, c'est-à-

dire construire une cohérence dans l'ensemble du réseau neuromyofascial.

Entraîner intentionnellement le fascia signifie savoir pourquoi vous faites ce que vous faites et quel est l'objectif que vous souhaitez atteindre. Avant de vous engager dans le programme ATiM, revoyons les principes de base :

- votre corps, votre esprit et vos émotions sont des éléments qui ne peuvent pas être séparés de vous ;
- le mouvement est (au moins) une synergie neuro-myo-fasciale-squelettique-psycho-émotionnelle-perceptuelle qui est linguistiquement et socialement influencée et impondérable dans sa globalité ;
- le fascia est un tissu conjonctif formé de collagène réparti dans tout l'organisme, dans lequel sont encastrés et maintenus tous les autres tissus et systèmes physiques, et qui maintient les relations spatiales ;
- avec les 100 000 000 nerfs environ se terminant dans l'interstitium, le fascia, qui contient des terminaisons proprioceptives et intéroceptives, est certainement l'organe sensitif de la kinesthésie le plus riche et sans doute le plus influent [27, 28].

D'un point de vue anatomique, les méridiens myofasciaux sont des continuités de muscles et de fascia. D'un point de vue fonctionnel, ce sont des écharpes kinesthésiques ayant des fonctions proprioceptives et intéroceptives – comme une résistance à la traction, un tonus actif et passif, et une résilience élastique. Ces Méridiens sont des lignes élastiques, bien que stabilisatrices. Elles transmettent des forces en série sur de longues distances et contribuent à l'équilibre de la tenségrité corporelle. En d'autres termes, les méridiens myofasciaux ont hérité de toutes les qualités du fascia en y ajoutant des ajustements neuromusculaires intenses ou intermittents exigés par l'adaptation et la mise en tension de chaque instant.

Dans ce paragraphe, cinq qualités fasciales sont associées à une méthode spécifique. Pour que cela ait une valeur pratique tangible,

deux exemples d'exercices suivent chaque description et chacun est associé à une vidéo. (Bien évidemment, les exercices proposés en exemple peuvent engager ou augmenter d'autres qualités fasciales en plus de celles qu'ils représentent ici.) Un guide permettant de planifier les cours est ensuite proposé. Ces exemples représentent une petite partie du répertoire des exercices d'ATiM et de *Slings in Motion* (SiM) que vous pourrez trouver sur www.art-of-motion.com.

1. Transmission des forces

Le réseau de collagène transmet des forces ; en d'autres termes, le fascia facilite et module la communication mécanique entre tous les tissus de notre corps. Les méridiens myofasciaux rendent compte de la transmission en série des forces de tension. La distribution des forces chemine également en parallèle, entre des structures myofasciales adjacentes [29].

La force de transmission augmente l'efficacité du mouvement en diminuant la tension sur les parties individuelles et en augmentant la communication entre les muscles et les fascias impliqués. Pour qu'une force soit transmise de manière efficace et salutaire, les cellules du fascia sont constamment en train de remodeler le réseau pour équilibrer les besoins afin que la résistance à la tension soit suffisante sans engendrer d'adhérences pouvant gêner le mouvement avec les tissus voisins, ni stopper la perfusion locale des cellules.

En pratique, le mouvement linéaire – avec des exercices dynamiques clairement alignés, en utilisant le poids du corps et en soutenant activement les étirements – favorise plus la conduction des forces en série. Les mouvements multidimensionnels réalisés d'une manière généreuse et assez lente conduisent à une répartition plus généralisée des forces.

Enroulement vers le bas et étirement des jambes par flexion avant

La transmission des forces est réalisée dans la Ligne Postérieure Superficielle (fig. 10.57).

Enroulement vers le bas	Étirement des jambes par flexion avant	Déroulé vers le haut
		
La portion supérieure s'allonge et se renforce activement Les muscles sont renforcés excentriquement (activement allongés) Le fascia est tendu	La partie inférieure est allongée activement ou passivement Les muscles sont allongés (activement ou passivement) Le fascia est tendu	La partie inférieure est légèrement allongée et la partie supérieure activement allongée Les muscles sont renforcés concentriquement Le fascia est tendu

FIG. 10.57

Fentes et flexions latérales

La transmission des forces est réalisée dans la Ligne Fonctionnelle Postérieure (fig. 10.58).

Fente avec flexion latérale et cercle d'un seul bras



Allongement et renforcement actif :

Les muscles sont renforcés de manière excentrique (allongés activement) et renforcés concentriquement

Le fascia est tendu

Voir vidéo Force Transmission : anatomy-trains-in-motion.com

FIG. 10.58

2. Glissement

L'organisation multidimensionnelle des fibres soutient l'intégrité structurelle via des couches stabilisatrices évolutives, tout en permettant un mouvement relatif entre elles dans le fascia plus fluide. Les membranes périfasciales entre les structures et le glissement périmysial à l'intérieur de chaque muscle permettent également une activation des faisceaux et une mise sous tension fasciale différenciées dans les structures myofasciales adjacentes, ce qui est essentiel pour une stabilisation centrale efficace, la fonctionnalité du mouvement et l'hydratation tissulaire.

Les exercices augmentant le glissement ont certaines caractéristiques en commun : ils sont d'intensité modérée, montrent une amplitude de mouvement généreuse et entraînent des changements perceptibles de tension entre les couches adjacentes. Il est fréquent que des mouvements en spirale, en arche, en courbe ou en forme d'onde ainsi que des séquences de dominos (os après os, ou couche myofasciale après couche myofasciale) soient incorporées pour augmenter le glissement de l'extérieur vers l'intérieur. Des exercices d'automassage sont également utilisés au cours desquels les parties du corps massées sont relâchées et la peau et le fascia superficiel sont lentement « roulés » ou « trainés » pour engendrer des cisaillements résultant en une hydratation des structures myofasciales sous-jacentes.

Étirement latéral et mouvement spiral

Le glissement est ressenti à l'intérieur et entre tous les méridiens myofasciaux de la partie supérieure (fig. 10.59).

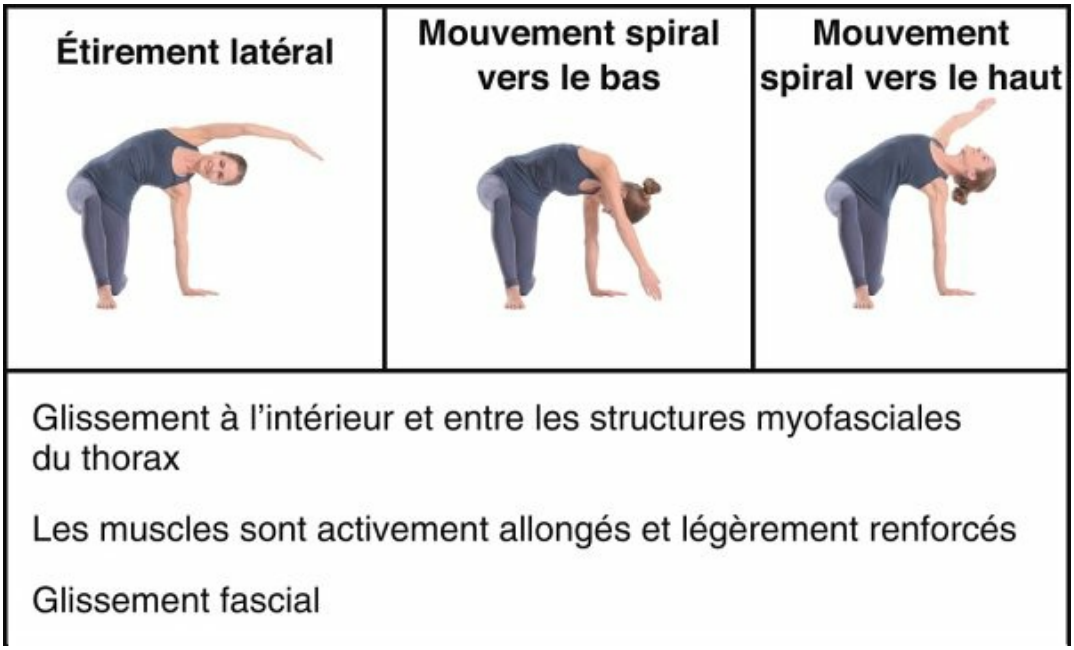

FIG. 10.59

S'asseoir en arrière avec enroulement supérieur ou cambrure

Le glissement est ressenti à l'intérieur et entre la Ligne Antérieure Superficielle, la Ligne Latérale, la Ligne Spirale et les Lignes Fonctionnelles ainsi qu'au niveau de la Ligne Antérieure Profonde des genoux au thorax (fig. 10.60).

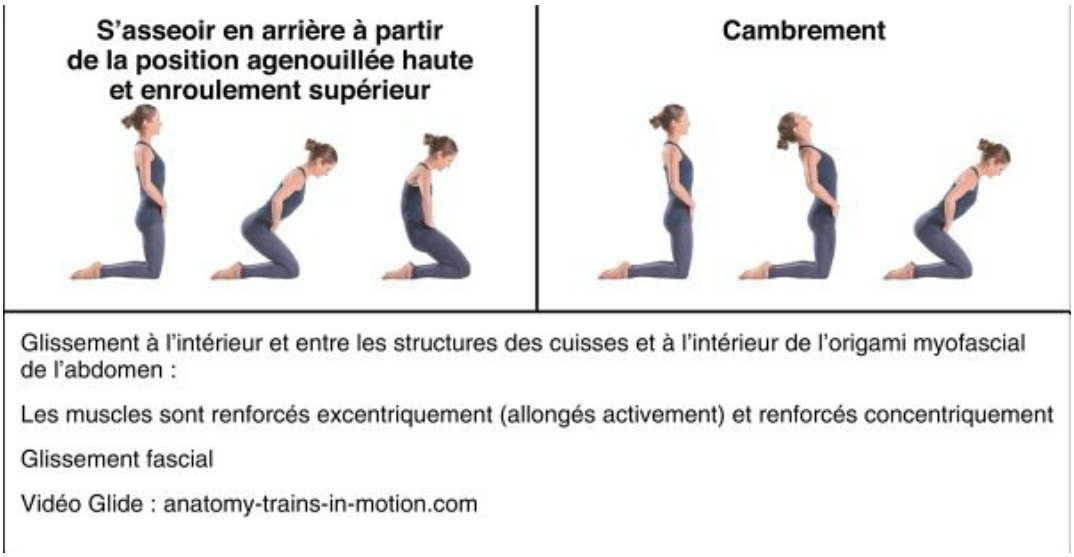

FIG. 10.60

3. Élasticité

L'architecture hélicoïdale du collagène lui donne ses propriétés élastiques. Les caractéristiques clés de la résilience fasciale sont le modèle en double réseau (en particulier au niveau du myofascia) et la formation d'ondulations (en particulier dans la portion tendineuse).

Dans les mouvements rythmiques ou d'oscillation, les structures fasciales importantes, comme les ligaments, les tendons ou les aponévroses, absorbent la tension et la libèrent comme dans un ressort. Le mécanisme cinétique contribue à l'efficience et au rebond, donnant un sentiment de légèreté lors de la marche, une double satisfaction pendant la course et un sentiment de confort sportif lors d'un swing au golf. Une marche non élastique peut parfois s'observer chez les personnes âgées ou handicapées, mais l'absence d'élasticité peut être ressentie par nous tous dans nos pieds fatigués d'avoir « piétiné » plusieurs heures dans un musée.

Cette résistance élastique nécessite encore une contraction musculaire pour augmenter ou amortir cette énergie selon le besoin, mais la résilience du fascia réduit cette dépense musculaire au minimum nécessaire [30].

Pour utiliser la capacité de stockage élastique du fascia, les tissus doivent être chargés correctement et de façon rythmique. La bonne nouvelle c'est que l'élasticité peut être (ré)entraînée d'une façon agréable et sans risque. Il faut augmenter graduellement et de manière bien dosée la résilience tissulaire en prenant en compte les facteurs individuels. Les exercices employés pour entraîner la résistance élastique incluent les sauts et les bonds, les mouvements d'oscillation, l'enroulement spiral dynamique du rachis et les mouvements en domino.

Flexion dynamique du genou et mouvements pendulaires des bras

L'élasticité est ressentie dans la partie inférieure des méridiens

myofasciaux occupant la largeur du corps et dans la Ligne Fonctionnelle postérieure avec un élan ajouté par les Lignes Brachiales (fig. 10.61).

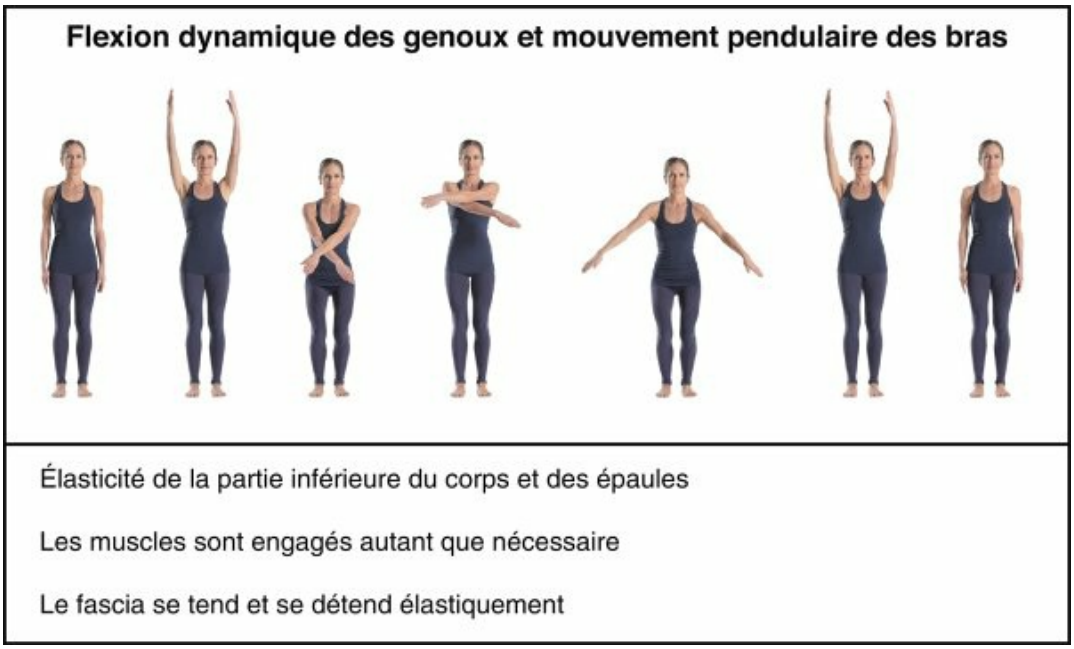

FIG. 10.61

Relâchement dynamique de la hanche et mouvement spiral

L'élasticité est ressentie dans la Ligne Spirale et la Ligne Fonctionnelle Antérieure ainsi que dans la Ligne Antérieure Profonde et la Ligne Fonctionnelle Postérieure, et dynamisée par la portion inférieure de la Ligne Postérieure Superficielle (fig. 10.62).

Posture de la porte 90/90	Spirale vers l'extérieur	Relâchement dynamique de la hanche et enroulement en spirale
		
Élasticité du pied à l'épaule : Les muscles sont engagés autant que nécessaire L'élasticité du fascia se tend et se détend Vidéo Elasticity : anatomy-trains-in-motion.com		

FIG. 10.62

4. Plasticité

La plasticité fasciale correspond à la capacité des tissus de prendre une nouvelle forme de façon plus permanente, ce qui se produit lors de la morphogenèse et de la croissance ainsi que lors de la cicatrisation des plaies – et dans les thérapies manuelles ou les exercices spécifiquement appliqués.

En pratique, nous nous concentrons sur les comportements changeant la forme, et plus spécifiquement sur les changements durables. Un certain nombre de variables permettent ou inhibent le changement de plasticité comme la densité du collagène et la viscosité de la substance fondamentale. Pour atteindre une réponse intéressante d'allongement, il est nécessaire que l'étirement soit détendu, généralement pendant 1 à 5 minutes. Toute tentative d'allonger le fascia très rapidement s'accompagne de déchirures, suivies de cicatrices et d'un raccourcissement au lieu d'un allongement.

La plasticité fasciale peut s'accompagner d'une plasticité neurale. Un « sentiment de fusion » et de réels changements du réseau fascial sont tous deux bénéfiques. La prise de conscience de l'importance de la relaxation favorise l'activité du système nerveux sympathique. Des postures détendues (« pour restaurer ») au cours desquelles les muscles et les fascias peuvent graduellement être allongés se prêtent à

une fusion fasciale.

Les exercices d'automassage lents (comme le Tai-Chi) ou soutenus représentent un autre moyen de faciliter la plasticité fasciale. Le temps de massage nécessaire peut varier considérablement en fonction de la densité du fascia sollicité, allant de 10 à 20 secondes jusqu'à quelques minutes.

Les exercices de fusion ou d'étirement soutenus peuvent temporairement gêner l'intégrité tissulaire pendant la phase de remodelage – par exemple une longue séance d'étirement juste avant un match de football n'est peut-être pas la stratégie la plus optimale. Dans ce cas, pour assurer un degré de réponse myofasciale sans danger pour la santé, les postures de fusion maintenues longtemps ou les massages prolongés devront être complétés au cours de la séquence par des mouvements vivifiants, dans lesquels les muscles et les fascias préalablement allongés seront doucement engagés pour restaurer plus rapidement l'intégrité tissulaire normale.

Posture du Cerf allongé

Le sentiment de fusion et d'allongement est ressenti dans la portion centrale de la Ligne Latérale et de la Ligne Antérieure Profonde (fig. 10.63).



FIG. 10.63

Massages et hochements du cou

Le sentiment d'assouplissement et d'ouverture est ressenti dans la portion cervicale de la Ligne Postérieure Superficielle (fig. 10.64).

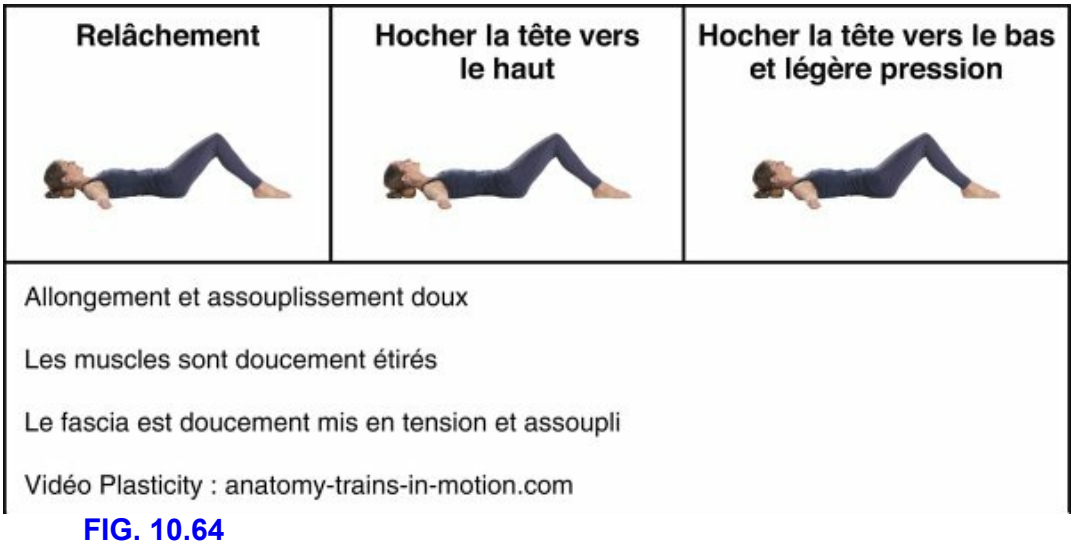

FIG. 10.64

5. Kinesthésie : proprioception et intéroception

Les exercices d'ATiM utilisent la kinesthésie, à la fois dans ses aspects proprioceptifs et intéroceptifs.

Les structures proprioceptives nous renseignent sur notre position dans l'espace et sur sa progression lors du mouvement. Nous n'avons découvert que récemment que les intérocepteurs s'étendent dans les myofascias pour nous renseigner sur l'état de la physiologie à cet endroit. Ces signaux, qui vont dans l'insula antérieure du cerveau, et non pas dans le cortex pariétal comme la proprioception, donnent naissance à des motivations homéostatiques, guidant des comportements adaptatifs avec une forte qualité affective qui nous pousse à retrouver et à maintenir l'équilibre.

Bien qu'elles soient intimement entremêlées dans notre intelligence kinesthésique, il est intéressant de différencier la proprioception de l'intéroception, c'est-à-dire d'entraîner la finesse proprioceptive et la précision intéroceptive.

La proprioception nous permet de savoir où nous nous trouvons dans l'espace, sans aucun jugement. La proprioception favorise le cadrage articulaire, l'alignement général, ainsi que l'exécution coordonnée en douceur et bien chronométrée des mouvements que nous répétons.

L'intéroception représente notre capacité inconsciente ou consciente de sentir comment le corps ressent ce qu'il ressent – les effets du mouvement sur l'état émotionnel, qui motivent le changement comportemental pour l'orienter vers le bien-être. La précision intéroceptive est intangible, personnelle et interprétative. En pratique, l'apprentissage intéroceptif nécessite des mouvements conscients qui nous permettent de prendre conscience de la perception des sensations corporelles et de nos réponses émotionnelles à ce que nous avons ressenti.

Concernant le choix des exercices, des variations inhabituelles, un allongement actif entraînant une fusion des muscles et des fascias, un renforcement différencié et des automassages stimulants sont tout autant bénéfiques à la proprioception qu'à l'intéroception lorsqu'ils sont réalisés d'une manière consciente. Sentir sa respiration est un

puissant outil permettant de transformer un sentiment intéroceptif négatif en un sentiment intéroceptif positif, et de développer un sentiment de joie dans le mouvement.

Leg floatet bascule du bassin

La coordination proprioceptive et la prise de conscience intéroceptive sont ressenties dans la LAP, la LAS et la LPS (fig. 10.65).



FIG. 10.65

Pelvic curl (cambrure du bassin)

La coordination proprioceptive et la prise de conscience intéroceptive sont ressenties dans la LAP, la LAS et la LPS (fig. 10.66).

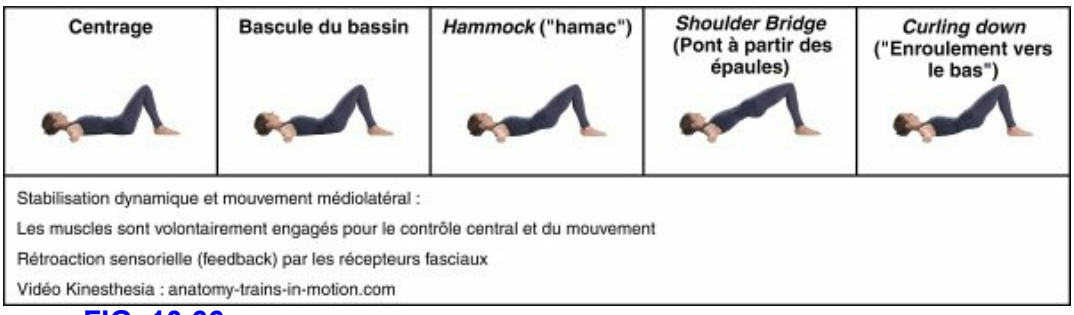

FIG. 10.66

Stratégie *Slings in Motion* (SiM)

Même de petits mouvements tout simples ont tendance à utiliser tous

les méridiens myofasciaux, au moins dans un rôle de stabilisation. Il est aussi difficile d'isoler un méridien myofascial que d'isoler un muscle. Ce que l'on peut parvenir à faire et ce qui a de la valeur en pratique, c'est de se concentrer sur l'évaluation et le traitement des Lignes individuelles et sur leur rôle dans la stabilisation dynamique et le mouvement coordonné.

Planification des cours

Il n'existe pas d'approche universelle pour présenter une séquence d'exercices. Il y a cependant différentes façons de créer des séquences qui facilitent la stabilité dynamique, la force et l'agilité ainsi que la résilience générale et qui se sont avérées efficaces en pratique.

Le guide permettant de planifier les séances pour un cours de *Slings in Motion* est illustré à la figure 10.67 (voir aussi le tableau 10.1).



FIG. 10.67 **Plan d'un cours.**

Tableau 10.1

Guide de planification d'un cours de 60 minutes de *Slings in Motion*

Thème	Durée de l'exercice (minutes)	Direction	Focalisation du corps	MM primaires	M as
1. **Arrivée :** se mettre en	15-20	De l'extérieur vers	Sentir le mouvement	Divers	Di

mouvement		l'intérieur			
2. **Centralisation :** sens de l'équilibre		De l'intérieur vers l'extérieur	Prise de conscience du centre du corps	LAP	LF
3. **Flux facile :** échauffement		De l'extérieur vers l'intérieur	Souplesse globale	LPS	LA
				LL, LB	LA
				LAS	LA
4. **Flux contrasté :** Contenu du cours	25-30	De l'intérieur vers l'extérieur De l'extérieur vers l'intérieur	Étendre le champ et la diversité des mouvements	LS LAP, LL LF LPS, LAS	LA
5. **Flux doux :** réduction progressive	5-10	De l'intérieur vers l'extérieur	Rééquilibrage	LPS, LAS LAP	LE
6. **Absorption et vivification :** se sentir détendu et éveillé	5	Intérieure	Calme	LAP	
		De l'intérieur vers l'extérieur	Éveil	LPS, LAS LS LAS, LPS	LA

Dimension(s) primaire du mouvement	Type d'exercice primaire	Mouvements primaires inclus
Mouvement du corps dans le plan sagittal, mouvements multidimensionnels des bras	Mobilisation	Alignement centré du corps et/ou du tronc et flexion des jambes Mouvements multidimensionnels des bras et des épaules
Calme	Activation du centre de l'organisme	Alignement centré du corps Respiration ample
Mouvements lents dans le plan sagittal Mouvements lents dans le plan frontal Mouvements lents dans le plan sagittal	Mobilisation, allongement actif, renforcement	Flexion segmentaire du rachis Flexion de la hanche Dorsiflexion et flexion plantaire Flexion latérale du rachis Mouvements amples des bras et des épaules Extension segmentaire du rachis Extension de la hanche
Mouvements multidimensionnels dans tous les plans, à des rythmes	Divers mélanges d'exercices dynamiques rythmiques, de	Mouvements de l'ensemble du corps, y compris des mouvements

différents et une intensité variable	postures au sol et de mouvements « moelleux »	tridimensionnels : • du rachis, y compris spiralés • des articulations de la hanche, y compris rotation du bassin par rapport au fémur • des épaules, y compris mouvements de la scapula stabilisée par rapport à l'humérus Stabilisation dynamique : • du rachis • du bassin • de la ceinture scapulaire et de l'articulation scapulaire
Mouvements lents dans le plan sagittal	Mobilisation douce, allongement et tonification équilibrés, stabilisation centrale	Flexion et extension : • du rachis • des articulations de

		la hanche • des genoux • des pieds Stabilisation dynamique • du rachis • du bassin
Calme		Position sur le dos la plus confortable
Mouvements dans le plan sagittal et transverse	Massage du dos suivi d'un mouvement spiral doux du rachis, suivi d'une flexion, d'une extension et une centralisation du haut du corps	Flexion du rachis Mouvement spinal doux multidimensionnel Flexion, extension et centralisation du rachis

LB Lignes Brachiales, LAS= Ligne Antérieure Superficielle, LF: Lignes Fonctionnelles, LL = Lignes Latérales; LPS= Ligne Postérieure Superficielle LAS Ligne Antérieure Superficielle LS= LIgne Spirale

Expérimenter *Slings in Motion*

Vidéo Lesson : anatomy-trains-in-motion.com.

Un mouvement, quel qu'il soit, vaut mieux que l'absence de mouvement. Mais n'est-ce pas hautement plus bénéfique de réaliser un mouvement conscient et modulable, qui parle d'une manière spécifique et intentionnelle à la complexité interconnectée de notre nature holistique ? L'Intégration Structurelle du corps par le mouvement peut être appliquée à l'éducation physique et à la rééducation ainsi qu'à l'amélioration des performances sportives et artistiques.

Nous souhaitons une pratique du mouvement qui engage un large éventail de qualités fasciales en utilisant la carte des *Anatomy Trains* du corps pour naviguer au sein de la complexité holistique de notre anatomie myo-fascio-squelettique avec des intentions claires et des instructions précises.

L'Intégration Structurelle est un état d'engagement cohérent avec vos mouvements et non pas un résultat final qui, une fois atteint, vous fait vous sentir bien pour toujours. Même si le fait de bouger d'une façon cohérente s'accompagne d'importants bénéfices immédiats – allant de meilleures stabilité et résistance aux blessures au sentiment d'être chez soi dans votre corps –, le processus d'Intégration Structurelle par le mouvement est un engagement personnel qui dure tout au long de la vie. Même s'il est très important de donner son temps pour s'engager dans un exercice intelligent, la manière dont vous vous déplacez dans votre vie de tous les jours est encore plus importante.

Le mouvement, c'est-à-dire être actif et en éprouver de la joie, peut être considéré comme l'un des « nutriments » favorisant le plus la santé et mettant le plus de bonne humeur. Apprenez à aimer le mouvement ; cela renforcera votre résilience et votre confiance somatique. C'est la médecine la plus efficace de la planète ayant le moins d'effets secondaires. Pour soutenir votre intégrité structurelle, faites un pas supplémentaire chaque jour, prenez les escaliers au lieu de l'ascenseur en souriant, étirez-vous avec plaisir sans aucune raison à l'aéroport et sautez dans une flaque ou dans les bras d'un ami juste parce que c'est drôle !

Références

[1] Bowman K. Move Your DNA. Carlsborg, WA: Propriometrics Press; 2017.

[2] Young D, Reynolds K, Sidell M. Effects of physical activity and sedentary time on the risk of heart failure. Circ Heart Fail. 2014;7:21–27.

[3] Myers T. Kinesthetic dystonia. J Bodywork Mov Ther. 1998;2(2):101–114.

[4] Myers T, Frederick C. Stretching and fascia. In: Schleip R, Findley TW, Chaitow L, eds. Fascia: The Tensional Network of the Human Body. Edinburgh: Churchill Livingstone; 2012:433–439.
[5] Earls J, Myers T. Fascial Release for Structural Balance. London: Lotus. Berkeley: North Atlantic; 2010.
[6] Anatomy Trains courses. Online. Available: www.anatomytrains.com/courses. Accessed August 31, 2019.
[7] Owen N, Healy G, Mathews C. Too much sitting: the population-health science of sedentary behavior. Exerc Sport Sci Rev. 2010;38(3):105–113.
[8] Perry J. Burnfield JMuscle Gait Analysis. 2nd ed. Thorofare, NJ: Slack Inc.; 2010.
[9] Earls J. Born to Walk. Berkeley: North Atlantic; 2014.
[10] Alexander RMuscle Making headway in Africa. Nature. 1986;319:623–624.
[11] Zorn A, Hodeck K. Walk with elastic fascia. In: Dalton E, ed. Dynamic Body. Oklahoma City: Freedom From Pain Institute; 2011.
[12] Perry J. Burnfield JMuscle Gait Analysis. 2nd ed. Thorofare, NJ: Slack Inc.; 2010.
[13] Premkumar K. The Massage Connection: Anatomy and Physiology. Baltimore: Lippincott, Williams & Wilkins; 2004.
[14] Musculino J. Kinesiology: The Skeletal System and Muscle Function. St Louis: Mosby; 2006.
[15] Fukunaga T, Kawakami Y, Kubo K. Muscle and tendon interaction during human movements. Exerc Sport Sci Rev. 2002;30(3):106–110.
[16] Sawicki GS, Lewis CL, Ferris DP. It pays to have a spring in your step. Exerc Sport Sci Rev. 2009;37(3):130–138.
[17] Komi P, ed. Neuromuscular Aspects of Sport Performance. Chichester: Blackwell Publishing; 2011.
[18] Blazevich A. The stretch-shortening cycle. In: Cardinale M, Newton R, Nosaka K, eds. Strength and Conditioning: Biological Principles and Practical Applications. Oxford:

Wiley-Blackwell; 2011:209–218.
[19] Oschman J. Energy Medicine in Therapeutics and Human Performance. Edinburgh: Butterworth Heinemann; 2003.
[20] Michaud T. Human Locomotion: The Conservative Management of Gait-Related Disorders. Newton: Newton Biomechanics; 2011.
[21] Wolff J, Wessinghage D. Das Gesetz Der Transformation Der Knochen. Berlin: Hirschwald; 1892.
[22] Vleeming A, Pool-Goudzwaard AL, Stoeckart R. The posterior layer of the thoracolumbar fascia: its function in load transfer from spine to legs. Spine. 1995;20:753.
[23] Kawakami Y, Muraoka T, Ito S. In vivo muscle fiber behavior during countermovement exercise in humans reveals a significant role for tendon elasticity. J Physiol. 2002;540(2):635–646.
[24] Kjaer M, Langberg H, Heinemeier K. From mechanical loading to collagen synthesis, structural changes and function in the human tendon. Scand J Med Sci Sports. 2009;19(4):500–510.
[25]Feldenkrais Muscle The Potent Self. Berkeley: Frog Books; 2002.
[26] Cook G. Movement: Functional Movement Systems: Screening, Assessment, and Corrective Strategies. Aptos, CA: On Target Publications; 2010.
[27] Craig AD. How Do You Feel?: An Interoceptive Moment With Your Neurobiological Self. Princeton: Princeton University Press; 2015.
[28]Grunwald Muscle Homo Hapticus. München: Droemer Verlag; 2017.
[29] Huijing PA. Intra-, extra-, and intermuscular myofascial force transmission of synergists and antagonists: effects of muscle length as well as relative position. Int J Mech Med Biol. 2002;2:1–15.
[30] Reeves ND, Narici MV, Maganaris CN. Myotendinous plasticity in aging and resistance exercise in humans. Exp

Physiol. 2006;91(3):483–498.

[1] Une description du mouvement physiologique de la marche comme étant davantage initié par l'utilisation ingénieuse du balancé des mouvements du corps que par la seule force musculaire. (NdR)

[2] Le FMS a été conçu pour identifier les déficits de mouvements fonctionnels et les asymétries pouvant être prédictifs d'affections et de lésions musculosquelettiques générales, avec pour objectif de pouvoir modifier les déficits de mouvements identifiés grâce à une prescription d'exercices individualisée. (NdR)

11: Analyse structurelle

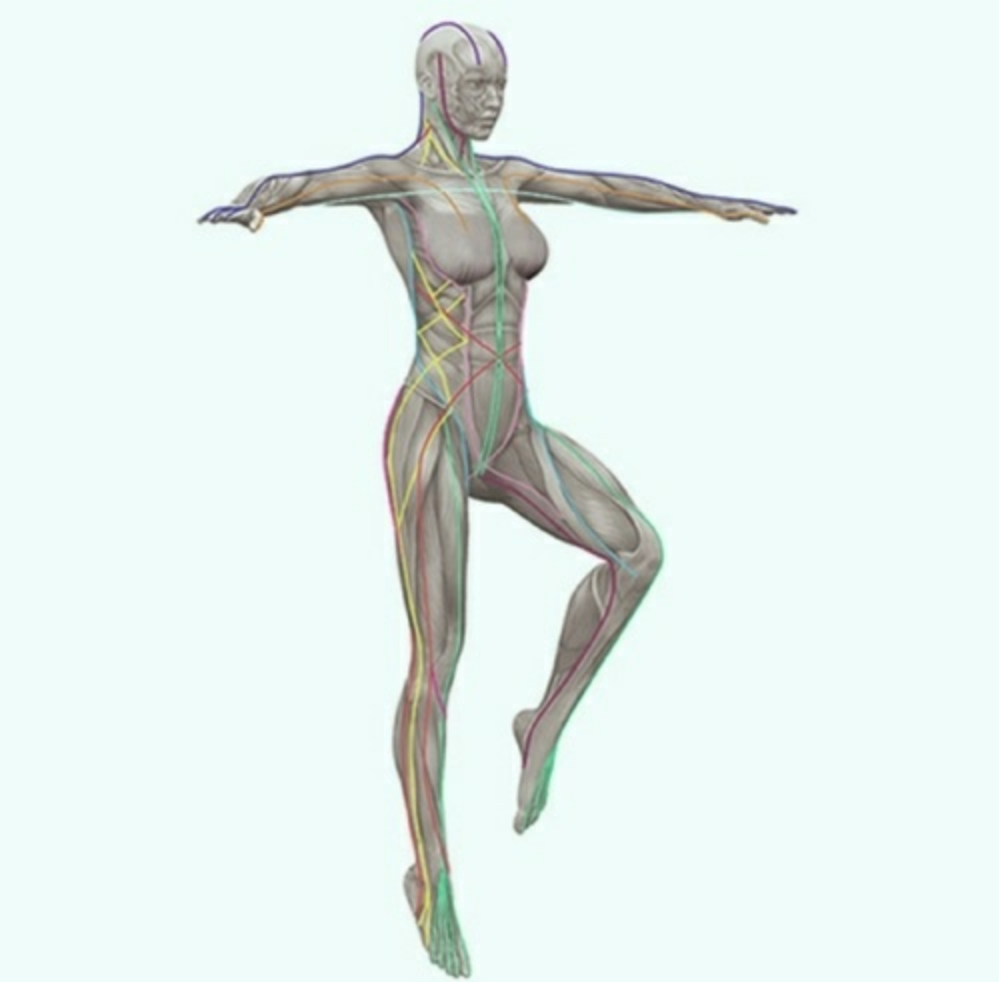

Pouvons-nous utilement comparer les relations posturales et structurelles au regard de ces méridiens myofasciaux ? Ces informations peuvent-elles être développées en stratégies thérapeutiques claires pour dénouer et résoudre les schémas de compensation du corps ?

Les tentatives d'analyse visuelle objective, fiable et reproductible des schémas posturaux globaux s'avèrent difficiles, peu de normes ayant été établies scientifiquement [1, 2]. Pourtant, des informations cliniques utiles peuvent être obtenues à partir d'une analyse du patient en position debout. Ce chapitre propose une méthode de recueil et d'analyse de ces informations dans le but de les utiliser (vidéo 6.25). Dans ce chapitre, nous nous appuyons uniquement sur des photographies statiques de postures ; dans la pratique, ces informations seraient et devraient être corroborées par un recueil soigneux des antécédents, une palpation et une évaluation de la marche ou de tout autre mouvement tels que ceux que nous avons détaillés dans les chapitres précédents.



Vidéo 6.25 Introduction à la lecture du corps (BodyReading)

La carte des *Anatomy Trains* a été élaborée pour la première fois sous forme d'outil d'évaluation visuelle de la posture pour les pratiquants de l'Intégration Structurelle (voir l'Annexe 3 sur notre méthode d'Intégration Structurelle). Ce chapitre décrit le langage et la

méthode de « Lecture du corps » (*BodyReading*) que nous employons dans nos séminaires de formation, où nous étendons systématiquement cette présentation générale introductive à l'évaluation de la position debout. Bien que ce processus soit plus facilement assimilé lorsqu'il est enseigné par une personne, les lecteurs attentifs seront en mesure d'utiliser cet outil avec leurs propres patients ou étudiants, afin d'appliquer divers protocoles thérapeutiques d'une manière globale et progressive. Un cours vidéo d'« évaluation visuelle », fondé sur les mêmes principes, est également disponible (www.anatomytrains.com – réf. vidéo : BodyReading, 101



).

Bien évidemment, beaucoup d'auteurs ont déjà tenté d'analyser la posture bien avant nous. Du point de vue biomécanique, Florence Kendall et ses proches ont ouvert la voie de la connaissance des relations lombopelviennes conduisant au syndrome du déséquilibre dorsal du Dr Janda [3, 4]. Le point de vue somato-émotionnel, exprimé pour la première fois par l'impressionnant et complexe Wilhelm Reich, a été suivi par les bio-énergéticiens et les psychologues centrés sur le corps adeptes de la psychologie intégrative [5–7]. Sur le plan physiologique, le travail sur les différents morphotypes de William Sheldon – mesurant l'ectomorphisme, le mésomorphisme et l'endomorphisme – a cherché à relier la forme du corps à des tendances physiologiques et psychologiques. Même si le travail de Sheldon a engendré des controverses à différents niveaux, il reste très intéressant car il permet d'identifier les *doshas* – qui correspondent à ces morphotypes dans l'Âyurveda – et d'adapter le plan thérapeutique en conséquence [8].

Notre outil d'évaluation repose sur le concept de « tenségrité » énoncé à la fin du chapitre 1. Les praticiens recherchant l'alignement biomécanique et d'autres formes d'efficacité du mouvement, ainsi que l'initiation kinesthésique (la perception précise de la situation de notre corps dans l'espace et de la façon dont il bouge), ou même un bien-être psychosomatique, devront prendre en considération les propriétés uniques que la géométrie de la tenségrité partage avec le

corps humain. Cela inclut la capacité unique de la tenségrité à la « relaxation dans la longueur » et ses propriétés distributives, gérant la tension ou le traumatisme local en les dispersant via de petits ajustements sur l'ensemble du système (voir fig. A1.81).

À mesure que les patients résolvent leurs schémas dysfonctionnels, ils se rapprochent d'un équilibre de « tenségrité fasciale coordonnée » entre les lignes, créant un « point neutre » résilient et stable autour duquel se produit le mouvement [9]. Lorsque la tension accumulée se résout dans l'efficacité et l'aisance souhaitées, les entretoises des os semblent littéralement flotter dans un réseau équilibré de tissus de collagène résistants, incluant le lit ligamentaire plus étroitement adhérent ainsi que le système myofascial pariétal agencé dans les méridiens longitudinaux qui sont l'objet de cet ouvrage.

La modélisation de la structure humaine selon ce processus ne fait que débuter, mais une certaine complexité existe déjà dans les modèles de tenségrité de Tom Flemons **(**www.intensiondesigns.ca – fig. 11.1). La relation entre les os, les myofascias et les ligaments est mieux perçue lorsque l'icosaèdre de tenségrité courant est modifié pour se rapprocher de celui de la figure 11.2, qui est le même ensemble de relations, simplement décalé au niveau des points d'attaches : un processus que nous voyons se produire dans le réseau de tissu conjonctif *in vivo* dans les films du Dr J.-C. Guimberteau (voir fig. A198 à A1.100) (www.anatomytrains.com – vidéo réf : Interior Architectures).



FIG. 11.1 Les divers et merveilleux modèles de Tom Flemons (www.intensiondesigns.ca) montrent des similitudes manifestes avec la réponse posturale et les

schémas de compensation humains. À chaque reprise, ces modèles deviennent plus sophistiqués et s'approchent de plus en plus du mouvement humain.

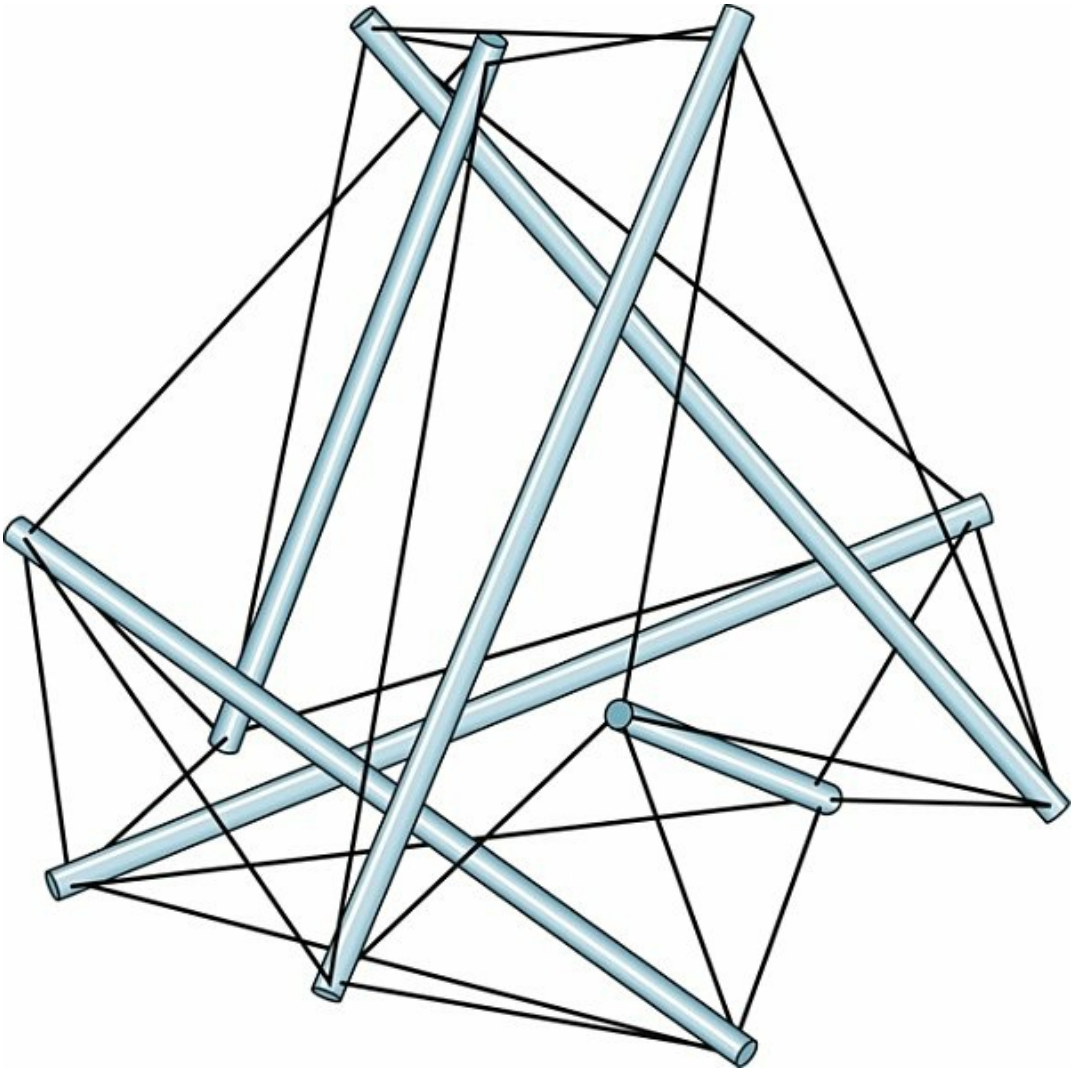

FIG. 11.2 L'icosaèdre de tenségrité montré à la figure A1.80A est couramment utilisé par les défenseurs de la tenségrité comme simple modèle de démonstration. Nous représentons ici le même modèle, sauf que les extrémités des chevilles ont glissé et se sont rapprochées l'une de l'autre de sorte que la même construction s'est transformée en un tétraèdre tronqué.

Notre corps fonctionne plus comme ce modèle encore très simplifié. Cela se traduit par : 1) une structure moins déformable, plus stable ; 2) les parties longues des élastiques sont parallèles aux chevilles, tout comme la plupart de nos myofascias sont parallèles aux os, en particulier dans les membres ; et 3) les parties courtes des élastiques qui fixent entre elles les extrémités des os ressemblent aux ligaments articulaires. Bousculez l'un des os, comme dans un accident, et la tension est fortement transférée à ces ligaments.

La tenségrité fasciale implique une homogénéité du tonus le long de chaque ligne et entre les lignes – avec des tolérances pour tenir compte des différences dans les types de fibres musculaires et des variations de densité du superficiel au profond (vidéo 1.2 ). Des observations anecdotiques et cliniques informelles suggèrent que provoquer ce tonus homogène augmente la longueur, l'aisance, l'ampleur du mouvement et l'adaptabilité du patient à prévenir les blessures en termes somatiques et psychosomatiques. Pour atteindre ces sommets pour nous-mêmes et pour nos patients, nous devons d'abord avoir une lecture précise de là où en est exactement le squelette au regard de ses écarts parfois infimes, mais révélateurs par rapport à l'équilibre symétrique vertical. Cela nous permettra de cartographier avec précision les méridiens et les composants des tissus mous nécessaires pour améliorer l'état d'équilibre et de soutien.

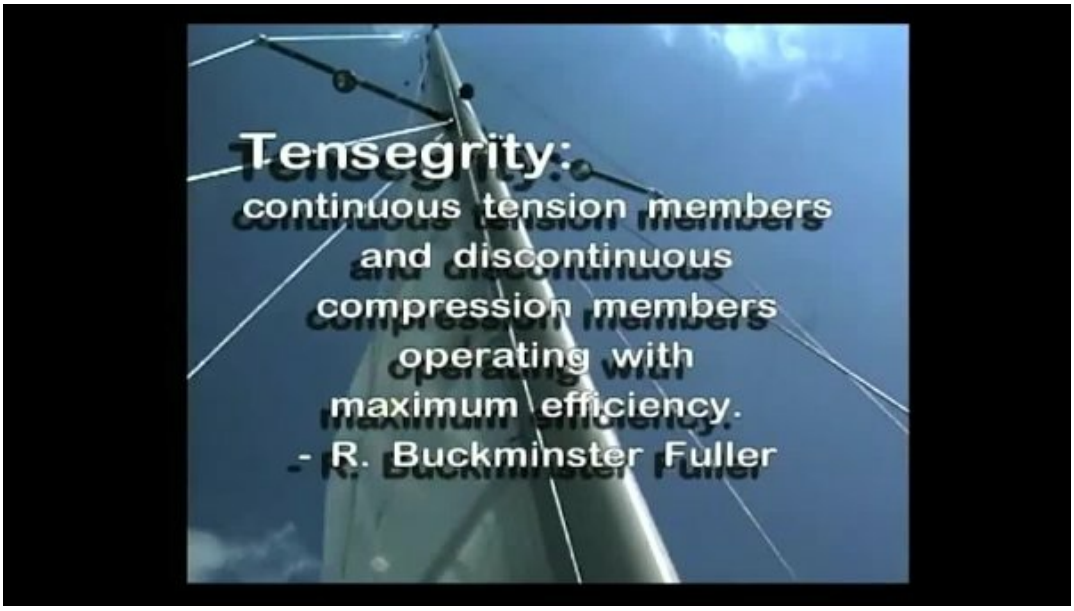

Vidéo 1.2 Tenségrité fasciale : partie 1

La première partie de ce chapitre présente la procédure d'évaluation de n'importe quelle posture en utilisant les méridiens myofasciaux, en mettant l'accent sur la description précise de la position du squelette. Le corps du chapitre analyse la posture debout de plusieurs « patients » au moyen de cette procédure afin de décider d'une stratégie fondée sur une séance unique ou de multiples séances. La dernière partie esquisse certains des éléments plus subjectifs du processus de « Lecture du corps » ou de cartographie des *Anatomy Trains*.

Méthode d'évaluation posturale globale

De nombreuses formes de manipulation à orientation structurelle utilisent une analyse de la posture debout comme guide dans l'élaboration d'une stratégie thérapeutique. Les ostéopathes, les chiropracteurs, les physiothérapeutes, les spécialistes des tissus mous et les éducateurs du mouvement (selon la technique d'Alexander) ainsi que les professeurs de yoga ont utilisé diverses grilles, divers fils à plomb et graphiques pour faciliter l'évaluation de la symétrie et de l'alignement du patient [8, 10–12]. Notre approche et notre vocabulaire insistent sur les interrelations au sein même du corps de

la personne plutôt que sur sa relation avec qui que ce soit ou selon un idéal platonicien. Pour cette raison, les photographies présentées ici sont exemptes de référence extérieure – sauf pour la ligne de gravité telle que représentée dans l'orientation de l'image.

Il est important d'« exposer » et non d'« imposer » l'usage approprié du corps. Qu'il soit bénéfique d'avoir un alignement vertical aisé dans le champ gravitationnel terrestre, puissant avec un minimum d'altération possible est une notion incontournable dans notre propos. Mais qu'il faille contraindre une personne d'une manière quelconque à une symétrie « gauche-droite » ou même à une posture « droite » est beaucoup plus contestable. L'alignement et l'équilibre sont dynamiques et neurologiquement adaptatifs, et non pas statiques et biomécaniquement fixés. Les réflexes posturaux et la connexion émotionnelle avec la tension musculaire sont profondément inscrits dans la structure du mouvement au niveau cérébral. Il faut donc expliquer et non simplement imposer au patient l'idée des relations structurelles efficaces pour qu'il l'adopte en lui-même. L'idée est d'aider le patient dans le processus de « sortie du moule » et non de l'enfermer dans un idéal postural particulier. La première solution soulage la tension et conduit à de nouvelles découvertes ; la seconde ajoute de la tension là où il y en a déjà.

L'objectif d'une telle analyse est de comprendre le schéma – c'est-à-dire l'« histoire » du patient si vous préférez – inhérent à l'agencement musculosquelettique de chaque personne, pour autant qu'une telle tâche soit réalisable au moyen d'une méthode analytique. L'utilisation d'une telle analyse uniquement pour identifier les « défauts » posturaux et les corriger limiterait sévèrement le raisonnement du praticien et la responsabilisation du patient.

Une fois saisi le schéma sous-jacent des liens, la (ou les) méthode(s) thérapeutique(s) peu(ven)t être employée(s) pour le résoudre. L'application des méridiens myofasciaux des *Anatomy Trains* à la posture debout est une étape essentielle dans ce processus de compréhension des schémas structurels d'effondrement et de raccourcissement, mais ce n'est pas la première étape. La section suivante présente une méthode d'analyse structurelle en cinq étapes :

1. décrire la **géométrie squelettique** (où se situe le squelette dans l'espace et quelles sont les relations intrasquelettiques ?) ;
2. évaluer le **schéma des tissus mous** qui crée ou maintient cette position (muscles individuels, fascias ou méridiens myofasciaux) ;
3. synthétiser un **historique d'intégration** qui tienne compte autant que possible du schéma global ;
4. élaborer une **stratégie** à court ou long terme pour résoudre les éléments indésirables du schéma dysfonctionnel ;
5. **évaluer et réviser** la stratégie à la lumière des résultats observés et des observations de la palpation.

Étape 1 : un vocabulaire de position

Terminologie

Pour décrire la géométrie du squelette – la position du squelette dans l'espace –, nous avons élaboré un langage simple, intuitif, mais sans ambiguïté, qui peut être utilisé pour décrire toute position dans l'espace, mais que nous utilisons ici pour décrire les relations interosseuses en position debout. Le vocabulaire provient de notre ancien collègue Michael Morrison [13]. Ce langage a le double avantage d'être compréhensible (et donc responsabilisant) pour les professionnels, les patients et les étudiants, tout en étant aussi capable de donner suffisamment de détails pour satisfaire le dialogue de praticien à praticien ou des praticiens aux mentors les plus exigeants. Il a l'inconvénient de ne pas se conformer à la terminologie médicale classique (par exemple un pied « varus » et « valgus » ou « en pronation »). Comme ces termes sont souvent utilisés de façon contradictoire ou imprécise, cet inconvénient pourrait se transformer en avantage sur le long terme.

Les quatre termes employés ici sont : « *inclinaison (ou bascule uniquement pour le bassin)*», « *courbure* », « *rotation* » et « *décalage* ». Ces termes décrivent la relation d'une portion osseuse du corps à une autre ou, parfois, à la ligne de gravité, à l'horizontale ou à une autre référence extérieure. Ils sont modifiés par les adjectifs de position

classiques : « *antérieur* », « *postérieur* », « *gauche* », « *droit* », « *supérieur* », « *inférieur* », « *médial* » et « *latéral* ». Ces termes modificatifs, s'il y a une ambiguïté quelconque, renvoient au haut ou à l'avant de la structure nommée. « Gauche » et « droit » font toujours référence à la gauche et à la droite du patient, non de l'observateur.

À titre d'exemples, dans une inclinaison latérale gauche de la tête, le haut de la tête s'inclinerait vers la gauche et l'oreille gauche se rapprocherait de l'épaule gauche. Un décalage postérieur de la cage thoracique par rapport au pelvis signifie que le centre de gravité de la cage thoracique est situé derrière le centre de gravité du pelvis – une posture courante pour les mannequins. Dans une rotation gauche de la cage thoracique par rapport au pelvis, le sternum se situerait plus à gauche que la symphyse pubienne (tandis que les processus épineux thoraciques pourraient s'être déplacés vers la droite dans le dos). Une rotation médiale du fémur signifie que l'avant du fémur est tourné en direction de la ligne médiane. Cette utilisation des modificatifs est une convention arbitraire, mais compréhensible intuitivement par la plupart des auditeurs (fig. 11.3).



FIG. 11.3 Ces postures délibérément exagérées montrent (A) un décalage gauche du pelvis par rapport aux pieds, un décalage droit des côtes par rapport au pelvis et un décalage gauche de la tête par rapport aux côtes. On observe que la tête n'est pas décalée par rapport au pelvis. Bien que nous ne puissions pas les voir directement, nous pouvons supposer qu'il y a de multiples courbures dans le rachis. Le pelvis présente une bascule droite et la tête et les épaules, une inclinaison gauche. Dans B, nous voyons un décalage antérieur de la tête par rapport aux côtes et un décalage antérieur des côtes par rapport au pelvis. Cela implique des courbures postérieures (lordose) aussi bien à l'étage cervical qu'à l'étage lombaire, ainsi que des rotations latérales des quatre membres. Le pelvis semble présenter une bascule antérieure, mais ni les

côtes ni la tête ne sont inclinées par rapport au sol. Dans C, nous voyons une bascule gauche du pelvis, une inclinaison droite de la cage thoracique et de la ceinture scapulaire et une inclinaison gauche de la tête, avec une courbure gauche simultanée des vertèbres lombaires et une courbure droite des vertèbres thoraciques. Le fémur droit montre une rotation latérale, tandis que le gauche montre une rotation médiale par rapport au tibia.

Une des forces de cette terminologie est que ces termes peuvent être appliqués à une description globale rapide des principales caractéristiques de la posture ou utilisés de manière très précise pour démêler les relations intersegmentaires, intrapelviennes, intertarsiennes complexes ou de la ceinture scapulaire.

Par rapport à quoi ?

Étant donné que les termes sont employés sans référence à une grille extérieure ou un repère spécifique, il est très important de préciser avec certitude *quelles* sont les deux structures comparées. Pour prendre un exemple courant qui est source de bien des malentendus : qu'entendons-nous par « bascule antérieure du pelvis » (parfois qualifiée en physiothérapie de « rotation antérieure » du pelvis) ?

En imaginant que nous partagions la compréhension de ce que représente une bascule antérieure du pelvis, la confusion persistera tant que nous ne répondrons pas à la question : « Par rapport à quoi ? » Si nous comparons logiquement la bascule du pelvis à la ligne horizontale du sol, par exemple, cette lecture ne nous mènera pas à des protocoles thérapeutiques utiles pour le myofascia qui va du fémur au pelvis : ces tissus relient le pelvis au fémur et non le pelvis au sol (fig. 11.4). Étant donné que le fémur peut souvent être en bascule antérieure, le pelvis peut facilement être (et est assez souvent) en bascule antérieure par rapport au sol tout en étant en même temps en bascule postérieure par rapport au fémur (voir fig. 11.4C). Les deux descriptions sont exactes si l'on se met d'accord sur le point de référence – mais, en pratique, c'est souvent la confusion qui règne sur

ce point.

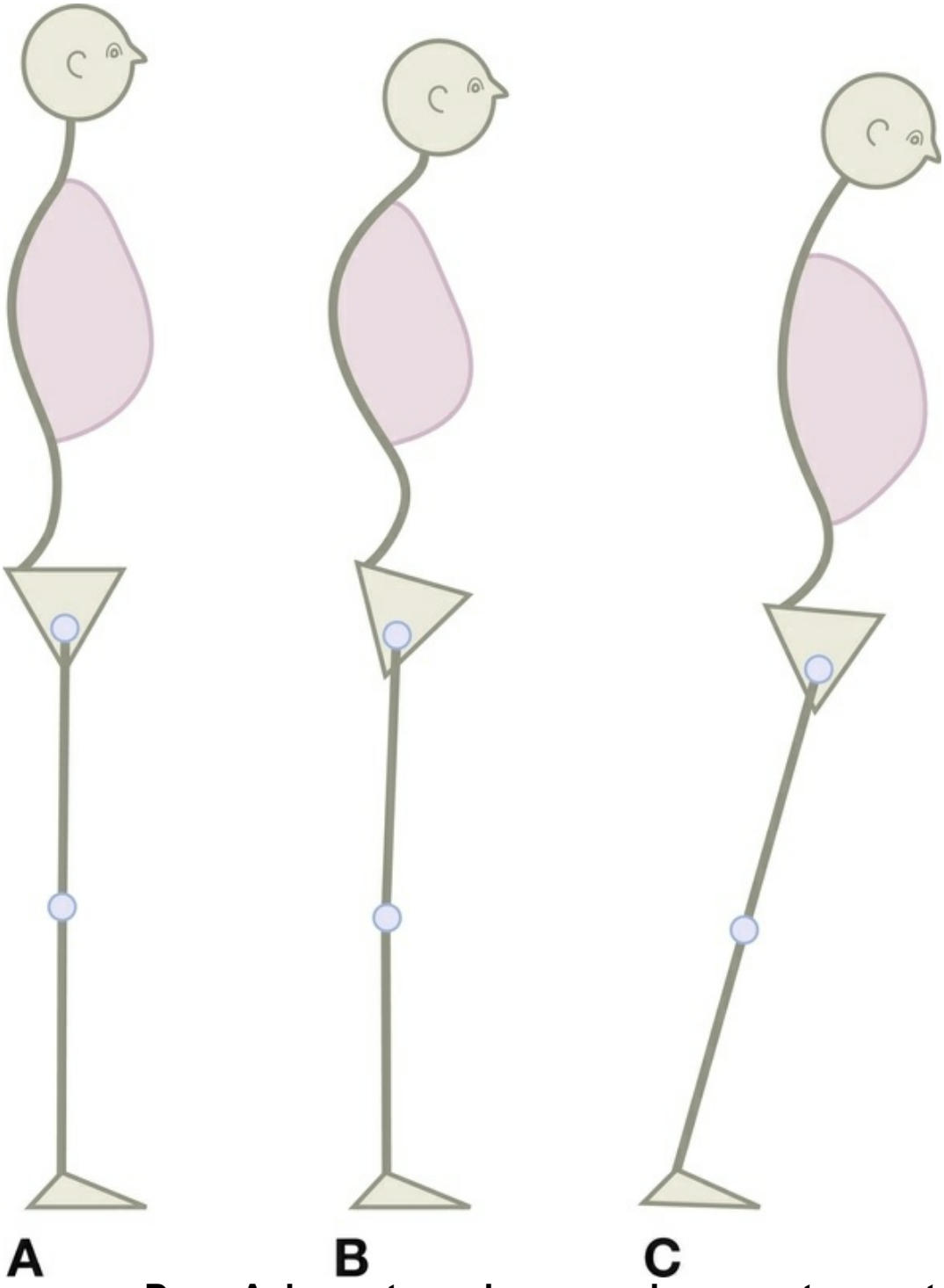

FIG. 11.4 Dans A, la posture plus ou moins « neutre » est représentée de manière schématique. Si, pour quelques

pages, nous acceptons la convention de ces schémas, nous voyons que, dans B, le pelvis est en bascule antérieure – le haut du pelvis est incliné vers l'avant – par rapport au fémur *et* au sol. Dans C, nous voyons la situation, courante mais souvent mal évaluée, du pelvis en bascule antérieure par rapport au sol, mais en bascule postérieure par rapport au fémur. « Par rapport à quoi ? » est une question pertinente.

Lorsque vous employez ces termes, prenez garde à préciser, en particulier si vous débutez, les deux éléments que vous comparez.

Définitions – inclinaison, courbure, décalage et rotation

- ***Inclinaison.*** « Inclinaison » (ou « bascule » pour le bassin) décrit des déviations simples par rapport à la verticale ou à l'horizontale, en d'autres termes, une partie du corps ou un élément du squelette plus haut d'un côté que de l'autre. Bien que l'inclinaison puisse être décrite comme une rotation d'une partie du corps autour d'un axe horizontal (gauche-droite ou antéropostérieur), l'« inclinaison » a une signification courante facile à comprendre (prenez comme exemple la Tour de Pise).

L'« inclinaison » (ou bascule pour le bassin) est modifiée par la direction selon laquelle le haut de la structure est incliné. Ainsi, dans une bascule à gauche de la ceinture pelvienne, l'os de la hanche droite du patient est plus haut que le gauche et le haut de son pelvis pointe en direction de la gauche (fig. 11.5A). Une bascule antérieure de la ceinture pelvienne implique que l'os pubien soit en position inférieure par rapport aux épines iliaques postérieures et une bascule postérieure implique l'inverse (fig. 11.5B). Dans une inclinaison de la tête du côté droit, l'oreille gauche est plus haute que la droite et les plans du visage s'inclinent vers la droite (fig. 11.5A). Dans une bascule postérieure de la tête, les yeux regardent vers le haut, l'arrière de la tête se rapproche des processus épineux du cou et le haut de la tête bascule en arrière (fig. 11.5B). Dans la figure 11.4C, les membres

inférieurs sont en bascule antérieure et le bassin est en bascule postérieure par rapport aux fémurs. Dans ce schéma, la tête est en bascule antérieure – regard vers le bas –, ce qui est une position équivalente à celle du bassin à la figure 11.4B. Notre terminologie s'applique donc de manière cohérente à l'ensemble du corps.

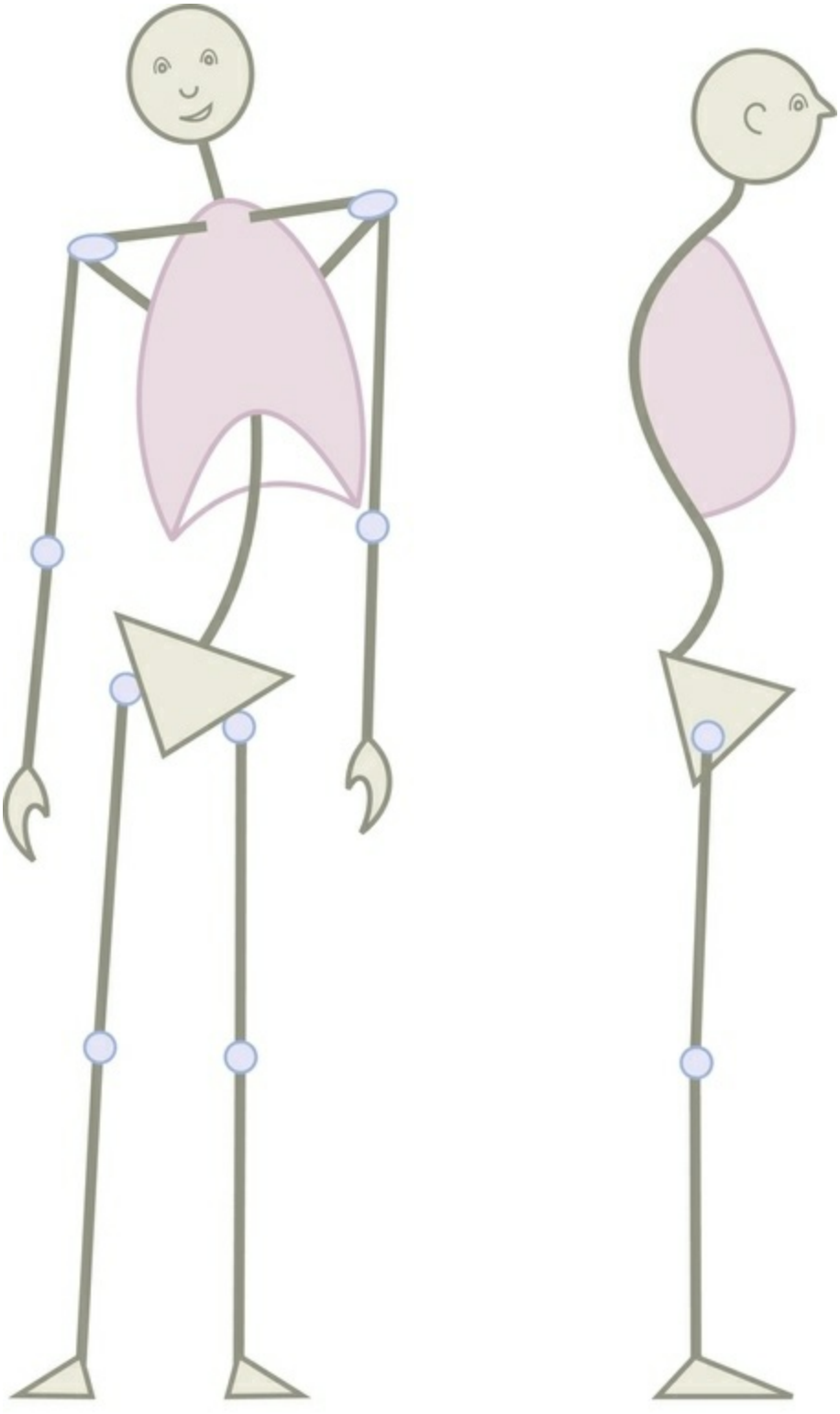

FIG. 11.5 **Dans A, le pelvis est en inclinaison gauche, du fait d'une jambe gauche courte. Cela a conduit à une**

courbure droite compensatoire du rachis, une inclinaison droite de la ceinture scapulaire et un décalage gauche de la cage thoracique par rapport au pelvis. Dans B, nous voyons une bascule antérieure du pelvis, avec une courbure postérieure des vertèbres lombaires et un décalage antérieur de la tête dû à la courbure antérieure du rachis thoracique supérieur. Le cou est donc en bascule antérieure et ce n'est que grâce à une courbure postérieure importante des vertèbres cervicales supérieures que cette personne peut maintenir une position horizontale du regard – à comparer à la fig. 11.3B.

On parle souvent d'inclinaison pour la tête, la ceinture scapulaire, la cage thoracique, les os du tarse et de bascule pour le bassin. Le terme « inclinaison » peut être utilisé plus largement, comme dans « une inclinaison du torse du côté droit par rapport à la gravité », ou de manière très spécifique, comme dans « une bascule antérieure de la scapula gauche par rapport à la droite », ou « une bascule postérieure de l'os coxal droit par rapport au sacrum », ou « une inclinaison médiale de l'os naviculaire par rapport au talus ». Là encore, pour la clarté de la communication et l'exactitude dans la traduction de ce langage dans la stratégie d'interprétation pour les tissus mous, il est très important de comprendre par rapport à quoi on compare le terme utilisé : une « bascule antérieure du pelvis par rapport au fémur » est une observation utile ; une simple « bascule antérieure du pelvis » ouvre la porte à la confusion.

- ***Courbure.***Une « courbure » est simplement une série d'inclinaisons aboutissant à une courbe, généralement appliquée au rachis. Si le rachis lombaire est courbé sur le côté, cela peut être décrit comme une série d'inclinaisons entre chacune des vertèbres lombaires, que nous résumons habituellement sous forme de courbure – sur le côté, antérieurement ou postérieurement. Dans l'inclinaison droite de la figure 11.5A, le haut de L1 regarde plus vers la droite du

patient que le haut de L5.

Le rachis lombaire normal montre donc une courbure postérieure (lordose) et le rachis thoracique normal une courbure antérieure (cyphose). Une hyperlordose du rachis peut être décrite généralement comme une « courbure postérieure excessive dans les lombaires inférieures », ce qui est parfois spécifié de manière plus détaillée. Une courbure lombaire basse importante pourrait être analysée lors des investigations de la manière suivante : « les lombaires présentent une courbure postérieure prononcée de L5-S1 à L3 environ, mais une courbure antérieure de L3 à T12 ».

Dans le rachis, la différence essentielle entre une inclinaison et une courbure repose sur le fait de savoir si la déviation par rapport à la « normale » concerne un ou plusieurs segments de vertèbres, et c'est bien souvent la deuxième proposition qui est observée. Si la cage thoracique est inclinée vers la droite, nous pouvons supposer soit que le pelvis est également incliné vers la droite de sorte que les lombaires restent alignées, soit, plus vraisemblablement, comme dans la figure 11.5A, que le rachis lombaire présente une courbure vers la droite. Par ailleurs, la mécanique rachidienne veut qu'une inclinaison gauche au niveau des lombaires implique très probablement une tendance à une rotation vers la droite de certaines de ces vertèbres. Le rachis peut présenter une courbure non compensée mais, souvent, il présente deux courbures qui se compensent mutuellement, et les schémas rachidiens plus complexes, telle la scoliose, peuvent présenter trois voire quatre courbures sur les deux douzaines de segments vertébraux.

- ***Rotation.*** Dans une posture debout, les rotations se produisent généralement autour d'un axe vertical dans le plan horizontal ; elles s'appliquent donc souvent, par exemple, au fémur, au tibia, au pelvis, au rachis, à la tête, à l'humérus ou à la cage thoracique. Les rotations sont désignées en fonction de la direction dans laquelle regarde la partie antérieure de la structure désignée. Par exemple, dans une rotation gauche de la tête (par rapport au pelvis), le nez ou le menton regarde

vers la gauche du pubis (fig. 11.6A). Dans la figure 11.6A, la tête et la cage thoracique présentent toutes les deux une rotation droite par rapport au pelvis, mais pas de rotation l'une par rapport à l'autre. Cette observation est cruciale d'un point de vue stratégique : tenter de réduire la rotation de la tête de cette personne en utilisant les muscles du cou serait voué à l'échec ; ce sont les structures situées entre les côtes et le pelvis qui régissent ce schéma de rotation.

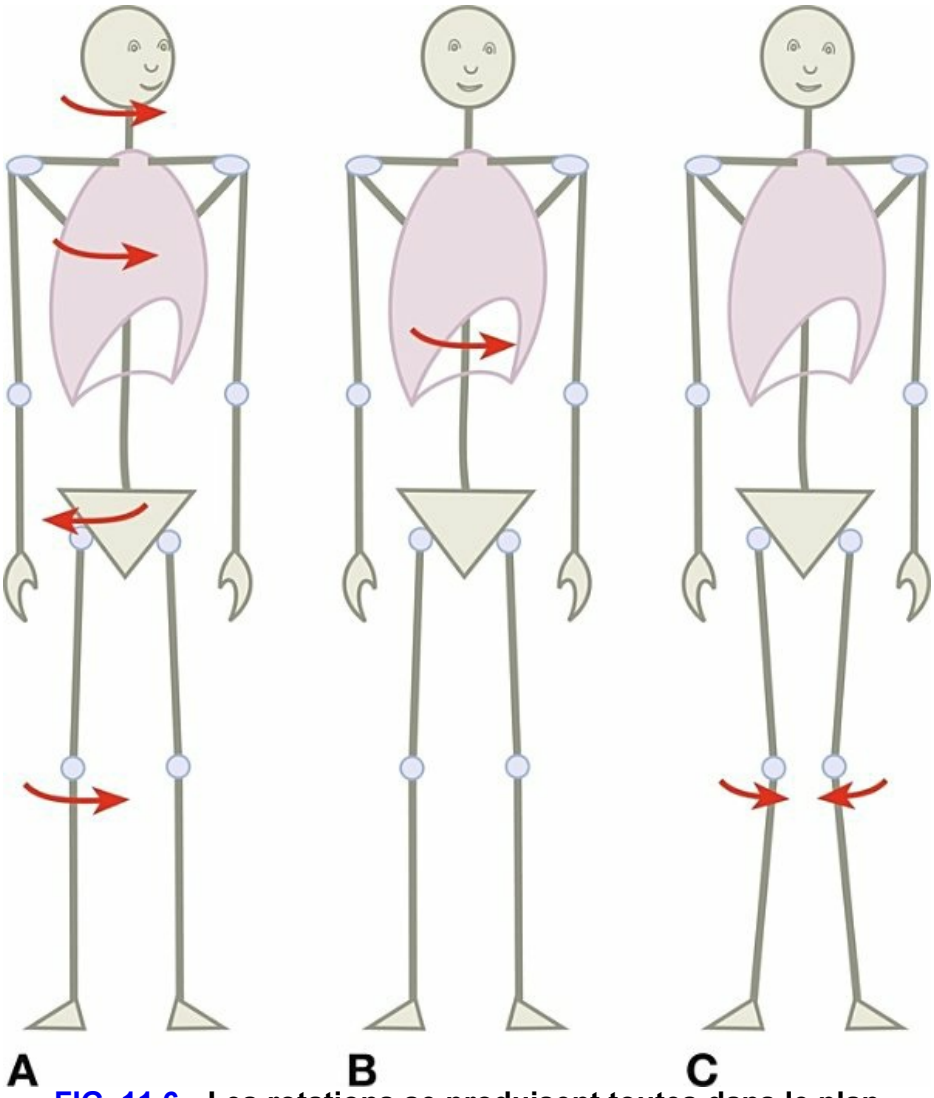

FIG. 11.6 Les rotations se produisent toutes dans le plan horizontal, autour d'un axe vertical, et elles sont précisées gauches ou droites (pour les structures axiales [A]) ou médiales et latérales (pour les structures appariées [C]). Les rotations se

compensent fréquemment l'une l'autre depuis le sol vers le haut (A). Une rotation dans le milieu, comme dans B (ou représentée à la fig. 11.3A), n'est pas aussi simple à dénouer qu'il y paraît.

Notez que, si la cage thoracique était en rotation gauche par rapport au pelvis, la tête pourrait être en rotation droite par rapport à la cage thoracique et pourtant rester neutre par rapport au pelvis ou aux pieds (fig. 11.6B). Dans ce cas, la stratégie thérapeutique devrait s'attacher au déséquilibre de torsion/rotation dans les tissus cervicaux et lombaires (ainsi que dans les structures scapulaires à axiales) pour résoudre ce schéma plus complexe.

Dans les structures paires, nous utilisons le terme de rotation médiale ou latérale (fig. 11.6C). Si ce vocabulaire est couramment utilisé concernant la rotation fémorale ou humérale, nous l'étendons à toutes les structures. Ce que l'on appelle communément une « protraction » de la scapula serait, dans notre vocabulaire, une « rotation médiale » de la scapula, puisque la surface antérieure de la scapula se tourne vers la ligne médiane. Une rotation médiale du calcanéus accompagne souvent ce que l'on appelle un pied en « pronation » (ce que nous appellerions, et pas juste pour semer la confusion, un pied en « inclinaison médiale »).

- ***Décalage***. Le « décalage » est un terme plus large mais utile pour les déplacements du centre de gravité d'une région (déplacements latéraux droite-gauche, déplacements antérieur-postérieur ou supérieur-inférieur). La danse balinaise et la danse thaï impliquent beaucoup de décalages de la tête – mouvement d'un côté à l'autre tandis que les yeux restent à l'horizontale. La cage thoracique peut de même se décaler postérieurement ou latéralement tout en restant relativement verticale par rapport au sol (fig. 11.7A, B). De tels décalages impliquent couramment des inclinaisons et des courbures qui accompagnent bien souvent des rotations. Nous pouvons utiliser la terminologie, si nécessaire, pour préciser ces relations particulières, mais nous avons trouvé que des phrases telles que « décalage latéral gauche de la cage

thoracique » ou « la tête est décalée vers la droite par rapport au pelvis » sont des formulations adaptées pour une évaluation initiale.

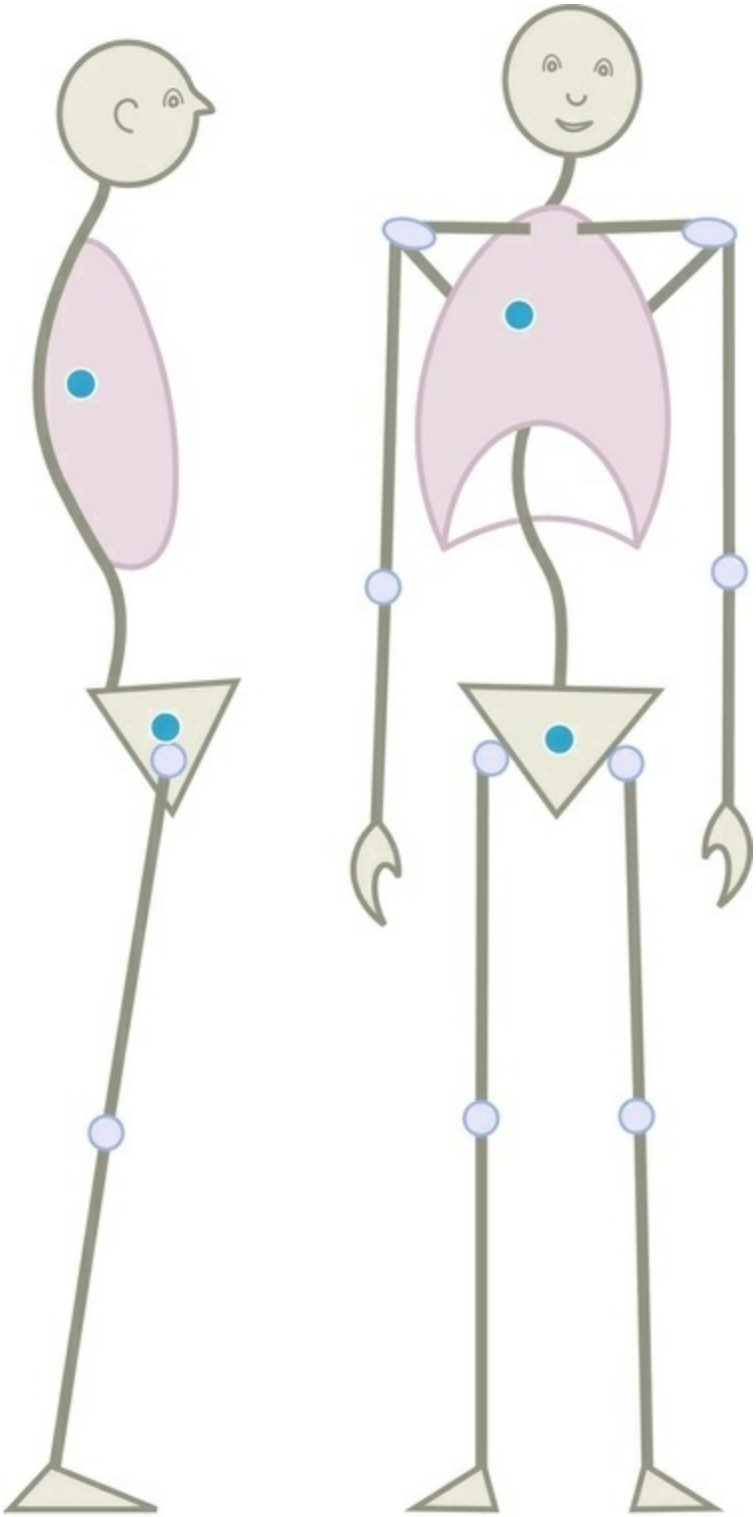

FIG. 11.7 **Dans A, on note une bascule antérieure des membres inférieurs qui crée un décalage antérieur du pelvis par rapport aux pieds, mais le pelvis présente une bascule postérieure par**

rapport aux fémurs. Dans ce schéma, la cage thoracique est en décalage postérieur par rapport au pelvis et la tête en décalage antérieur par rapport à la cage thoracique, selon un schéma malheureusement banal dans le monde occidentalisé. Notez que les côtes sont presque au neutre par rapport aux pieds et que la tête est pratiquement au neutre par rapport au pelvis. Résoudre ce schéma implique une libération des tissus mous dans presque chaque segment du corps. Dans B, le pelvis est neutre par rapport aux pieds, mais les côtes sont décalées vers la droite par rapport au pelvis et la tête décalée vers la gauche par rapport aux côtes. Le pelvis et la tête sont donc relativement neutres, mais si vous commencez à décaler la cage thoracique sur le pelvis par la manipulation ou l'entraînement, la tête va généralement se décaler vers la gauche par rapport au pelvis, imposant un travail entre les côtes et la tête.

La scapula mobile est souvent décalée dans l'une des six directions décrites dans cet ouvrage[1]. Le pelvis est couramment décrit comme étant en décalage antérieur (comme dans la fig. 11.7A) ou postérieur par rapport aux malléoles, en sachant que certaines inclinaisons doivent se produire tout le long de la cuisse ou de la jambe pour que cela arrive. Une protraction de l'épaule implique un décalage latéral de la scapula sur les côtes, ajoutant une rotation médiale à mesure qu'elle glisse autour de la cage thoracique. Un polygone de sustentation large[2] pourrait être décrit comme un décalage latéral des pieds par rapport aux hanches. Le genu varum implique un décalage latéral (probablement accompagné d'une rotation) des genoux.

Aucun de ces termes n'exclut l'autre. Une cage thoracique peut avoir son centre de gravité décalé par rapport au pelvis, avec ou sans inclinaison et, de plus, avec ou sans rotation. L'identification d'une situation n'élimine pas les autres.

Encore plus de détails

Ce vocabulaire simple, mais exhaustif, permet une ébauche rapide ou peut être utilisé pour décrire une série de relations très détaillées. Ce qui pourrait se présenter à première vue comme « l'inclinaison droite de la ceinture scapulaire » dans notre esquisse rapide (comme dans la fig. 11.5A) pourrait être analysé, après un examen plus poussé, comme

« une inclinaison droite de la ceinture scapulaire avec bascule antérieure et rotation médiale de la scapula droite et un décalage médial de la scapula gauche ». Cela permet au praticien d'être aussi détaillé ou aussi général que nécessaire. La description peut être facilement consignée et transmise avec précision à un autre praticien ou mentor par téléphone ou e-mail pour demander de l'aide ou décrire une stratégie fructueuse que d'autres pourraient suivre.

À ce niveau beaucoup plus détaillé, il est bon de se concentrer sur le rachis, les épaules et les pieds pour préciser comment ce vocabulaire peut être appliqué de manière cohérente. Comme nous l'avons noté, nous pourrions donner une description générale (par exemple, « le rachis au niveau du torse est généralement en rotation droite »), ou bien nous pourrions apporter un haut niveau de détail si nécessaire (par exemple, « le rachis est en inclinaison gauche et en rotation droite à partir du sacrum jusqu'à L3, en inclinaison droite et en rotation gauche de L3 jusqu'à T10, puis en rotation droite de T10 jusqu'à T6 environ, en courbure antérieure jusqu'aux vertèbres thoraciques supérieures et de nouveau en rotation gauche au niveau des cervicales de façon à ramener la tête dans la même direction que le pelvis »). L'ébauche initiale de l'observation telle que décrite précédemment est relativement utile pour comprendre globalement quels méridiens myofasciaux pourraient être impliqués. La description plus détaillée est utile pour la stratégie spécifique de dérotation des vertèbres et d'accès spécifique à un muscle local, ou même des bandelettes musculaires particulières dans le cadre de plans de traitement.

Les épaules

Dans une esquisse générale, la ceinture scapulaire pourrait être décrite dans son ensemble, par exemple, en inclinaison gauche ou droite ou en décalage supérieur ; mais une stratégie raisonnée nécessite une description bien plus détaillée de chaque clavicule, scapula et humérus.

Les scapulas sont particulièrement intéressantes en raison de leur grande mobilité. Décrire simplement une épaule comme « en protraction » ou « en rétraction » peut facilement, et même

nécessairement, omettre bien des détails qui sont au cœur de la spécificité des tissus mous. Imaginez une scapula décrite de la façon suivante : « la scapula droite est en rotation médiale, en bascule antérieure et en décalage postérieur » (fig. 11.8). Le terme « protraction » pourrait être appliqué à cette scapula, mais il ne déterminerait pas le degré de la rotation médiale ou ne préciserait pas la bascule antérieure ou la façon dont l'épaule était positionnée dans l'axe antéropostérieur sur la cage thoracique. Or, toutes ces caractéristiques ont des implications importantes pour la compréhension du schéma d'utilisation de l'épaule de la personne et donc pour notre stratégie de travail. Une épaule en décalage latéral nous conduirait directement au fascia du muscle dentelé antérieur ou du muscle subscapulaire ou aux languettes supérieures du muscle petit pectoral. L'élément de bascule antérieure nous enverrait à la partie inférieure du petit pectoral et au fascia clavipectoral. Le décalage postérieur nous inciterait à élaborer une stratégie sur le faisceau moyen du muscle trapèze et à accentuer un travail au niveau de l'aisselle. Avec ce niveau de description, nous abordons notre stratégie thérapeutique avec une précision beaucoup plus grande. Cela permet également un discours dans le domaine du travail corporel où la pensée logique peut remplacer la pensée magique.



FIG. 11.8 Les épaules sont en décalage postérieur – par rapport à la cage thoracique –, mais en rotation médiale pour ramener la glène antérieurement vers le bord vertébral, amenant ainsi la face antérieure de la scapula à davantage regarder la ligne médiane ; ainsi, une « rotation médiale » de la scapula est un élément essentiel de la protraction.

Les pieds

Le pied de l'humain plantigrade est suffisamment complexe pour mériter une attention spéciale. Lorsque nous utilisons le terme « rotation » pour décrire la tête ou le rachis, nous avons un sens intuitif de ce que cela signifie. Il en est de même pour les inclinaisons du pelvis et de la ceinture scapulaire et les rotations de l'humérus et du fémur. Lorsque nous parlons des pieds, en revanche, le grand axe des métatarsiens et du pied lui-même est horizontal. Par conséquent, la « rotation latérale » du pied indiquera que les orteils sont en position plus latérale que les talons – mais alors il nous faut nous demander : « Par rapport à quoi ? » La rotation se produit-elle dans le pied lui-même, au niveau de la cheville, dans le genou ou au niveau de la hanche ?

Si la partie supérieure du pied (face dorsale) est beaucoup plus latérale que la partie inférieure (face plantaire) et que le poids se décale vers l'extérieur (pied en supination), nous dirons que le pied est « en inclinaison latérale ». À l'inverse, un pied qui tombe vers l'intérieur serait « en inclinaison médiale » (voir fig. 9.49). À l'extrême, on peut également avoir une « rotation » du pied lui-même, ce qui veut dire que les métatarsiens sont en direction plus latérale ou plus médiale que le talon. La personne qui a un hallux valgus (ou « oignons ») pourrait de manière pédante être décrite comme ayant un « hallux en rotation latérale » ou un « gros orteil en rotation latérale » (ceci en utilisant la ligne médiane du corps plutôt que la ligne médiane du pied comme référence).

Étant donné que le calcanéus est souvent une clé de voûte de la partie postérieure du corps et de l'articulation sacro-iliaque, nous

proposons quelques exemples de description du calcanéus. Pour un individu dont la partie supérieure du calcanéus est plus vers la ligne médiane du corps que la partie inférieure, nous dirons que le « calcanéus est en inclinaison médiale ». Si la face latérale du calcanéus regarde bien plus antérieurement que sa face médiale, la partie antérieure de l'os plus tournée en direction médiale, il serait qualifié – de manière cohérente mais un peu contre-intuitive – de « calcanéus en rotation médiale (par rapport au tibia ou à l'avant-pied) ». Cette rotation médiale et/ou inclinaison médiale accompagne souvent un pied dit en pronation, synonyme d'affaissement de l'arche. L'importance de chacun de ces paramètres guidera votre stratégie. Faire passer la « bride » de la Ligne Postérieure Superficielle autour du calcanéus est essentiel pour restaurer l'arche plantaire, de même qu'allonger la partie latérale du pied, le long du faisceau latéral du fascia plantaire.

Ces formulations ne nécessitent que quelques heures de pratique pour être maîtrisées et une ou deux semaines d'usage régulier pour se sentir raisonnablement à l'aise. Bien sûr, un langage plus usuel, tel que des « arches basses » ou des « pieds en pronation », peut être utilisé lorsqu'il répond aux besoins du moment, mais la terminologie décrite plus haut peut être utilisée par souci de simplicité et de précision pour résoudre une ambiguïté. Elle a également une neutralité intéressante : la formulation de « genoux en décalage médial avec des fémurs en rotation latérale » est peut-être laborieuse mais, pour le patient, elle est moins humiliante que les « genoux cagneux » et moins rebutante que le « genu valgum » (voir fig. 11.6C).

Une fois que la géométrie squelettique du patient en position debout au repos a été décrite de manière satisfaisante pour le praticien, et consignée soit oralement, soit sous forme de dessin sur un formulaire tel que celui figurant à l'Annexe 3 à l'usage du lecteur, nous passons à la deuxième étape.

Étape 2 : une évaluation des tissus mous

La deuxième étape consiste à appliquer un modèle aux tissus mous afin de voir comment les relations squelettiques telles que nous les

avons décrites pourraient avoir été créées ou sont maintenues. Les méridiens myofasciaux des *Anatomy Trains* sont l'un de ces modèles, celui que nous appliquerons ici, mais des stratégies de type muscle unique ou d'autres modèles disponibles pourraient également être employées [14–18].

L'étape 2 commence par la question : « Quels tissus mous pourraient être responsables du fait d'amener ou de maintenir le squelette dans la position décrite à l'étape 1 ? » Suit immédiatement une seconde question : « À quels méridiens myofasciaux ces unités myofasciales appartiennent-elles et comment sont-elles impliquées dans le schéma ? »

Si l'on détermine que le pelvis présente une bascule antérieure (comme dans la fig. 11.4B), nous pourrions examiner les fléchisseurs de la hanche pour le maintien des tissus mous – par exemple les myofascias des muscles iliaque, pectiné, psoas, droit fémoral ou tenseur du fascia lata (TFL). Une limitation dans l'un des trois premiers nous amènerait à la Ligne Antérieure Profonde ; le muscle droit fémoral nous conduirait à examiner la Ligne Antérieure Superficielle ; le muscle sartorius (c'est peu probable ; il est trop long et trop fin pour assurer un maintien postural) pourrait nous conduire à la Ligne Fonctionnelle Homolatérale ; le TFL suggérerait une implication de la Ligne Spirale ou Latérale. Autre possibilité, le pelvis est tiré supérieurement depuis sa partie postérieure par les muscles érecteurs du rachis (Ligne Postérieure Superficielle) ou le muscle carré des lombes (Ligne Antérieure Profonde ou Ligne Latérale).

Si l'épaule droite s'éloigne davantage des processus épineux que la gauche, nous pourrions regarder si le muscle dentelé antérieur est verrouillé en position raccourcie. Si traiter ce seul muscle entraîne un repositionnement stable de la scapula, fort bien, mais si ce n'est pas le cas, nous serons amenés à évaluer le reste de la Ligne Spirale gauche : les côtes droites sont-elles plus proches de l'EIAS gauche que l'inverse, comme dans la figure 11.5A ? L'allongement des muscles obliques interne gauche et externe droit et des fascias qui les accompagnent permettra peut-être de travailler sur le muscle dentelé pour assurer maintien et intégration.

Il se peut que nous observions que la scapula n'est pas amenée en décalage latéral et inférieur par un muscle dentelé court, mais plutôt qu'elle est en rotation médiale (ce qui implique souvent un certain décalage latéral). Dans ce cas, nous pourrions suspecter le muscle petit pectoral (qui tire en inféromédial sur le processus coracoïde pour créer une rotation médiale ou une bascule antérieure ou les deux). Si le traitement du petit pectoral et de son fascia associé ne résout pas le problème, nous pourrions être amenés à travailler soit sur la Ligne Antérieure Superficielle, soit sur la Ligne Brachiale Antérieure Profonde, soit sur la Ligne Fonctionnelle Antérieure pour voir si « activer » le petit pectoral à partir de ses connexions au niveau du tronc inférieur pourrait aider à une bonne absorption du travail local.

Il est important de garder à l'esprit que des tronçons de lignes pourraient être impliqués sans affecter le méridien dans son intégralité. Il est tout aussi important de garder une vision large du méridien car, selon notre expérience de cet enseignement, les praticiens de presque toutes les écoles ont tendance à tomber dans l'habitude mécaniste d'essayer de nommer les muscles individuels responsables d'une posture observée. Ce n'est pas faux, mais plutôt limitatif et finalement frustrant, car cela laisse de côté la transmission fasciale des forces, l'hystérésis progressive et les effets à distance.

Ce processus de « Lecture du corps » de l'étape 2 est modélisé par les photographies des patients, présentées plus loin. Diverses possibilités d'analyse de la distribution des tissus mous pourraient être employées à ce stade, mais nous avons une préférence évidente pour le schéma des méridiens myofasciaux des *Anatomy Trains*. Ce processus en cinq étapes peut toutefois être utilisé indépendamment de toute méthode particulière.

Lorsqu'on se familiarise davantage avec le système, il ne faut plus qu'une ou deux minutes pour analyser quelles lignes pourraient être impliquées dans la création du schéma observé à l'étape 1. Les rotations du tronc et des membres inférieurs impliquent généralement la Ligne Antérieure Profonde ou la Ligne Spirale ou les deux. Les rotations du membre supérieur impliquent les Lignes Brachiales Antérieure ou Postérieure Profondes. Les divergences latéro-latérales

impliquent souvent des portions de la Ligne Latérale du côté extérieur et de la Ligne Antérieure Profonde au centre. L'équilibre entre les éléments des Lignes Antérieure et Postérieure Superficielles est toujours évalué et noté. S'il s'avère que des muscles isolés créent un type de schéma, nous notons dans quelles lignes ce muscle est lui aussi impliqué. Le positionnement relatif entre les Lignes et leurs plans fasciaux est également important (par exemple, la LAS est en position inférieure par rapport à la LPS, la LAP s'est abaissée par rapport aux lignes plus superficielles, etc.).

En résumé, l'analyse de la configuration des tissus mous à l'étape 2 prend en compte la région où les tissus semblent raccourcis ou fixes, là où ils semblent rallongés ou faibles et là où la structure biologique des lignes a perdu son drapé naturel, c'est-à-dire le schéma courant où la Ligne Postérieure Superficielle a migré vers le haut sur le squelette, tandis que la Ligne Antérieure Superficielle a migré vers le bas, indépendamment du tonus musculaire de la position debout (voir fig. 4.5). Ces éléments peuvent être notés également sur le formulaire de « Lecture du corps ».

Étape 3 : le développement de l'historique d'intégration

À la troisième étape, nous réunissons ces fils de muscles squelettiques avec les tissus mous pour tisser une histoire – une vision globale du schéma musculosquelettique et du mouvement, fondée sur l'histoire du patient et sur tous les facteurs observables ou recueillis au cours d'un interrogatoire [19]. Une version simple (et sur un seul point) de ce processus pourrait ressembler à ce qui suit.

Un patient se présente avec une douleur à l'épaule droite, son côté dominant. En regardant sa constitution, nous observons un raccourcissement de la Ligne Spirale gauche, de la Ligne Fonctionnelle Antérieure droite et de la Ligne Latérale droite, un peu comme la posture exagérée de la figure 11.3C. Le patient est un fervent joueur de tennis et, en l'observant simuler sa façon de jouer au tennis, nous constatons que ces trois lignes sont raccourcies et tirent l'épaule en

inféro-antérieur à distance de la cage thoracique. Cette recherche à court terme pour obtenir plus de puissance a des conséquences négatives à long terme car cela met en tension les muscles trapèze, rhomboïdes et/ou élévateur de la scapula, et entraîne la rupture de l'équilibre tête-cou-épaule.

Sur cette base, vous élaborez une histoire selon laquelle ce jeu de tennis agressif a raccourci le côté droit et éloigné l'épaule du torse. La stratégie sera alors d'allonger ces lignes, tout en amenant ce sportif du dimanche à centrer son coup sur le milieu du corps plutôt qu'au niveau de l'épaule. Cela améliorera son jeu (après une perte de performance temporaire, bien sûr, que certains patients ne pourront pas envisager) et sa longévité dans le sport.

Mais il se pourrait bien entendu que l'éloignement de l'épaule par rapport à l'axe du torse et le raccourcissement du côté droit soient antérieurs à l'intérêt de notre patient pour le tennis, alors ne vous attachez pas trop à votre histoire et soyez prêt à l'abandonner à la lumière de nouvelles informations que vous pourriez recueillir.

Intégrez le plus d'éléments possible dans l'histoire élaborée, en les reliant entre eux pour composer un tout. Dans la réalité, l'histoire peut être beaucoup plus complexe et pourrait avoir une forte composante somato-émotionnelle. Votre histoire ne peut pas rendre compte de tous les éléments observés ; après tout, le patient a vécu ces années sans que tout ne s'agence aujourd'hui comme dans un puzzle. La tentative pour établir un lien entre un pelvis basculé (et la douleur sacro-iliaque qui l'accompagne), un genou en rotation médiale et une cheville en inclinaison médiale du côté opposé en est la preuve. L'histoire peut vous aider à savoir où commencer, même si c'est à quelque distance du site de la douleur, de la tension ou de la lésion.

Peut-être vous souvenez-vous de ces astucieuses boîtes à puzzle chinoises en bois, où, pour que le tiroir s'ouvre, il fallait glisser successivement plusieurs petites pièces de bois. Enfant, vous vous efforciez d'ouvrir le tiroir jusqu'à ce qu'un adulte vienne vous montrer la démarche. De même, en thérapie manuelle, nous nous efforçons de trouver l'élément problématique. Ce que la carte des *Anatomy Trains* et cette méthode de « Lecture du corps » en particulier font pour nous,

c'est de montrer où se trouvent les autres morceaux – quelquefois loin de l'autre côté de la « boîte » – qui doivent être mobilisés en premier de sorte que, lorsque nous revenons à la zone problématique, la dysfonction se résorbe plus facilement. La tenségrité s'applique.

Établir une histoire globale et convaincante à partir des défauts d'alignement du squelette et des tractions sur les tissus mous observés est un processus subjectif, sujet à révision fréquente à la lumière de l'expérience, mais reste un processus néanmoins utile.

Étape 4 : l'élaboration d'une stratégie

En utilisant l'histoire de l'étape 3, cette quatrième étape consiste à formuler une stratégie pour la phase suivante, une séance ou une série de séances, fondées sur cette vue d'ensemble. En poursuivant ce processus pour notre joueur de tennis (avec une réserve toutefois : nous examinons un seul facteur parmi la multitude que toute personne pourrait présenter), nous décidons de travailler en remontant le long de la Ligne Latérale droite depuis la hanche jusqu'à l'aisselle, en remontant le long de la Ligne Spirale gauche depuis la hanche gauche jusqu'à la scapula droite et en remontant le long de la Ligne Fonctionnelle Antérieure en direction de la partie antérieure de l'épaule droite – tout cela pour tenter de supprimer les éléments posturaux qui tirent sur l'épaule et l'éloignent de sa position d'appui sur la cage thoracique. Nous pouvons alors appliquer une thérapie de points gâchettes, de libération positionnelle, ou de friction transversale des fibres – tout ce qui convient à la lésion en question – à la structure en cause (peut-être le tendon du supra-épineux ou le tendon du biceps brachial), assurés qu'elle a une bien meilleure chance de régresser et de guérir si l'épaule est dans une position où elle peut faire son travail correctement, sans tension supplémentaire. Après avoir ainsi allongé les tissus verrouillés en position raccourcie, nous pouvons établir un programme de travail à domicile pour le patient afin de renforcer et de tonifier les tissus verrouillés en position étirée.

En travaillant sur des problèmes plus complexes, la stratégie peut nécessiter plusieurs séances. La stratégie générale de l'Intégration

Structurelle (comme nous l'enseignons – voir l'Annexe 3) implique d'explorer et de restaurer chaque Ligne au cours d'une douzaine de séances environ, afin d'aboutir à une série cohérente de séances, chacune avec une stratégie différente. Si l'on note le rôle de chaque Ligne dans l'histoire, il est parfaitement possible de rester sur une stratégie thérapeutique de plusieurs séances sans aborder la partie lésée (sauf à titre palliatif) jusqu'à ce qu'il soit judicieux et utile de le faire.

Si la stratégie est moins orientée sur la lésion/la douleur et que le travail vise à renforcer les performances ou à « tonifier » la posture et le mouvement, l'histoire et la stratégie restent malgré tout importantes pour révéler les détails du schéma individuel et spécifique à chacun.

Étape 5 : évaluation et révision de la stratégie

Il faut réévaluer les étapes 1 à 4 à la lumière des résultats et des informations nouvelles. Après avoir mené à bien la stratégie de l'étape 4 sur notre patient fictif, nous constatons que l'épaule est bien repositionnée, mais apparaissent alors dans le dos une immobilité ou un rythme scapulaire syncopé entre la scapula et l'humérus. Nous révisons/renouvelons donc notre stratégie pour y intégrer les tissus de l'infra-épineux et du petit rond de la Ligne Brachiale Postérieure Profonde.

Ayant conduit à son terme une stratégie thérapeutique donnée, il est nécessaire de procéder à une évaluation honnête pour savoir si elle a fonctionné ou pas et quels sont précisément les résultats. Nous devons procéder à un réexamen sans concession, c'est-à-dire revenir à l'étape 1. Si notre stratégie a fonctionné, les relations squelettiques se seront modifiées. Nous pouvons les noter et passer à l'étape 2 pour voir quel nouvel ensemble de tissus mous nous pouvons aborder pour modifier le schéma dans le sens d'un meilleur équilibre et d'un meilleur appui. S'il n'y a pas eu de changement, c'est que notre stratégie était erronée et nous passons à l'étape 2 afin d'en élaborer une nouvelle, en abordant un ensemble différent de tissus mous dans l'espoir de libérer le squelette pour qu'il revienne à l'équilibre. Si plusieurs stratégies successives échouent, il est temps de recourir à un

mentor, d'adresser le patient à un autre praticien ou de trouver une nouvelle stratégie non encore envisagée.

Avantage

Il est très important de noter qu'il n'y a aucun avantage à avoir une structure symétrique équilibrée. Chacun a son schéma corporel et, même s'il est construit autour d'une histoire réussie, on peut observer un certain déséquilibre. Il ne fait aucun doute que les personnes les plus intéressantes et les plus accomplies avec lesquelles nous avons connu le plaisir et le défi de travailler présentaient des structures fortement asymétriques et vivaient bien loin de leur posture optimale. À l'inverse, certaines personnes avec des structures naturellement équilibrées sont confrontées à certaines contradictions internes et peuvent de ce fait paraître insignifiantes et peu participatives. Aider quelqu'un qui présente une structure fortement déséquilibrée pour l'amener vers un profil plus équilibré ne la rend pas moins intéressante, même si cela lui permet d'être plus apaisée ou moins névrosée ou simplement de moins souffrir. Simplement, à ce stade, précisons que nous n'attribuons aucun avantage moral particulier au fait d'être droit et équilibré. L'histoire de chacun, où autant de facteurs entrent en ligne de compte, doit être déroulée et résolue, encore et toujours, trouver ses solutions au sein de « l'arbre de vie[3] ». Nous avons le privilège, en tant que thérapeutes de la structure du corps, d'assister et de participer à un développement supplémentaire d'éléments de l'histoire d'un individu.

Analyse posturale de cinq « patients »

Les analyses de ces patients sont réalisées sur la seule base des photographies ci-après. Elles ont été choisies pour présenter des schémas particuliers et parce que les compensations sont aisément visibles dans les petites photographies qu'autorise le format d'un livre. En pratique, des déviations beaucoup plus faibles (mais malgré tout

bien présentes) peuvent être observées, décrites et traitées. Quelques autres photographies sont présentées dans l'e-book disponible a www.expertconsult.comet beaucoup d'autres photographies sont incluses dans notre DVD de cours sur la « Lecture du corps » (*bodyreading*) (www.anatomytrains.com – réf vidéo : BodyReading, 101 ).

À l'exception d'un cas, nous ne disposons pas de plus d'antécédents ni d'accès à leurs schémas de mouvement que le lecteur lui-même. Tout processus photographique implique nécessairement certains éléments subjectifs et en particulier le hasard du positionnement des patients eux-mêmes. En tenant compte de ces limites, nous allons parcourir les étapes de ce processus. En pratique, bien sûr, l'historique du patient, les comptes-rendus subjectifs, le schéma du mouvement de la marche et d'autres activités et, plus encore, la répétition des schémas observés feront partie de notre évaluation. Cette section est simplement destinée à donner au lecteur une certaine pratique dans l'examen des schémas de compensation posturale.

Patient n° 1 (fig. 11.9A-E)

Lorsque nous regardons de face (fig. 11.9A) et pour la première fois un patient potentiel, il nous faut additionner les avantages et les forces que celui-ci accorde au processus collaboratif avant de détailler les problèmes éventuels qui le ou nous préoccupent. Nous voyons là une jeune femme solide, qui semble bien campée, plutôt bien alignée, avec un centre long, un maintien délicat et un aspect qui reflète la santé. On observe un léger sentiment d'« abattement » au niveau du visage et du thorax qui s'oppose à cette vitalité de base, avec une tension plus profonde dans ce que Phillip Latey appellerait le « poing du milieu » ou la perte d'énergie du cœur, visible dans l'absence relative de profondeur de la cage thoracique [20]. La stabilité et la réactivité musculaire manifestes chez cette patiente sont des qualités qui nous aideront dans notre analyse si nous les sollicitons.

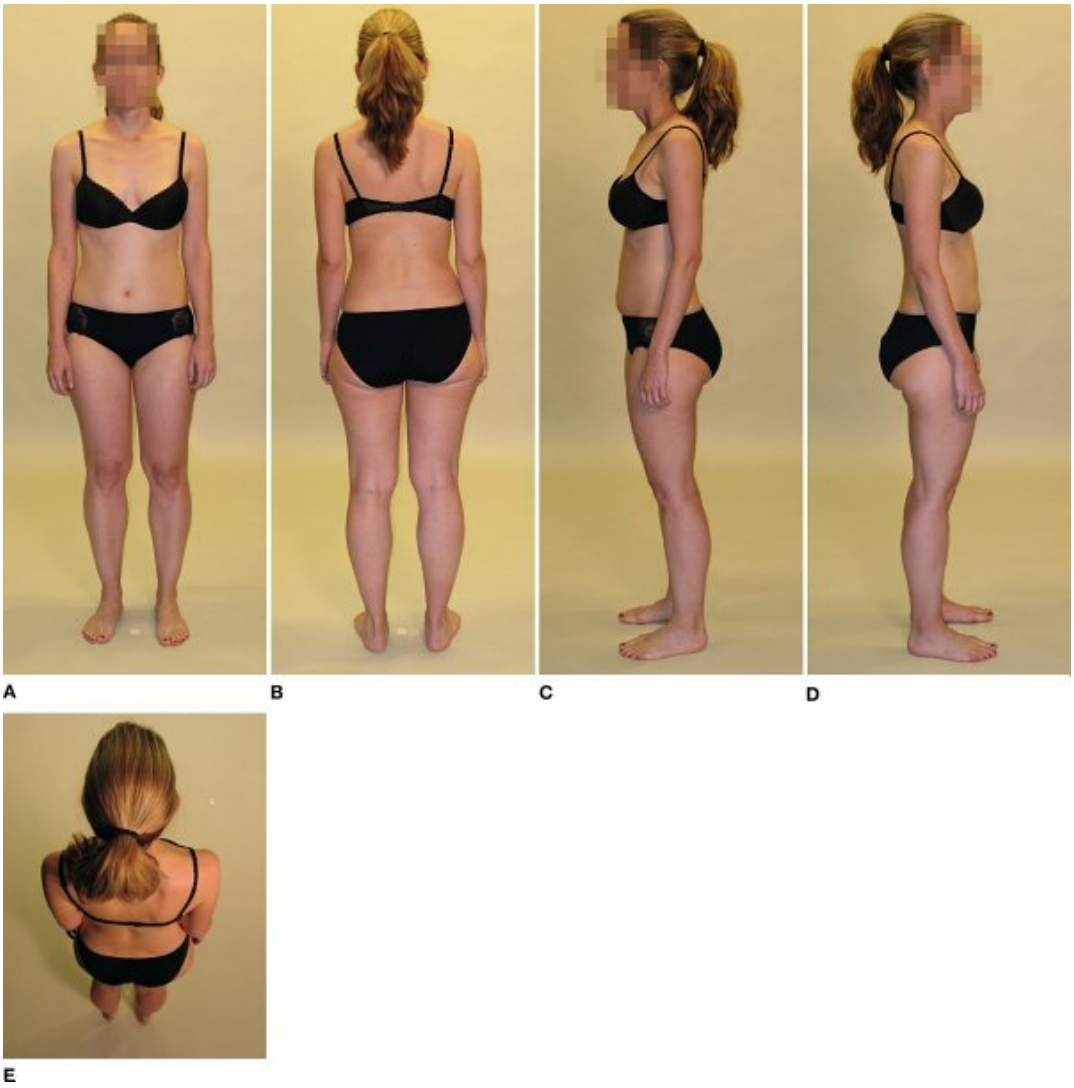

FIG. 11.9 **Patiente n° 1.**

Étape 1

Après avoir noté ces considérations générales (quelque peu subjectives, ne vous y attachez pas trop), nous passons à l'étape 1, en décrivant de manière aussi objective que possible la position relative du squelette. En observant les déviations latérales sur la vue de face, on remarque chez cette patiente une légère inclinaison gauche du pelvis, qui entraîne un léger décalage gauche de la cage thoracique (comparez la différence, au niveau de la taille, des deux côtés pour voir ce déséquilibre). Cela est associé à une inclinaison droite des côtes, qui ramène l'incisure jugulaire du sternum vers la ligne

médiane. Les épaules compensent par une légère inclinaison droite.

La vue de dos (fig. 11.9B) montre la même image un peu plus évidente et permet de remarquer que la jambe gauche est celle qui supporte le plus de poids. Cela paraît assez logique puisque la rotation concerne la jambe droite. Comme on peut le voir d'après la patella, le fémur droit semble en rotation médiale par rapport à l'axe tibia-fibula qui, lui, semble en rotation latérale. Toujours sur cette vue de dos, les épaules semblent en décalage médial (rétractées), en inclinaison latérale (rotation vers le bas) et en décalage supérieur (soulevées).

Sur les vues de profil (fig. 11.9C, D), la tête est décalée antérieurement ; donc nous pouvons supposer une courbure antérieure au niveau des vertèbres thoraciques supérieures et une courbure postérieure (hyperextension) au niveau des cervicales supérieures. Ida Rolf lui aurait conseillé de coiffer ses cheveux en chignon sur le haut de la tête de manière à ce qu'ils ne fassent pas contrepoids à la position de sa tête. Les épaules, en particulier la gauche, sont en décalage supérieur et en décalage postérieur par rapport à la cage thoracique et l'épaule droite, bien que mieux située sur les côtes, présente une légère bascule antérieure. (Observez ceci à partir du bord vertébral de la scapula : l'épaule gauche est verticale comme une falaise ; la droite est inclinée un peu comme un toit.)

La courbe du segment lombaire est relativement longue, montrant bien une structure centrale étirée, et ce qui reste pour le rachis thoracique annonce une courbure thoracique antérieure plutôt raide. Cette longue courbure lombaire est en rapport avec ses genoux, qui sont en léger décalage postérieur (hyperextension). Le pelvis, en revanche, semble relativement neutre à la fois par rapport au fémur en termes d'inclinaison et aux pieds en termes de décalage, même si certains observateurs peuvent avoir l'impression qu'il présente une légère bascule antérieure.

En vue de dessus (fig. 11.9E) avec les pieds comme référence, nous observons une légère rotation gauche du pelvis sur les pieds et une légère rotation droite des côtes sur le pelvis (regardez la ligne du soutien-gorge pour vous en rendre compte), tandis que les épaules

sont en rotation gauche sur les côtes.

Étape 2

Nous formulons les hypothèses suivantes fondées sur nos observations de l'étape 1. En regardant de profil, nous voyons que la Ligne Antérieure Superficielle (LAS) est étirée inférieurement sur l'essentiel de sa longueur. Le raccourcissement entre le processus mastoïde et le pubis est bien visible ainsi que celui situé le long de la face antérieure du tibia.

La Ligne Postérieure Superficielle (LPS) est étirée supérieurement depuis les talons jusqu'aux épaules, et raccourcie au niveau du cou et de la partie postérieure de la tête.

La Ligne Latérale (LL) droite est plus courte que la gauche depuis l'oreille jusqu'à la hanche, tandis que la LL inférieure gauche est plus courte que la droite sur la face latérale du membre inférieur.

Nous pourrions nous attendre à trouver la Ligne Spirale (LS) supérieure droite plus courte que son équivalente gauche, car les côtes droites sont tirées en direction de la hanche gauche et la tête est légèrement inclinée vers la gauche. La LS inféro-antérieure (TFL, TIT et muscle tibial antérieur) est raccourcie sur le membre inférieur droit, tandis que le gauche montre un équilibre plus uniforme.

Le muscle petit pectoral tire l'épaule droite antérieurement, en supérieur des côtes, et l'on note une certaine adduction dans les deux bras, probablement due au muscle coracobrachial ou au myofascia de l'arrière de l'aisselle. Les humérus semblent en très légère rotation latérale pour son corps (observez la fosse cubitale).

Étape 3

Réunir toutes ces observations pour établir un schéma cohérent nécessiterait de les intégrer aux antécédents de la personne, mais d'une manière générale, nous pouvons dire que l'essentiel du schéma de cette femme est bâti sur les éléments suivants :

- le raccourcissement et le mouvement inférieur du fascia en antérieur du corps, limitant l'excursion costale et le placement

de la tête, imposent une compensation dans les épaules et le dos (élévation et haussement) ;
- la jambe droite est légèrement plus longue (probablement fonctionnelle, mais difficile à affirmer à partir d'une simple photographie), ce qui explique plusieurs choses : la torsion de la jambe droite tente d'égaliser la longueur des jambes, l'inclinaison du pelvis résulte de la différence de longueur et le décalage des côtes pour se séparer de la hanche haute est une compensation courante. De plus, les petites torsions dans le torse et les membres inférieurs proviennent des tentatives réalisées pour concilier les différences dans ce qui ressemble à un solide programme d'exercices.

Étape 4

À partir de là, il faut établir une stratégie générale conduisant à un plan de traitement spécifique. Les principaux éléments du plan global pour ce patient consisteraient à :

- étirer supérieurement les tissus de la LAS dans son intégralité, notamment dans les zones du tibia, du thorax et de l'angle infrasternal, le fascia cervical et le sternocléidomastoïdien ;
- étirer inférieurement les tissus de la LPS depuis l'épaule jusqu'au talon ;
- allonger le tissu de la LL droite entre la hanche et l'oreille, notamment dans les côtes inférieures et l'abdomen latéral. Allonger les tissus de la LL gauche sur toute la face latérale du membre inférieur gauche ;
- allonger les tissus de la LS supérieure droite en partant de la hanche gauche, en croisant l'abdomen, autour de l'épaule droite et en croisant à nouveau en direction de l'occiput gauche ;
- dégager et ouvrir les tissus de la LS inférieure droite et travailler autour du genou pour réaliser une dérotation du genou droit ;
- dégager la Ligne Brachiale Antérieure Profonde, notamment le

complexe petit pectoral/coracobrachial sur la droite. Dégager les deux Lignes Brachiales Postérieures Superficielle et Profonde pour laisser les scapulas trouver leur bonne position plus à distance du rachis et équilibrer la coiffe des rotateurs ;
- soulever les tissus de la Ligne Antérieure Profonde le long de la face médiale des deux jambes, et notamment au niveau de l'aine gauche conduisant au rachis lombaire gauche (complexe des psoas). Allonger les tissus sur la face antérieure profonde du cou qui ancrent la tête dans le thorax et empêchent l'excursion du thorax.

Ce plan couvre plusieurs séances et doit être séquencé selon les principes du traitement et du travail de libération myofasciale des *Anatomy Trains* (voir l'Annexe 3). Le plan de traitement devrait toujours être soumis à l'étape 5, avec une réévaluation à la lumière des nouvelles observations, du feedback de la patiente et de l'expérience de palpation.

Patient n° 2 (fig. 11.10A–E)

Il s'agit ici d'un homme d'âge moyen, a priori actif et en prise avec le monde. Il montre un bon équilibre antéropostérieur, un bon tonus musculaire pour son âge et des pieds solidement campés. L'appui central au niveau du pelvis est solide et la structure relativement ouverte. Toutefois, nous observons certaines compensations importantes à noter d'après ces photographies.

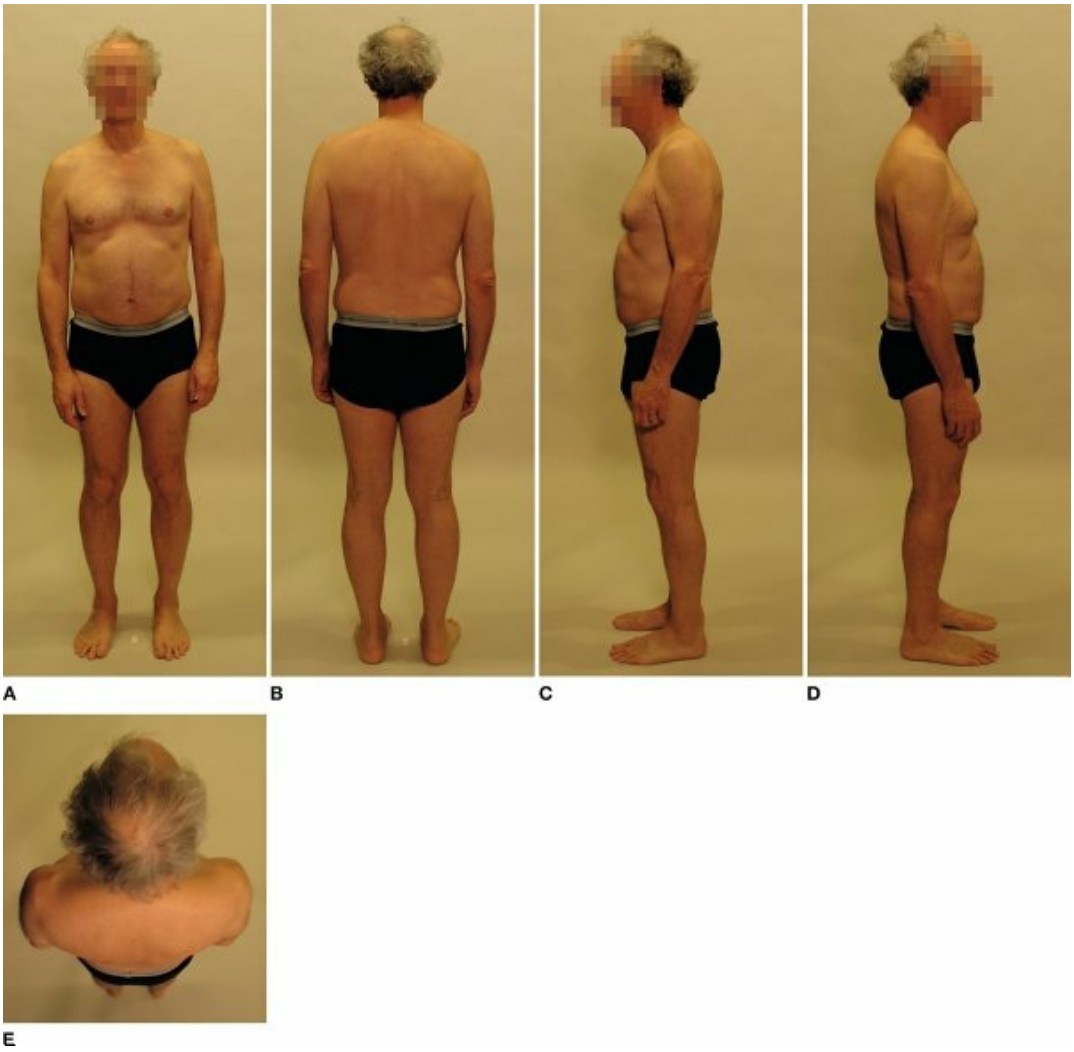

FIG. 11.10 **Patient n° 2.**

Étape 1

De face (fig. 11.10A), la caractéristique qui prédomine est l'inclinaison de la cage thoracique vers la droite, contribuant à créer un décalage de la tête à droite. Apportons quelques détails à cette photographie : la jambe droite est en rotation latérale, cette jambe étant plus courte que la gauche (nous ne pouvons pas établir, à partir de cette simple photographie, s'il s'agit d'un élément anatomique ou fonctionnel). Quoi qu'il en soit, cela crée une inclinaison droite du pelvis et l'ensemble de la structure du corps semble « tomber » jusque dans l'aine droite, avec une compression de la hanche gauche.

De dos (fig. 11.10B), l'inclinaison médiale (pronation) du pied droit

et la torsion des tissus du membre inférieur droit prédominent ; l'inclinaison droite du pelvis est toujours visible, avec l'inclinaison et le décalage de la cage thoracique vers la droite. Associé à cela, on observe une inclinaison de la ceinture scapulaire et du cou vers la droite, ainsi qu'une inclinaison compensatoire postérieure de la tête vers la gauche du cou. Nous pouvons supposer – mais il faudrait réaliser des tests palpatoires pour le confirmer – une légère courbure gauche au niveau lombaire, une courbure droite plus forte au niveau thoracique supérieur et une courbure gauche au niveau cervical supérieur.

De profil (fig. 11.10C, D), la posture antérieure de la tête prédomine et nous notons la disparité entre la courbure lombaire plus superficielle et la courbure postérieure profonde des cervicales moyennes à supérieures. Les épaules sont en léger décalage postérieur et en bascule antérieure pour contrebalancer la tête. Il est intéressant de voir que le torse semble en décalage postérieur par rapport au fémur sur le profil droit (fig. 11.10D), mais plus aligné au-dessus du fémur sur le profil gauche (fig. 11.10C). Cela est contredit par la vue supérieure (fig. 11.10E), où une légère rotation gauche est mise en évidence du pelvis jusqu'aux épaules, même si nous « savons » que le corps ne peut pas avoir les décalages et les courbures qu'il montre sans s'accompagner de rotations.

Étape 2

À partir de ces caractéristiques, nous observons que la LPS a été tirée supérieurement sur toute sa longueur, surtout depuis le sacrum jusqu'aux épaules. Les muscles suboccipitaux sont également verrouillés en supérieur. En conséquence, la LAS est tirée inférieurement sur toute sa longueur, un peu comme chez la patiente n° 1, bien qu'avec un schéma plus masculin.

Sur la gauche, la LL est tirée supérieurement depuis l'arche latérale jusqu'à l'épaule, puis inférieurement depuis l'oreille jusqu'à l'épaule. Travailler sur ce côté devrait se faire dans les deux directions à partir de la zone des épaules. Sur la droite, la LL est tirée inférieurement jusqu'au niveau de la partie supérieure du genou et supérieurement

depuis l'arche plantaire jusqu'au genou. Le travail sur ce côté doit donc commencer à mi-cuisse et aller dans les deux directions.

Entre les deux LS, la LS supérieure gauche est nettement la plus courte des deux, tirant la tête en inclinaison latérale gauche, l'épaule droite en antérieur et l'arche costale droite en direction de la hanche gauche. Dans les membres inférieurs, la LS inférieure gauche est étirée supérieurement au niveau de sa face postérieure depuis l'arche latérale jusqu'à la hanche, tandis que la LS inférieure droite est plus courte en antérieur, tractant l'EIAS inférieurement en direction de l'arche médiale en inclinaison médiale.

La différence de niveau des mains est due à l'inclinaison de la ceinture scapulaire, qui repose sur l'inclinaison de la cage thoracique. Le travail sur la position de la cage thoracique est probablement la façon la plus efficace d'égaliser les bras, mais un travail supplémentaire sur la Ligne Brachiale Antérieure Profonde sur la droite et la Ligne Brachiale Postérieure Profonde sur la gauche serait utile. La Ligne Fonctionnelle Antérieure droite est à l'évidence plus courte que son équivalent controlatéral.

Dans la Ligne Antérieure Profonde, nous voyons un raccourcissement au niveau de l'aine droite, qui est intégrée à la ligne médiale du membre inférieur droit sur tout son trajet en inférieur vers l'arche médiale. Ce raccourcissement tire clairement sur le rachis, créant une tension compensatoire au niveau du muscle carré des lombes controlatéral et des autres tissus de la partie inférieure gauche du dos. Nous pouvons également supposer que le tissu profond du côté gauche du cou – les muscles scalènes moyen et postérieur en particulier – est sous tension excentrique (verrouillé en position étirée).

Étape 3

Les observations convergent vers un raccourcissement au niveau de l'aine droite ; la plupart des autres schémas au niveau du torse découlent de compensations liées à cette traction en inférieur, partant du membre inférieur droit en position debout. Que l'affaissement de l'arche médiale du pied droit soit primaire ou secondaire à cette

traction de l'aine, il reste discret comparé à la hanche. Le décalage des côtes et de la tête, l'inclinaison des épaules et la rotation du torse proviennent tous de ce raccourcissement.

Ce schéma rotationnel, couplé à un port de tête antérieur prononcé, explique presque tous les schémas compensatoires que nous voyons chez cet homme.

Étape 4

La stratégie relative aux tissus mous devrait commencer par l'élévation de la LAS et l'abaissement de la LPS, en accordant une attention particulière aux tissus du cou afin de libérer les muscles suboccipitaux (on peut supposer des années de port de lunettes ou de travail sur ordinateur). Il serait important d'abandonner la lame fasciale qui transite en postérieur du droit de l'abdomen et de commencer par un travail sur la LAS et la LPS qui permettrait d'obtenir une réduction de la courbure cervicale et un redressement de la position de tête.

Le travail sur la LL a déjà été mentionné auparavant. Du côté gauche, travaillez les tissus de la LL supérieurement depuis l'épaule jusqu'à l'oreille afin d'allonger le côté gauche du cou, mais travaillez inférieurement depuis l'épaule jusqu'à la cheville afin d'abaisser ce même côté. Du côté droit, le tissu doit être soulevé depuis la partie supérieure du genou jusqu'à l'oreille et repositionné inférieurement depuis la mi-cuisse jusqu'à l'arche latérale. Nous pouvons supposer, à juste titre, que les abducteurs du côté gauche seront excessivement courts et tendus et qu'ils auront besoin d'un travail d'ouverture.

La LS gauche devra être allongée depuis l'EIAS gauche en passant par l'abdomen en direction des côtes droites et autour du torse jusqu'à la partie postérolatérale gauche du cou. La LS supérieure gauche devrait nécessiter sensiblement plus de travail et de mouvement que son équivalente à droite. Dans les membres inférieurs, la partie postérieure des deux LS pourrait être abaissée en direction de l'arche latérale mais, dans le membre inférieur droit, la LS inféro-antérieure doit être soulevée depuis l'arche jusqu'à l'EIAS, comme l'indiquent à la fois l'affaissement de l'arche et la rotation médiale du genou par

rapport au tibia et au pied.

Les épaules et les membres supérieurs auront besoin d'un travail d'équilibration dès lors que la cage thoracique aura adopté une position plus relâchée et plus centrée.

La clé de cet ensemble réside cependant dans le travail sur la Ligne Antérieure Profonde qui peut, si la différence de longueur des jambes n'est pas de nature anatomique, permettre d'ouvrir l'aine droite et de redresser le haut du corps. À partir de l'aine, le complexe des psoas remonte jusqu'au rachis lombaire et la suppression du raccourcissement du membre inférieur droit fera toute la différence pour les lombaires, la cage thoracique et le cou.

Patient n° 3 (fig. 11.11A–E)

Notre troisième modèle est une jeune femme qui présente une structure assez proche en apparence de celle du patient n° 2, mais avec quelques différences fondamentales. Elle montre une structure solide et vigoureuse, bien musclée et bien constituée, l'ensemble surmonté par des yeux au regard attentionné et vif. Toutefois, cette force musculaire est bâtie autour de quelques aberrations squelettiques que nous voudrions aborder avant qu'elle ne poursuive des exercices de renforcement musculaire.

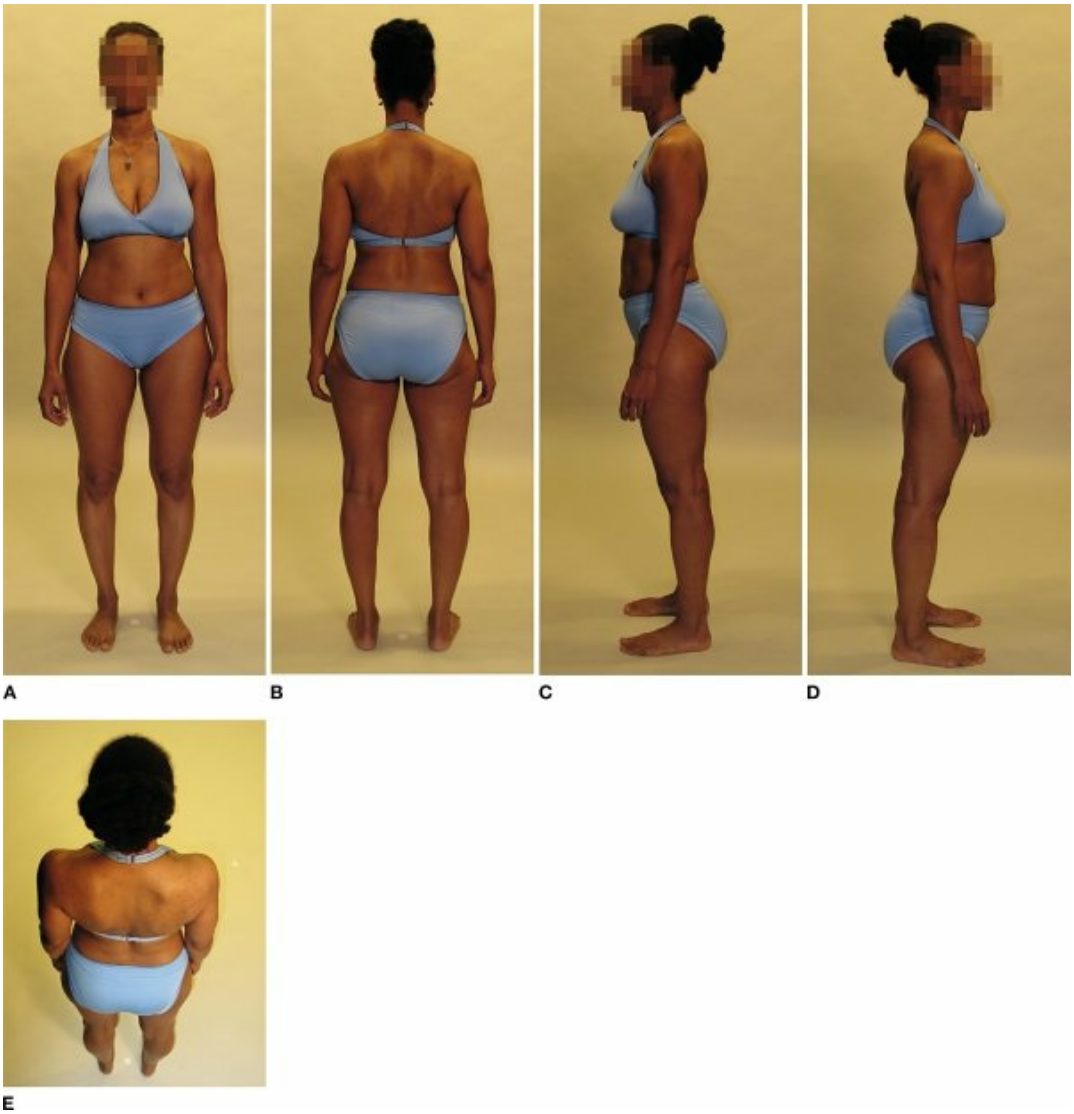

FIG. 11.11 **Patiente n° 3.**

Étape 1

La tête montre une inclinaison gauche et un décalage droit par rapport au cou. La ceinture scapulaire est inclinée vers la droite, de même que la cage thoracique sous-jacente. Le pelvis est également incliné vers la droite, mais l'alignement des trois principaux éléments de poids du torse – tête, côte et pelvis – montre qu'il doit y avoir une courbure gauche à la fois dans les lombaires et dans le rachis thoracique supérieur/cervical inférieur (les deux visibles sur la photographie de dos – fig. 11.11B).

Même si les tissus semblent un peu étirés jusque dans l'aine droite – une version plus discrète de ce que nous avons vu chez le patient n° 2 –, la cause n'est pas la même. Ici, les membres inférieurs sont de la même longueur et le schéma est presque entièrement dû à une torsion du pelvis au sommet des fémurs et non à une différence des fémurs qui se ferait sentir dans le pelvis.

Inférieurement au pelvis, les genoux présentent un décalage latéral (varum), reposant sur de beaux pieds larges et bien campés. La différence de longueur des membres supérieurs est due, là encore, à l'inclinaison sur la cage thoracique et non à une différence inhérente des membres.

En vue de dessus (fig. 11.11E), toujours avec les pieds comme référence, nous pouvons voir la rotation et la bascule droites du pelvis par rapport aux pieds ainsi que la rotation gauche des côtes par rapport au pelvis.

Ces rotations expliquent en partie la différence constatée entre les vues de profil gauche et droit. Les deux montrent un port de tête légèrement antérieur et un décalage antérieur du pelvis au-dessus des pieds. Ces décalages sont toutefois plus apparents sur le côté droit que sur le gauche. Les deux genoux montrent un décalage postérieur (verrouillage en hyperextension).

Les deux côtés montrent une bascule antérieure du pelvis par rapport au fémur, qui conduit à cette longue courbure lombaire, que nous qualifierions de courbure postérieure des lombaires. Cette courbure postérieure amène la cage thoracique en inclinaison postérieure, ce qui aide à maintenir la tête à l'aplomb du corps. Soulevez sa cage thoracique par un abord dorsal et maintenez-la en position verticale : vous verrez la tête s'avancer davantage. Un travail d'allongement sur les scalènes antérieurs et le sternocléidomastoïdien serait nécessaire pour « ouvrir le compas » de l'angle formé entre le rachis thoracique et le rachis cervical.

Étape 2

Nous voyons une certaine traction vers le bas dans la LAS supérieure, même si, en général, le raccourcissement de la LPS agit comme la

corde d'un arc en poussant le squelette antérieurement jusque dans la LAS. Ainsi, la LAS serait évaluée comme « tendue » sans toutefois que cela puisse apparaître comme une invitation à la détendre : il vaudrait mieux détendre la LPS entre les épaules et les talons. Les muscles ischiojambiers, érecteurs du rachis et multifides lombaires demandent à être travaillés.

Quant aux deux LL, celles-ci ont besoin d'être abaissées au niveau des cuisses avec des abducteurs raccourcis en raison de l'abduction posturale des articulations des hanches. Au niveau du haut du corps, la LL droite doit être soulevée depuis la taille jusqu'aux cervicales et le côté gauche doit être abaissé depuis l'oreille jusqu'à la taille, même si les structures plus profondes de ce côté-là, comme l'iliocostal et le carré des lombes, ont besoin d'un allongement plus important.

Comme chez le patient n° 2, la LS gauche est plus courte que la droite dans le haut du corps, la LS inférieure antérieure étant plus courte sur la droite et la LS inférieure postérieure plus courte sur la gauche.

Les Lignes Brachiales Postérieures, aussi bien Profonde que Superficielle, ont besoin d'être libérées dans les tissus proximaux pour permettre aux épaules de reposer plus confortablement sur la cage thoracique.

La Ligne Antérieure Profonde, le centre, est de nouveau la clé pour ouvrir cette structure. Les membres inférieurs forment un arc dont la ligne médiale du membre est la corde, raccourcie depuis la cheville jusqu'à la branche de l'ischion. Le raccourcissement au travers du complexe des psoas sur la droite et des rotateurs latéraux profonds sur la gauche nous rendra attentifs à la dérotation du pelvis. L'équilibration autour du rachis lombaire devrait être notre prochain travail afin de libérer le côté droit du cou des structures profondes du thorax.

Étape 3

Nous ne savons pas si la torsion du pelvis, pièce maîtresse dans ce schéma, est ou non occasionnée par quelque chose de profond, comme une rotation du col de l'utérus. Cette torsion pelvienne nécessite un

resserrement de la Ligne Antérieure Profonde en supérieur qui tire sur les membres inférieurs et les amène à former un arc et tire en inférieur sur le torse tout en le tordant, malgré tous les efforts de la patiente pour rester équilibrée et symétrique pendant l'exercice. La clé pour déverrouiller cette structure sera de libérer le pelvis depuis le dessous, depuis l'avant et depuis l'arrière.

Étape 4

Cette femme n'aura pas besoin de beaucoup de travail dans le segment central de la LAS, mais elle aura besoin d'un travail au niveau du thorax et du cou pour libérer la tête des côtes et inférieurement dans les tibias pour déverrouiller les genoux. Mais la LPS aura besoin d'un important travail pour défaire l'« arc » et relâcher les tissus postérieurs des courbures cervicale et lombaire.

Les LL doivent principalement s'étaler dans l'une ou l'autre direction à partir de la taille. La LL droite a toutefois besoin d'être plus relevée dans le quadrant supérieur et d'un relâchement plus spécifique dans les abdominaux latéraux et le carré des lombes sur la gauche.

Comme évoqué, il s'agirait d'actions préliminaires pour amener le pelvis à abandonner la force de torsion qu'il exerce inférieurement au travers des hanches et supérieurement par le rachis. C'est principalement le travail de la Ligne Antérieure Profonde pour libérer le fascia des adducteurs et la ligne de fascia inféromédiale au tibia, associés à la loge postérieure profonde de la jambe. Les pectinés des deux côtés devront être travaillés afin de réduire la bascule antérieure, mais la rotation droite apparente du pelvis sur le fémur suggère que le pectiné droit requerra davantage notre attention.

La libération et l'équilibration du pelvis faciliteront la respiration. Actuellement, elle contracte ses abdominaux supérieurs pour faire le lien entre le pelvis et les côtes, et cela limite sa respiration. Avec l'inclinaison postérieure des côtes, l'efficacité de la portion postérieure du diaphragme est réduite, celui-ci étant tourné vers l'avant plutôt que vers le bas en direction du périnée.

Lorsque la rotation du pelvis commence à se libérer (il n'est pas

nécessaire d'attendre qu'elle soit parfaite), les muscles spinaux peuvent être abordés afin de réaliser une dérotation du rachis et des côtes. Cela pourrait également nous donner la possibilité de libérer le myofascia de la partie postérieure des épaules afin de le laisser se positionner sur la « nouvelle » cage thoracique et le rachis.

Patients n° 4 et n° 5 (fig. 11.12A–E et fig. 11.13A–E)

Si vous êtes intéressé par ce type d'analyse posturale, essayez-le en examinant ces deux nouveaux patients en reprenant le même type d'analyse structurelle que nous avons réalisé pour les trois précédents patients. Qu'avez-vous trouvé en termes de décalage, d'inclinaison, de courbure ou de rotation ? Comment pouvez-vous assembler leur « histoire » posturale ? Testez-vous pour voir ce que vous avez détecté. Vous trouverez notre analyse de ces deux patients dans l'e-book à www.expertconsult.com.



FIG. 11.12 **Patient n° 4.**

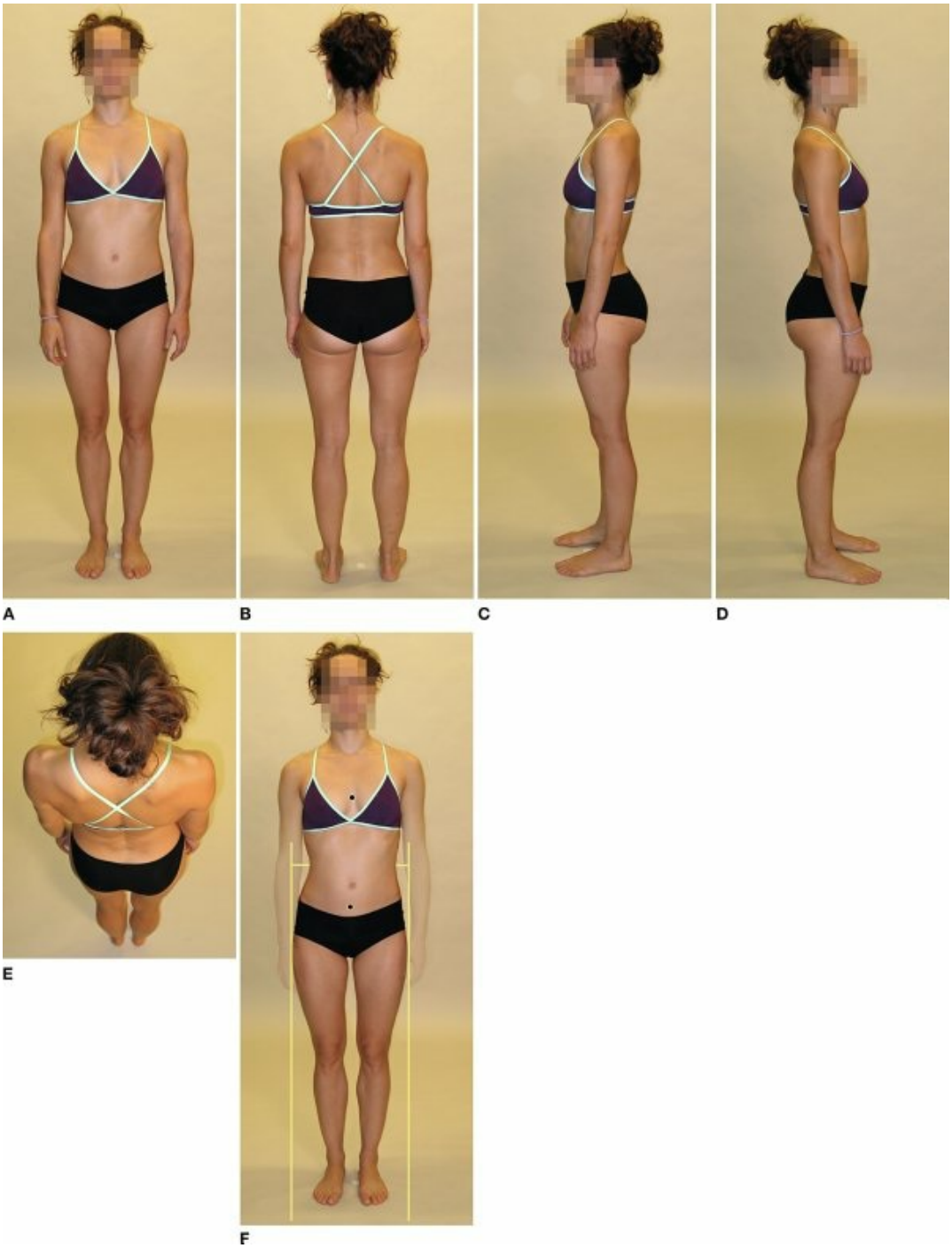

FIG. 11.13 **Patiente n° 5. En F, nous avons mesuré la longueur d'une ligne horizontale partant de la taille jusqu'à une ligne verticale remontant en longeant la face latérale du grand trochanter. Les côtes sont souvent décalées en direction du côté ayant la plus courte distance horizontale avec cette ligne.**

Résumé

Nous avons délibérément présenté ces photographies sans exposer les antécédents ou les symptômes des patients afin d'avoir une vision objective de la structure et des compensations posturales, sans le filtre des informations de l'anamnèse. Dans notre pratique, les informations issues de l'interrogatoire et les observations visuelles entrent en jeu dans le développement de l'historique d'intégration. Quoi qu'il en soit, ce que les patients rapportent de leurs propres antécédents peut être décevant. Cela donne d'autant plus de valeur à la réalisation d'une analyse plus objective du patient ou de photographies le concernant, avant de recueillir ses antécédents qui peuvent parfois guider le praticien sur la voie de la facilité.

Voici l'exemple simple d'un jeune homme sur qui on observe une saillie latérale très nette de la jambe droite au niveau de l'articulation du genou droit par comparaison avec sa jambe gauche. (Selon notre phraséologie, sa jambe droite était en inclinaison médiale ou, lorsque le patient se tient debout avec les pieds rapprochés et parallèles, son genou droit apparaît en décalage médial. En pratique, les Anglo-Saxons parlent de « *kickstand leg* » ou jambe en béquille car elle fonctionne souvent comme une béquille de vélo !) Interrogé à ce sujet, le jeune homme raconte avoir eu un accident de ski à l'âge de 22 ans : il a percuté un arbre avec pour résultat une mauvaise fracture de sa jambe droite. Connaissant ainsi l'origine du schéma, nous avons commencé à travailler. Perplexe quant à la façon dont cette zone réagissait, je lui demandai d'apporter des photographies de lui avant l'accident, sur lesquelles il serait de préférence peu habillé. À la séance suivante, il apporta une photographie de lui à l'âge de 15 ans attrapant un ballon sur une plage. Sa jambe droite présentait déjà le même schéma, donc antérieur à l'accident de ski.

Il s'est avéré que le schéma initial était apparu lorsqu'il avait 3 ans lors d'une chute de tricycle, celui-ci étant tombé sur la jambe. Après avoir vérifié qu'il n'y avait rien de cassé, un passant l'avait remis debout, consolé puis laissé repartir. Toutefois, la tension sur les tissus

mous était restée et avait conduit à cette compensation en béquille en supérieur et en inférieur de sa jambe. Selon nos suppositions, lorsqu'il avait ensuite percuté l'arbre en ski, il avait automatiquement protégé les parties de son corps qui étaient claires dans son image corporelle, mais cette jambe droite était partiellement sortie de son image kinesthésique depuis longtemps – ce que Hanna appelle « l'amnésie sensorimotrice » [21]. Ainsi, cette partie du corps n'avait pas reçu la même attention, ou n'avait pas été capable de réagir aussi vite, de sorte que, toutes choses étant par ailleurs identiques, elle était plus encline à une blessure. Quoi qu'il en soit, cet exemple illustre la nécessité de regarder l'histoire du corps lui-même en plus du récit du patient, qu'il est important d'écouter avec attention et circonspection.

Ce chapitre présente une méthode d'analyse posturale – ou, plus précisément, des schémas habituels de compensation globale – qui ajoute à l'efficience et l'efficacité des thérapies manuelles ou du mouvement. Un chapitre unique ne peut constituer qu'une introduction et nous présentons cette méthode de manière plus détaillée sous la forme d'un DVD (www.anatomytrains.com – réf. vidéo : BodyReading 101 ). Les avantages importants liés à l'utilisation de l'approche des méridiens myofasciaux des *Anatomy Trains* dans une telle analyse sont les suivants :

- cette approche encourage le développement d'une terminologie commune qui pourrait représenter un trait d'union entre de multiples méthodes thérapeutiques ;
- la description est communément comprise par les patients et autres personnes extérieures à la profession ;
- elle est objective, propre à chaque personne et sans jugement de valeur ;
- elle conduit à des plans de traitement spécifiques qui sont des hypothèses testables.

Il ne s'agit pas de nier la valeur des autres approches ; nous avons vu bien des fois que chaque point d'entrée dans la vision du système

humain peut, au final, être suivi d'une description utile. Cette approche des méridiens myofasciaux par les *Anatomy Trains* va de la géométrie du squelette à une stratégie de travail sur les tissus mous ou le mouvement, sans recourir à des jugements de valeur tels que : « Elle est déprimée » ou « Il ne respire pas correctement » ou « Elle n'est pas bien structurée parce qu'elle n'a pas réglé le problème du "père" ». Par ailleurs, cette approche nous permet d'établir un contexte de globalité de la personne dans lequel le patient n'est pas simplement vu comme « une épaule gelée » ou « une déchirure du LCA » ou une personne avec des pieds plats.

C'est le fervent espoir de l'auteur, et de bien des personnes qui ont contribué aux idées exposées ici, que ce projet, ou quelque chose de similaire, puisse commencer à établir des ponts entre ces divers concepts, mais également entre l'artiste et le scientifique qui vit dans chacun de nous. Ces tendances peuvent bien sûr s'étendre au sein de chacune des communautés de la thérapie manuelle et de la thérapie du mouvement ainsi que dans l'ensemble de la médecine 3D (en trois dimension). Cet ouvrage est dédié au travail inlassable de ces diverses personnes qui, ensemble, ont permis la renaissance de la guérison par les mains et par le mouvement.

Éléments subjectifs

Pour compléter le côté « artistique » de la « Lecture du corps », nous incluons certaines suggestions plus subjectives pour utiliser ces idées dans la pratique.

Si la méthode ci-dessus est extrêmement utile pour trouver une stratégie de travail, les évaluations moins objectivables ont néanmoins une valeur importante. Les quatre éléments suivants peuvent être intégrés, selon la préférence du praticien ou du patient, dans le processus d'évaluation visuelle.

1: Procédez à l'évaluation devant un miroir pleine longueur, le patient et vous-même

observant l'image

Pour les patients qui n'ont pas l'habitude de cet exercice, s'exposer en sous-vêtements pendant qu'ils sont évalués (et peut-être mal jugés) peut leur rappeler des expériences de rencontres ou d'expériences médicales désagréables. Une bonne part de ce ressenti peut être évité en demandant à votre patient de se tenir debout devant le miroir, vous-même debout derrière lui légèrement décalé sur le côté (de manière à ce que vous puissiez le voir de dos directement et de face dans le miroir). Demandez-lui de vous décrire ce qu'il voit. La plupart des Occidentaux ont une longue liste détaillée de ce qui ne va pas dans leur corps et une liste courte et vague de ce qui va bien. Vous placer tous les deux devant une glace vous inclut dans la même équipe alors que vous tenir debout en face d'eux et cocher les problèmes vous transforme en adversaires.

2: Notez votre première impression

Votre première impression est riche d'informations, dont seulement quelques-unes parviendront à votre conscience [22]. Apprenez à saisir les perceptions fugaces que vous avez au premier regard, car elles contiennent souvent des éléments qui ne vous apparaîtront évidents que plus tard. Ne les révélez pas à votre patient, mais notez-les pour vous-même. Il est surprenant de voir combien il est fréquent qu'une évaluation initiale informelle se révèle ensuite correcte en cours de route.

3: Notez d'abord au moins trois aspects positifs

Nous avons noté certains aspects positifs dans chacune des analyses ci-dessus. Il est étonnant de voir combien de praticiens ne parlent que des problèmes et des défauts du patient. Les patients viennent nous voir avec des problèmes qu'ils veulent régler ; il est donc naturel pour vous deux de vous concentrer sur ces problèmes. Mais à tout moment, il y a beaucoup plus de choses qui vont bien que de choses qui vont

mal chez la personne qui est en face de vous. Soyez très attentif à ne pas réduire votre patient à une série de défauts. Ce pourrait être négatif pour le patient ; cela ne renforce guère l'estime de soi que d'entendre la longue liste des zones dans lesquelles votre maintien ou votre mouvement est loin de l'idéal.

Se concentrer uniquement sur les problèmes peut aussi être négatif pour le praticien ; vous pouvez ainsi négliger les points forts qui vous aideront à traverser et faire traverser à votre patient les difficultés sur la route d'une évolution attendue. Une peau saine témoigne d'un système nerveux réactif, tandis qu'un certain aplomb peut indiquer un soutien favorable. Un sourire franc traduit un enthousiasme utile dans votre action. Notez ces remarques pour vous-même ou, mieux encore, exprimez-les à voix haute au patient, ce qui peut permettre d'ouvrir la voie à une discussion sur les objectifs réels du patient et vous montrer également où la physiologie actuelle du patient nécessite un intérêt.

4: Décrivez les problèmes relevés dans le langage objectif indiqué précédemment

Les termes « inclinaison (ou bascule) », « courbure », « décalage », « rotation » sont moins connotés, et donc moins critiques, que de nombreuses autres façons de mentionner les problématiques du patient. Ces descriptions vous conduiront à l'étape 1 du processus en cinq étapes, présenté plus haut. La discipline qui consiste à réduire ce que vous voyez à une constatation objective permet d'aborder le patient dans sa globalité avec authenticité et humilité. Passer directement aux conclusions peut vous conduire à l'échec.

Vous pouvez aussi trouver utile d'évaluer certains des paramètres plus subjectifs suivants. (Ils sont proposés à titre d'évaluations supplémentaires rapides, utiles d'un point de vue pratique, avec des références pour une étude plus approfondie, le cas échéant. Rien de ce qui suit n'est essentiel pour le processus des *Anatomy Trains* en soi.)

A: Réseaux de communication, les « réseaux

holistiques »

Dans l'Annexe 1, nous verrons qu'il existe trois réseaux systémiques, qui tous communiquent à l'intérieur d'eux-mêmes et entre eux. C'est un exercice subjectif, mais utile, que de se remémorer chacun d'eux lorsque vous examinez un patient pour la première fois. Quel est l'état du réseau nerveux ? (Les yeux et la peau sont-ils clairs ? Les réponses du patient sont-elles opportunes et appropriées ou gênées et maladroites ?) Quel est l'état du réseau liquidien ? (Quelle est la couleur de la peau et est-elle homogène dans l'ensemble du corps ?) Quel est l'état du réseau fibreux ? (Est-il lâche ou tendu ? Tonique ou effondré ?) (Voir fig. A1.60 pour plus de détails.)

B: Dominance tissulaire

Bien que cela soit moins en vogue actuellement, il est utile de noter où se situe votre patient dans l'échelle d'endo-, de méso- et d'ectomorphie car la réponse des ectomorphes à la thérapie manuelle sera bien différente de celle des endomorphes. Vous ne pouvez pas aborder Cassius (avec son « air maigre et affamé ») de la même façon que vous aborderiez Falstaff (né en ayant « déjà le ventre un peu rond » et qui a perdu sa voix « à brailler et à chanter des cantiques ») [8].

Les étudiants de l'Âyurveda noteront la similitude avec les *doshas*.

C: Orientations somato-émotionnelles

Bien des schémas personnels rencontrés (et en particulier ceux qui ne sont pas reconnus) expriment une émotion inconsciente et il est utile de rechercher les signes révélateurs les plus évidents.

- Une bascule antérieure du pelvis indique le plus souvent une orientation sympathique ou ergotropique (un caractère sanguin ou colérique), tandis qu'un pelvis en bascule postérieure accompagne plus souvent un caractère trophotropique, à orientation plutôt parasympathique (flegmatique ou mélancolique) [23].

- Les schémas respiratoires se mettent en place souvent autour de l'une ou l'autre des extrémités du cycle respiratoire. Ceux qui sont bloqués sur la phase expiratoire ont une tendance à la dépression et à l'introspection, comptant trop sur leur propre monde interne, tandis que ceux qui sont bloqués en phase inspiratoire ont une tendance à la fausse cordialité, comptant trop sur les impressions et les réponses des autres à leur sens du soi (fig. 11.14A, B).



A B

FIG. 11.14 Même si nous examinons des photographies fixes, l'homme à gauche montre des signes de « blocage à l'inspiration » – son schéma respiratoire s'articule autour de l'extrémité inspiratoire du cycle –, tandis que la femme de droite montre des signes de « blocage à l'expiration » – son schéma respiratoire oscillant autour de l'extrémité expiratoire du cycle.

- Divers psychothérapeutes à orientation somatique ont couplé

des schémas structurels particuliers avec les tendances psychologiques correspondantes et les réponses comportementales courantes [5–7, 15, 16]. Chacun de ces systèmes typologiques peut être utile, même si, selon notre propre expérience, ils ne sont pas totalement fiables et ont trop tendance à cataloguer les personnes.

D: Orientation perceptuelle

Selon Godard, il y a deux orientations principales : soit on s'appuie sur le sol pour s'élancer dans les airs, soit on s'élance dans les airs pour retomber sur le sol [19]. Voici un test simple pour déterminer ce qui prédomine : placez-vous debout derrière le patient. Demandez-lui de sautiller quelques secondes sur les pointes des pieds (la hauteur et le style n'ont pas d'importance). Pendant cet exercice, réalisez les tests suivants : 1) soulevez le patient légèrement par les côtés de sa cage thoracique lorsqu'il s'élève, ou 2) pressez délicatement le creux de ses épaules lorsqu'il redescend. Lequel de ces mouvements produit le résultat le mieux organisé : la pression vers le bas ou le soulèvement vers le haut ?

Ceux chez qui une légère pression vers le bas se traduit par un saut mieux organisé sont orientés vers le sol ; ceux chez qui quelques grammes de soulèvement de votre part produisent un résultat important en termes de hauteur et de contentement sont orientés vers l'extérieur, vers leur environnement.

E: Orientation interne et externe/cylindres

Sultan, s'appuyant sur les modèles de préférence flexion-extension dans la version d'Upledger de la *Craniosacral Therapy*, a postulé l'existence d'un type interne et externe, qui a prévalu au Rolf Institute of Structural Integration (www.rolf.org) [14, 24].

Une évaluation similaire peut être faite pour chaque segment : il est facile de voir que la structure de base d'un être humain se compose de deux cylindres côte à côte lorsque l'on regarde les membres inférieurs. Chaque cylindre peut entrer en rotation médiale ou latérale (interne

ou externe). Imaginez que ces deux cylindres s'étendent jusque dans le tronc. Au niveau du pelvis, ces deux préférences rotationnelles sont dénommées *inflare* et *outflare*. Le phénomène s'étend au ventre, aux côtes et aux épaules. Si les cylindres sont en rotation médiale, ce segment supérieur du corps paraît large en postérieur et étroit en antérieur. Si les cylindres sont en rotation latérale, le segment paraît plus large en antérieur et plus étroit en postérieur.

Ces schémas peuvent parfois alterner, le segment lombaire/abdominal entrant en rotation latérale, contrebalancé par un segment thoracique en rotation médiale (fig. 11.15). Dans ce cas, la partie étroite des segments a besoin d'un élargissement répété et les segments où la rotation s'est décalée de médiale à latérale auront souvent des problèmes.



A B

FIG. 11.15 **Dans ce modèle, nous voyons une légère forme d'alternance des « cylindres ». Dans la zone du torse, les « cylindres » sont tournés vers l'extérieur, de sorte que l'avant semble plus large que l'arrière. Dans le pelvis et dans les membres inférieurs, les « cylindres » semblent tournés vers l'intérieur (médialement), faisant**

paraître la zone postérieure plus large que la zone antérieure correspondante.

F: Rotation principale

Chaque personne sur laquelle j'ai travaillé ou que j'ai observée en 35 ans de pratique avait une rotation primaire au niveau du rachis. (Les galaxies et l'ADN se développent en spirales, pourquoi pas nous ? Observez les photographies de fœtus de Lennart Nilsson et d'autres [25] : chacune d'elles présente une spirale naissante dans le rachis. Cela pourrait-il être un élément naturel du développement ou doit-on le considérer comme une aberration ?) L'observation du sens de cette rotation, de son degré et des zones spécifiques de contre-rotation qui l'accompagnent systématiquement représente une donnée essentielle pour la dérotation du schéma dans son ensemble.

Pour observer rapidement une rotation spinale lorsque l'on ne dispose pas d'une radiographie, placez-vous debout derrière le patient. Positionnez vos pouces sur les deux épines iliaques postérosupérieures (EIPS), les autres doigts reposant sur les hanches. Si nécessaire, réalisez une dérotation du pelvis du patient pour que les EIPS soient également alignées avec les talons (éliminant ainsi de manière temporaire et artificielle toute rotation des membres inférieurs). Maintenant, regardez le dos du patient en vue supérieure, comme dans toutes les photographies « E » des exemples précédents (si le praticien est de petite taille, il aura peut-être besoin d'une chaise pour évaluer un patient de grande taille).

En observant les tissus sur environ 2 cm de part et d'autre des processus épineux, on peut voir quel côté est en position plus antérieure ou postérieure (plus proche ou plus loin de vous). Ces différences ne sont que rarement dues à un développement différentiel des muscles érecteurs du rachis de chaque côté du rachis. À tout niveau donné du rachis, le côté le plus proche de vous indique le sens de la rotation du rachis, puisque les processus transverses poussent le tissu myofascial sus-jacent en direction postérieure.

Selon notre expérience, la plupart des patients montreront une

rotation dominante dans la zone thoracolombaire, que nous qualifions de rotation « primaire » (fig. 11.16). Les contre-rotations sont fréquentes dans les membres inférieurs ou dans le cou, parfois aussi au niveau de la zone thoracolombaire elle-même. Il est parfois (mais cela reste rare) difficile de dire quelle est la rotation primaire et quelle est la rotation secondaire ; dans ce cas, le traitement ultérieur pourrait éclairer le tableau, ou bien les deux rotations pourraient être sensiblement égales, la désignation « primaire » ayant alors moins de sens. Avec la pratique, on peut rassembler des informations détaillées et spécifiques sur les rotations rachidiennes inhérentes au moyen de cette méthode.



FIG. 11.16 Une rotation primaire thoracolombaire vers la droite.

Une autre évaluation simple du mouvement peut apporter encore plus d'informations : agenouillez-vous derrière le patient, positionnez les pouces sur les EIPS avec les mains qui stabilisent le pelvis comme

dans l'exercice précédent. Demandez au patient de regarder par-dessus son épaule, sans lui préciser laquelle afin de lui laisser le choix. Le patient choisira presque toujours le côté préférentiel – le côté avec la rotation primaire. Pour se tourner, encouragez-le à utiliser le torse entier, pendant qu'avec vos mains vous maintenez le pelvis stable par rapport aux pieds. Observez à quel endroit le rachis tourne. Demandez au patient de se tourner du côté opposé et observez la différence. Toute personne avec une rotation primaire importante montrera des différences évidentes à la palpation ou à l'observation, à l'endroit du rachis où se produit la rotation d'un côté ou de l'autre.

G: Position du pelvis

L'attention portée à l'inclinaison (bascule) et au décalage du pelvis dans notre système génère quatre types fondamentaux fondés sur la position du pelvis :

- bascule antérieure, décalage antérieur – schéma familier d'hyperlordose lombaire ;
- bascule antérieure, décalage postérieur – caractéristique des tout-petits qui commencent à se mettre debout ;
- bascule postérieure, décalage antérieur – caractéristique typique des névroses réprimées ;
- bascule postérieure, décalage postérieur – caractéristique des plombiers et des travailleurs forestiers en flexion antérieure de buste toute la journée (cette posture a tendance à produire le « sourire vertical » au sommet de l'arrière du jean).

Les stratégies relatives aux tissus mous propres à chacun de ces types de position du pelvis peuvent être trouvées dans d'autres ouvrages [26]. Selon notre expérience, il est nécessaire d'être ouvert aux schémas individuels pour chacune de ces typologies.

H: Distribution du poids dans les pieds

Il est utile d'évaluer la répartition du poids au niveau des pieds. À

l'aide d'un fil à plomb réel ou imaginaire traversant les chevilles sur une vue de profil, on peut voir si le poids porte principalement sur les orteils ou sur les talons, ce qui permet de contrôler l'équilibre entre les Lignes Antérieure et Postérieure Superficielles (fig. 11.17).

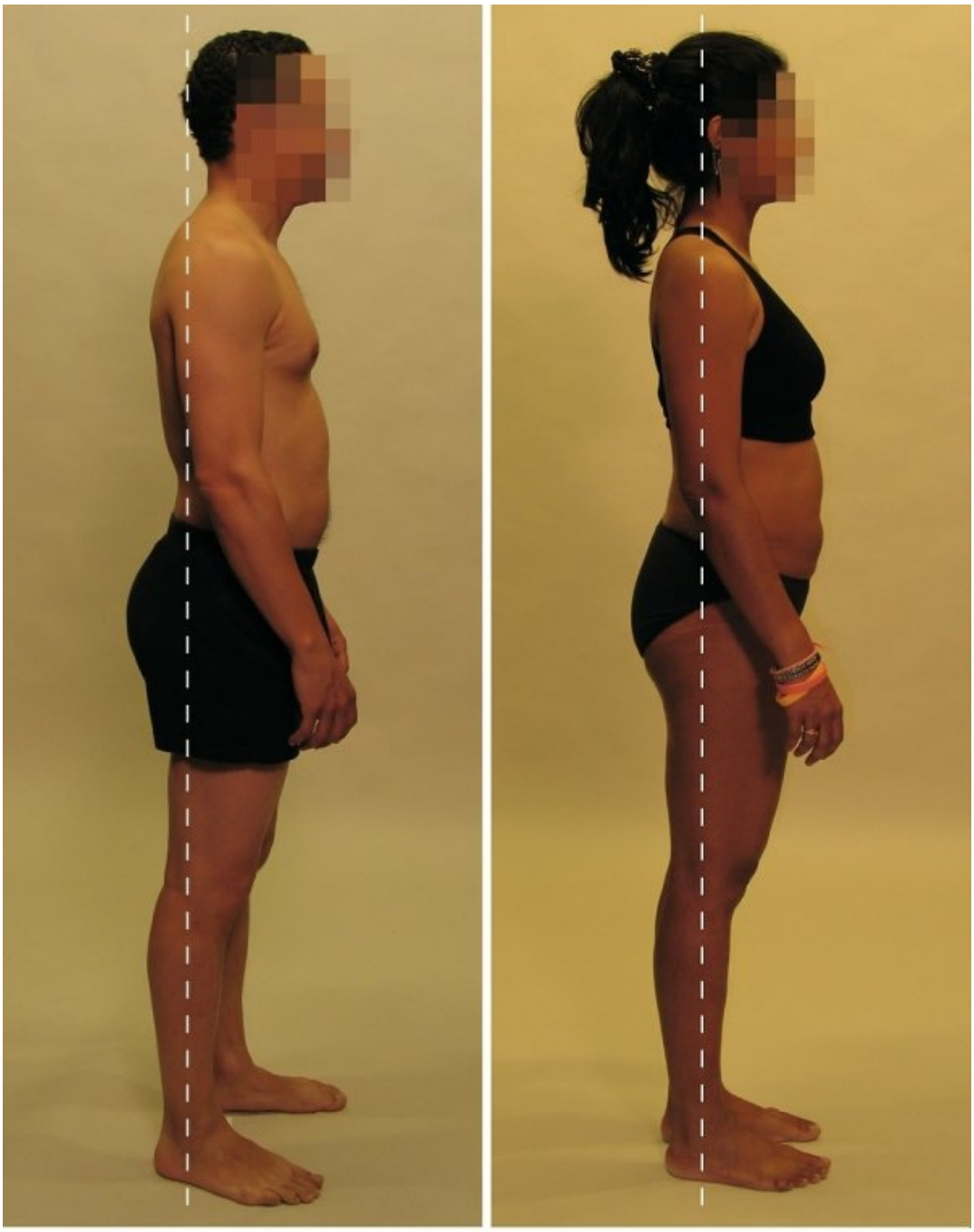

FIG. 11.17 Même si nous plaçons la ligne verticale juste en antérieur de la cheville, notez la portion du corps qui repose sur l'avant-pied dans ces postures courantes.

Sur une vue de face, on peut évaluer le poids supporté par l'arche médiale et celui supporté par l'arche latérale. Les chaussures portées peuvent aussi être indicatrices à cet égard. D'une manière générale, plus l'arche latérale supporte de poids, plus la Ligne Antérieure Profonde doit être allongée et abaissée en direction de l'arche médiale. Plus l'arche médiale supporte de poids, plus la Ligne Latérale doit être libérée et abaissée, tandis que la Ligne Antérieure Profonde et la partie inféro-antérieure de la Ligne Spirale doivent être énergisées, tonifiées et relevées.

Une vue de face ou de dos montrera si une jambe supporte sensiblement plus de poids que l'autre. (Nous avons tous une certaine divergence dans la répartition du poids et nous avons tous une posture relâchée du type « attente du bus » où nous transférons l'essentiel du poids sur une jambe.) La seule façon de mesurer cela avec précision est de demander au patient de monter sur deux balances, avec un pied sur chaque et sans regarder les mesures, et de tenter de se tenir de manière équilibrée sur les deux pieds. Le total des mesures des deux balances sera bien sûr égal au poids total de la personne, mais chacune d'elles ne supportera pas le même poids. Ce test montrera souvent que ce que le patient décrit comme « équilibré » porte en réalité significativement plus de poids sur un pied que sur l'autre. Si vous positionnez le patient en sorte que les balances indiquent des charges égales, le patient soutiendra qu'il est davantage en appui sur la jambe qui supportait moins de poids dans l'évaluation initiale. C'est encore un autre exemple du fait que les dires du patient ne sont pas toujours fiables et qu'ils doivent être complétés par l'observation précise du praticien.

I: Équilibration des hémicorps

Les interprétations suivantes ne sont pas à prendre au pied de la lettre, car les réalités sont plutôt complexes. Ces simplifications, bien

que subjectives, restent malgré tout utiles. Un regard rapide sur la posture debout pour commencer permet de diviser le corps en trois ensembles d'hémicorps (voir ci-après) : quel hémicorps présente les divergences les plus importantes par rapport aux deux autres ? Il est important de garder la réponse en mémoire pour savoir sur quel aspect du traitement mettre l'accent lorsque l'on passera à la thérapie.

- Une ligne médiane sagittale sépare le corps entre une partie droite et une partie gauche. Des différences significatives entre la droite et la gauche indiquent souvent des conflits internes entre l'*animus* et l'*anima* (les tendances masculine et féminine). Ce n'est pas aussi simple que de dire droite = homme et gauche = femme. Mais ces différences importantes, complexes et insolubles entre les deux côtés, impliquant souvent les yeux et la forme de la tête ainsi que des différences structurelles dans le torse et les membres inférieurs, révéleront une bataille importante, exprimée sous des formes individuelles dans le travail, les relations, l'activité artistique ou la sexualité, différenciant les *animus* et *anima* de chacun (fig. 11.18).



A B

FIG. 11.18 Parce que nous avons tendance à améliorer notre apparence de face, la vue de dos est souvent la plus facile pour voir de fortes divergences droite-gauche, comme dans ces deux structures.

- Une ligne médiane coronale définit des hémicorps antérieur et postérieur. Bien sûr, ces deux « moitiés » ne sont pas symétriques, mais nous pouvons malgré tout observer un équilibre entre les deux. Les forts déséquilibres dans cette dimension s'expriment souvent par des différences dans la façon dont la personne se présente en public par rapport à la

façon dont elle agit ou se sent en privé (fig. 11.19).



FIG. 11.19 La vue de profil est idéale pour observer les différences antéropostérieures, où ce que vous voyez devant n'est pas nécessairement ce que vous retrouvez derrière.

- Une ligne passant par la taille sépare le haut et le bas du corps (la ligne exacte peut varier individuellement d'une taille « empire » à une taille juste au-dessus des crêtes iliaques). L'obésité ou le développement musculaire peuvent parfois

masquer la structure osseuse sous-jacente, mais ce que l'on cherche à voir ici, c'est une proportion homogène entre la ceinture scapulaire et la ceinture pelvienne, et entre le torse et les membres inférieurs, ou entre le haut et le bas du corps. Les personnes ayant plus de poids et de substance dans les jambes et le pelvis plutôt que dans les côtes et les épaules ont tendance à être introverties ; celles avec un torse et des épaules larges juchées sur des bassins et des jambes plus petits ont tendance à être extraverties (fig. 11.20).



A B

FIG. 11.20 Une ceinture scapulaire volumineuse au-dessus d'une ceinture pelvienne étroite est un schéma essentiellement masculin et son contraire est plus souvent retrouvé chez les femmes. Vous trouverez également des schémas complémentaires.

J: Maturité somatique

Saisir le type de schémas dans la géométrie du squelette et les méridiens myofasciaux de tension peut amener à un niveau de vision différent et donc à un niveau de travail plus profond. L'une des

contributions les plus intéressantes qui peut être apportée par un travail manuel et de mouvement de qualité est liée au développement maturationnel (vidéo 6.26 ). À titre d'exemple de ce qui peut être accompli, regardez Reginald de côté (fig. 11.21) : A) avant l'Intégration Structurelle ; B) juste après la fin d'une série de séances (sous la direction du Dr Ida Rolf) ; et C) un an plus tard, sans travail supplémentaire. Les photographies ont été retouchées uniquement pour qu'elles aient à peu près la même taille, puisque Reginald a probablement grandi au cours de l'année écoulée.

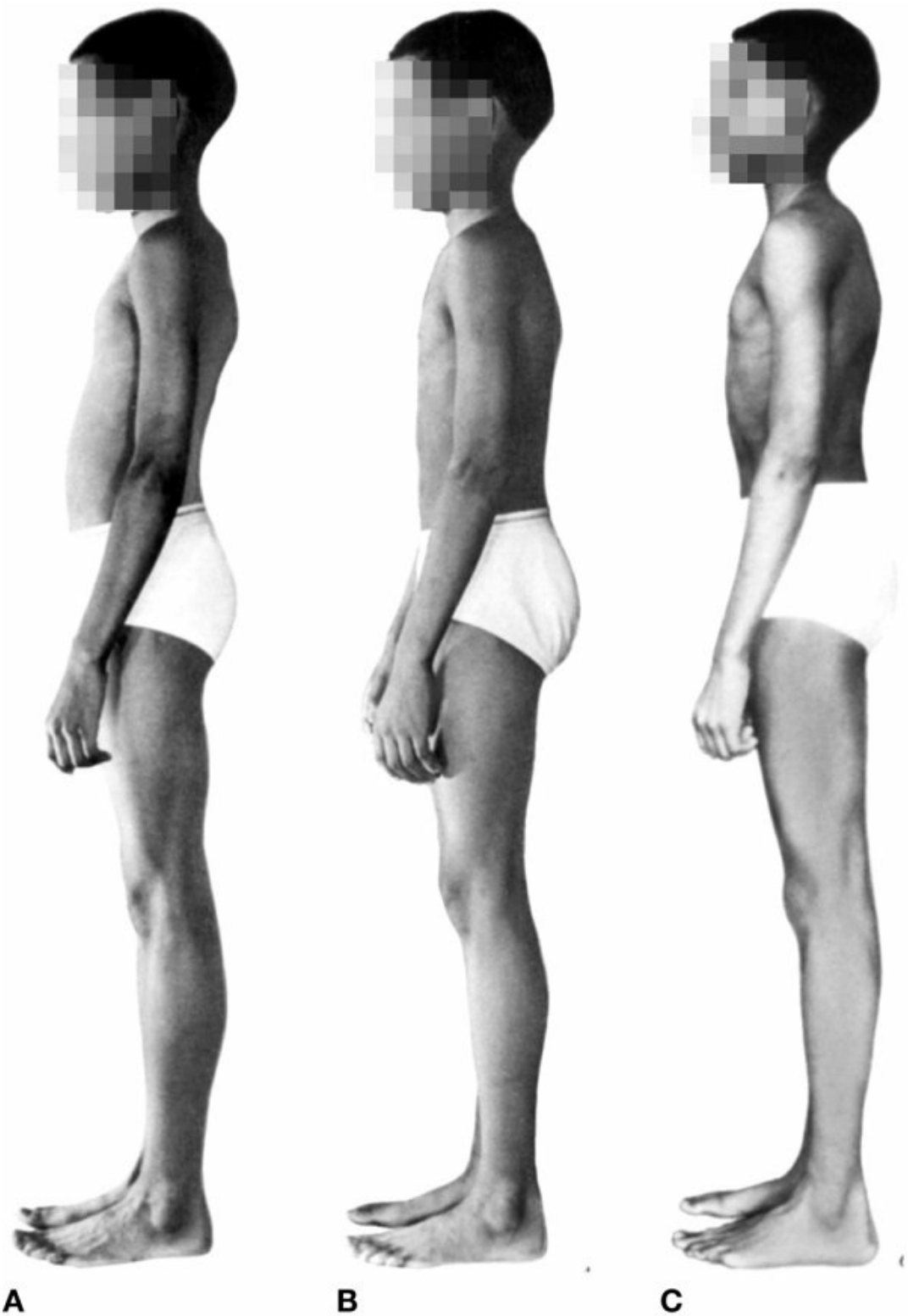

FIG. 11.21 Reginald avant l'intervention (A), après (B) et un an plus tard, sans travail supplémentaire (C). (Source : Toporek (1981), reproduit avec l'aimable autorisation de Robert Toporek –

www.handsonparenting.org [27].)

Avant le travail, Reginald montre une réponse posturale aléatoire courante : les genoux en hyperextension et le pelvis en bascule antérieure, la cage thoracique en inclinaison postérieure et la nuque en inclinaison antérieure, entre autres. Ses épaules ne sont intégrées ni au cou ni à la cage thoracique, mais pendent postérieurement par rapport au reste du corps, appliquant une tension dans les vertèbres thoraciques supérieures et dans les muscles pectoraux superficiels et profonds.

Dans la fig. 11.21B, la photographie après un travail du corps, Reginald se tient nettement plus droit, mais pas vraiment mieux. (Une personne regardant uniquement les deux premières photographies nous a accusé de « colonialisme somatique » en disant : « Vous lui avez retiré son naturel et vous lui avez donné une posture de petit garçon malingre ! Quel est donc l'intérêt ? »)

La fig. 11.21C, après un an pour permettre au travail d'être intégré, montre un résultat bien différent. Avec les genoux positionnés plus confortablement en avant (même si on peut noter que Reginald a un peu « glissé vers l'arrière » à cet égard au cours de l'année écoulée), le pelvis a pris une position plus horizontale par rapport à sa bascule antérieure initiale (ce paramètre s'est amélioré depuis la fin du travail). Avec le pelvis horizontal, la cage thoracique s'oriente d'elle-même à la verticale, avec une courbure lombaire réduite (voir au chapitre 3 la Discussion 3.1). Avec le joug de la ceinture scapulaire désormais confortablement positionnée au-dessus de la cage thoracique et non plus postérieurement à celle-ci, le thorax et les muscles du thorax sont plus libres de se développer : Reginald grandit, il s'étoffe et est désormais un garçon différent. Nous soutenons que, laissé à lui-même, le garçon de gauche ne serait pas devenu le garçon de droite en une année, alors que le garçon du milieu a pu le faire (et l'a fait). Après le travail initial, le « facteur temps » est la seule médication nécessaire pour affiner le travail.

Toutefois, l'amélioration n'est pas parfaite. Le Reginald de la fig. 11.21C a réintroduit dans les genoux et les chevilles la tension qui était présente dans A mais pas dans B. Les éléments d'un schéma observé

ne répondent pas tous à un traitement donné.

Discernez-vous le tout petit garçon sous-jacent dans le schéma postural de l'homme d'âge moyen de la figure 11.22 ? Remarquez-vous que le pelvis de la jeune femme de la figure 11.23 semble « plus jeune » que le reste de sa structure ? De telles observations sont-elles cliniquement utiles ? Dans la dernière partie de ce chapitre, nous avons franchi la limite entre la remédiation de l'inefficacité biomécanique et le royaume de la psychologie somatique. Selon nous, être capable de reconnaître ces restrictions, d'analyser les schémas sous-jacents et d'exploiter ces potentialités est parmi les tâches les plus importantes des thérapeutes manuels du siècle à venir. La carte des *Anatomy Trains*, bien qu'elle ne soit pas spécifiquement une carte de développement, est une façon de voir ces schémas sous-jacents.



FIG. 11.22 Bien qu'il s'agisse d'un homme adulte, voyez-vous les restes enfantins dans sa structure corporelle ? La tête est celle d'un adulte ; le corps est celui d'un enfant âgé de 3 à 6 ans. Qu'est-ce que cela signifie ? Peut-il être développé et parvenir à maturité à ce stade ?



FIG. 11.23 Si le reste de la structure s'est développé et que chaque élément a grandi, le pelvis de cette jeune femme par ailleurs solide et équilibrée reste néanmoins « jeune » et immature par rapport au reste de son corps. Nous voyons parfois cela en cas d'agression sexuelle, mais une carrière précoce en gymnastique, des anomalies hormonales ou génétiques ou d'autres facteurs encore non mesurés peuvent également jouer un rôle.

Références

[1] Comeaux Z, Eland DO, Chila A. Measurement challenges in physical diagnosis: refining inter-rater palpation, perception. J Bodyw Mov Ther. 2001;5(4):245–253.

[2] Sutton C, Nono L, Johnston RG. The effects of experience on the inter-reliability of osteopaths to detect changes in posterior superior iliac spine levels using a hidden heel wedge. J Bodyw Mov Ther. 2012;3:1–8.

[3] Kendall F, McCreary E. Muscles, Testing and Function. 3rd ed. Baltimore: Williams and Wilkins; 1983.

[4] Janda V. Muscles and cervicogenic pain syndromes. In: Grand R, ed. Physical Therapy of the Cervical and Thoracic Spine. New York: Churchill Livingstone; 1988.

[5] Reich W. Character Analysis. New York: Simon and Schuster; 1949.

[6] Kurtz R. Body Centred Psychotherapy. San Francisco: Liferhythms; 1990.

[7] Lowen A. The Language of the Body. New York: Hungry Minds; 1971.

[8] Sheldon WH. The Varieties of Human Physique. New York: Harper; 1940.

[9] McGill S. Back Mechanic. Ontario: Backfitpro Inc; 2015.

[10] Aston J. Aston Postural Assessment Workbook. San Antonio, TX: Therapy Skill Builders; 1998.

[11] Keleman S. Emotional Anatomy. Berkeley: Center Press; 1985.
[12] Alexander R. Muscle The Human Machine. New York: Columbia University Press; 1992.
[13] Morrison Muscle A. Structural Vocabulary. Rolf Institute; Rolf Lines: Boulder, CO; 2001.
[14] Sultan J. Toward a structural logic: the internal–external model. Notes on Structural Integration. 1992;86:12–18.
[15] Keleman S. Emotional Anatomy. Berkeley: Center Press; 1985.
[16] Pierrakos J. Core Energetics. San Francisco: Liferhythms; 1990.
[17] Aston J. Aston Postural Assessment Workbook. San Antonio, TX: Therapy Skill Builders; 1998.
[18] Busquet L. Les Chaînes Musculaires. Maîtres et Cles de la Posture: Frères, Mairlot; . 1992;1–4.
[19] McHose C, Frank K. How Life Moves. Berkeley: North Atlantic Books; 2006.
[20] Latey P. Themes for therapists (series). J Bodyw Mov Ther. 1997;1:44–52 107–116, 163–172, 222–230, 270–279.
[21] Somatics Hanna T. Novato. CA: Somatics Press; 1968.
[22] Gladwell. Muscle Blink. New York: Little, Brown & Co; 2005.
[23] Gellhorn E. The emotions and the ergotropic and trophotropic systems. Psychol Forsch. 1970;34:48–94.
[24] Smith J. Structural Bodywork. Edinburgh: Churchill Livingstone; 2005.
[25] Nilsson L. The miracle of life. Boston: WGBH Educational Foundation; 1982. Available: www.lennartnilsson.com. Online. Accessed January 14, 2013.
[26] Gaggini L. The Biomechanics of Alignment. 6th ed. Connective Tissue Seminars: Boulder, CO; 2005. www.connectivetissue.com.
[27] Toporek R. The promise of Rolfing children. Transformation News. Network. 1981.

[1] Les six mouvements de la scapula sont les glissements supérieur, inférieur, latéral, médial et les rotations médiale et latérale. (NdR)

[2] Écartement des pieds l'un par rapport à l'autre en position debout. (NdR)

[3] Symbole utilisé autant dans la science, la mythologie, la religion ou la philosophie, en référence à l'origine de la vie – d'une vie – et à son développement. (NdR)

Annexe 1: Lire le fascia

Autorégulation biomécanique

Introduction

Les pages suivantes sont destinées à remettre dans son contexte le mot « fascia » trop largement utilisé actuellement. Toute l'histoire qui détermine comment notre corps régule lui-même sa structure et ses mouvements s'étend bien au-delà de la définition médicale (ou populaire) du fascia, gravissant en douceur les nombreux échelons partant du niveau moléculaire de l'expression génétique propre à chaque cellule pour atteindre les actions et interactions de l'organisme entier (fig. A1.1, vidéo B1). Cette histoire, bien complexe, peut maintenant être appréhendée en termes d'implications exploitables pour la réhabilitation, l'entraînement et toute autre forme de traitement, ainsi que dans le cadre de l'éducation physique. Comment les enfants de la génération suivante apprendront-ils à habiter dans leur corps ?

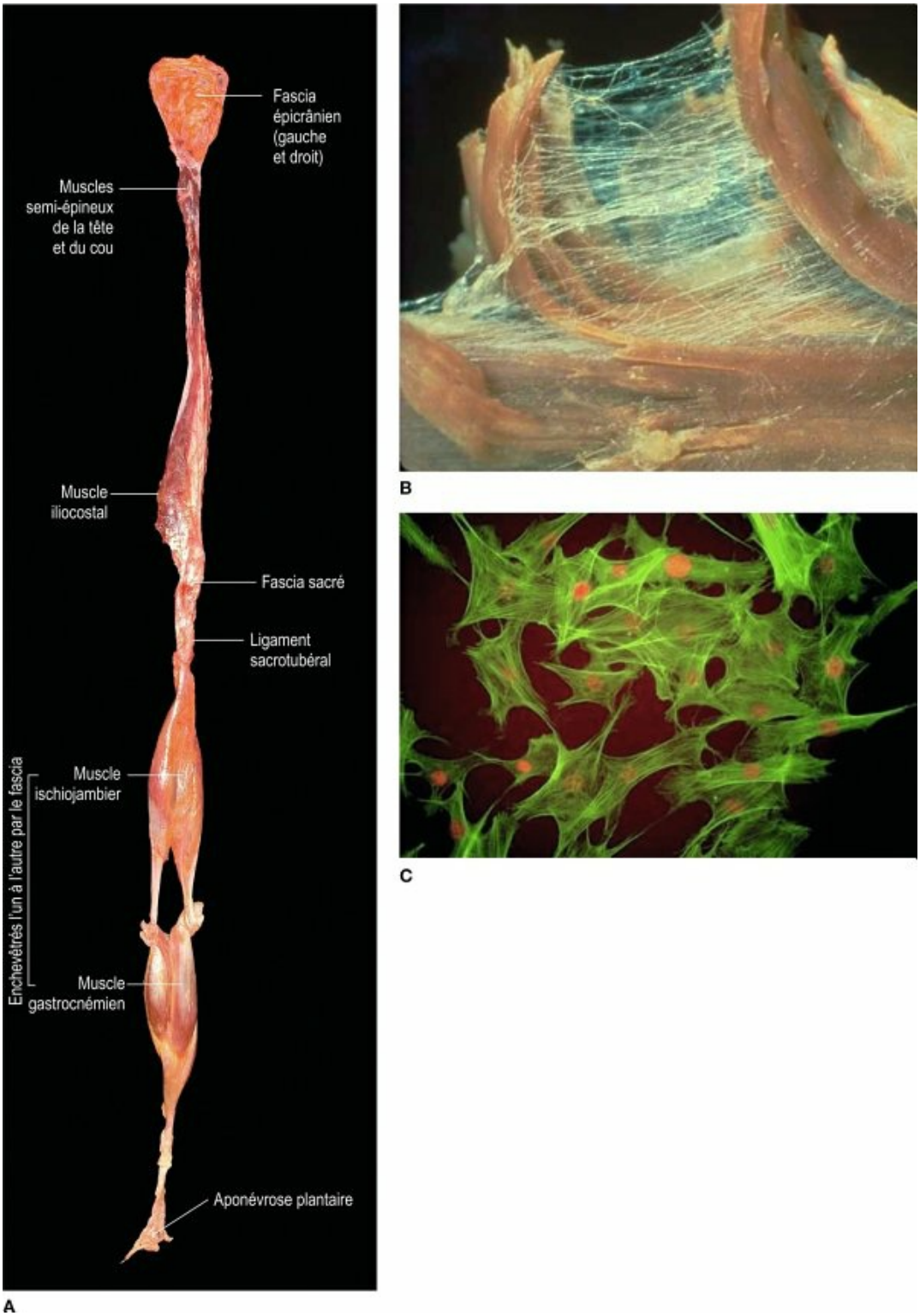

FIG. A1.1 **A. Pièce anatomique fraîchement prélevée du méridien myofascial formant la Ligne Postérieure Superficielle (LPS), disséquée dans son intégralité par Todd Garcia du laboratoire Anatomical Enlightenment.**

B. Dissection de fibres musculaires ayant été démêlées montrant le fascia endomysial qui s'engage à l'intérieur et le fascia périmysial qui les entoure. C. Les artistes de l'Antiquité et de la Renaissance recherchaient un idéal géométrique pour la forme humaine, mais l'équivalent moderne surgit petit à petit lorsqu'on envisage les besoins dans l'espace de chaque cellule individuelle qui pourraient déterminer l'« idéal » géométrique de chaque corps, pris individuellement. **(A, avec l'aimable autorisation de l'auteur ; cette pièce anatomique est expliquée en détail dans la vidéo proposée sur le site Internet. B, avec l'aimable autorisation de Ronald Thompson ; cette image et d'autres sont disponibles et expliquées dans la partie Fascial Tensegrity, disponible sur le site www.anatomytrains.com. C, avec l'aimable autorisation de Donald Ingber.)**



vidéo B1 Introduction au fascia et à la biotenségrité

Le chapitre qui suit rend compte de la manière dont le fascia aide la matière vivante à autoréguler sa croissance et sa forme, à maintenir ses processus physiologiques et à la motiver à atteindre ses objectifs. Chacun des paragraphes suivants peut être abordé séparément bien

qu'ils soient interdépendants. Parcourus dans l'ordre, ils racontent les fondements de cette nouvelle histoire, partant de la définition des différents constituants du fascia jusqu'à la présentation de ce changement conceptuel émergent plus global, en passant par l'exposé de ses propriétés et de ses applications dans le cadre de l'entraînement et de la réhabilitation. Ces incursions se concentrent sur l'équilibre architectural et structurel en évitant d'aborder la biochimie ou les affections du tissu conjonctif.

En plus de l'anatomie, l'étude du fascia dans son contexte nous amène à l'embryologie, l'anthropologie, la géométrie, l'ingénierie, l'hydro- et la thermodynamique, la neurologie, la médecine et de nombreux autres domaines où des études avancées seraient sans aucun doute très utiles. Bien que nous ayons essayé par tous les moyens de vous proposer les informations les plus précises, il se peut que les résultats des recherches corrigent certains de nos points de vue au cours de la durée de vie de cette édition et que certaines hypothèses s'avèrent finalement erronées. L'auteur vous prie de l'excuser et assume toute la responsabilité de ces inexactitudes ; il sera très reconnaissant de toutes les contributions extérieures dans ces domaines en rapide évolution que sont la recherche et les applications thérapeutiques.

Regarder ce que tout le monde a déjà regardé et y voir ce que personne n'y a vu : telle est l'essence des découvertes surprenantes détaillées dans ce recueil. Dans le chapitre 1, nous avons montré que les *Anatomy Trains* font partie du déroulement historique de ces nouvelles connaissances, en nous appuyant sur les idées préalables des chaînes cinétiques musculaires, des continuités fasciales, de la neurologie de la détection et du mouvement ainsi que de la théorie des systèmes en général (voir fig. A1.4). Nous continuons ici à démanteler le concept structurel « musculosquelettique » pour construire un « nouveau monde reposant sur le fascia ».

En partant de la base, que ratons-nous si nous suivons le modèle standard que le terme « musculosquelettique » implique et qui remet en question le fascia ? Le modèle actuel considère que les muscles ne sont fixés que sur des os et uniquement par leurs extrémités proximale

(origine) et distale (insertion). Cette notion de biomécanique de Newton/Borelli, que nous utilisons depuis ces 400 dernières années, où chaque « muscle unique » exerce une fonction de levier passe totalement sous silence les trois attaches dont chaque muscle est doté et qui exercent un effet important sur la biomécanique *in vivo* :

- les connexions longitudinales explorées dans cet ouvrage ainsi que dans le travail de Vleeming et Lee sur les écharpes fasciales (*fascial slings*) [1–3] et de Hoepke et Mézière sur les méridiens – voir les fig. 1.26 à 1.28 [4] ;
- les connexions latitudinales formées par le tissu aréolaire (forme du tissu conjonctif lâche ou *fuzz*) et les septums intermusculaires entre un muscle et ses voisins [5], ainsi qu'avec les ligaments de l'articulation qu'un muscle croise [6] et avec les couches enveloppantes du fascia profond (voir fig. A1.6) ;
- les connexions fasciales avec les paquets neurovasculaires placés dans leur gaine qui, si elles sont raccourcies, adhérentes, traumatisées ou tordues, peuvent restreindre les mouvements dans cette région (voir fig. A1.10).

Nous aborderons chacune d'entre elles spécifiquement lorsque nous atteindrons les paragraphes qui les concernent, mais commençons par le contexte plus global du système fascial. Les différents arguments que nous présentons dans ce chapitre sont résumés de manière plus succincte dans les différents webinaires, par exemple les programmes « *Fascial Tensegrity* », « *How Fascia Moves* », ou bien d'autres disponibles sur www.anatomytrains.com.

Métamembrane – pourquoi avons-nous besoin du fascia ?

« Bénis soient les liens qui nous unissent » chante cet hymne et le fascia représente le tissu qui unit nos cellules ensemble pour leur donner notre forme caractéristique. Notre système fascial évolue en

tant que réponse simple, mais élégante, au défi que représente devenir un organisme pluricellulaire. Même si nous pouvons facilement imaginer de grosses boules de protoplasme indifférencié, mais malgré tout parfaitement organisé, dans un continuum liquidien (le « flux » imaginé par Aristote), la vie sur notre planète Terre s'est engagée très tôt à se construire autour de la cellule, l'unité de base qui se multiplie et se répète (analogue à la conception de « l'atome » de Démocrite) (fig. A1.2).

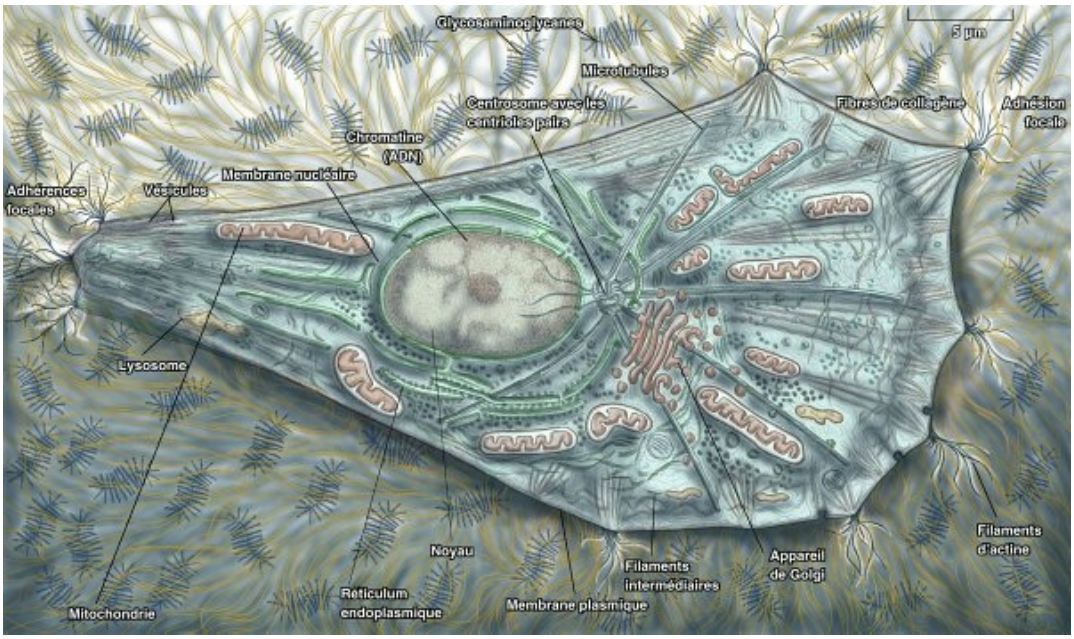

FIG. A1.2 Une cellule eucaryote typique est une sous-unité de vie, complexe et semi-indépendante, formée d'unités internes semi-indépendantes comme les mitochondries. Tous les animaux de grande taille, nous y compris, sont formés de trillons de ces gouttelettes intégrées renfermant un gel huileux ionisé.

La science moderne suppose que, pendant près de la moitié des quelque 3,6 milliards d'années où la vie a existé sur cette planète, tous les organismes étaient unicellulaires – d'abord comme simples protistes procaryotes, qui se sont, semble-t-il, combinés de façon symbiotique pour produire la si familière cellule eucaryote [7]. Les

animaux dits « supérieurs » – y compris les humains qui sont au cœur de cet ouvrage – ne sont pas composés de cellules toujours plus volumineuses ; ce sont au contraire des agrégats coordonnés rassemblant un nombre de plus en plus élevé de ces minuscules gouttelettes complexes de biochimie intégrée.

En ce qui nous concerne, quelque 10^8 ou 10^9 (l'estimation la plus récente parle de 40 à 70 trillions) de ces petites cellules hyperactives travaillent ensemble d'une façon ou d'une autre (couplées à un nombre similaire voire supérieur de bactéries entériques présentes dans notre intestin) pour aboutir à ce que nous sommes. Nous pouvons reconnaître une poignée de ces cellules, même après des années sans les avoir vues ou à partir de plusieurs blocs, en observant les caractéristiques de leur mouvement. Qu'est-ce qui maintient notre soupe de cellules sans cesse renouvelée dans cette forme physique si constante ?

Tandis que de petits groupes de cellules peuvent s'accrocher mutuellement par leurs membranes grâce à des protéines d'adhésion (fig. A1.3), les groupes cellulaires plus importants nécessitent une structure plus robuste pour ne pas être écrasés et déformés par la gravité et les autres forces présentes à la surface de la Terre. Le système fascial, sécrété dans l'espace intercellulaire par le tissu conjonctif, représente le moyen que la vie a inventé pour que des populations cellulaires organisées puissent continuer à travailler ensemble.

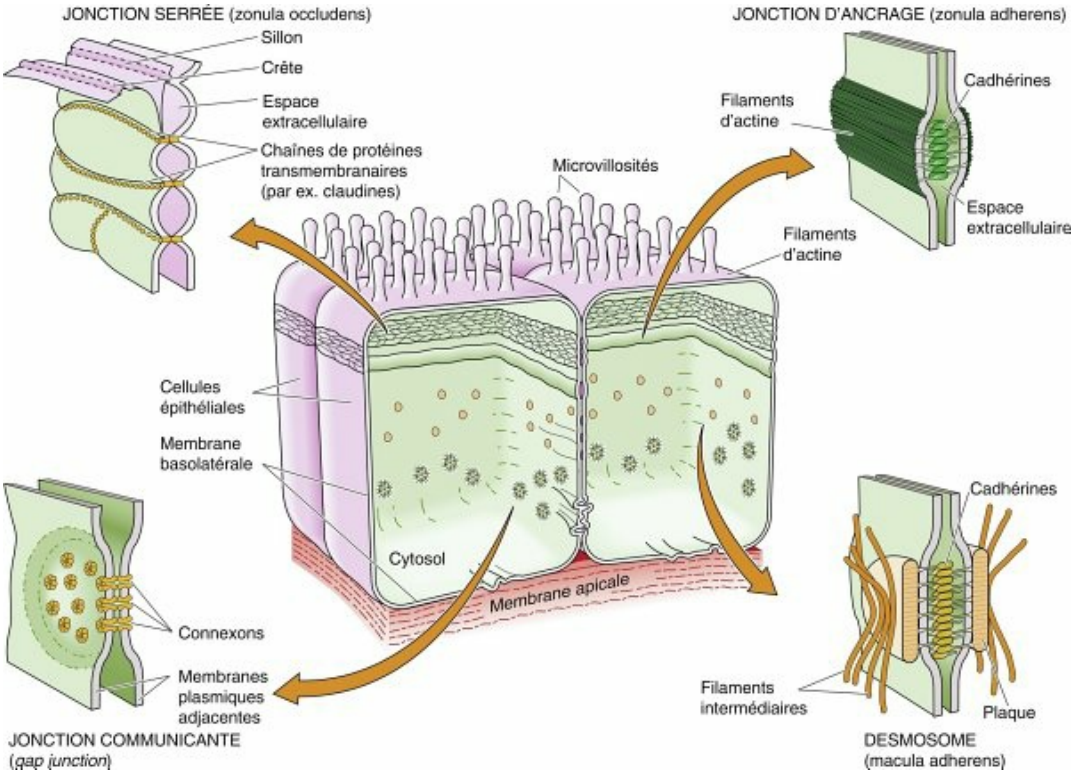

FIG. A1.3 Un petit nombre de cellules peut se maintenir ensemble par des adhérences intercellulaires et créer ainsi une structure tissulaire. Un plus grand nombre de cellules nécessite un « exosquelette » ou une « métamembrane » qui les maintienne en relation les unes avec les autres. Le système fascial représente cette métamembrane.

Comme dans la société humaine, les cellules au sein d'un micro-organisme multicellulaire associent autonomie individuelle et interaction sociale. Dans nos propres tissus, nous pouvons identifier quatre classes fondamentales de cellules : les cellules nerveuses, musculaires, épithéliales et celles du tissu conjonctif (chacune avec de multiples sous-types) (fig. A1.4). Nous pourrions simplifier la situation en disant que chacune de ces cellules a accentué l'une des fonctions partagées par toutes les cellules en général (et en particulier l'ovocyte fécondé et les cellules souches). Par exemple, toutes les cellules sont conductrices le long de leurs membranes, mais les cellules nerveuses excellent en la matière (au détriment de leur

capacité de contraction ou de reproduction). Toutes les cellules contiennent au moins un peu d'actine et sont donc capables de se contracter, mais les cellules musculaires sont devenues expertes en la matière. Les cellules épithéliales se contractent également, mais très faiblement, alors qu'elles se sont spécialisées dans le revêtement de surface qui nécessite des échanges chimiques rapides ; là, elles permettent l'absorption des nutriments et la sécrétion d'hormones, d'enzymes, de molécules messager et d'autres cytokines dans le mélange liquidien de notre corps.

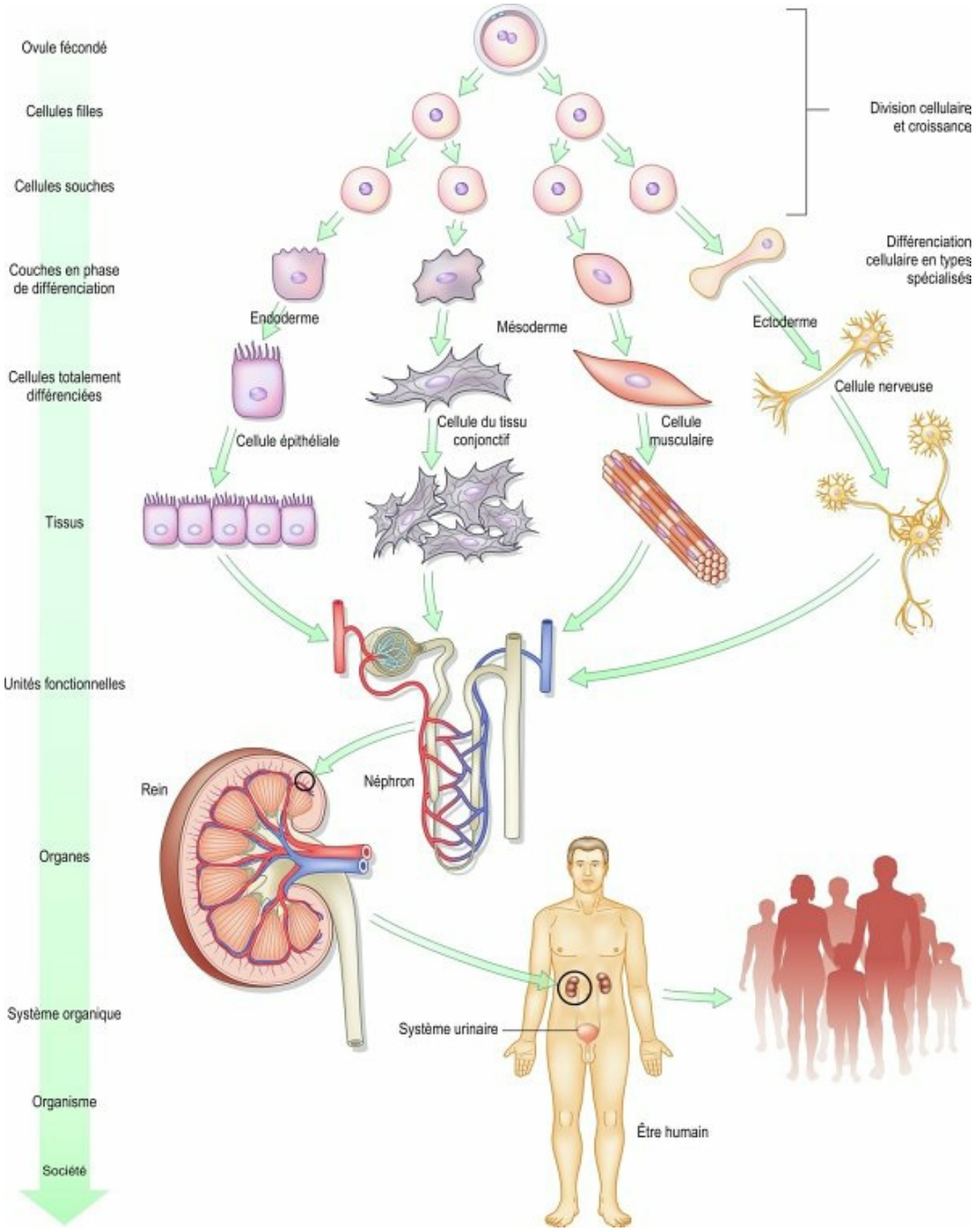

FIG. A1.4 Chacun des principaux types de cellules du corps est spécialisé dans l'une des fonctions partagées par l'ovocyte initial et les cellules souches, par exemple la sécrétion, la conduction, la contraction ou le soutien. Les cellules spécialisées s'associent pour donner des tissus, des organes, des organismes et des sociétés.

Le quatrième type de cellules est représenté par les cellules du tissu conjonctif. Elles sont généralement moins efficaces en termes de contraction (à une exception majeure expliquée plus loin dans ce chapitre) et plutôt efficaces comme conducteurs ioniques, mais leur spécialité est de sécréter dans l'espace intercellulaire une diversité incroyable de « soupes » collagéniques. Cette substance visqueuse s'autorégule et subit des changements pour former nos os, nos cartilages, nos ligaments, nos tendons, nos articulations et les feuillets de fascia (fig. A1.5). En d'autres termes, ce sont ces cellules qui créent le substrat structurel qui entoure et maintient toutes les autres, construisant la « substance » solide et pliable qui assure notre maintien. Cette matière devient l'environnement solidaire et le lien de communication de toutes nos cellules – ce que Varela [10] qualifiait d'« exo-symbiose » – nous façonnant et permettant à nos 70 trillons de cellules de coordonner leur mouvement dans un but déterminé au niveau de l'organisme. Si la membrane plasmique contient une seule cellule, la « métamembrane » fasciale contient notre organisme dans son ensemble.

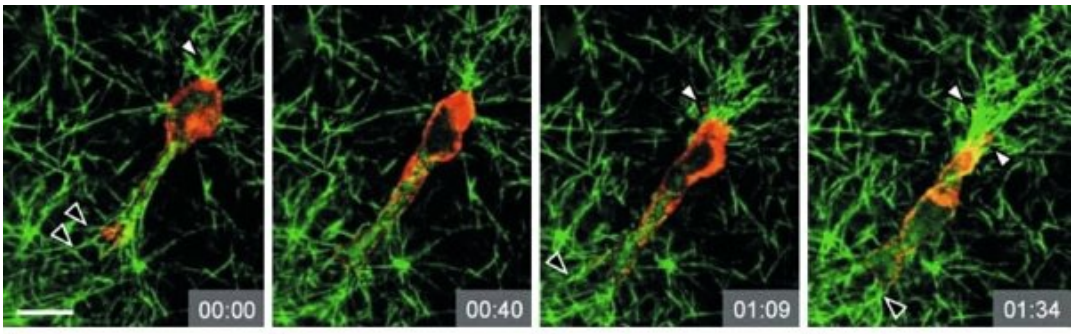

FIG. A1.5 Captures d'images de la vidéo d'une cellule de mélanome migrant au travers d'un treillis de collagène en 3D sur une heure de temps. Notez comment le collagène (en vert) est remodelé par le passage de la cellule, au travers d'une interaction avec les intégrines à la surface cellulaire. (Source : Friedl, 2004, avec l'aimable autorisation de Springer-Science + Business Media.)

À l'échelle du corps, le réseau fascial représente l'environnement organisateur des cellules, l'alambic de toute notre physiologie. Et nous ne pouvons pas laisser le terme « environnement » intervenir dans notre discussion sans citer le maître du terme, Marshall McLuhan [11] : « Les environnements ne sont pas des enveloppes passives, mais bien des processus actifs qui sont invisibles. Les règles de base, la structure diffuse et, surtout, la configuration des environnements se soustraient facilement à la perception ». Cela pourrait en partie expliquer pourquoi l'environnement cellulaire de la matrice extracellulaire est resté essentiellement « invisible » pendant quelques siècles de recherche.

Arrêtons là cette discussion. La recherche sur le rôle et la fonction du fascia, même si elle est encore naissante, est bien enclenchée [12]. Nous sommes au seuil d'une compréhension radicalement nouvelle de la manière dont nous nous façonnons dans l'espace. Par conséquent, certaines pages qui vont suivre dépassent l'état actuel des recherches pour nous faire entrevoir diverses directions d'études prometteuses sur notre système fascial.

Nous avons noté que la matrice de tissu conjonctif représente l'environnement de toute notre physiologie et, bien entendu, le système fascial est totalement biologique – créé et maintenu à l'intérieur de nous par nos cellules à l'échelle microscopique (fig. A1.6). Il dépend donc du fonctionnement de notre génétique, de notre régime et de notre respiration quotidienne. Il est aussi totalement mécanique, à tel point qu'il est de plus en plus remplaçable, à l'échelle macroscopique, par des prothèses synthétiques. La connaissance complète de notre système d'autorégulation biomécanique doit pouvoir s'étendre harmonieusement des commutateurs épigénétiques situés dans le noyau cellulaire au modèle biopsychosocial de l'organisme pris dans son ensemble. C'est notre objectif ambitieux ; lisez-donc.

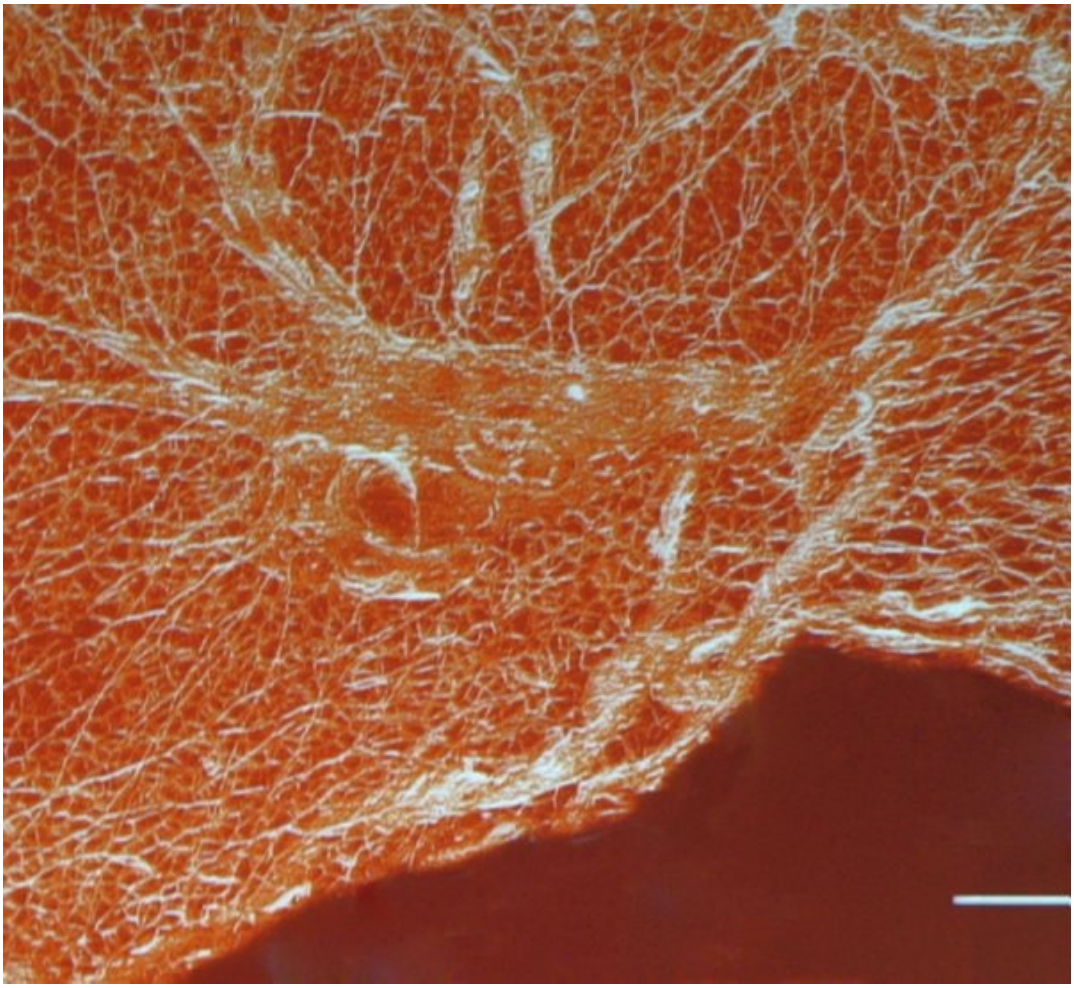

FIG. A1.6 **Matrice fasciale du membre postérieur (d'un rat) montrant la continuité histologique entre des muscles synergiques et même antagonistes. Cette reconstruction en 3D, qui utilise trois coupes congelées des loges crurales antérieure et latérale, fait ressortir les structures de tissu conjonctif au sein de chaque coupe. Les plus petites divisions représentent les fibres endomysiales qui entourent chaque fibre musculaire. Les « divisions » entre ces muscles – si évidentes dans nos manuels d'anatomie – sont à peine discernables.**
(Reproduit avec l'aimable autorisation du Pr Peter Huijing, PhD, Faculteit Bewegingswetenschappen, Vrije Universiteit Amsterdam.)

Définitions

Le terme « fascia » – tout comme celui de « stress » – est un terme médical qui s'est démocratisé en prenant une signification plus générale. Dans tout cet ouvrage, nous avons utilisé le terme « fascia » dans son sens le plus large pour débattre de ses implications. Toutefois, comme pour tout terme médical, la définition du fascia est plus précise et il est important de la conserver dans le domaine de la recherche et de ses applications à la pathologie. Les termes qui l'accompagnent – matrice extracellulaire (MEC), réseau de tissu conjonctif, réseau de collagène et interstitium (espace interstitiel) – doivent également être différenciés. Commençons notre exploration du monde du fascia par un ensemble de définitions plus précises (fig. A1.7).

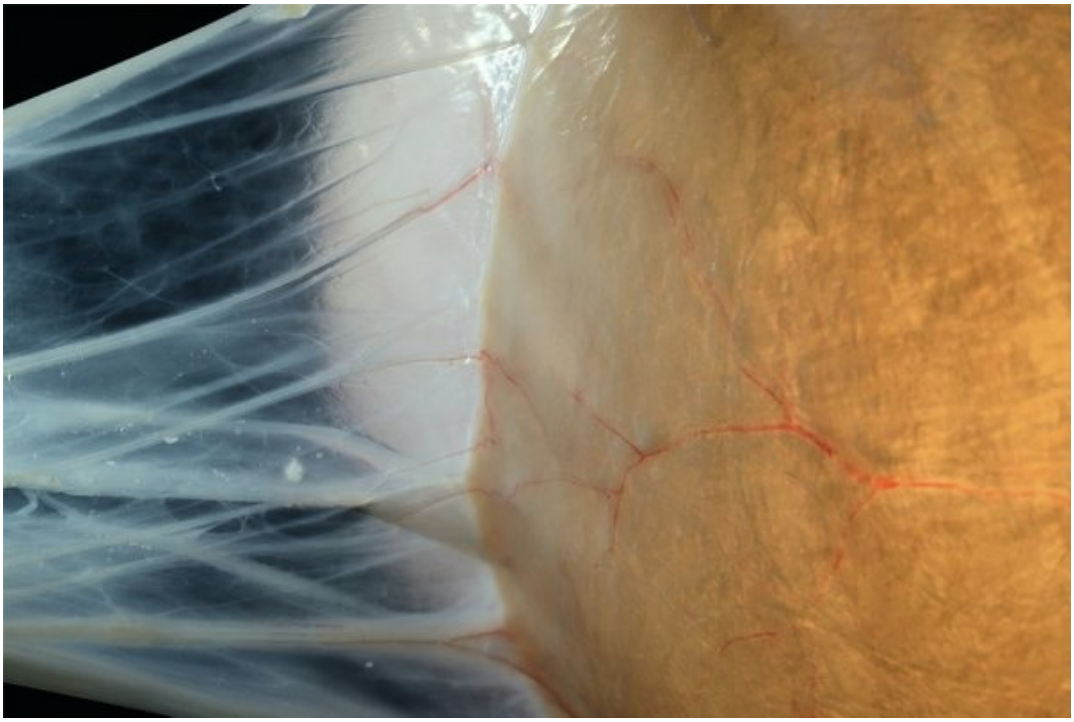

FIG. A1.7 Le réseau fascial, considéré comme un tout, mêle un maillage de fibres plus résistantes à une bouillie colloïdale spongieuse. En modifiant les proportions, l'orientation et la chimie de ces sous-unités, le fascia répond en son sein aux forces changeantes. Ces réponses sont immédiates, mais aussi sur le long terme. (©

FasciaResearchSociety.org/Plastination.)

Fascia

Nous avons toujours appelé « fascia », réseau fascial ou toile fasciale ce complexe qui s'étend à l'ensemble de notre corps. En kinésithérapie, le mot « fascia » est généralement utilisé dans un sens plus étroit, pour désigner les grands feuillets tissulaires entrelacés qui pénètrent en particulier à l'intérieur des tissus musculaires, les entourent et les contiennent. D'un point de vue médical, selon le Congrès de recherche sur le fascia, un « fascia » est une « gaine, un feuillet ou toute autre amas de tissu conjonctif pouvant être disséqué, qui se forme sous la peau et permet d'attacher, d'inclure et de séparer les muscles et les autres organes internes » [13].

Cette définition, on ne peut plus vague, dépend de vos capacités de dissection et de l'acuité de vos yeux vous permettant de discerner ce que constitue « un fascia ». Le *Gray's Anatomy* se plaint du fait que « cette pratique d'associer un nom à tout agrégat suffisamment grand pour être disséqué est discutable » [14]. Ce problème est l'une des limites à la dénomination donnée par l'homme à tout ce qui existe. Comme nous l'avons dit au chapitre 1, le fascia commence comme un tout, vit comme un tout et finit sa vie comme un tout. Par conséquent, quelles sont les propriétés que doivent avoir ses parties pour être désignées par un nom spécifique ? Quelles parties de ce système méritent leurs propres étiquettes ? Ce débat sur la nomenclature anatomique continue et risque fort de se poursuivre encore longtemps. Heureusement, notre objectif présent n'est pas de décider quel nom donner aux détails.

En outre, le fascia est si malléable et, par conséquent, si variable d'un individu à l'autre et au sein d'un même individu qu'il varie d'un moment à l'autre et d'un endroit à l'autre. C'est un système défini non pas par son uniformité anatomique, mais par son adaptabilité individuelle.

Il est important de signaler que les expériences acquises dans les laboratoires de dissection nous ont montré que tous les sous-groupes

de fascia, depuis la plus petite pièce anatomique dissécable à la plus grande structure à qui vous souhaitez donner un nom, perdent leur forme dès qu'ils sont retirés du corps. Mais cela *ne s'applique pas* aux pièces anatomiques ayant subi une fixation chimique sur lesquelles les étudiants travaillent dans la plupart des écoles de médecine et qui fournissent le matériel à l'origine des ouvrages et des atlas d'anatomie moderne. Retirez un petit morceau de fascia d'une « pièce anatomique » et il reste dans la forme qu'il avait lorsqu'il faisait partie du corps – parce qu'il a été « fixé » sur place avec du formaldéhyde.

Durant ces dix dernières années, l'auteur a eu le privilège de disséquer des tissus issus de cadavres frais non traités au formaldéhyde ou autre fixateur, et donc se trouvant dans un état bien plus proche des tissus vivants. Dans cette situation, retirez un petit morceau de tissu non traité, privez-le de son contexte mécanique et il se transformera en un tas informe. Tirez sur ses extrémités, comme cela se produit dans le contexte du corps, et il reprendra sa forme organisée (fig. A1.8). Cette propriété n'est pas évidente pour ceux qui ont travaillé sur des pièces anatomiques embaumées – ni sur les atlas qui en sont tirés.

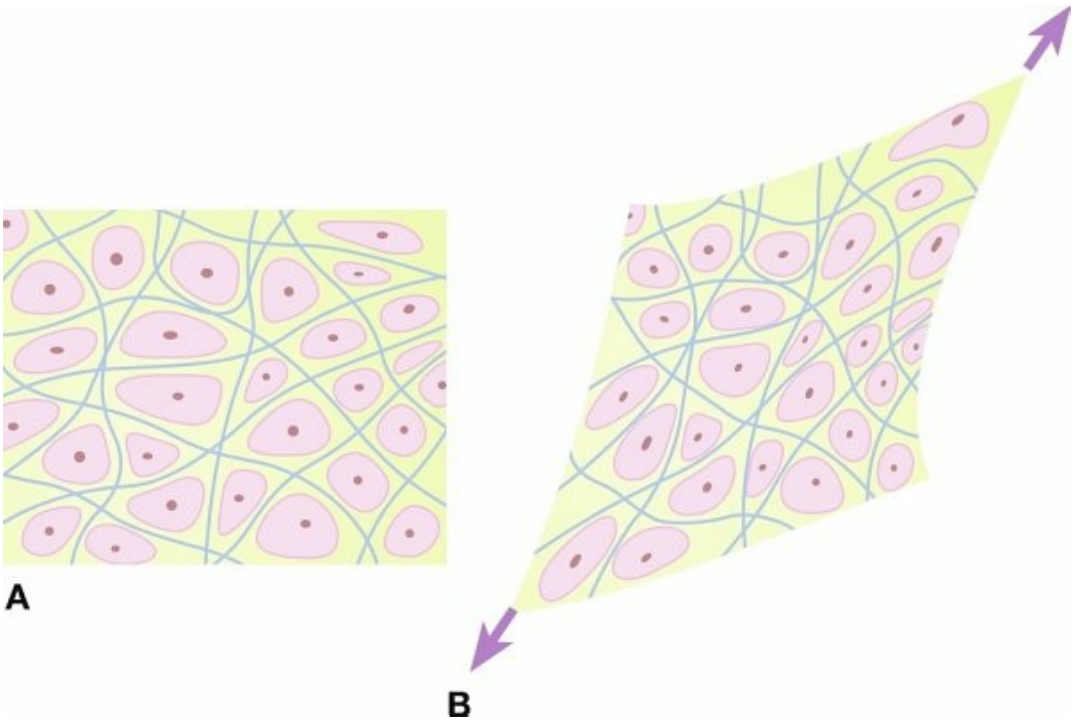

FIG. A1.8 A. La matrice extracellulaire (MEC) est destinée à permettre l'écoulement relativement libre des métabolites du sang jusqu'à la cellule et inversement dans le flux du liquide interstitiel et de la lymphe. B. Une contrainte mécanique chronique au travers d'une zone entraîne une augmentation du dépôt de fibres de collagène et une diminution de l'hydratation de la substance fondamentale de la MEC, les deux se traduisant par une diminution de l'alimentation de certaines cellules dans les « tourbillons » provoqués par l'augmentation de la matrice.

N.B. : la structure fasciale est une structure contextuelle qui perd sa forme lorsqu'elle est privée de son contexte. C'est l'ensemble des relations avec le tout qui importe – et c'est à côté de cela que nous sommes passés depuis plusieurs siècles en utilisant une lame de scalpel pour séparer le fascia (voir le paragraphe « Fascia et tenségrité » dans cette annexe). Cela démontre également la capacité constante du fascia de s'ajuster en créant une structure selon les forces présentes à l'instant t [8].

Imaginons qu'au lieu d'utiliser un objet tranchant, nous immergions le cadavre d'un animal ou d'un homme dans un détergent ou un solvant qui éliminerait tout le matériel cellulaire et ne laisserait que le système fascial formé de tissu collagénique. Nous verrions alors l'ensemble du continuum, partant de la couche basale élastique de la peau, traversant le costume de « néoprène » du tissu adipeux/aréolaire sous-cutané, pour atteindre la fine tunique fibreuse entourant les corps musculaires (le fascia profond), avant de poursuivre jusqu'au coton s'insinuant dans les muscles et les organes, qui se continue par l'échafaudage coriace formé des os et des cartilages (fig. A1.1-9).



A

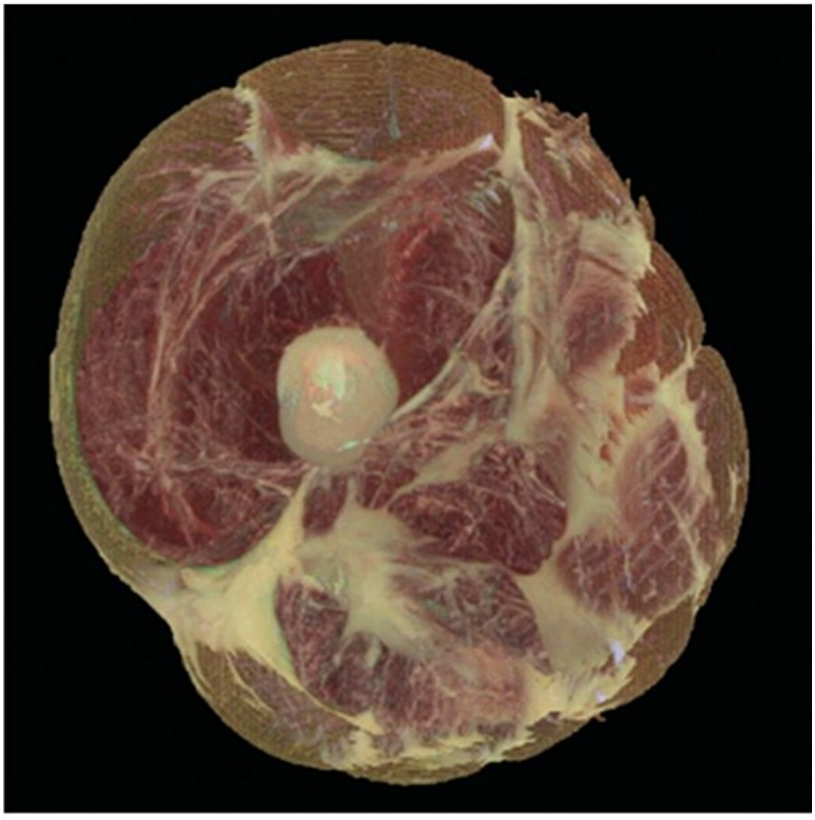

B

FIG. A1.9 Coupe de la cuisse, extraite du *Visible Human Project* de la National Library of Medicine par Jeffrey Linn, praticien du Rolfing. La vue plus familière en A montre le muscle et le fascia épimysial (mais pas les couches graisseuse et aréolaire montrées à la fig. A1.24). La vue en B nous donne le premier aperçu de ce à quoi pourrait ressembler le système fascial s'il était isolé et extrait du corps dans son intégralité.
(Reproduit avec l'aimable autorisation de Jeffrey Linn.)

Les mots nous manquent – même cette description en couches suggère une séparation qui n'existe pas *in vivo* dans notre corps. Il s'agit d'un seul et même réseau, connecté du sommet de notre crâne à l'extrémité de nos orteils, de notre peau à nos os, dense par endroits et d'une extrême finesse à d'autres, mais qui nous montre la forme extérieure et intérieure de l'ensemble de notre corps (hormis nos cheveux et nos poils).

Si nous pouvions fixer cette préparation dans l'espace afin qu'elle ne s'effondre pas tout simplement comme un ballon percé, elle nous serait très utile en nous montrant cet organe fascial comme un continuum. (Les premières tentatives pour obtenir cette représentation sont en cours, mais font actuellement face à de grosses difficultés techniques.) Cette image mettrait en valeur sa nature qui permet d'unir et de façonner plutôt que cette vision simpliste qui considère le fascia comme des parois percées de séparations. C'est une vérité scientifique : nous commençons comme un tout et finissons comme un tout ; nous ne sommes pas assemblés par parties, même si cette image mécanique est pratique et intéressante pour nous.

Toute dénomination des différentes parties de notre corps impose une distinction artificielle (perçue comme telle par l'homme) d'un événement unitaire. Comme nous dépeignons dans ce livre notre vision d'une nature globale, indivisible et universelle de ce réseau, nous avons choisi de pointer cette singularité en appelant cet ensemble « fascia ». Toutefois, le terme de « système fascial » serait peut-être plus approprié pour décrire ce dont nous voulons parler.

Le système fascial

Le Congrès de recherche sur le fascia définit le système fascial comme un continuum tridimensionnel (3D) de tissu conjonctif mou, dense et lâche, contenant du collagène, qui s'infiltre dans l'organisme. Il incorpore des éléments comme le tissu adipeux, les gaines formant l'adventice et les paquets neurovasculaires, les aponévroses, les fascias profonds et superficiels, l'épinèvre, les capsules articulaires, les ligaments, les membranes, les méninges, les expansions myofasciales, le périoste, les rétinaculums, les septums, les tendons, les fascias des viscères, ainsi que tous les tissus conjonctifs intra- et intermusculaires, y compris l'endo-, le péri- et l'épimysium. Le système fascial entoure chaque organe, chaque muscle, chaque os et chaque fibre nerveuse, s'entremêle entre eux et pénètre à l'intérieur de chacun d'eux, dotant le corps d'une structure fonctionnelle et lui fournissant un environnement qui permet à tous les systèmes organiques d'agir de manière intégrée.

Le système fascial ressemble plutôt à cela et c'est ce que nous voyons lorsque nous ouvrons un cadavre frais. Il faut se débarrasser d'une grande partie de ce système fascial pour obtenir les images présentées habituellement dans les atlas d'anatomie. Les artères ou les nerfs qui semblent flotter librement et séparément dans les illustrations du Netter ou du Sobotta sont en réalité cachés sous une tunique (l'adventice), protégés et entourés par toutes les autres structures locales de fascia que nous avons listées ci-dessus et auxquelles ils sont fermement fixés (fig. A1.10). Une image réaliste ne nous montrerait que de la graisse et du fascia, ce qui ne nous serait pas très utile. Mais les illustrations « utiles » créés pour ces atlas cachent l'image manquante du système fascial en tant que tout – ce contexte environnant de toutes les autres structures.



FIG. A1.10 Plexus brachial formé de nerfs, d'une artère et d'une veine inclus dans une enveloppe protectrice. Il est situé à l'intérieur du septum intermusculaire médial du fascia qui fait partie de la Ligne Brachiale Antérieure Superficielle et sépare la Ligne Antérieure Profonde de la Ligne Brachiale Postérieure Profonde. Les vaisseaux et les nerfs sont souvent représentés flottant apparemment dans le corps humain, alors qu'en réalité ils sont enveloppés, souvent ensemble, comme sur cette image, dans des tuniques elles-mêmes fixées aux structures myofasciales voisines et souvent ancrées au périoste. (Photographie avec l'aimable autorisation de l'auteur.)

La plupart de ce que nous verrons ci-après s'appuie sur la définition étendue du système fascial ; par conséquent, nous allons laisser de côté pour le moment la définition ci-dessus. Nous noterons cependant qu'il peut être difficile de définir les limites d'un tel système. Par exemple, nous excluons généralement de ce système les os et les cartilages ; le système fascial n'est composé que de tissu mou. Toutefois, le réseau de collagène s'étend harmonieusement dans les os

et les cartilages à partir de ces tissus mous que sont le périoste et le périchondre, et les traverse. Nous verrons dans le paragraphe sur l'embryologie comment les tissus durs sont façonnés par le même processus qui forme les tissus mous et qu'il n'y a aucune discontinuité entre le réseau des tissus mous et celui des tissus durs. En dehors des tissus durs, le système fascial est si omniprésent, si « environnemental » qu'il est difficile à confiner et à délimiter par cette façon réductrice d'analyser les choses que nous aimons tant en tant qu'humains. Peut-être devrions-nous nous élever un peu plus pour avoir une vision plus globale.

Tissu conjonctif

La famille cellulaire du système fascial est substantielle, mais ne représente qu'une partie de l'embranchement (phylum) du tissu conjonctif, bien plus étendu (fig. A1.11). Selon le *Gray's Anatomy* [9] :

« Les tissus conjonctifs jouent plusieurs rôles essentiels dans le corps, à la fois structurels, puisque nombre des éléments extracellulaires possèdent des propriétés mécaniques particulières, et défensifs, un rôle qui s'appuie fondamentalement sur la cellule. Ils exercent aussi souvent des rôles trophiques et morphogénétiques importants pour organiser et influencer la croissance et la différenciation des tissus avoisinants. »

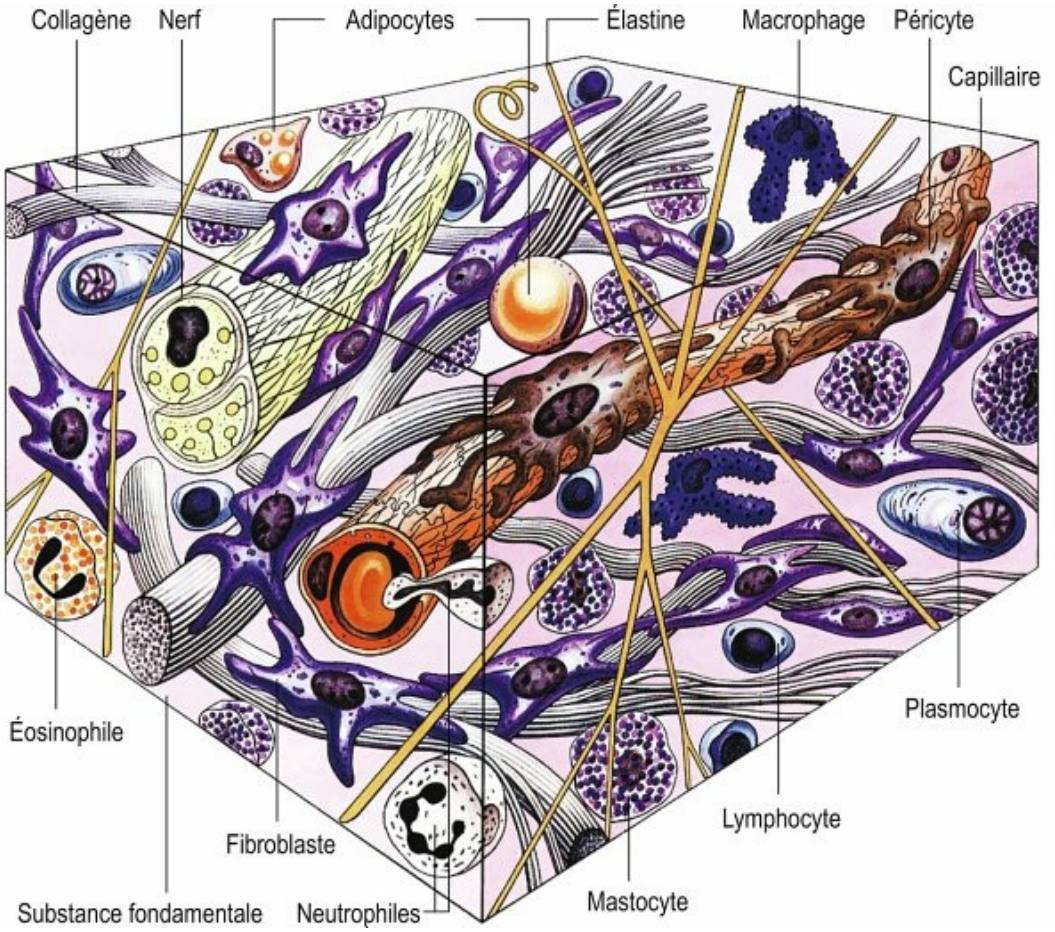

FIG. A1.11 Tous les tissus conjonctifs contiennent diverses concentrations de cellules, de fibres et de substance fondamentale interfibrillaire (protéoaminoglycanes). (Reproduit avec l'aimable autorisation de Williams, 1995.)

Laissons aux immunologistes la discussion sur le rôle défensif joué par les cellules du tissu conjonctif. Un peu plus loin dans cette annexe, lorsque nous aborderons l'embryologie et la tenségrité, nous nous intéresserons aux rôles trophiques et morphogénétiques des tissus conjonctifs [15–17]. Pour l'heure, notre principal sujet concerne le rôle de support mécanique que les cellules du tissu conjonctif et leurs produits offrent au corps en général et au système locomoteur en particulier.

Ainsi, lorsque nous parlons de « tissu conjonctif », nous incluons les cellules adipeuses, les hématies et les leucocytes circulants dans le

sang, les cellules gliales du cerveau et notre système immunitaire au complet. De nouvelles informations fascinantes [18] relient le système immunitaire au système de soutien structurel. Pour notre débat, le « tissu conjonctif » est un terme large qui correspond au même tissu que le fascia, sauf qu'il est dépourvu d'une fonction mécanique. C'est-à-dire que l'expression « tissu conjonctif » est assez fréquemment employée pour désigner la portion fibreuse et tendineuse du réseau fascial.

Le tissu conjonctif est très judicieusement nommé. Même si ses parois tissulaires agissent pour orienter les liquides et forment de petites poches, sacs ou tubulures, ses fonctions d'unification l'emportent largement sur ses fonctions séparatrices. Il relie chaque cellule du corps à ses voisines et relie même, comme nous le verrons, le réseau interne de chaque cellule à l'état mécanique du corps entier. D'un point de vue physiologique aussi, selon Snyder [19], il « relie les nombreuses branches de la médecine ».

Si le « tissu conjonctif » représente un ensemble trop vaste, celui de « fascia » une cible trop restreinte, et celui de « système fascial » est bien approprié, intéressons-nous maintenant aux produits fabriqués par ce système. Si vous le souhaitez, vous pouvez remplacer ces termes par « réseau de collagène » ou « toile de tissu conjonctif » ; nous utiliserons le terme de « matrice extracellulaire » tel qu'il est décrit dans le *Gray's Anatomy* ; pour le grand public, nous poursuivrons simplement avec le terme « fascia » ou « système fascial » [20].

Matrice extracellulaire (MEC)

Les cellules du tissu conjonctif sécrètent une grande diversité de substances structurellement actives dans l'espace intercellulaire, dont les nombreux types de collagène, ainsi que l'élastine, les fibres de réticuline et les protéines interfibrillaires collantes, couramment appelées « substance fondamentale » ou, plus récemment, glycosaminoglycanes (GAG) et protéoglycanes.

Le *Gray's Anatomy* appelle ce complexe de protéines et de mucopolysaccharides la matrice extracellulaire :

« Le terme matrice extracellulaire (MEC) s'applique à la totalité de la substance extracellulaire à l'intérieur du tissu conjonctif. Elle est essentiellement constituée d'un système de fibrilles protéiques insolubles et de complexes solubles composés de polymères glucidiques liés à des molécules protéiques (c'est-à-dire des protéoglycanes) qui fixent l'eau. D'un point de vue mécanique, la MEC s'est développée pour répartir les contraintes du mouvement et de la gravité tout en maintenant la forme des différents composants du corps. Elle procure également l'environnement physicochimique des cellules incluses dans la matrice, formant une charpente à laquelle les cellules adhèrent et sur laquelle elles peuvent se mouvoir, maintenant un milieu ionique, hydraté et poreux, au travers duquel les métabolites et les nutriments peuvent diffuser librement » [21].

Cette définition est riche mais un peu dense ; le reste de cette annexe développe ces quelques données, représentées à la figure A1.11.

Le Dr James Oschman qualifie la MEC de « matrice vivante », soulignant que « la matrice vivante est une organisation "supramoléculaire" continue et dynamique qui s'étend dans chaque interstice du corps : une matrice nucléaire au sein d'une matrice cellulaire au sein d'une matrice de tissu conjonctif. En fait, lorsque vous touchez un corps humain, vous touchez un système étroitement connecté composé de presque toutes les molécules présentes dans le corps, reliées les unes aux autres » (fig. A1.12) [22].

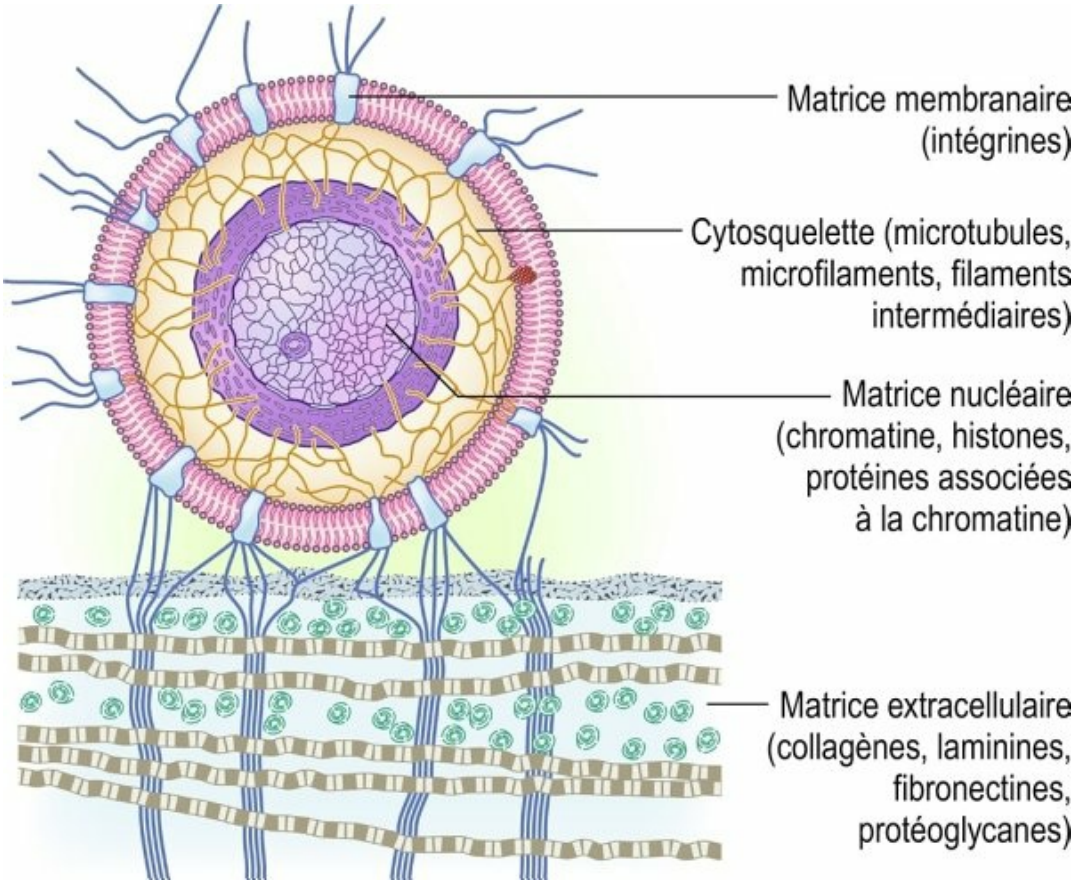

FIG. A1.12 Dans cette représentation plus actuelle, le matériel nucléaire, la membrane nucléaire et le cytosquelette sont tous liés mécaniquement par des intégrines et des protéines laminaires à la MEC qui les entoure. **(Adapté d'Oschman, 2000 [41].)**

On considère souvent que le réseau fascial est un réseau « mort » ou inerte qui se caractérise très certainement par son état passif. En réalité, nous verrons qu'il s'adapte et s'ajuste très activement, à divers niveaux, aux changements instantanés et durables. Nous examinerons par la suite la réactivité des différents composants de la MEC, mais globalement, les cellules du tissu conjonctif et leurs produits agissent comme un continuum, comme notre « organe de la forme » [10].

La science a consacré plus de temps aux interactions moléculaires impliquées dans notre fonctionnement qu'à la façon dont nous sommes constitués, dont nous nous déplaçons dans divers environnements et dont nous absorbons et distribuons un impact sous

toutes ses formes – endogènes et exogènes. Nous considérons que notre connaissance actuelle de l'anatomie nous permet de bien décrire notre constitution, mais la façon dont nous pensons notre constitution résulte en partie des outils dont nous disposons. Pour les tout premiers anatomistes, il s'agissait principalement du couteau. L'étymologie gréco-latine du terme « anatomie », c'est l'art de séparer les éléments au moyen d'une lame. De Galien à Vésale et même après, ce sont les outils de la chasse et de la boucherie qui ont été employés et qui nous ont présenté les distinctions fondamentales que nous tenons aujourd'hui comme normalité (fig. A1.13). Ces couteaux (et plus tard les scalpels, puis les lasers) coupent presque naturellement le long des barrières de tissu conjonctif souvent bi- ou plurilaminaires séparant les différentes zones, soulignant les distinctions logiques au sein de la matrice extracellulaire, mais masquant le rôle du réseau de tissu conjonctif considéré comme un tout (fig. A1.14 ; vidéo 6.20 ). Nous voyons une fois encore la nécessité de considérer le système fascial comme une entité unique, indivisible et à l'écoute de toutes les forces entrant en jeu dans l'ensemble de nos trillons de cellules actives, et non pas comme l'image habituelle renvoyée par notre monde industrialisé qui le considère comme un ensemble de parties individuelles.



FIG. A1.13 **Vésale, comme d'autres anatomistes précurseurs ayant eu la possibilité d'étudier le corps humain, a mis à nu les structures au moyen d'un couteau. Cet héritage de pensée qui montre l'intérieur du corps en suivant le trajet d'une lame nous accompagne toujours, influençant notre pensée**

concernant ce qui se passe à l'intérieur de nous-mêmes. Le « muscle » est un concept qui procède non pas de la physiologie telle qu'elle est, mais directement de l'approche du corps au moyen du scalpel. (Reproduit avec l'autorisation de Saunders JB, O'Malley C. Dover Publications ; 1973.)

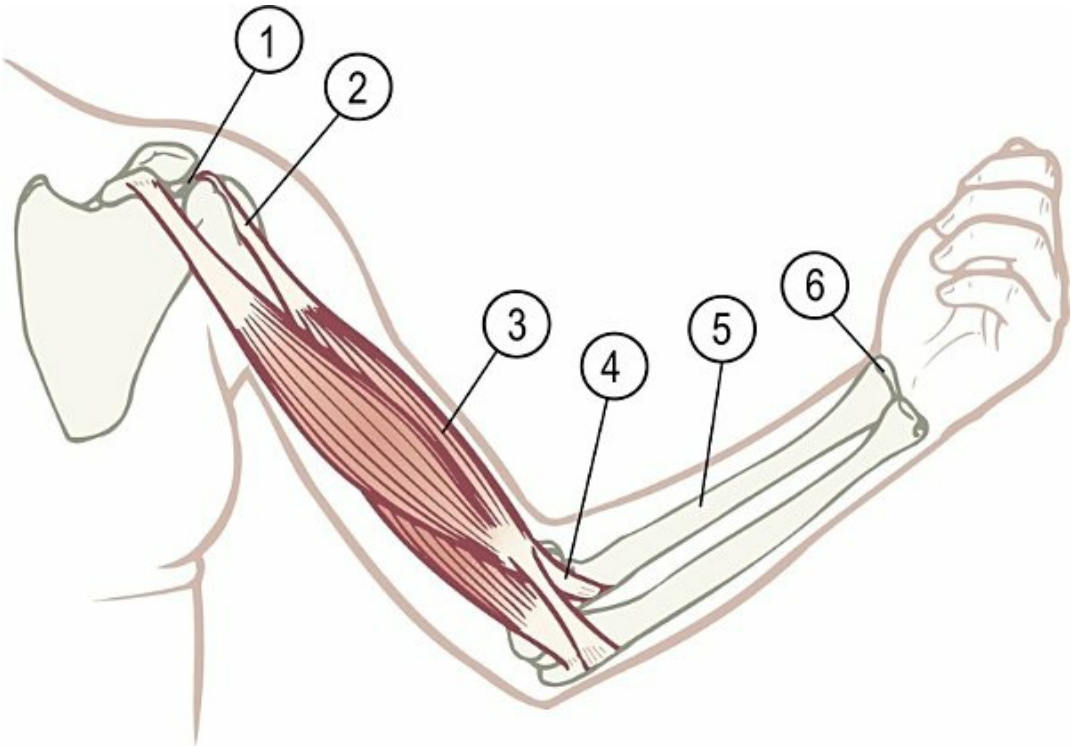

FIG. A1.14 La composante de traction des forces mécaniques est transmise par les tissus conjonctifs, qui sont tous reliés les uns aux autres. La capsule articulaire (1) est en continuité avec l'insertion musculaire (2) qui est elle-même en continuité avec le fascia épimysial (3), lui-même en continuité avec le tendon (4), lui-même en continuité avec le périoste (5), lui-même en continuité avec la capsule articulaire (6), etc. Pour les dissections de ces continuités dans le bras, voir les fig. 7.4 et fig. 7.29.



vidéo 6.20 Microscopie fasciale 4 : muscle érecteur du rachis

Dans les pages suivantes, nous allons peu à peu décortiquer les différents composants de la MEC. Toutefois, pour plus de clarté, la MEC comprend tout le « fouillis » qui sépare nos cellules : une substance fondamentale fibreuse et aqueuse.

Réseau collagénique

Le réseau fibreux représente la partie hydrophobe du fascia. Il peut être humide, mais n'absorbe pas l'eau. Construit principalement à partir de collagène, il contient également de l'élastine et de la réticuline, comme nous le verrons par la suite. C'est ce réseau de collagène que nous verrions si nous plongions un corps dans un solvant qui dissoudrait toutes les cellules, les gels et les liquides.

Lorsque l'auteur commença cette quête en 1975, il avait dans l'esprit que ce réseau collagénique, formant une sorte de toile d'araignée, représentait l'intégralité du fascia. Des études plus poussées lui ont permis d'observer que les fibres collagéniques blanches représentaient la partie la plus résistante et la plus facile à voir du fascia. Toutefois, il existe au sein de ces fibres, d'une part, un gel transparent formant la substance fondamentale qui possède de merveilleuses propriétés

lorsqu'il est mélangé au réseau collagénique et, d'autre part, un liquide interstitiel ou lymphatique qui forme le troisième pilier indispensable de ce trépied.

Le réseau collagénique est représenté isolé, séparé de tout ce qui l'entoure, à la figure A1.9.

Substance fondamentale

La substance fondamentale, qui fait partie de la MEC, est un gel aqueux pratiquement amorphe composé de mucopolysaccharides ou de glycosaminoglycanes tels que l'acide hyaluronique, le sulfate de chondroïtine, la kératine, la laminine, la fibronectine et l'héparine. Ces colloïdes, qui ressemblent à des feuilles de fougère, font partie de l'environnement immédiat de presque chaque cellule vivante (fig. A1.15). Juste à l'extérieur de la membrane plasmique de la plupart des cellules se trouve le glycocalyx (sorte de « coupelle de sucre »). L'espace interstitiel est également rempli des gels colloïdaux semblables, mais en plus faible concentration.

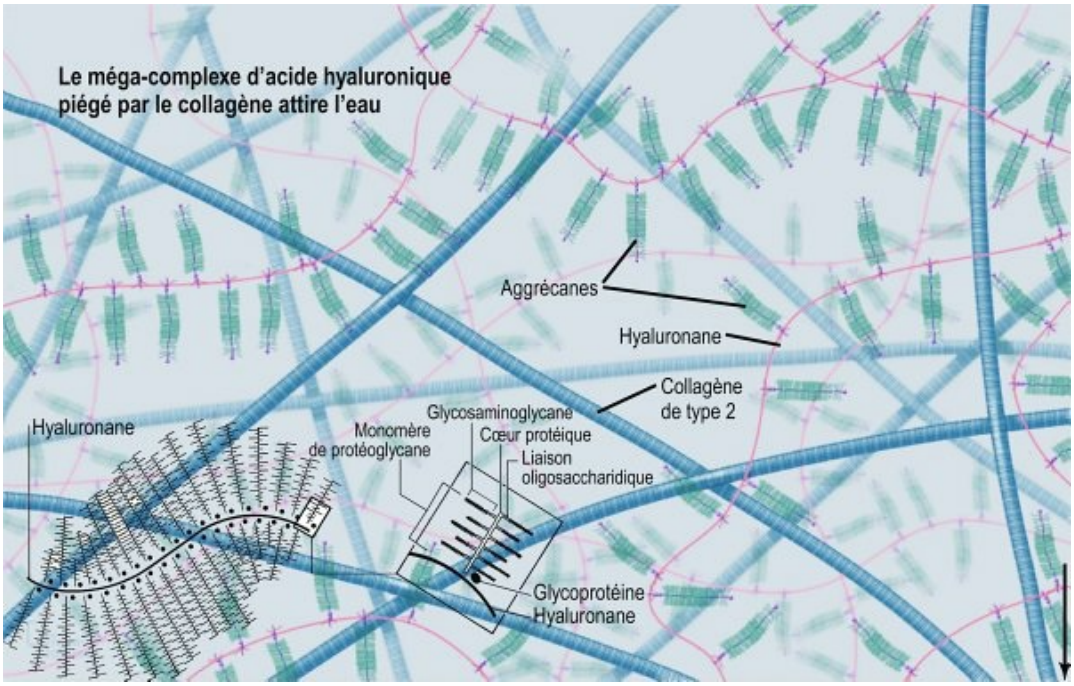

FIG. A1.15 **Le mucus spongieux du système fascial est**

un gel formé de molécules ressemblant à des fougères. Elles s'étendent dans l'espace intercellulaire et interfibrillaire, se chargeant en eau et la liant en un tissu dynamique qui, tout à la fois, stabilise, lubrifie et absorbe les chocs. Ce gel aqueux représente l'arrière-fond de la figure A1.2.

Ces mucoïdes fixent l'eau de façon à permettre une répartition aisée des métabolites (du moins lorsque ces colloïdes sont suffisamment hydratés). Ils prennent également part au rôle de barrière protectrice du système immunitaire, en résistant très fortement à la propagation des bactéries. Le gel de protéoglycanes forme une sorte de « glue » continue, mais hautement variable, permettant aux cellules de rester solidaires tout en étant libres d'échanger les innombrables substances nécessaires à la vie. Dans une zone active du corps, la substance fondamentale change d'état constamment pour répondre aux besoins locaux (fig. A1.16). Dans une zone « tenue » ou « tranquille » du corps, elle a tendance à se déshydrater pour devenir plus visqueuse, prendre plutôt l'aspect d'un gel et devenir une sorte d'entrepôt de stockage des métabolites et des toxines. Le liquide synovial des articulations et l'humeur aqueuse de l'œil sont des exemples où la substance fondamentale se trouve en grandes quantités. Toutefois, on la retrouve en plus faible quantité dans tous les tissus mous.

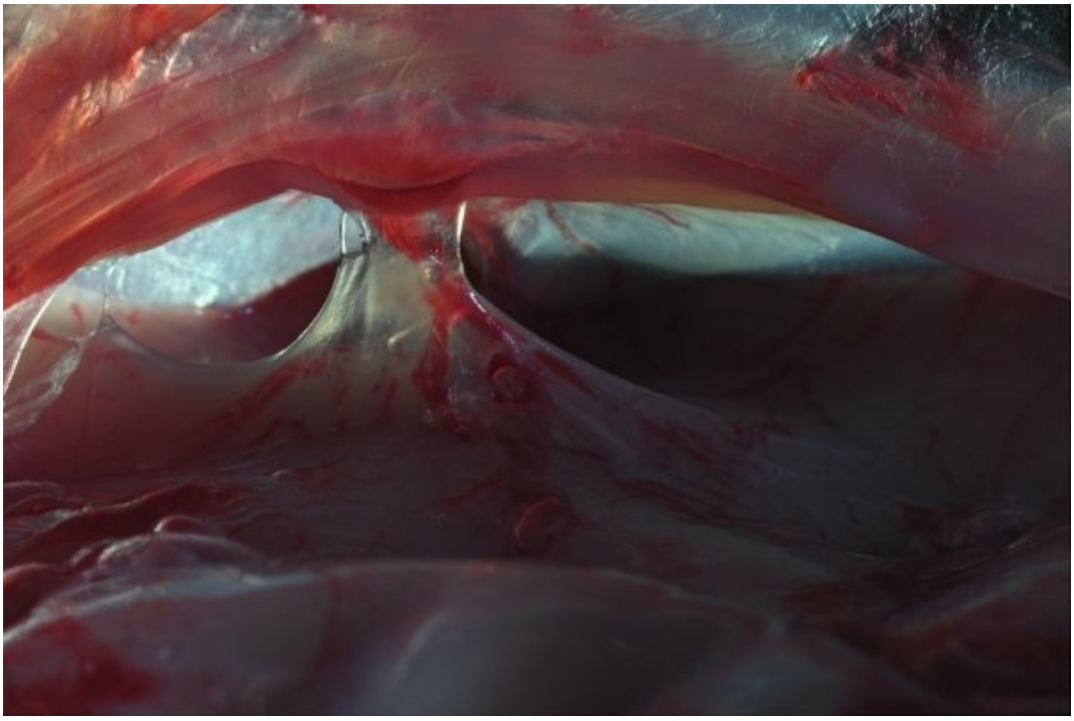

FIG. A1.16 **Les gels mucopolysaccharidiques et les fibres plus résistantes sont capables de s'associer pour donner une grande variété de blocs de construction allant du plus mou et plus pliable au plus rigide et plus solide.** (© FascialResearchSociety.org/Plastination.)

Interstitium

Ce « nouveau » terme décrit quelque chose de très semblable à la MEC, mais en partant d'un point de vue plus liquidien. Comme nous l'avons vu, le système du tissu conjonctif est à l'origine de notre système immunitaire et du châssis structurel qui est à l'origine de ce livre. D'où la question : comment sont-ils donc reliés ? Il s'avère que les chercheurs sur le cancer sont en train de grimper cette montagne par l'autre versant et qu'ils s'apprêtent à rencontrer les chercheurs structurels au sommet.

Dans leur quête sur la guérison du cancer, une question leur brûlait les lèvres : quels chemins les cancers empruntent-ils pour métastaser ? Pour répondre à cette question, les chercheurs réalisèrent l'examen histologique de coupes tissulaires, mais ils se heurtèrent à des parois

collagéniques denses ne laissant aucun passage suffisamment large pour permettre aux cellules cancéreuses de s'y glisser. C'était la doctrine suivie pendant plusieurs générations.

Tout a changé lorsqu'un système d'imagerie permettant d'examiner le tissu conjonctif *in vivo* a été développé. Les chercheurs ont alors pu observer un réseau régulièrement irrégulier de canaux cheminant entre les capillaires et les canaux lymphatiques ainsi qu'entre les cellules qu'ils desservaient. Leur surprise fut totale : jamais les orifices de ces canaux n'avaient été observés sur les lames tissulaires examinées histologiquement.

Ce ne fut que lorsqu'ils reprirent leurs lames histologiquement préparées qu'ils comprirent d'où provenait leur « erreur » : le processus de transfert des fines coupes tissulaires sur une lame entraînait la perte de l'hydratation tissulaire qui permettait de maintenir ces pores ouverts. Ils étaient donc systématiquement fermés. Dans le corps, ils sont ouverts pour permettre le travail. En fait, ils sont essentiels pour permettre l'écoulement de l'eau de notre corps et représentent un système d'égout. Nous savons maintenant qu'il existe une couche liquidienne entre chaque plan fascial.

Les chercheurs se sont précipités pour faire des publications sur ce nouveau « système organique » qu'ils avaient découvert (fig. A1.17A, B) [23]. Bien évidemment, ce « nouvel » organe était bien plus « ancien » pour les chercheurs s'intéressant à la structure fasciale : l'interstitium représentait la substance fondamentale qui avait été cataloguée depuis des années du côté structurel, en particulier par les vidéos et écrits révolutionnaires du Dr Jean-Claude Guimberteau (fig. A1.17C) [24].

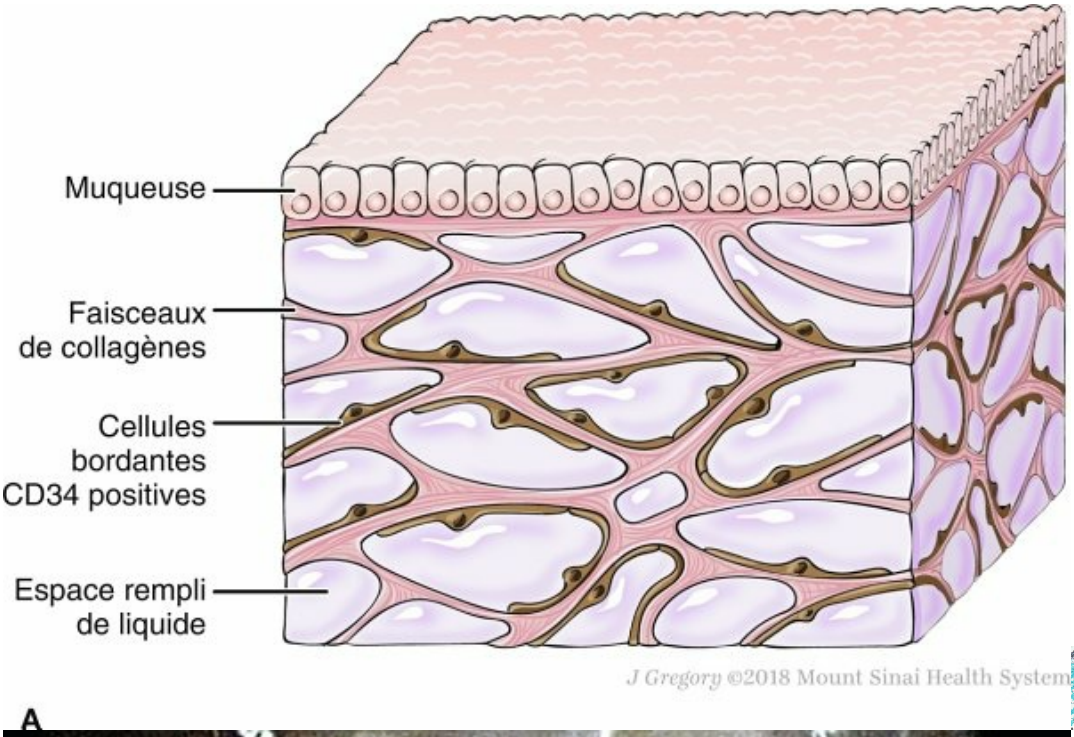

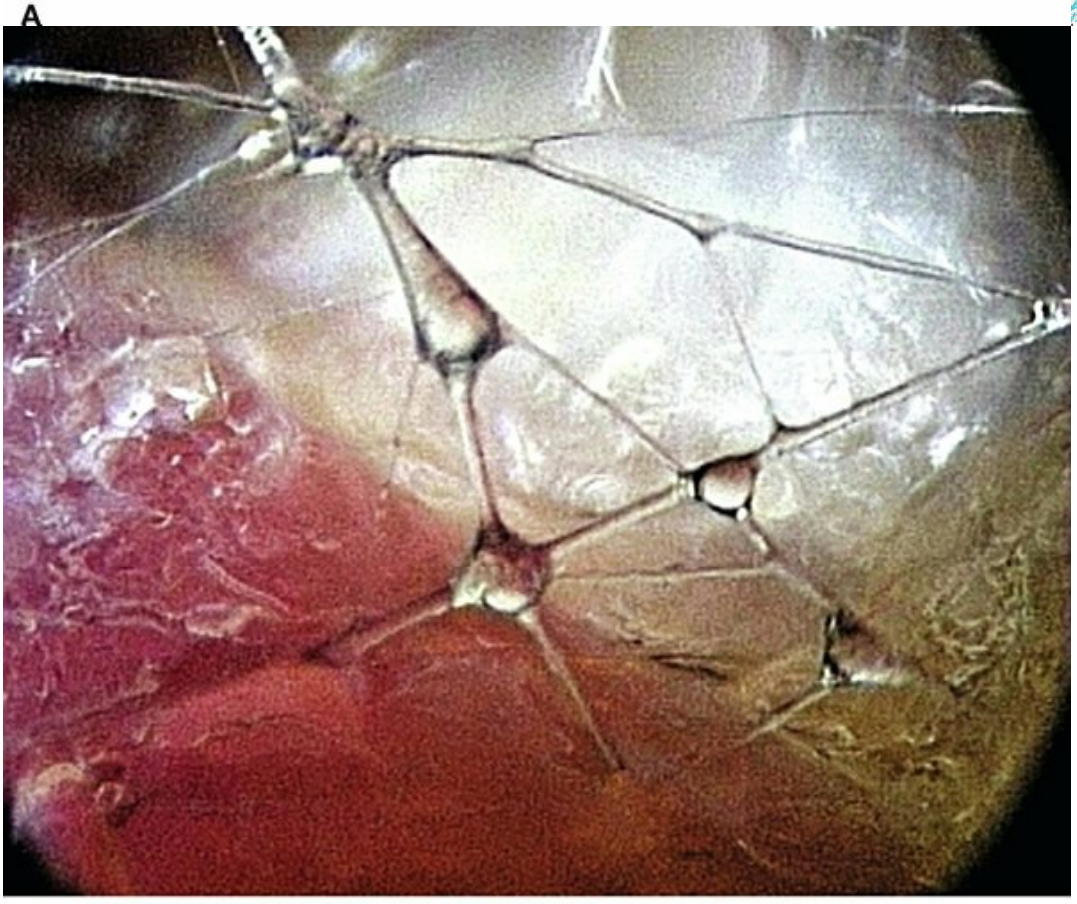

C

FIG. A1.17 **Longtemps caché en raison de nos méthodes**

de préparation des coupes histologiques, l'« interstitium » récemment découvert étend notre connaissance sur la façon dont les substances diffusent dans l'espace intercellulaire. Ces conduits creux, élastiques et recouverts de « rosée » du système d'absorption du collagène interagissent avec les vacuoles pour créer un ensemble de gréements et de voilures qui change à chaque fois que les forces venant de l'intérieur ou de l'extérieur se modifient. Ce réseau aréolaire visqueux peut être considéré comme un système adaptatif à l'échelle du corps permettant la multitude de petits mouvements qui sous-tendent nos plus grands efforts volontaires. **(A, illustration de Jill Gregory, imprimé avec l'aimable autorisation de Mount Sinaï Health System, sous licence de CC BY-ND. B, avec l'aimable autorisation du Dr Neals Thiese. C, avec l'aimable autorisation du Dr J.-C. Guimberteau.)**

Ces deux pans de la recherche s'intéressaient à la « perfusion » : comment le flux liquidien de notre organisme peut-il servir efficacement la population cellulaire locale et comment peut-il être perturbé ? L'idée fondamentale était de voir comment ces canaux ou ces conduits à l'intérieur de la substance fondamentale (qu'aucun de ces chercheurs ne connaissait avant cette découverte) pouvaient permettre aux fluides de s'écouler plus rapidement et plus facilement des capillaires aux cellules ou inversement [25]. Les autres parties de la substance fondamentale ressemblaient plutôt à un gel résistant au flux liquidien et à la migration cellulaire ; mais ces « ruisseaux » moins résistants présents au sein de ce complexe permettaient un flux liquidien plus important. Ces canaux étaient généralement constants et réguliers lorsqu'ils n'étaient pas sollicités et parfois délimités par des cellules fasciales indifférenciées. (Guimberteau et Thiese se sont récemment rencontrés. L'auteur, en voyant les travaux des deux, suppose que les conduits décrits par Thiese représentent les cordons de « rosée » filmés *in vivo* par Guimberteau, comme on le voit ci-dessous. L'avenir nous le dira.)

Toutefois, ces canaux n'étaient pas délimités par des épithéliums ; il

ne s'agissait donc pas de vaisseaux comme les capillaires ou les canaux lymphatiques. Ils étaient plus comparables à ces voies non pavées qui traversent les bois et sont empruntées par les animaux. Si une branche tombe sur la voie, l'animal trouve rapidement un autre chemin à emprunter dans le sous-bois. De même, ces conduits dans la substance fondamentale (ou la matrice liquidienne si vous préférez) ne sont pas des vaisseaux au sens strict du terme. Toutefois, l'interstitium reste le « dernier tronçon » adaptable et ajustable du « service de livraison » entre le système sanguin et la population cellulaire plus immobile qui a besoin qu'on lui livre sa nourriture et qu'on la débarrasse de ses déchets.

Donc, pour résumer les termes précédents et les rendre plus clairs pour le lecteur lorsqu'il les rencontrera dans d'autres contextes :

- le tissu conjonctif est un immense royaume de cellules qui contient toutes les cellules sanguines et immunitaires ainsi que les cellules structurelles qui feront l'objet de notre discussion dans ce qui suit ;
- le système fascial est le duché structurel du royaume du tissu conjonctif, qui recouvre l'ensemble des cellules et leurs produits – les tissus formés de collagène ;
- un fascia est une partie unitaire dissécable du système fascial, souvent assigné à des structures spécifiques comme le « fascia thoracolombaire », le « tractus iliotibial », ou le « fascia plantaire ». (Et souvent ces dénominations sont erronées : le fascia plantaire et le fascia thoracolombaire superficiel sont tous deux en réalité des aponévroses, c'est-à-dire un large feuillet sur lequel les muscles s'attachent ; le fascia iliotibial, quant à lui, est simplement une partie dense du fascia lata plus étendu.) Dans ce livre et dans la culture « populaire », « fascia » est souvent le sobriquet inexact désignant le système fascial ;
- la matrice extracellulaire (MEC) est formée des produits cellulaires qui sont parsemés entre nos cellules (mais ne comprend pas les cellules elles-mêmes) ; elle comprend le

réseau fibreux, la substance muqueuse et la substance fondamentale, ainsi que l'eau qui leur est liée ;
- l'interstitium représente en gros la même chose que la substance fondamentale, mais décrit plus spécifiquement les voies de plus faible résistance permettant aux fluides de s'écouler à travers la MEC.

Étant donné que notre ouvrage *Anatomy Trains* se concentre spécifiquement sur le fascia musculaire, appelé myofascia, il est important de noter, puisque nous en sommes aux définitions, les divisions qui existent au sein du fascia qui entoure et s'engage dans le muscle.

Myofascia

Le myofascia, comme nous l'avons noté au chapitre 1, représente le mariage entre le tissu musculaire et le tissu fascial partout où il existe un muscle. Bien que le fascia existe dans diverses régions du corps dépourvues de muscle, dès lors qu'un muscle est présent, un fascia est nécessairement également présent pour lui donner sa forme, diriger sa force contractile et le fixer sur un os, un cartilage ou une autre structure fasciale afin de lui apporter la stabilité ou de permettre le mouvement. Un muscle sans fascia n'est qu'un morceau de viande, incapable d'exercer la moindre force dirigée.

Le fascia qui se trouve à l'intérieur des muscles, comme le fascia se trouvant n'importe où dans le corps, fait partie d'un seul et unique système, de telle sorte que les trois divisions que nous nous apprêtons à faire forment en réalité un tout – un seul réseau, un seul système qui répond comme un tout (fig. A1.18). Néanmoins, ces distinctions en valent la peine.

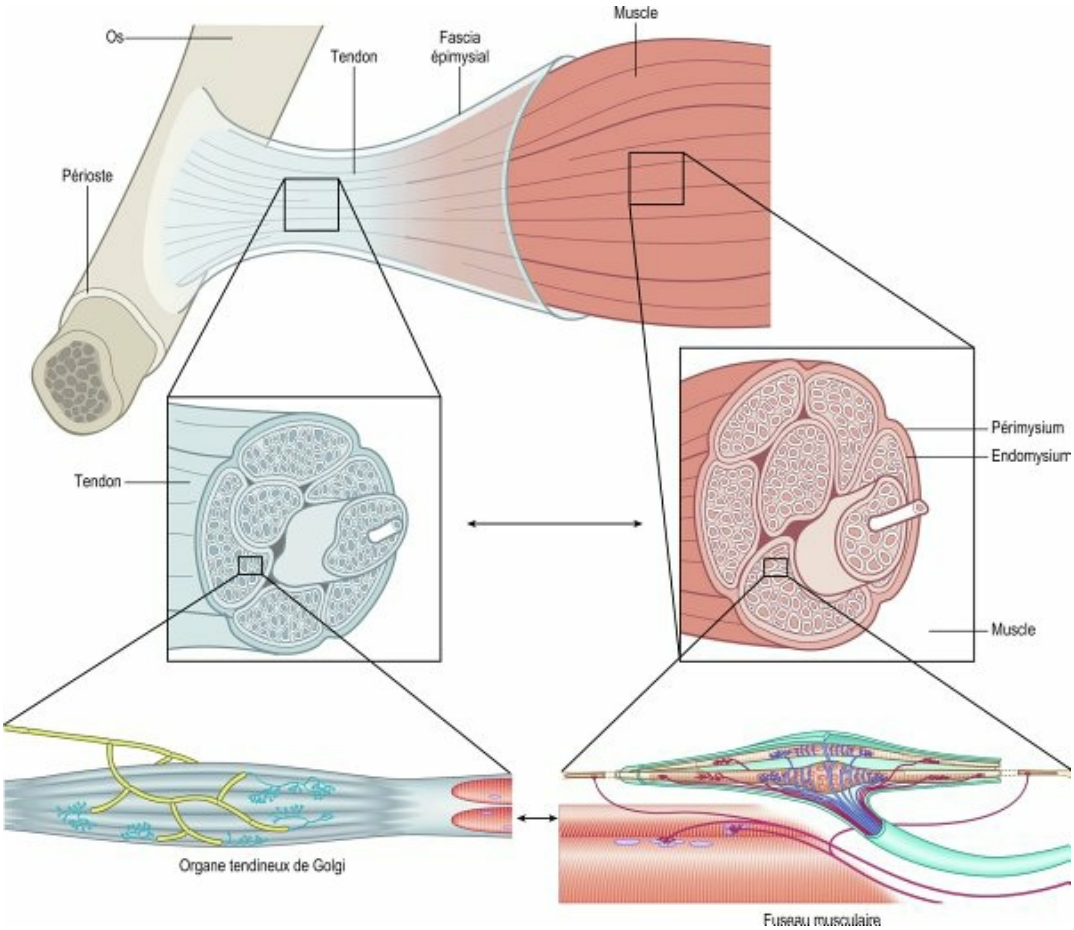

FIG. A1.18 ***En haut*** **. En raison de notre habitude en anatomie qui consiste à donner un nom à chaque structure, le tendon, le ligament, le périoste et le muscle représentent des unités identifiables bien séparées. Cette terminologie est intéressante, mais elle ne devrait pas masquer le fait que toutes ces structures ainsi nommées se mêlent harmonieusement les unes aux autres. Il serait donc encore plus intéressant de commencer par l'idée que le réseau fascial ouvre des sacs et des manchons dans l'ensemble de son réseau pour recevoir chacun des organes et tous les organes – 600 muscles, 200 os, une dizaine d'organes viscéraux ainsi qu'un système nerveux central doté d'une grande quantité de fines extensions.** ***Au centre.*** **La structure interne de l'« unité myofasciale » que nous appelons « muscle » est en fait organisée en sous-unités – des**

faisceaux séparés par un périmysium lubrifiant, comme on le voit ici. *En bas*. De plus, des faisceaux musculaires spécifiques sont liés par le réseau fascial à des organes tendineux de Golgi spécifiques, et tous deux font leur rapport au niveau d'une même zone de la moelle spinale. Le muscle peut représenter la principale unité anatomique, mais le cerveau organise le mouvement en faisant s'allumer et s'éteindre par intermittence des sous-unités individuelles afin de répondre aux défis que reçoit le réseau myofascial dans sa globalité.

L'endomysium entoure chaque cellule musculaire allongée et multinucléée ; c'est la plus petite division du fascia à l'intérieur du muscle (fig. A1.19). Il est en fait si petit qu'il est invisible à l'œil nu et ne peut être disséqué ; donc, « techniquement » parlant, ce n'est pas un « fascia » ; mais comme il représente une partie indivisible du myofascia, pour nous c'est un fascia, quelle que soit la définition officielle.



FIG. A1.19 L'endomysium est trop petit pour être appelé « fascia » selon la définition anatomique, mais il représente une partie essentielle du réseau myofascial et donc du système fascial. Une longue cellule musculaire multinucléée s'adapte dans chacun des orifices formant cette structure alvéolée en nid d'abeille. Notez que les fibres endomysiales ne vont pas dans la même direction que les fibres musculaires : elles forment un angle qui permet l'étirement et la contraction concentrique. (Reproduit avec l'aimable autorisation de Purslow PP. Muscle fascia and force transmission. J Bodyw Mov Ther 2010 ;14:411-17 © 2010, avec l'aimable autorisation d'Elsevier.)

Les fibres endomysiales ne suivent pas la même direction que le muscle ; elles sont disposées en double maillage, comme un « sac d'oignon » entourant la cellule. L'angle formé par ces fibres est de 63°

par rapport à la direction des fibres musculaires, ce qui permet au muscle de se contracter ou d'être étiré sans être limité par le fascia environnant. Cette disposition régulière – double feuillet et angle constant – disparaît si le muscle ne travaille pas, n'est pas sollicité, ou n'est pas étiré. Sans forces organisatrices, le fascia interne prend des directions aléatoires comme les fibres d'un tissu de type feutre, et perd une partie de son efficacité pour transmettre les forces fidèlement.

Le périmysium est également intramusculaire, séparant les faisceaux formés de 10 à 100 fibres musculaires (fig. A1.20). Il permet les glissements à l'intérieur du muscle, un phénomène qui n'a été reconnu que récemment par des procédés échographiques. Lorsque des faisceaux se contractent, ils doivent souvent glisser sur les faisceaux adjacents qui eux ne se contractent pas au même moment. Lorsque le périmysium devient « collant » par manque d'hydratation ou de mouvement, ce glissement intramusculaire disparaît, ce qui compromet l'efficience du mouvement.

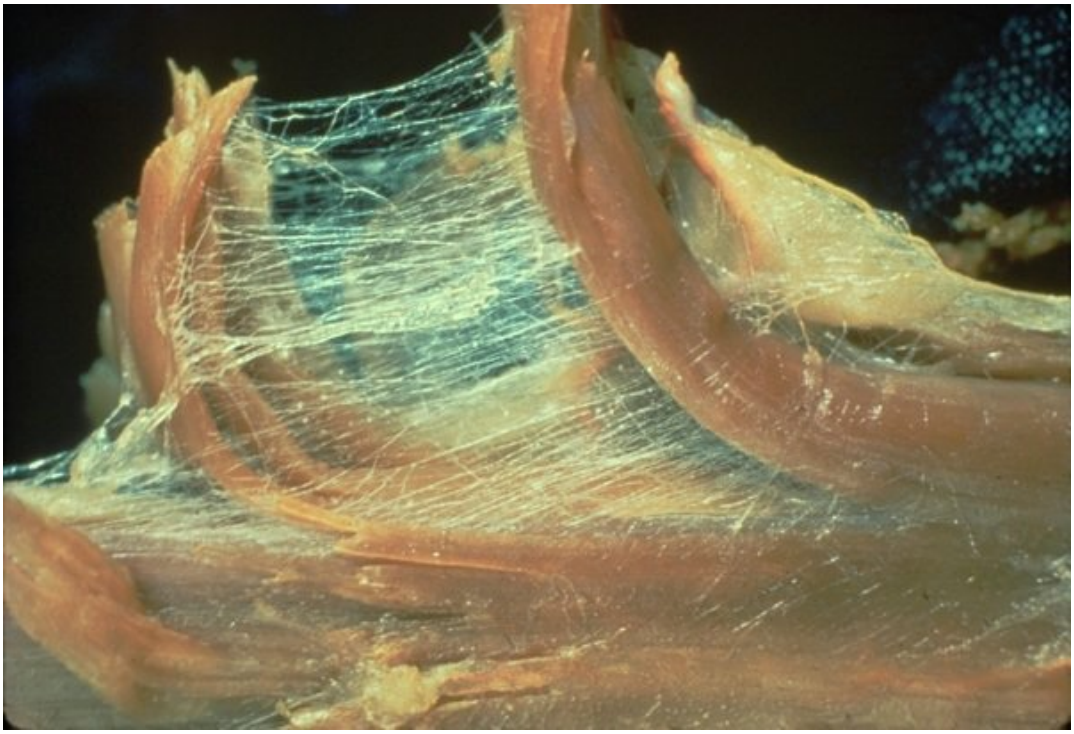

FIG. A1.20 Le périmysium est une couche lâche, aréolaire, ressemblant à du coton, qui entoure des

faisceaux formés de 10 à 100 fibres musculaires. Il permet le glissement entre les faisceaux intramusculaires. **(Reproduit avec l'aimable autorisation de Ronald Thompson.)**

L'épimysium correspond à ce que tout le monde appelle le « fascia » – l'enveloppe pelliculaire qui entoure le muscle, lui donne sa forme et s'adapte à ses contractions et ses étirements (fig. A1.21). D'après les observations, il est évident que l'épimysium est en continuité avec les insertions tendineuses de part et d'autre du muscle. Ce qui n'est pas si évident c'est que l'endomysium est également connecté via les tendons. Mais étant plus mou et plus lubrifiant, le périmysium a moins d'effets sur les tendons aux extrémités des muscles.

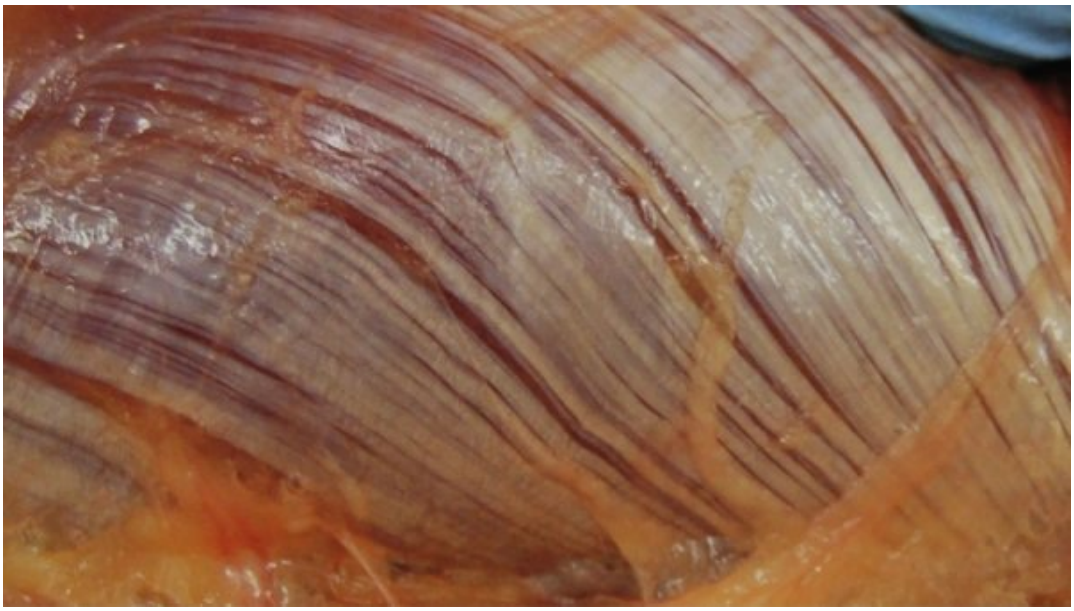

FIG. A1.21 L'épimysium est le « film plastique » de revêtement qui entoure le muscle – ici, la surface fortement directionnelle du muscle vaste latéral. Comme l'endomysium, il est continu avec le tendon.
(Photographie avec l'aimable autorisation de l'auteur.)

Pour se représenter une image plus précise, on peut voir le tendon partant du périoste osseux, s'étendant vers l'extérieur jusqu'à ce qu'il rencontre le tissu musculaire pour l'entourer par l'épimysium, puis y

pénétrant jusqu'au niveau de chaque cellule en devenant l'endomysium, laissant le périmysium plus mou et plus liquide permettre le glissement à l'intérieur du muscle. À mesure que le tissu musculaire s'atténue, ces couches de fascia s'entremêlent à nouveau pour former un tendon qui est continu avec le périoste de l'os cible (voir fig. A1.18).

Le fascia intermusculaire ou *fuzz* de Gil Hedley

La discussion concernant le fascia au niveau musculaire demeurerait incomplète si nous n'y incluions pas le fascia intermusculaire (situé entre les muscles, fig. A1.22). Longtemps ignoré lorsque le scalpel le coupait entre un muscle et un autre, le fascia intermusculaire – que l'anatomiste Gil Hedley a baptisé le « *fuzz* » (duvet de cheveux fins) et a immortalisé dans plusieurs vidéos d'information hilarantes (https://www.gilhedley.com/clips) – a largement été étudié par Huijing et son groupe à Amsterdam [5]. Ils ont conclu de leurs études que ce fascia ignoré représentait un important moyen de transport des forces myofasciales latéralement d'un muscle à son voisin.



FIG. A1.22 Le fascia aréolaire intermusculaire, que Gil Hedley a dénommé *« fuzz »* (duvet de cheveux fins), est conçu pour transférer les forces lors de sollicitation, de vitesse et de déshydratation extrêmes. Cependant, il permet également le glissement (transfert en cas de faible sollicitation ou en l'absence de sollicitation) lorsque le mouvement est lent et de faible amplitude. Dans les régions d'inflammation ou d'immobilité, ce qui est fréquent entre le muscle subscapulaire (à gauche) et le muscle dentelé antérieur (à droite), ce tissu intermusculaire a un effet de freinage sur le mouvement. (Photographie avec l'aimable autorisation de l'auteur.)

Les *Anatomy Trains* se concentrent sur les connexions longitudinales qui s'étendent dans le corps du haut vers le bas et inversement comme une chaîne de saucisses. Le fascia intermusculaire, en revanche, transmet les forces le long des lignes de latitudes, répartissant le choc de l'atterrissage après un saut, par exemple, reçu uniquement par les fléchisseurs plantaires, à *l'ensemble* des tissus de la jambe, ce qui bien entendu est bien plus efficace que de concentrer les forces uniquement dans les muscles qui les reçoivent (voir fig. A1.6).

Le fascia mou, aréolaire (lâche) comme le périmysium, le *fuzz* intermusculaire et le fascia entourant le tissu adipeux sous-cutané, ne ressemble pas, à première vue, à une structure transmettant les forces ; pourtant, c'est bien ce qu'il est. Si vous utilisez une lame de scalpel, il est facile de comprendre pourquoi vous avez ignoré ce phénomène. Toutefois, ce n'est plus acceptable de glisser un scalpel entre les muscles pour les isoler et considérer leur fonction dans cet état d'isolement. Le fascia intermusculaire représente une autre insertion, non répertoriée dans les livres, mais néanmoins importante pour une transmission efficace des forces.

Vous pouvez ressentir son importance par vous-même : placez votre doigt sur la peau de votre avant-bras controlatéral. Vous pouvez déplacer votre peau avec votre doigt de 1 ou 2 cm dans toutes les directions ; vous pouvez aussi la pincer puis la soulever de votre corps. Vous vous dites alors : « Voici un tissu très mou et lâche incapable de transmettre beaucoup de forces ! » D'accord. Maintenant, remontez votre peau le long de votre avant-bras aussi loin que possible de votre montre. Lorsque vous serez remonté sur environ 3-5 cm (selon l'élasticité propre de votre peau), ce tissu mou va se « bloquer » et commencer à transmettre d'importantes forces, suffisamment importantes pour déplacer votre cadran de montre sur une dizaine de millimètres. Il se verrouille suffisamment solidement pour que vos doigts ne puissent plus tirer sur la peau : vous glisserez sur la surface quelle que soit la force avec laquelle vous tirerez (voir fig. A1.8).

Ce qui se passe sous notre peau correspond exactement à ce qui se passe entre les muscles : le tissu conjonctif lâche intermusculaire permet des mouvements faciles entre les muscles jusqu'à ce qu'il se verrouille pour transférer des forces. La caractéristique du réseau aréolaire lâche est qu'il permet des mouvements très faciles sur une faible amplitude jusqu'à ce que sa limite soit atteinte et qu'il se verrouille pour transmettre les forces aussi fidèlement qu'un tendon. Le tissu périmysial à l'intérieur des muscles fonctionne également ainsi. Toutefois, pour autant que nous le sachions, il est rare que le mouvement intramusculaire soit suffisamment important pour

atteindre le point de verrouillage du périmysium. Cependant, entre les muscles et au niveau du tissu adipeux sous-cutané, cette disposition « lâche jusqu'au point de verrouillage » nous donne une adaptabilité locale maximale tout en répartissant la tension de manière optimale dans les situations de forte sollicitation.

« Stratification » fasciale

Bien que le système fascial ne forme qu'un seul réseau, le concept d'une disposition en couches est largement utilisé et intéressant (fig. A1-23). Il est important de commencer par dire que, même si ces couches sont différentes histologiquement, il existe toujours des zones de transition entre elles ainsi que des fibres maintenant chaque couche à la suivante. Ce n'est qu'au niveau des espaces libres des articulations (c'est-à-dire des cavités articulaires) que nous notons l'absence de fibres de collagène traversant les surfaces pour se rejoindre ; les abouts osseux ne sont connectés que par du liquide synovial – substance fondamentale pure, formée majoritairement d'acide hyaluronique. Partout ailleurs, des fibres de collagènes s'étendent entre les différentes couches et doivent être coupées au scalpel pour obtenir des couches distinctes.

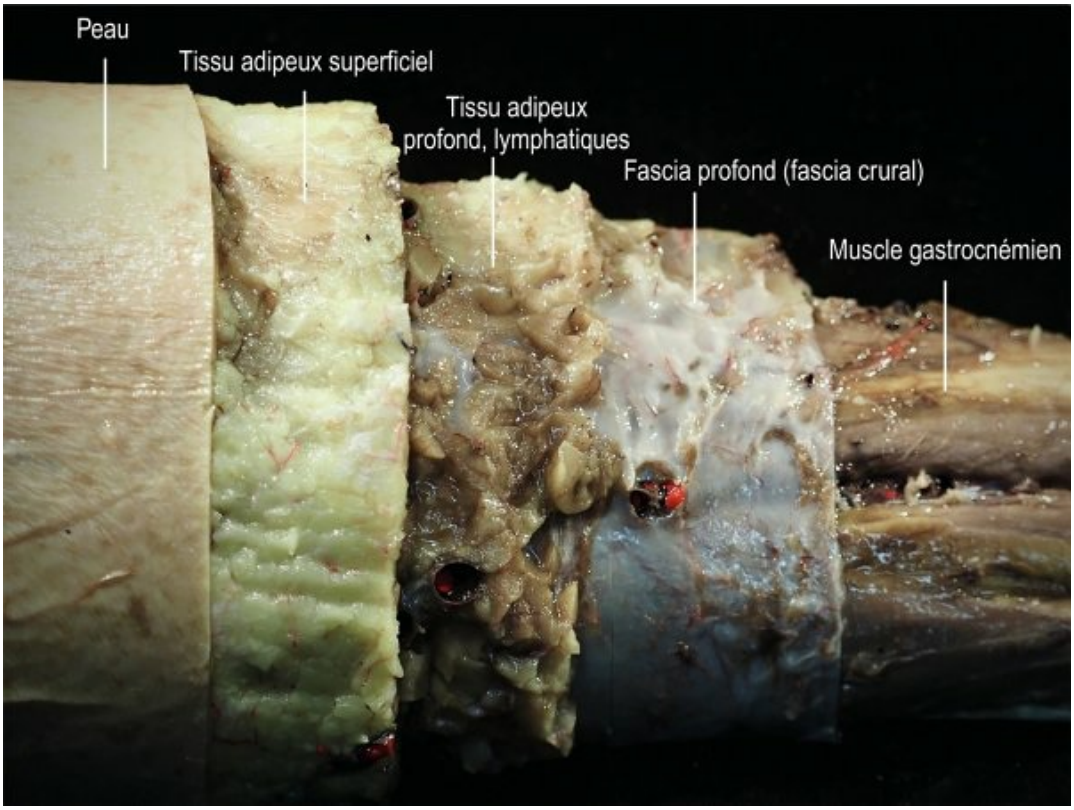

FIG. A1.23 La division en couches du fascia représente une métaphore largement reconnue et très intéressante tant que le lecteur garde à l'esprit que seuls les espaces formant les articulations synoviales (cavités articulaires) sont dépourvus d'un réseau de collagène. En d'autres termes, toutes ces couches sont fixées les unes aux autres et ne peuvent être séparées que par un scalpel. (© FascialResearchSociety.org/Plastination.)

La couche la plus externe du fascia est très fine ; le derme représente la « doublure de tapis » hautement élastique et résistante de la peau. La peau, bien entendu, est suffisamment robuste pour ne pas se laisser traverser par autre chose qu'une pointe ou une lame aiguisée ; sa forte proportion de fibres d'élastine, disposées en une sorte de feutrage, lui octroie sa résistance à tout objet non contendant, sauf s'il parvient à la vitesse d'un projectile.

L'étage sous-cutané suivant est représenté par la couche de tissu adipeux dont l'épaisseur est extrêmement variable. Ce tissu adipeux est enveloppé d'une sorte d'éponge fasciale aréolaire ressemblant à un

loofah que l'on a baptisé tissu sous-cutané, hypoderme ou fascia superficiel. Peu importe son nom, ce costume formé de graisse, de lymphatiques, de nerfs et de fascia représente l'expression externe de nos organes internes (fig. A1.24).



FIG. A1.24 Cette dissection extraordinaire en une pièce montre le tissu aréolaire/adipeux du fascia superficiel qui n'était pas visible sur la fig. A1.9. Le derme de la peau a été retiré sur cette image, mais on peut voir le

tissu adipeux, la matrice collagénique entourant le tissu adipeux et bien sûr, au niveau histologique, les nombreux leucocytes. **(© Gil Hedley 2005. www.gilhedley.com. Reproduit avec aimable autorisation.)**

Sous ce maillage de graisse et de fascia se trouve le fascia profond (fascia profundis), un tissu très fin, mais très résistant, formant la tunique qui entoure l'ensemble du système musculaire. Il forme un justaucorps moulant l'ensemble de notre corps. Il lui fournit un support suffisamment stable sur laquelle le tissu adipeux peut se reposer, mais surtout il maintient les muscles en les drapant fermement sur les os. Lorsque nous retirons cette enveloppe d'un sujet anatomique frais, les muscles deviennent tout mous, comme les triceps des adeptes du canapé ! Ce fascia profond est appelé fascia crural au niveau de la jambe, fascia lata au niveau de la cuisse, fascia abdominal au niveau du ventre, fascia pectoral au niveau du thorax, fascia cervical superficiel autour du cou et galéa aponévrotique sous le cuir chevelu – mais c'est un seul et même justaucorps qui maintient notre intérieur.

Sous ce justaucorps, se trouve l'épimysium des muscles que nous avons décrit précédemment, puis dans le tissu musculaire, nous pourrions observer le périmysium et l'endomysium dont nous avons également parlé, même s'ils sont trop petits pour être visibles ici.

En revanche, nous voyons aisément la ligne blanche formée par le septum intermusculaire fascial (la « paroi ») qui sépare les parties superficielles et profondes du muscle quadriceps (voir chapitre 4 ou fig. A1.9). Cette paroi disparaît lorsque nous disséquons un corps selon le procédé habituel – la moitié de la paroi part avec le muscle droit fémoral, l'autre moitié avec le muscle vaste intermédiaire sous-jacent. Si nous pouvions rendre invisible le tissu musculaire, il resterait une paroi formée par le fascia, comme dans la fig. A1.9. Si la déshydratation ou des adhérences limitent les glissements, ce septum agira comme un frein et non plus comme un lubrifiant.

La couche périostée, au niveau de laquelle les muscles s'insèrent en réalité, se trouve sur le bord externe de l'os. Le périoste est hautement innervé et très actif physiologiquement. C'est le périoste qui souffre,

bien plus que l'os, lorsque vous vous cassez le tibia. Nous parlerons plus en détail du périoste et du développement osseux dans le paragraphe sur l'embryologie.

Composants du fascia

Comment construire un corps

À titre d'expérience de pensée, imaginez que nous voulions construire un corps à partir d'éléments que nous pouvons acheter dans une quincaillerie ou un magasin de bricolage local ; de quoi aurions-nous besoin ? Imaginons encore que nous avons déjà l'ordinateur pour le faire fonctionner et que nous nous sommes déjà procuré de petits servomoteurs pour les muscles ; que devrions-nous acheter pour construire un vrai modèle de structure corporelle qui fonctionne ? En d'autres termes, quel type de matériaux de structure les cellules du tissu conjonctif peuvent-elles fabriquer ?

Vous pourriez proposer du bois, un tube de PVC pour les os, du silicone ou une espèce de plastique pour le cartilage articulaire, les disques intervertébraux et les valves cardiaques. Nous remplirions aussi notre Caddie® de ficelles, cordes et fil de fer de toutes sortes, de charnières, de tuyaux en caoutchouc, de coton pour remplir les espaces vides, de film alimentaire et de sachets en plastique de toutes tailles pour isoler les éléments, d'huile et de graisse pour lubrifier les surfaces mobiles, de verre pour le cristallin de l'œil, de céramique pour nos dents, beaucoup de tissu, de sacs en plastique, de filtres et d'éponges de toutes sortes. Et que ferions-nous sans Velcro® et ruban adhésif ?

La liste pourrait encore s'allonger, mais la démonstration est faite : les cellules du tissu conjonctif établissent des corrélations biologiques entre tous ces matériaux, en jouant de manière créative avec la fonction cellulaire et les trois éléments de la MEC – les fluides disponibles, la matrice fibreuse dure et la substance fondamentale visqueuse (vidéo 6.19). Les fibres et la substance fondamentale,

comme nous le verrons, forment en fait un continuum de matériaux de construction, mais il est habituel que l'on fasse la distinction entre les deux éléments (les fibres de collagène non hydrosolubles et les protéoglycanes hydrophiles). La MEC, comme nous le verrons dans la section sur la biotenségrité, est en fait en continuité également avec la matrice intracellulaire mais, pour l'instant, la distinction entre ce qui est à l'extérieur de la cellule et ce qui est à l'intérieur est importante [26].



vidéo 6.19 Microscopie fasciale 3 : muscle plantaire

Éléments du fascia

La liste des éléments du tissu conjonctif n'est pas très longue étant donné que nous n'allons pas explorer la biochimie de ses nombreuses variations mineures. Elle comprend :

- les cellules qui sécrètent le matériel intercellulaire, c'est-à-dire
- les fibres robustes de collagène et d'élastine et
- la substance fondamentale gluante se trouvant dans le milieu

liquidien interstitiel du corps.

Cellules

Fibroblastes

Le tissu conjonctif en tant que tout est le tissu qui présente la plus grande variété de types cellulaires, mais la plupart de ces cellules sont des cellules sanguines (hématies et leucocytes), qui voyagent dans tout l'organisme. Le tissu conjonctif comprend également des mastocytes, des cellules pigmentaires (mélanocytes), des cellules gliales, des adipocytes, des lymphocytes et des cellules hématopoïétiques au niveau de la moelle osseuse. Mais, dans cet ouvrage, nous allons nous intéresser plus spécifiquement aux cellules qui créent et entretiennent la MEC : elles forment une catégorie très limitée formée essentiellement de fibroblastes (littéralement : qui fabriquent des fibres, fig. A1.25).

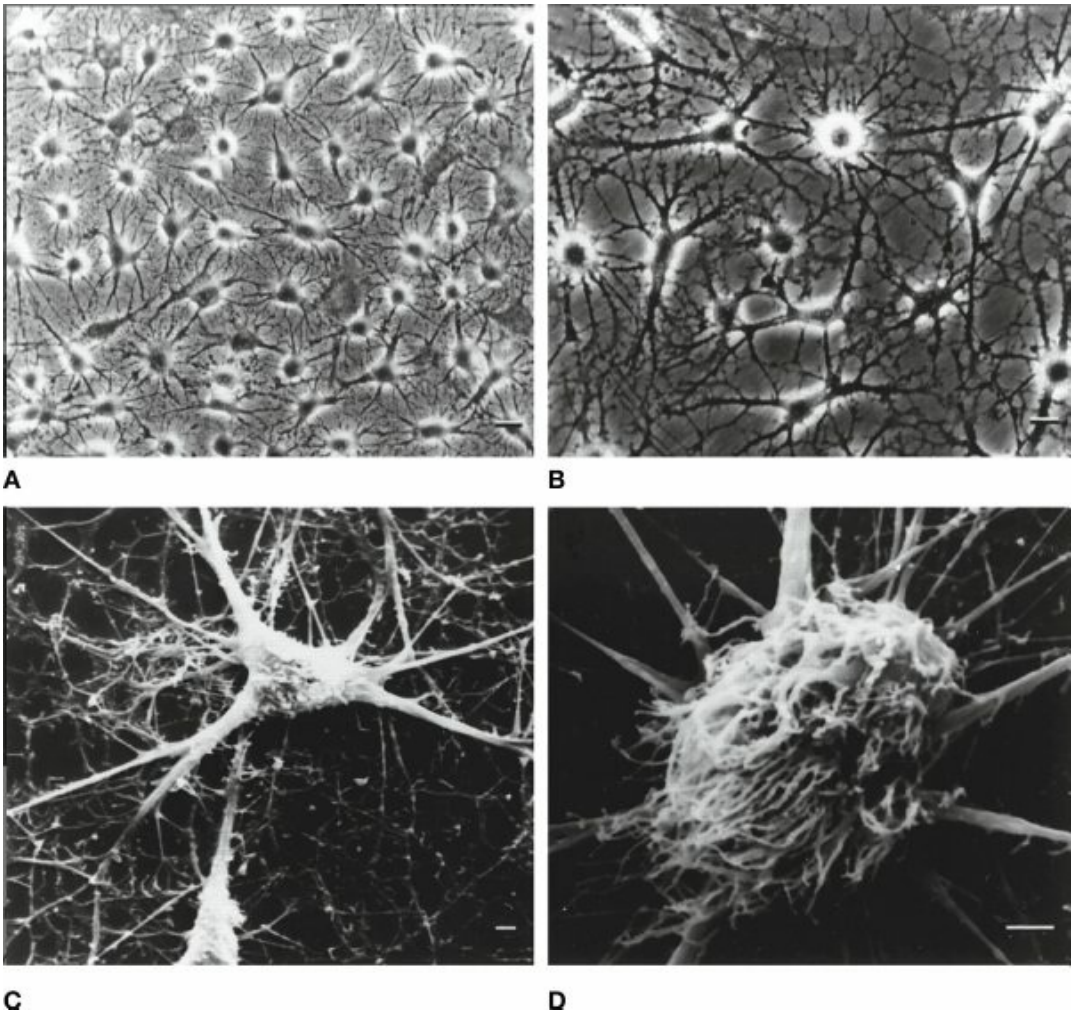

FIG. A1.25 A. Les cellules dans un tissu relâché étendent des pseudopodes pour surveiller le réseau proche et entrer en contact avec les cellules voisines. B-D. À mesure que la sollicitation tissulaire se renforce, le cytoplasme est ramené en arrière dans le corps de la cellule et se prépare à fabriquer une plus grande structure. Les fibroblastes ont des connexions étroites avec le réseau de fibres qu'ils créent et entretiennent (voir fig. A1.12). (Source : Valentich JD, Popov V. Saada JI, Powell DW. Phenotypic characterization of an intestinal subepithelial myofibroblast cell line. Am J Physiol 1997:272 (5 Pt 1)/C1513-24.)

La famille des fibroblastes est néanmoins très variée et ces cellules peuvent se transformer, passant d'un type à un autre, même si les limites de cette interconversion ne sont pas encore totalement

connues. Les ostéocytes (cellules osseuses) et les chondrocytes (cellules cartilagineuses), les adipocytes et même les cellules musculaires lisses peuvent dériver des fibroblastes qui sont des cellules pluripotentes comme le sont les cellules souches mésenchymateuses dont elles dérivent. Les types et les fonctions cellulaires peuvent être modifiés aussi bien par des agents chimiques (comme les facteurs de croissance trophiques) que par des changements mécaniques locaux au niveau de la MEC, car les cellules sont accrochées, comme des Velcros®, à la MEC par des ligands [27].

Les fibroblastes sont donc des cellules hautement généralisées et polyvalentes, qui rampent sur la matrice – déposant une nouvelle matrice là où les sollicitations créent plus de charge piézoélectrique et éliminant le vieux collagène dont les molécules se sont « effilochées » grâce à des enzymes protéolytiques. Les fibroblastes sont à la fois les plantoirs et les sécateurs de notre jardin fascial.

Ces fibroblastes ont une propriété très intéressante : lorsque la matrice qui les entoure est lâche et relâchée, ils étendent des processus dans la matrice, ce qui réduit leur corps cellulaire, et utilisent ces processus pour surveiller les tissus localement et entrer en contact avec d'autres fibroblastes. Lorsque la matrice qui les entoure est sollicitée, tiraillée, soumise à une tension, ils tirent sur leur processus, rassemblent leur cytoplasme dans le corps cellulaire et font vrombir la machine pour produire une plus grande quantité de matrice afin de s'adapter à cette nouvelle charge (voir fig. A1.25).

Ces machines protéogéniques travaillent lentement de telle sorte qu'une nouvelle sollicitation temporaire n'entraînera pas la production d'une plus grande quantité de fascia, contrairement à une sollicitation soutenue ou répétée.

Cette interconversion est assez problématique si l'on souhaite classer précisément cette grande famille cellulaire. Comme nous pouvons le voir d'après le tableau A1.1, les os comportent trois types cellulaires : l'un pour fabriquer un nouvel os (les ostéoblastes), l'autre pour « manger » le vieil os (les ostéoclastes) et le dernier pour entretenir l'os (les ostéocytes). Le cartilage ne contient qu'un seul type de cellules, les chondrocytes. Le fascia lui-même contient des

fibroblastes qui peuvent se transformer en myofibroblastes, cellules à mi-chemin entre les fibroblastes et les cellules musculaires lisses.

Tableau A1.1

Matériaux de construction

Type de tissu	Cellule	Type de fibre (protéines fibreuses insolubles)	Éléments interfibrillaires, substance fondamentale, protéines fixant l'eau
Os	Ostéocyte, ostéoblaste, ostéoclaste	Collagène	Remplacés par des sels minéraux, du carbonate de calcium, du phosphate de calcium
Cartilage	Chondrocyte	Collagène et élastine	Sulfate de chondroïtine
Ligament	Fibroblaste	Collagène (et élastine)	Quantité minimale de protéoglycanes entre les fibres
Tendon	Fibroblaste	Collagène	Quantité minimale de protéoglycanes entre les fibres
Aponévrose	Fibroblaste	Membrane de collagène	Quelques protéoglycanes
Graisse	Adipocyte	Collagène	Plus de protéoglycanes
Aréolaire lâche	Fibroblastes, leucocytes, adipocytes, mastocytes	Collagène et élastine	Quantité significative de protéoglycanes
Sang	Hématies et leucocytes	Fibrinogène	Plasma

Les cellules du tissu conjonctif créent une diversité étonnante de matériaux de construction en modifiant une quantité limitée de fibres et d'éléments interfibrillaires. Ce tableau montre uniquement les principaux types de tissus conjonctifs structurels, du plus solide au plus liquide.

Myofibroblastes

Les fibroblastes ont la capacité de se transformer en myofibroblastes (MFB, fig. A1.26) en organisant une plus grande quantité de fibres d'actine au sein de la cellule. Ils permettent aux grands feuillets de fascia d'être contractiles et c'est le seul exemple que nous connaissions d'une contraction active au sein du fascia. Dépêchons-nous d'ajouter que ce mécanisme ne fonctionne que dans certaines circonstances très limitées et intéressantes.

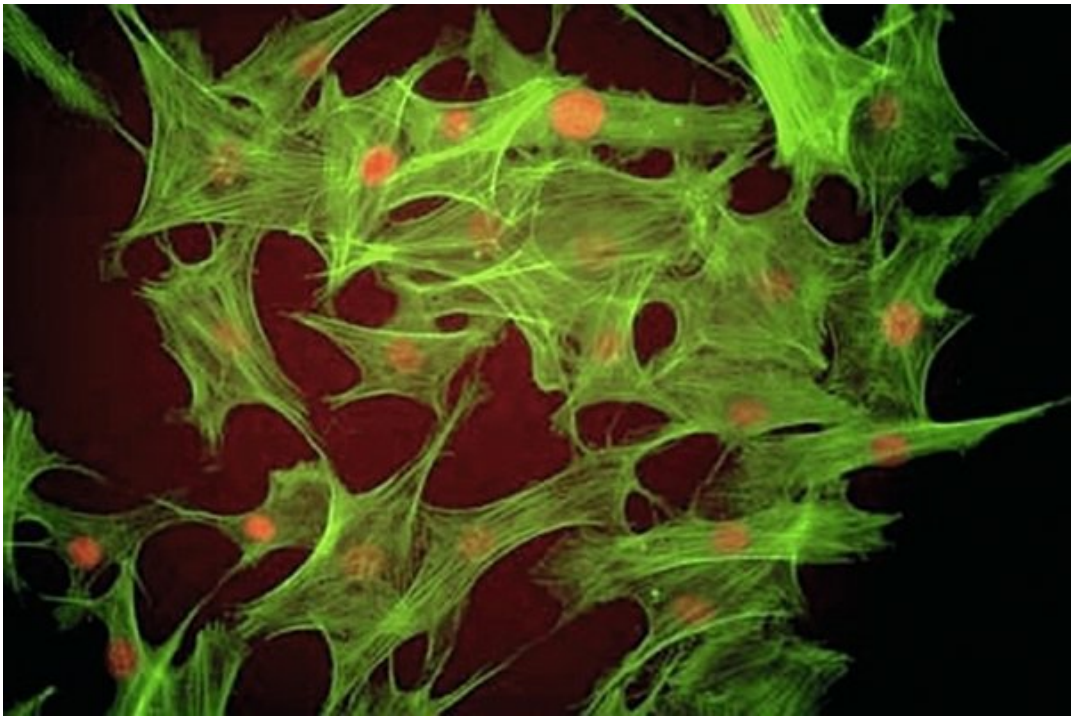

FIG. A1.26 La prise en compte des besoins spatiaux de chaque cellule individuelle pourrait déterminer un « idéal » géométrique pour chaque corps. Les filaments d'actine à l'intérieur des cellules de type myofibroblastes sont colorés en vert. (Photographie avec l'aimable autorisation de Donald Ingber.)

Étant donné que toutes les cellules contiennent au moins un peu d'actine et sont donc capables d'exercer une certaine traction et que toutes les cellules sont comme fixées au Velcro® dans la MEC par des molécules adhésives comme les intégrines, toutes les cellules exercent une traction sur la matrice. Les MFB, cependant, sont capables d'exercer une force contractile cliniquement significative – suffisante, par exemple, pour influencer la stabilité lombaire [28]. Le MFB est un intermédiaire entre la cellule musculaire lisse (couramment retrouvée dans les viscères à l'extrémité d'un nerf moteur autonome) et le fibroblaste traditionnel (la cellule principale qui constitue et maintient la matrice de collagène). Étant donné que la cellule musculaire lisse et le fibroblaste se développent à partir du même primordium mésodermique, il n'est guère surprenant (rétrospectivement, comme d'habitude) que le corps puisse trouver une certaine utilité à la cellule de transition entre les deux ; toutefois, certaines caractéristiques surprenantes de cette cellule ont empêché qu'elle soit reconnue plus tôt. Apparemment, l'évolution a trouvé divers usages pour cette cellule, puisque les MFB ont plusieurs phénotypes majeurs, allant de fibroblastes légèrement modifiés à des cellules musculaires lisses quasi typiques [29, 30].

La contraction chronique des MFB joue un rôle dans les contractures chroniques telles que la maladie de Dupuytren du fascia palmaire (fibromatose palmaire), la fibromatose plantaire ou la capsulite rétractile de l'épaule [29]. Les MFB sont clairement très actifs au cours de la cicatrisation des plaies et de la formation de tissu cicatriciel, contribuant au comblement de la perte de substance dans la métamembrane ainsi qu'à la néoformation tissulaire [31]. Pour ne pas nous attarder, nous laisserons le lecteur suivre les références pour retrouver ces rôles fascinants dans les pathologies corporelles de manière à ce que nous puissions nous en tenir de plus près à notre objectif premier de décrire le fonctionnement normal du fascia.

On sait désormais clairement que les MFB sont présents dans le fascia sain, et dans les lames fasciales en particulier, tel que le fascia lombaire, le fascia lata, le fascia crural et le fascia plantaire. Ils sont également présents dans les ligaments, les ménisques, les tendons et

les capsules des organes. La densité de ces cellules peut varier de manière positive avec l'activité physique et l'exercice mais, dans tous les cas, la densité est très variable dans les différentes parties du corps et d'une personne à l'autre.

Les MFB se contractent selon un mouvement spiral comme les cellules musculaires lisses et non pas selon le mouvement linéaire des rhabdomyocytes (fibres musculaires squelettiques). De ce fait, ils entraînent une traction sur l'ensemble du feuillet fascial – par exemple le fascia crural de votre jambe lorsque vous faites un long voyage en avion, pressant les fluides afin qu'ils soient éliminés de vos pieds et retournent dans le système veineux. Cela entraîne également une précontrainte du feuillet fascial qui lui permet de supporter une plus grande charge et maintient sa rigidité. Les MFB resserrent le système, le faisant passer d'un ballon mou à un ballon dur.

Un aspect très surprenant de ces cellules, c'est que, contrairement à toute autre cellule musculaire dans le corps, lisse ou striée, elles ne sont *pas* stimulées pour se contracter par la synapse neuronale habituelle. Elles sont donc hors de portée du contrôle conscient, voire du contrôle inconscient, tel que nous l'entendons habituellement. Les facteurs qui induisent la contraction basse énergie-longue durée de ces cellules sont les suivants : 1) une tension mécanique soutenue traversant les tissus concernés ; et 2) des cytokines spécifiques et autres agents pharmacologiques tels que le monoxyde d'azote (qui relâche les MFB) et l'histamine, la mépyramine et l'ocytocine (qui stimulent la contraction). De manière inattendue, ni la noradrénaline, ni l'acétylcholine (neurotransmetteurs couramment utilisés pour contracter les muscles), ni l'angiotensine ou la caféine (inhibiteurs des canaux calciques) n'ont d'effet sur ces MFB. De nombreux MFB sont localisés à proximité des vaisseaux capillaires, ce qui est idéal pour être en contact avec ces agents chimiques [29].

Lorsqu'il y a contraction, celle-ci se produit très lentement comparativement à une contraction musculaire, s'établissant sur 20 à 30 minutes et se maintenant pendant plus d'une heure avant de céder lentement. Sur la base des études *in vitro* conduites à ce jour, il ne s'agit pas d'un système à réaction rapide, mais plutôt d'un système

construit pour des charges plus soutenues, agissant aussi lentement qu'il le fait sous stimulation chimique liquidienne plutôt que neuronale. L'un des aspects de l'environnement liquidien est, bien sûr, son pH, et un pH acide plus bas dans la matrice a tendance à augmenter la contractilité de ces MFB [32]. Par conséquent, les activités qui produisent des changements du pH dans le milieu interne, telles que les troubles respiratoires, la détresse émotionnelle ou les aliments producteurs d'acide, pourraient induire un raidissement général dans le corps fascial. Ici s'achève cette brève incursion dans la biochimie, qui est si bien étudiée par ailleurs [33].

Les MFB induisent également une contraction au travers de la matrice en réponse à des charges mécaniques, comme on pouvait s'y attendre. Avec la réponse lente de ces cellules, il faut 15 à 30 minutes, voire plus, pour que le fascia concerné devienne plus tendu et plus rigide. Cette rigidité résulte du fait que les MFB tirent sur la matrice de collagène et la « froissent » (fig. A1.27).

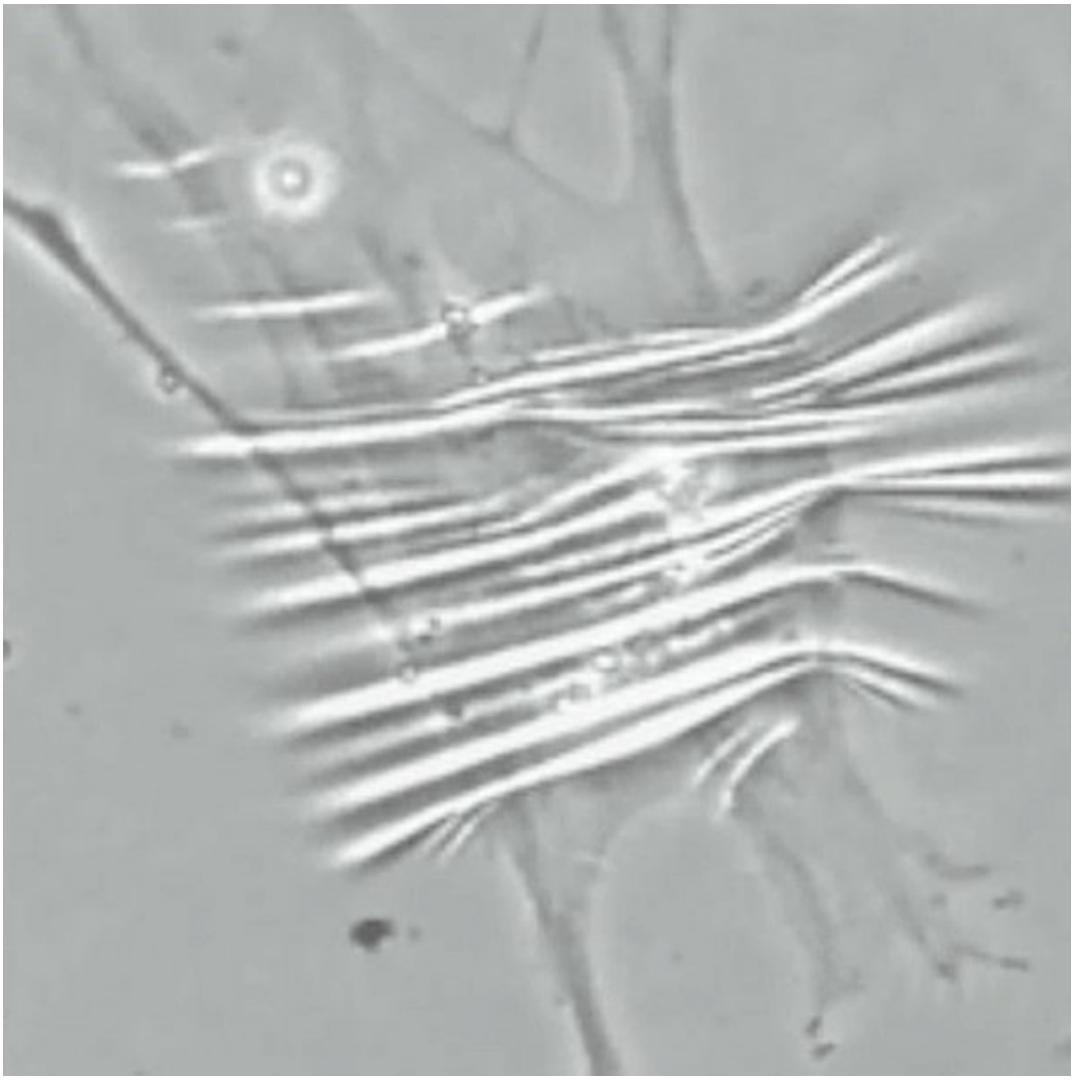

FIG. A1.27 Un myofibroblaste (MFB) qui se contracte peut produire un « froissement » visible sur le substrat *in vitro*, démontrant la capacité de la force motrice du MFB d'affecter la matrice qui l'entoure. (Source : Hinz et al. [34]. Fourni par le Dr Boris Hinz, laboratoire de réparation et régénération tissulaire, Faculté de dentisterie, Université de Toronto.)

Les fibroblastes normaux sont incapables de générer le degré de tension ou de former les types de liaisons intracellulaires et extracellulaires nécessaires pour tirer suffisamment sur la MEC (fig. A1.28A). Sous contrainte mécanique toutefois, certains fibroblastes vont se différencier en un proto-MFB, qui va produire davantage de fibres d'actine et les relier aux molécules d'adhésion focale à proximité de la surface cellulaire (fig. A1.28B). Une

stimulation mécanique et chimique ultérieure peut aboutir à la différenciation complète du MFB, caractérisée par un ensemble complet de connexions entre les fibres et les glycoprotéines de la MEC traversant la membrane du MFB pour atteindre les fibres d'actine reliées au cytosquelette (fig. A1.28C).

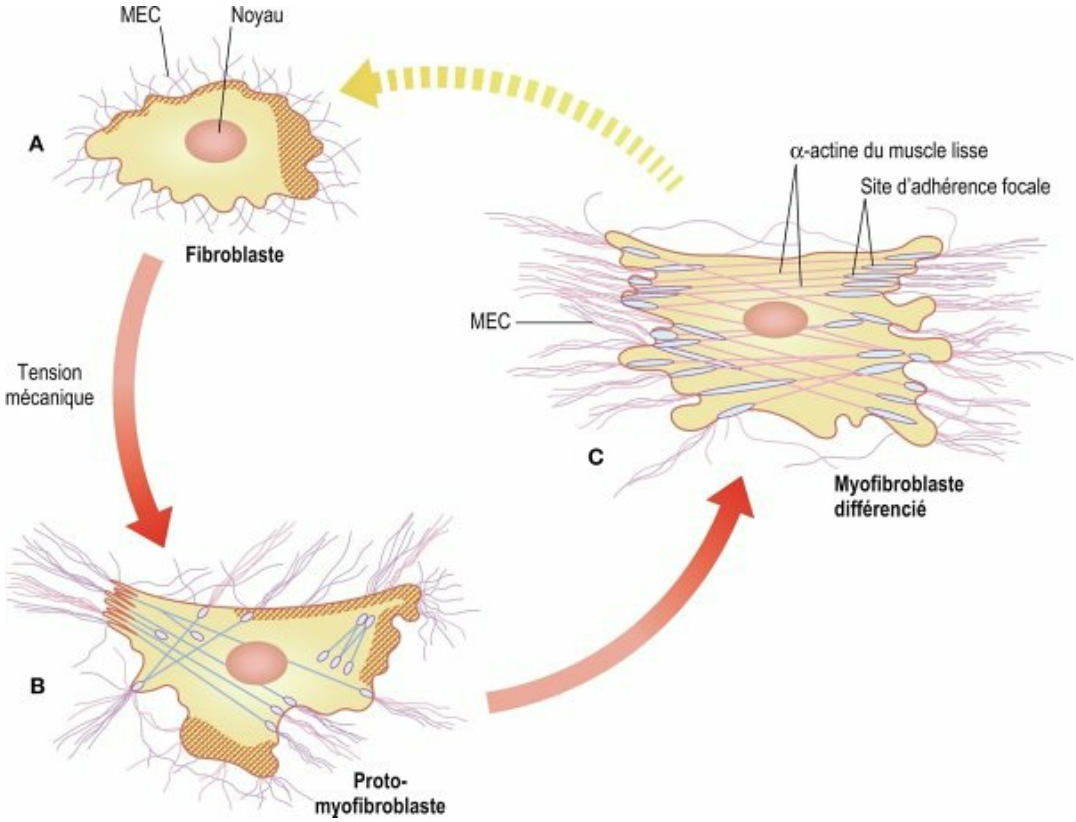

FIG. A1.28 On pense que les MFB se différencient en deux stades. Si les fibroblastes normaux possèdent de l'actine dans leur cytoplasme et des intégrines qui les relient à la matrice, ils ne forment pas de complexes d'adhésion et ne montrent pas de fibres de stress (A). Au stade du proto-MFB, ils forment des fibres de stress et des complexes d'adhésion au travers de la membrane cellulaire (B). Les MFB matures montrent davantage de fibres de stress permanentes formées par l'α-actine du muscle lisse ainsi que des adhésions focales étendues qui permettent à l'actine d'effectuer

une traction qui traverse la membrane et atteint la MEC (C). (Redessiné d'après Tomasek J et al. Nature Reviews. Molecular Cell Biology ; 2002 [28].)

La contraction produite par ces cellules – qui s'agencent souvent en syncytiums linéaires comme le font également les cellules musculaires, comme des wagons dans un train – peut générer un raidissement ou un raccourcissement de vastes zones dans les lames de fascia où elles résident souvent et produire également un fascia de renforcement supplémentaire (voir fig. A1.5).

Cette découverte, bien qu'à ses balbutiements en termes de recherche, a des implications concernant la capacité du corps d'ajuster la toile fasciale. Cette forme de « précontrainte » – intermédiaire entre la contraction immédiate du muscle et le remodelage par création de fibres réalisé par le fibroblaste pur – peut préparer le corps à des charges plus importantes ou faciliter le transfert de charges d'un fascia à l'autre. En termes de réactivité du fascia, nous voyons un éventail de capacités contractiles :

- l'ajustement quasi instantané du muscle squelettique ;
- la contraction spirale plus généralisée de la cellule musculaire lisse ;
- la précontrainte soutenue des MFB sur les feuillets de grande taille ;
- les fibroblastes plus passifs, mais encore réactifs.

Compte tenu de la façon dont ces MFB peuvent être stimulés par des charges mécaniques (fibreuses) ou par des agents chimiques se trouvant dans les liquides, nous pouvons également discerner dans ce système la danse au sein de la toile neuronale, vasculaire et fibreuse, qui aboutit à ce que nous avons qualifié ici de « médecine 3D », c'est-à-dire la façon dont le corps détecte les changements de forme provoqués par des forces internes ou externes et s'y adapte (voir plus loin « Le fascia en tant que système »).

Autres cellules

Le Dr Carla Stecco a récemment proposé un nouveau type cellulaire qu'elle a nommé « fasciacyte ». Ils tapissent les bords des plans fasciaux et s'assurent que les surfaces apposées peuvent glisser les unes sur les autres en produisant un lubrifiant, l'acide hyaluronique (voir « Glycosaminoglycanes » ci-après) [35].

Un dernier type cellulaire, les télocytes, a été récemment identifié et leurs propriétés sont en cours d'évaluation [36]. Les télocytes semblent être les surveillants et les balayeurs de rue du tissu conjonctif, opérant à l'extrémité de la chaîne. Ces cellules ont de longs télopodes sinueux – ce sont les plus longs processus de notre corps en dehors des axones des cellules nerveuses – qui atteignent les tissus pour entrer en contact avec n'importe quel type de cellule locale, « tendant l'oreille » pour savoir s'il y a eu des lésions ou des modifications du système.

« Le consensus actuel est que les télocytes pourraient former un système étendu de transmission de l'information et d'administration intercellulaire […] utilisant les courants électriques, les petites molécules, les exosomes – et éventuellement les événements électriques survenant à l'intérieur du cytosquelette – pour moduler l'homéostasie, l'activité des cellules souches, la réparation tissulaire, le péristaltisme, l'activité anticancéreuse et d'autres fonctions complexes dans de nombreux organes » [37].

Les fibroblastes et toutes leurs relations, y compris les cellules osseuses et cartilagineuses, les fasciacytes et les myofibroblastes, ainsi que les mystérieux télocytes sont tous en œuvre dans le fascia pour construire, entretenir et réparer la MEC pour le bien de toutes nos cellules vivant à l'intérieur.

Fibres

Tournons-nous maintenant vers les éléments qui se trouvent entre ces cellules – tout d'abord les fibres hydrophobes résistantes, puis les éléments interfibrillaires. Il existe trois types fondamentaux de fibres : le collagène omniprésent, l'élastine et la réticuline (fig. A1.29).

- La réticuline est une fibre très fine, une sorte de collagène immature (maintenant classée comme du collagène de type

III) qui prédomine chez l'embryon, mais qui est largement remplacée par le collagène chez l'adulte. Elle ne se regroupe pas en faisceaux pour former des fibres plus grosses, mais forme un maillage servant de soutien dans les tissus conjonctifs lâches.

- L'élastine, comme son nom l'indique, est employée dans des zones telles que l'oreille, la peau ou des ligaments particuliers qui ont besoin de se déformer fortement par élasticité. (Il serait d'ailleurs préférable de classer ces fibres élastiques comme une autre forme de collagène [38]).
- Le collagène est de loin la protéine la plus abondante dans le corps. On trouve du collagène dans le derme de la peau, les os, les tendons, les fascias, les capsules entourant les organes et dans beaucoup d'autres endroits. Il est aisé à distinguer – impossible de passer à côté – dans toute dissection, voire en coupant un simple morceau de viande. Ses fibrilles s'assemblent pour former d'épais faisceaux de 2 à 10 µm de diamètre et donnent au tissu conjonctif sa forte résistance à la traction (500 à 1000 kg/cm^2).

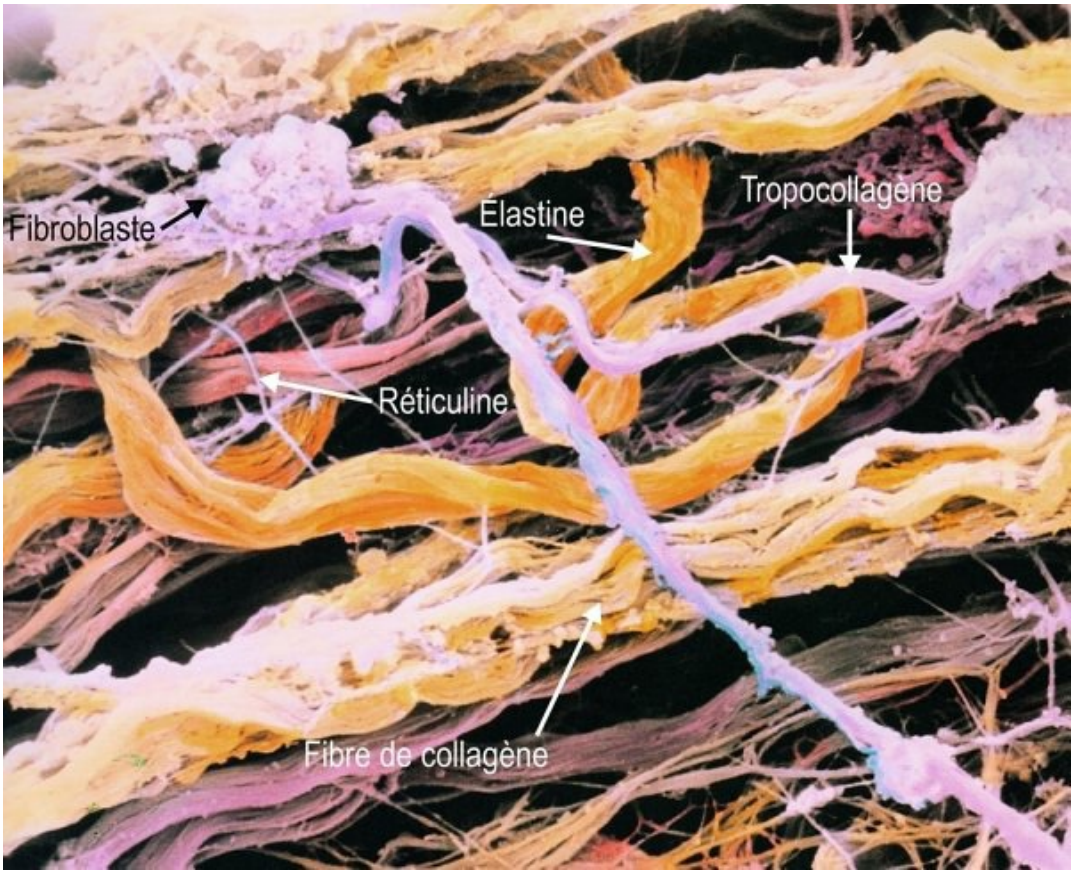

FIG. A1.29 Cette microphotographie montre très clairement les fibroblastes (en violet) dans le tiers supérieur, extrudant le tropocollagène qui se combine pour donner la molécule de collagène à trois brins, visible dans le tiers inférieur. Il y a également des fibres d'élastine jaunes sinueuses et des fibres de réticuline beaucoup plus petites dans le tiers central. (© Pr P. Motta/Département d'anatomie/université « La Sapienza », Rome/Science Photo Library. Reproduit avec aimable autorisation.)

Il existe actuellement 29 types de fibres de collagène (tableau A1.2), mais nous ne nous intéresserons pas ici à ces distinctions. Le type 1 représente environ 90 % du collagène de notre corps. Ces fibres sont composées d'acides aminés qui sont assemblés comme un Lego® dans le réticulum endoplasmique puis sont enroulés autour de sucres dans l'appareil de Golgi du fibroblaste. L'ensemble est ensuite extrudé dans l'espace intercellulaire où les fibres s'arrangent spontanément (dans des conditions décrites ci-dessous) selon diverses configurations. Le

fait que la cornée transparente de l'œil, les valves du cœur, les solides tendons du pied, le poumon spongieux et les délicates membranes qui enveloppent le cerveau soient tous composés de collagène témoigne de sa polyvalence.

Tableau A1.2

Les différents types de collagène

Type	Caractéristiques	Fonctions	Localisation dans l'organisme
I	Collagène le plus abondant	Résiste à la tension	Derme, tendon, ligaments, capsules organiques, os dentine, cémer
II	Forme des hétérofibrilles avec le collagène de type IX (COLIX)	Résiste à la traction	Cartilage hyalin, cartilage élastique
III	Abondant dans le tissu élastique	Forme la charpente structurelle de la rate, du foie, des ganglions lymphatiques, des muscles lisses et du tissu adipeux	Système lymphatique, rate, foie, système cardiovasculai poumons, pea
IV	Interactions entre le type IV, la laminine, la nidogène (entactine) et les intégrines	Forme les réseaux de la lamina densa de la lame basale pour fournir	Lame basale

		un support et une filtration	
V	Forme le cœur des fibrilles de type I ; se lie sur les héparanes sulfates de l'ADN, la thrombospondine, l'héparine et l'insuline	Associé au collagène de type I ainsi qu'avec la substance fondamentale du placenta	Derme, tendons, ligaments, capsules des organes, os, cément, placer
VI	Nombreux ponts disulfures intercaténaires	Forment des ponts entre les cellules et la matrice	Ligaments, peau, placenta, cartilage
VII	Forme des faisceaux composés de dimères ancrés sur des plaques d'ancrage et la lame basale	Forme des fibrilles d'ancrage qui fixent la lamina densa sur la lamina reticularis sous-jacente	Jonction de l'épiderme et c derme
VIII		Soutien tissulaire, réseau poreux	Cornée, endothélium
IX	Interagit avec les glucosaminoglycanes du cartilage	Associé aux fibres de collagène de type II	Cartilage
X		Fixation du calcium	Zones hypertrophiée de la plaque épiphysaire (cartilage de croissance)
XI	Forme le cœur des	Associé aux fibres	Tissu conjonctif

	fibrilles de type II	de collagène de type I ainsi qu'à celles du collagène de type II	collagénique ; cartilage
XII	Un seul domaine transmembranaire	Associé aux fibres de collagène de type I	Tendons, ligamen et aponévroses
XIII			
XIV	Associé au type I	Module les interactions fibrillaires	Très répandu dan de nombreux tissus conjonct
XV	Contient le facteur anti-angiogénique	Stabilise les cellules du muscle squelettique et les microvaisseaux	Membrane basale épithéliale et endothéliale
XVI-XVII			
XVIII		?	Lamina reticularis de la membran basale
XVIV–XXIII			
XXIV	Présente des fonctions spécifiques au collagène fibrillaire des invertébrés	Régulation de la fibrinogenèse de type I	Os, cornée
XXV	Domaine extracellulaire déposé sur les plaques amyloïdes	Adhésion des neurones	Neurones

	de type β		
XXVI	Ponts disulfures présents dans le domaine N-terminal non collagénique	Inconnu	Testicules et ovair en développemer et adultes
XXVII	Présence d'imperfections de la triple hélice	Association de fibrilles de type II	Cartilage, œil, oreille, poumo
XXIII–XXIX			

Adapté de Deshmukh SN, Dive AM, Moharil R, et al. Enigmatic insight into collagen. Journal of Oral and Maxillofacial Pathology 2016:20 (2):276-83 ; et Gartner LP, Textbook of Histology, 4th Ed., Elsevier, 2017.

Toutes ces fibres repoussent l'eau par interaction ionique – elles peuvent être mouillées mais n'absorbent pas l'eau, ou modifient leur structure moléculaire en présence d'eau. Dans chaque tissu, ces fibres interagissent avec la substance fondamentale qui est formée de divers types de glycoprotéines et de mucopolysaccharides.

La molécule de collagène est formée de trois chaînes protéiques d'acides aminés enroulées en une triple hélice et maintenue dans cette configuration par une chaîne de glycine s'étirant au centre de l'hélice (fig. A1.30).

Triple hélice
de tropocollagène

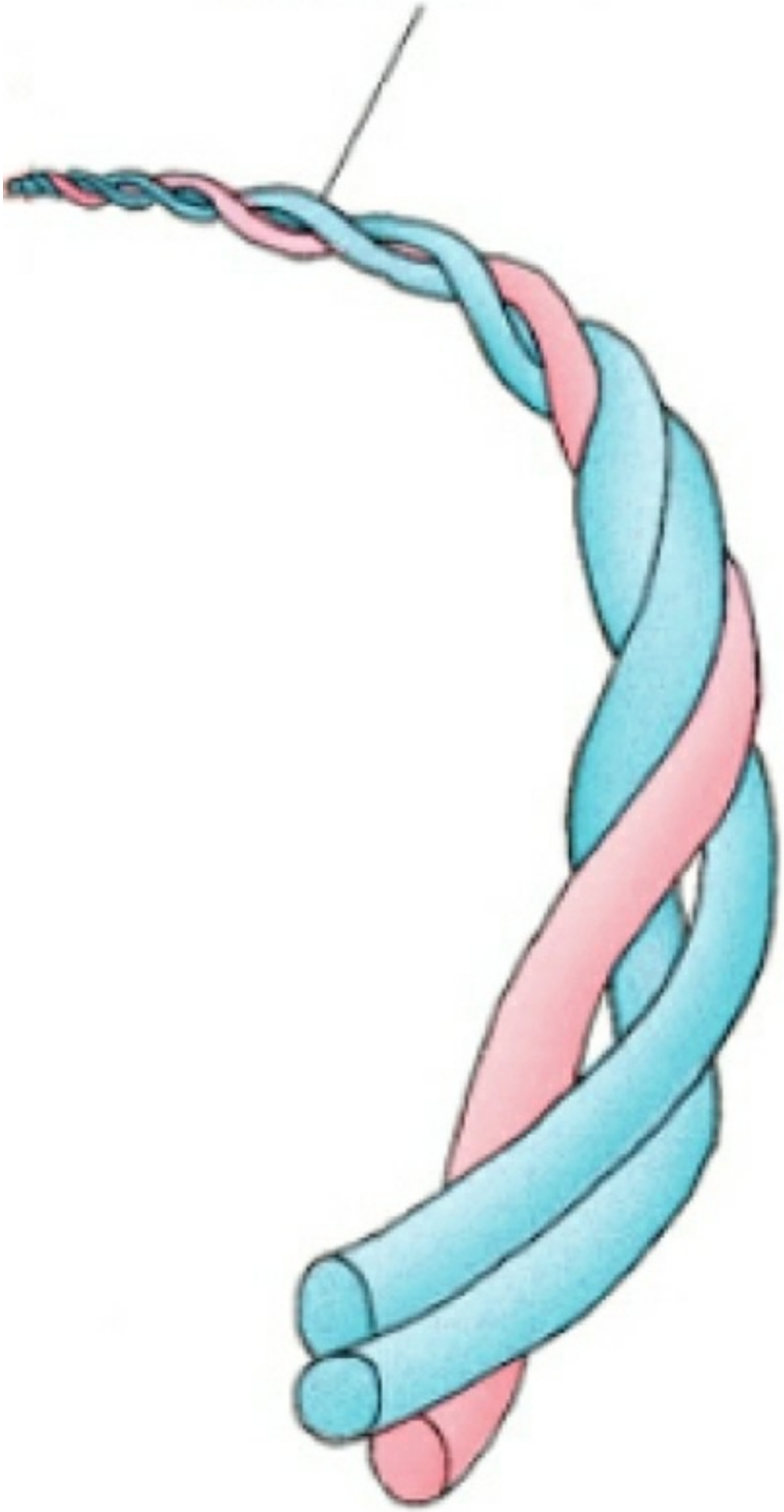

FIG. A1.30 Le collagène de type I est composé de deux chaînes α1(I) identiques (en bleu) et d'une chaîne α2(I) (en rose). (Source : Gartner LP. Textbook of Histology, 4th Ed, Elsevier, 2017.)

Glycosaminoglycanes (GAG)

Les polysaccharides de la substance fondamentale baignent dans le liquide, mélangés aux fibres de collagènes (fig. A1.31). Tous les mucopolysaccharides sont hydrophiles, ce qui signifie qu'ils absorbent et se lient à l'eau tels des éponges et qu'ils changent leur structure et leurs propriétés en présence ou en l'absence de liquide interstitiel. Comme pour les mucosités de notre nez, le contenu en eau de ces GAG peut varier, allant du liquide le plus transparent et séreux qui s'écoule de votre nez un jour d'hiver au mucus le plus visqueux, quasi solide qui accompagne un séjour sous un climat sec, en passant par la consistance intermédiaire de type blanc d'œuf.

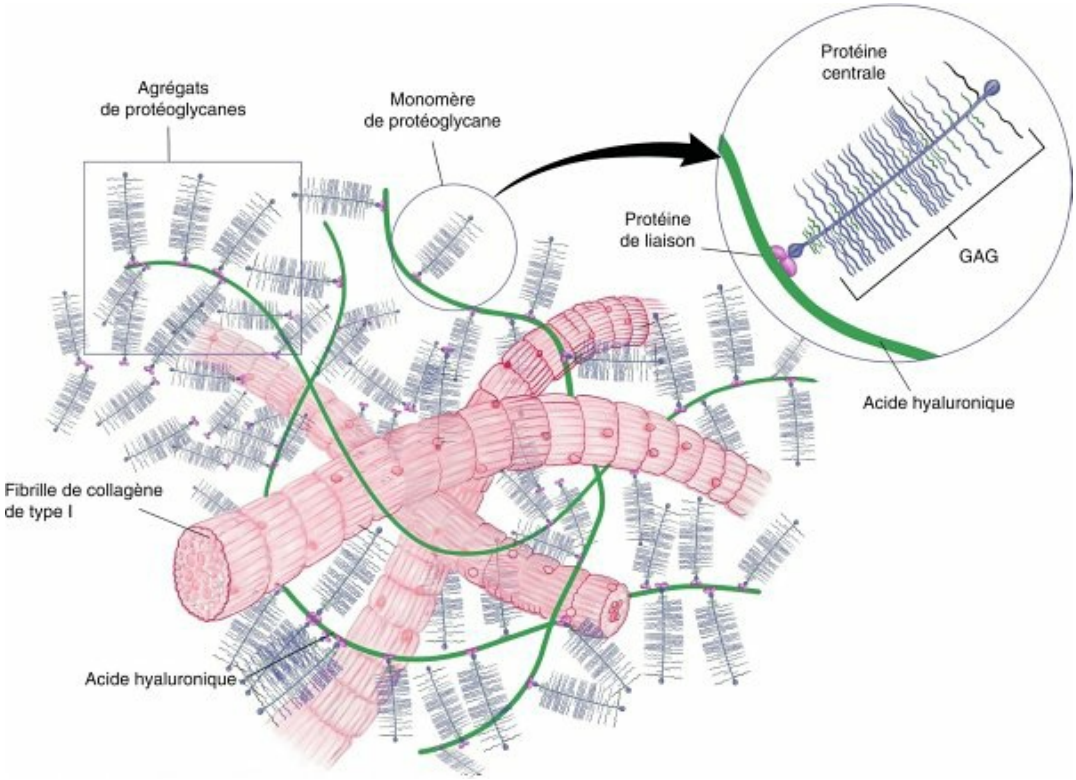

FIG. A1.31 Les composants actifs du fascia sont peu

nombreux, mais de nature polyvalente. L'organisation fermement ordonnée des molécules de collagène en plus grosses fibres de collagène (en rose) exclut la plus grande partie de l'eau et fournit un composant légèrement élastique, mais qui fondamentalement ne peut pas être étiré. Les chaines d'acide hyaluronique (en vert) déterminent la viscosité – elles s'allongent (et deviennent collantes) dans les tissus turgescents, mais se raccourcissent et sont hyperactives dans les tissus enflammés. Le troisième composant est représenté par les GAG qui s'ouvrent comme des fougères pour fixer l'eau – le quatrième élément universel de l'espace interstitiel – afin de former un cristal liquide lâche.

Le hyaluronane (acide hyaluronique [AH]) est le plus résistant des GAG. Il forme la structure en tige sur laquelle se fixent les protéoglycanes en forme de « fougère ». Les longues chaînes d'AH rendent les tissus « collants », incapables de glissement, alors que les très courtes chaînes d'AH indiquent la présence d'un processus inflammatoire. Entre les deux, la longueur « juste bien adaptée » permet le glissement tout en empêchant le « gel intense » des mouvements réduits et le « feu » de l'inflammation. Lorsque l'effervescence de l'inflammation se calme, l'AH peut à nouveau former de plus longues chaînes pour préserver la stabilité et une teneur hydrique normale. Lorsque la chaîne devient trop longue, la thérapie par le mouvement ou la thérapie manuelle peut aider à casser les chaînes et à ramener leur taille dans l'intervalle intermédiaire sain.

Les protéoglycanes ou parties « en fougère » possèdent un cœur protéique à partir duquel sont suspendus les GAG. Chaque complexe de GAG possède de multiples sites sur lesquels les molécules d'eau peuvent se fixer. De ce fait, l'eau fixée sur les GAG est appelée eau « fixée » par opposition à l'eau libre qui se déplace dans l'interstitium. Ces molécules d'eau fixée sont ainsi disposées en rangées, comme des soldats qui à leur tour organisent (en les liant) des molécules d'eau proches pour former un cristal liquide. Cette organisation ionique permet simultanément le flux libre du liquide au travers des conduits

de l'interstitium tout en décourageant, comme nous l'avons déjà mentionné, la diffusion des bactéries dans notre système.

Cette qualité hydrophile signifie qu'elles sont très polyvalentes pour manipuler les forces à l'intérieur du corps et nous y reviendrons de manière plus approfondie dans les paragraphes « Propriétés fasciales » et « Réponses du fascia aux interventions » ci-dessous. Les GAG incluent la chondroïtine sulfate, le GAG le plus répandu dans notre organisme, largement utilisé au niveau du cartilage, l'héparine, un anticoagulant, et bien sûr l'AH, le pilier de la capacité de glissement des tissus. Les GAG associés à d'autres mucopolysaccharides comme la fibronectine et les laminines forment la base de ce que nous pourrions appeler les « adhésomes » ou « colle » de notre corps. Les fibres réunissent les cellules ensemble ; le mucus les colle ensemble. Cela se voit facilement avec la chondroïtine sulfate qui est la partie de cartilage qui ressemble à du silicone, mais c'est également vrai pour l'AH qui, comme le blanc d'œuf, peut à la fois lubrifier et « agripper » selon sa teneur en eau et la vitesse avec laquelle elle est transférée.

Discussion

Le tableau A1.1 résume la façon dont les cellules remanient les fibres et les éléments interfibrillaires du tissu conjonctif pour former tous les matériaux de construction nécessaires à notre structure et nos mouvements.

Prenons un exemple courant pour nous aider à comprendre le tableau : les os que vous avez trouvés ou que vous avez vus en classe de biologie (en supposant que vous soyez assez âgé pour avoir manipulé de vrais squelettes et non des squelettes en plastique) ne sont en réalité qu'une partie de ces os. L'objet dur et cassant que nous appelons communément un os n'est en réalité qu'une partie du matériau de l'os d'origine – la partie des sels de calcium, la partie interfibrillaire dans le tableau. La partie fibrillaire, le collagène, a été séchée ou cuite au moment de sa préparation ; sinon, elle se décomposerait et empesterait.

Votre professeur de science vous a peut-être aidé à comprendre cela

en prenant un os de poulet frais et en le plongeant dans du vinaigre au lieu de le cuire. Laissé dans ce bain pendant quelques jours (en changeant le vinaigre une ou deux fois), vous pourrez obtenir un type d'os différent. Le vinaigre acide dissout les sels de calcium et vous vous retrouvez avec l'élément fibrillaire de l'os, un réseau de collagène gris exactement de la même forme que l'os d'origine, mais ressemblant beaucoup à du cuir. Vous pourrez faire un nœud avec cet os. L'os vivant, bien sûr, comporte les deux éléments ; il combine donc la résistance du collagène aux forces de traction et de cisaillement avec la réticence des sels minéraux à succomber aux forces de compression.

Pour rendre la situation encore plus complexe (comme c'est souvent le cas), le rapport entre l'élément fibreux et les sels de calcium change au cours de la vie. Chez l'enfant, la proportion de collagène est plus importante ; les os longs se briseront moins souvent puisqu'ils ont plus de résistance à la traction [38]. En cas de fracture, ils se brisent souvent comme du bois vert au printemps (fig. A1.32A), se cassant du côté qui est mis en tension et se froissant comme un tapis du côté comprimé. C'est pourquoi les os jeunes sont difficiles à casser, mais ils sont également difficiles à remettre en place correctement, et pourtant ils se réparent souvent vite grâce à la réactivité du jeune système et à la propension du collagène à se retisser.



FIG. A1.32 A. L'os jeune, dont la teneur en fibres est plus élevée, se casse comme du bois vert, se comprimant d'un côté, éclatant de l'autre. B. L'os vieilli, dont la teneur en apatite de calcium est proportionnellement plus élevée, se casse net, comme du bois sec. (Reproduit avec l'aimable autorisation de Dandy, 1998.)

Chez une personne plus âgée, en revanche, chez qui le collagène est effiloché et détérioré, et la proportion de sels minéraux plus élevée, l'os a tendance à se casser comme une vieille branche de la base d'un pin (fig. A1.32B) : une fracture nette et complète traversant l'os. Il est facilement remis en place, mais cicatrise difficilement, précisément parce que le réseau de collagène doit traverser le trait de fracture et se retisser d'abord afin de fournir l'échafaudage fibreux nécessaire aux sels de calcium pour qu'ils comblent le vide et recréent un solide

soutien de compression. C'est pour cette raison que l'on pose souvent des broches pour la réparation des fractures osseuses chez les personnes âgées. Cela permet d'assurer un contact solide entre les surfaces pendant le temps supplémentaire nécessaire au réseau de collagène pour rétablir la liaison de part et d'autre de la fracture.

De même, les divers types de cartilage reflètent simplement les proportions différentes des éléments qui les composent. Le cartilage hyalin – comme dans votre nez – représente la distribution classique entre collagène et sulfate de chondroïtine de type silicone. Le cartilage élastique – comme dans votre oreille – contient plus de fibres jaunâtres d'élastine dans la chondroïtine. Le fibrocartilage – comme dans la symphyse pubienne ou les disques intervertébraux – est constitué d'une proportion plus importante de collagène fibreux résistant par rapport à la quantité de chondroïtine [39]. Cela montre que l'os et le cartilage sont en réalité des formes denses de tissu fascial – de telle sorte que la différence entre les tissus « mous » et « durs » n'est qu'une différence de proportion plutôt qu'une vraie différence de type.

Concernant la couche adipeuse, le praticien manuel expérimenté admettra qu'un certain type de graisse permet à la main d'intervention de pénétrer facilement, permettant au thérapeute d'atteindre les couches situées au-dessous de la couche adipeuse, tandis qu'un autre type de graisse est moins malléable, semblant repousser la main du praticien et résister aux tentatives pour accéder aux couches profondes. (Il n'y a là aucun préjudice encouru, mais certains anciens joueurs de rugby connus de l'auteur viennent à l'esprit.) La différence dans ce cas n'est pas tant dans la composition chimique de la graisse elle-même que dans la proportion et la densité du collagène en structure alvéolaire qui entoure et maintient les adipocytes dans la couche sous-cutanée.

En résumé, les cellules du tissu conjonctif répondent à la combinaison nécessaire de flexibilité et de stabilité dans les structures animales, en mêlant une petite diversité de fibres essentiellement de collagène – denses ou lâches, agencées de manière régulière ou irrégulière – au sein d'une matrice de substance fondamentale qui

peut varier d'un état quasi liquide à une sorte de « blanc d'œuf », puis de gluau et de plastique, pour enfin, lorsque le plastique est remplacé par le minéral, atteindre un solide cristallin. En jouant avec ces deux variables, les cellules construisent la grande variété de matériaux mécaniquement actifs nécessaires au maintien de notre structure tout en gardant cette adaptabilité aux mouvements en perpétuel changement.

Du côté le plus spéculatif, l'ensemble des éléments fibrillaires et interfibrillaires ont suffisamment de réseau moléculaire régulier (fig. A1.33) pour former un cristal liquide, en particulier lorsqu'ils sont chargés uniformément. Mais à quelles fréquences cette antenne biologique est-elle « sensible » ? Comment peut-elle être réglée sur une gamme de fréquences plus large ? Peut-elle être rendue plus cohérente ou peut-on l'harmoniser en son sein ? Quels mouvements ou autres pratiques soutiennent cette cohérence et pour quels types d'individus ? C'est le défi de la médecine 3D que de trouver quels sont les mouvements qui marchent et pour qui afin de les utiliser comme thérapie et comme nutriments pour rétablir de l'ordre dans notre corps et résister aux forces du vieillissement.

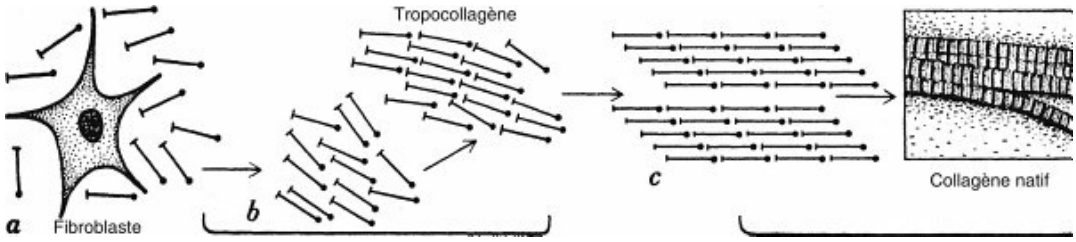

FIG. A1.33 Les molécules de collagène, produites dans le fibroblaste et sécrétées dans l'espace intercellulaire, sont polarisées de sorte qu'elles s'orientent elles-mêmes le long de la ligne de tension et créent une bande de maintien pour résister à cette tension. Dans un tendon, presque toutes les fibres se mettent en rang comme des soldats. (Reproduit avec l'aimable autorisation de Juhan, 1987 [40].)

Bien que cela semble extravagant, les propriétés électriques du

fascia ont bien été remarquées, mais très peu étudiées jusqu'à maintenant. Nous commençons à entrevoir certains mécanismes de ce type de « réglage » (le pré-étirement – voir le paragraphe sur la « Tenségrité » ci-après) [41–44]. On suppose que la pratique du mouvement ou d'une thérapie manuelle bénéfique pourrait augmenter la cohérence du complexe fibres-GAG-eau et mener à une meilleure santé.

Propriétés du fascia

Il est essentiel d'avoir une vision subtile des propriétés fasciales si nous voulons intervenir sur la structure et les mouvements humains. Nous en explorerons les applications dans notre prochain paragraphe. Quelles sont les propriétés de ce gel fibreux ? Si notre métaphore des « matériaux de construction » nous montre quelque peu la diversité des matériaux dont dispose le tissu conjonctif, elle ne parvient pas à dépeindre la polyvalence et la réactivité de la matrice, qui persistent après sa fabrication par les fibroblastes et son extrusion dans l'espace intercellulaire. Non seulement les cellules du tissu conjonctif fabriquent tous ces matériaux, mais de plus ces éléments se réorganisent et se remodèlent eux-mêmes ainsi que leurs propriétés – bien entendu avec certaines limites – pour répondre aux diverses demandes que les activités individuelles et les lésions peuvent leur imposer, et cela même après avoir été déposés et incorporés dans le réseau fascial. Comment ces éléments intercellulaires supposés « inertes » parviennent-ils à changer en réponse aux sollicitations ?

Pour poursuivre un moment encore avec notre métaphore, le corps humain est une « construction » talentueuse qui est facilement mobile, se répare d'elle-même si elle est endommagée et se reconstruit réellement à court et long termes pour répondre aux différentes conditions existantes. L'entraînement et la rééducation peuvent collaborer avec ces propriétés pour augmenter les performances, réduire les lésions et accélérer la guérison.

Différences génétiques des fascias

Nous savons tous que le système immunitaire (qui est à l'origine largement formé de tissu conjonctif) présente des différences génétiques portant sur le groupe sanguin, les allergies et les réactions immunitaires. Il n'est donc pas surprenant que notre réseau fascial présente également des variations génétiques. Bien que l'auteur ait peu de connaissances sur les variations génétiques du fascia, la rigidité du réseau fascial représente une variable très significative pour le thérapeute manuel et l'entraîneur.

La rigidité du réseau fascial varie selon un large éventail allant du « Viking » (probablement développé sous les climats plus arctiques : dense et stable, créant de nombreux frottements et donc de la chaleur lors du mouvement, et se réparant rapidement) à la « danseuse de Temple » (probablement développé sous des climats plus tropicaux : hautement élastique et flexible, moins stable, entraînant moins de frottements par glissement et se réparant plus lentement) (fig. A1.34) [45, 46].

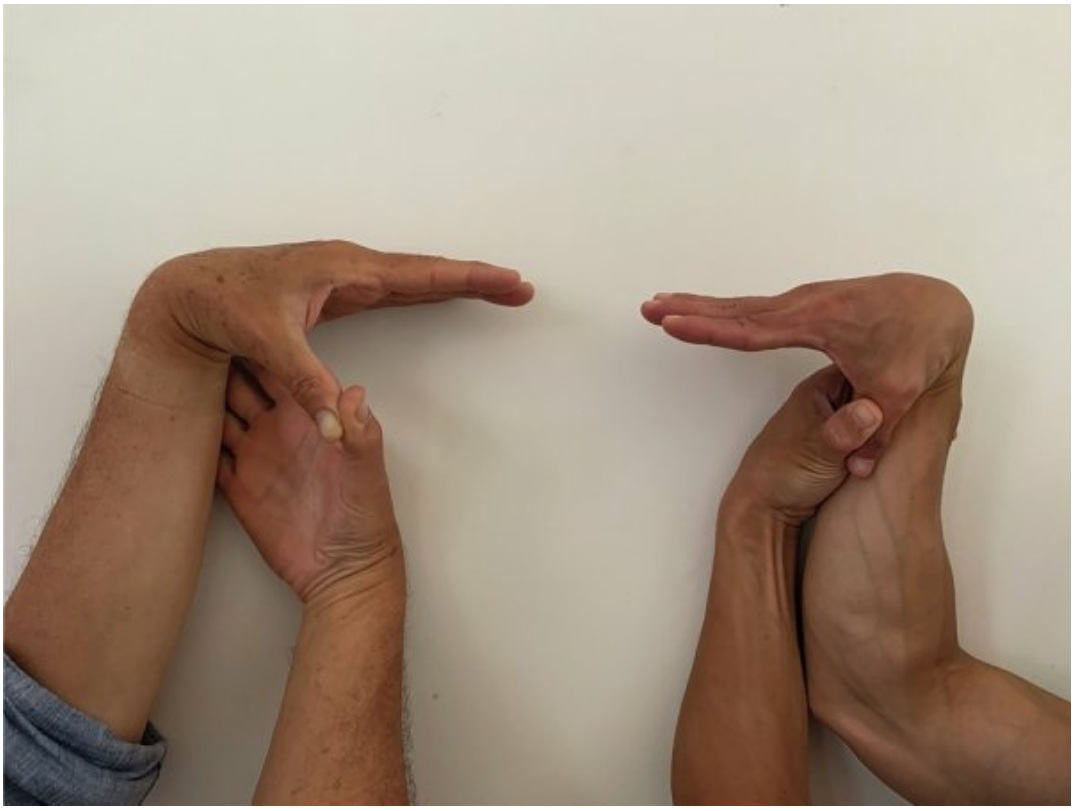

FIG. A1.34 **La « laxité ligamentaire » mesurée par le test**

de Beighton ou un autre test similaire semble être une question d'expression génétique. C'est également l'état du réseau en tant que tout et non pas seulement celui des ligaments. Certains tendent plus vers le style de fascia du « Viking » caractérisé par une plus faible amplitude de mouvements, des articulations stables, une cicatrisation rapide des plaies et une forte friction (production de chaleur) lors des mouvements (à gauche) ; d'autres tendent vers le profil de la danseuse de temple ayant une plus grande amplitude de mouvement, des articulations moins stables, une réparation plus lente des blessures et moins de friction lors des mouvements (à droite). On ne sait pas clairement ce que l'alimentation, les traitements ou les thérapies peuvent faire pour modifier l'endroit où vous vous situez sur cette échelle. Ceux qui se trouvent aux extrémités de cette échelle sont proches d'un état pathologique.

Les Vikings, bien adaptés aux lourdes tâches, ont tendance à aller dans la salle de musculation pour soulever de la fonte alors que les danseuses de Temple, naturellement souples, sont de l'autre côté du couloir dans la grande salle pour pratiquer le yoga, chacun renforçant les tendances qu'ils ont déjà naturellement. Ce serait peut-être mieux pour ces deux groupes d'intervertir les salles de temps en temps pendant la semaine.

Les Vikings semblent avoir plus de fibroblastes et déposent, de ce fait, plus de fascia dans leur corps ; ainsi, c'est un véritable défi pour ces Vikings que de garder leur souplesse. Ces mêmes fibroblastes vont se charger des blessures et les recoudre bord à bord rapidement. Les danseuses de Temple, en revanche, ont moins de fibroblastes ; elles sont donc plus souples, ont une plus faible stabilité articulaire et leurs blessures mettent plus longtemps à cicatriser.

Pour savoir à quel endroit de ce large éventail (allant de la rigidité à la laxité) vous vous trouvez, évaluez votre score de Beighton. Pour cela, fléchissez votre poignet à 90°, puis utilisez votre autre main pour

fléchir votre pouce en direction des fléchisseurs de votre avant-bras. Plus vous êtes souple (grande laxité), plus votre pouce se rapprochera de votre avant-bras. Si vous avez le fascia d'un « Viking », vous ne serez pas capable de vous rapprocher de votre avant-bras. Si vous avez un résultat « positif » à ce test, regardez maintenant si votre coude peut dépasser 180°, un autre signe de « laxité ligamentaire » (appelé ainsi en kinésithérapie, mais il indique en fait une laxité généralisée du réseau en tant que tout, pas seulement des ligaments).

Ces propos nécessitent deux précisions : 1) chacun de nous se trouve entre ces deux extrêmes ; et 2) d'autres facteurs peuvent jouer un rôle comme l'alimentation, les antécédents, l'entraînement.

Nous explorerons les applications de cette propriété à la fin de ce paragraphe.

Fluidité

Le fascia est humide. Bien que nous parlions de tissu « déshydraté », toute cellule véritablement déshydratée est agonisante. L'« hydratation de nos cellules » est donc une expression relative ; les cellules réellement sèches se nécrosent alors que les cellules se trouvant dans une région où le flux est réduit fonctionnent simplement moins bien qu'elles ne le pourraient. Les seules cellules vivantes situées à la surface de votre corps sont celles de votre cornée et vous les humidifiez régulièrement pour les maintenir humides. Des centaines de couches de cellules mortes recouvrent le restant de votre peau et doivent être traversées avant que vous puissiez atteindre quelque chose de vivant. Lorsque vous vous faites un « gommage », vous frottez pour enlever quelques couches de cellules mortes. Lorsque vous grattez votre peau suffisamment pour qu'elle suinte, vous êtes alors parvenu aux cellules vivantes – mais pas pour longtemps car, si elles restent exposées au monde extérieur, elles meurent et se recouvrent d'une croûte. Les cellules sèches sont des cellules mortes.

Si aucune des fibres de collagène ou d'élastine n'absorbe l'eau, elles se trouvent toujours dans un environnement humide. Le gel muqueux, qui forme la substance fondamentale, absorbe quant à lui

l'eau comme une éponge. Le liquide qui se trouve dans l'interstitium est enrichi des parfums des hormones, des neuropeptides, des cytokines de stress et des groupes de vésicules d'ARN messagers. Fortement ionisé, ce gel liquide représente un véritable maquis s'opposant au développement de la croissance bactérienne tout en laissant des conduits le traverser pour l'apport nutritionnel.

L'eau en général, et en particulier les deux tiers d'eau qui constituent notre corps, est un élément mystérieux ; elle l'était déjà du temps de Thalès et des Grecs. La propagation singulière des protéines en forme de fougère (GAG) dans l'eau se prête à ce que Gerald Pollack appelait le « quatrième état de l'eau » [47]. Cette disposition est idéale pour engendrer la viscosité qui permet le glissement lors de faible charge et de mouvement lent, tout en fournissant de la stabilité et une transmission maximale des forces dans les situations de forte charge et de mouvement rapide. Notre eau riche en gel est un véritable artiste de la transformation.

Viscosité

Les GAG confèrent de la viscosité à tous nos tissus, pas uniquement au myofascia. L'eau a une certaine viscosité intrinsèque (jetez-vous du pont du Golden Gate pour avoir une expérience percutante de la viscosité de l'eau !). Les glycoprotéines disséminées dans l'eau relient également les molécules d'eau en une structure et, de ce fait, elles répugnent à se déplacer. Toute onde de force se déplaçant rapidement est freinée par ce mini (mais néanmoins continu) amortisseur de choc. Cette disposition des gigantesques macromolécules de GAG fait penser à la gélatine américaine Jell-O®. Il ne faut qu'un petit sachet de Jell-O® pour gélifier (c'est-à-dire lier) un gros bol d'eau. Dans votre corps, les GAG se lient à l'eau interstitielle pour former une fine gélatine connectée et visqueuse, et cette viscosité est un élément vital. Nous ne sommes pas juste des poches d'eau, nous sommes des poches de Jell-O® !

Tapez dans vos mains, fortement. Vous êtes-vous cassé un os ? Pressez maintenant vos paumes de mains l'une sur l'autre, lentement mais fortement, faites-les tourner l'une sur l'autre et sentez comme les

bords de vos phalanges sont proches de la surface. Pourquoi ne sont-elles pas endommagées lorsque vous applaudissez ? Ou lorsque vous attrapez une balle de baseball arrivant à 150 km/h ? Le gel dans vos tissus absorbe et distribue les forces à la vitesse du son au sein de l'eau, bien avant qu'une réponse nerveuse puisse avoir lieu.

C'est le premier exemple de l'autorégulation biomécanique – la manière dont notre système fascial a évolué pour répondre, contrôler et s'auto-réparer en dehors du système neurorégulateur.

Lorsque vous atterrissez durement sur vos pieds, il se produit la même chose au niveau de votre plante de pied avec ses colonnes de cellules adipeuses enroulées fermement dans le fascia. Les forces se répartissent plus largement dans votre tarse et votre jambe au lieu de se concentrer en direction du calcanéus.

La viscosité change presque instantanément : à la nanoseconde où vous attrapez la balle à pleine vitesse, votre liquide synovial est effectivement « solide » et transfère cette force qui se déplace rapidement de vos phalanges à vos métacarpes puis à votre carpe ; mais une fraction de seconde plus tard, il redevient liquide afin que vous puissiez manipuler la balle pour la lancer au joueur de première base.

Nous ne savons pas de quelle manière l'alimentation, la pratique ou la génétique pourrait affecter la viscosité tissulaire, mais elle représente une propriété vitale et très utile du système fascial.

Glissement

Grâce aux fortes densités d'acide hyaluronique et à la moindre densité de collagène dans le liquide, les structures fasciales ont plus de possibilités de glisser les unes sur les autres ; en revanche, le fascia intermusculaire ou de surface, plus dense, peut agir comme un « adhésif » pour réduire localement le glissement [48]. L'immobilité est la principale cause de la perte de glissement, mais l'inflammation, les traumatismes, un mauvais état biochimique ou une surcharge peuvent également réduire le glissement dont disposent les tissus myofasciaux.

Certains avancent l'argument que ce nous appelons « étirement » du

myofascia, communément enseigné en yoga ou réalisé lors des mouvements d'échauffement, serait en réalité plutôt une « augmentation du glissement » intra- et intermusculaire. On pourrait même avancer, de manière plus générale, que beaucoup de techniques des thérapies manuelles et du mouvement ne font que diminuer la densité et augmenter l'hydratation locale de n'importe quelle zone ayant attiré l'attention du thérapeute ou de l'entraîneur. Cela suggère à son tour la primauté de reconnaître le schéma réalisé lors du mouvement ou de maîtriser le *Body Reading* (lecture du corps) présenté au chapitre 11 pour identifier les zones clés ayant perdu leur capacité de glissement.

Élasticité

« Le muscle est élastique, le fascia est plastique » : cette courte déclaration faisait partie de toutes les conférences de l'auteur jusqu'à très récemment [49, 50]. Bien qu'elle représente une généralisation clinique très intéressante pour le thérapeute manuel, elle est totalement fausse. Le sujet de l'« étirement » est un sujet délicat que nous avons essayé de traiter par ailleurs et sur lequel nous ne reviendrons pas [51]. Mais l'élasticité constitue définitivement une propriété du fascia.

Il est étrange de constater l'importance de l'élasticité du fascia. Elle apparaît clairement au niveau de l'oreille et de la peau qui présentent une élasticité variable corrélée aux fibres d'élastine contenues dans ces tissus. Mais nous savons maintenant que même les structures formées d'agencements de collagène pur, comme les tendons, les ligaments et les aponévroses, ont des propriétés élastiques qui leur permettent de stocker brièvement une énergie significative via une extension de petite amplitude avant de la « rendre » par recul élastique en se raccourcissant. Le tendon calcanéen (d'Achille) ou l'aponévrose calcanéenne, par exemple, est assez compliant et il a été montré que, lors d'une course avec une attaque sur l'avant-pied, le triceps sural (muscles soléaire et gastrocnémiens) se contracte de façon essentiellement isométrique alors que le tendon passe par des cycles d'étirement et de raccourcissement (fig. A1.35) [52–55].

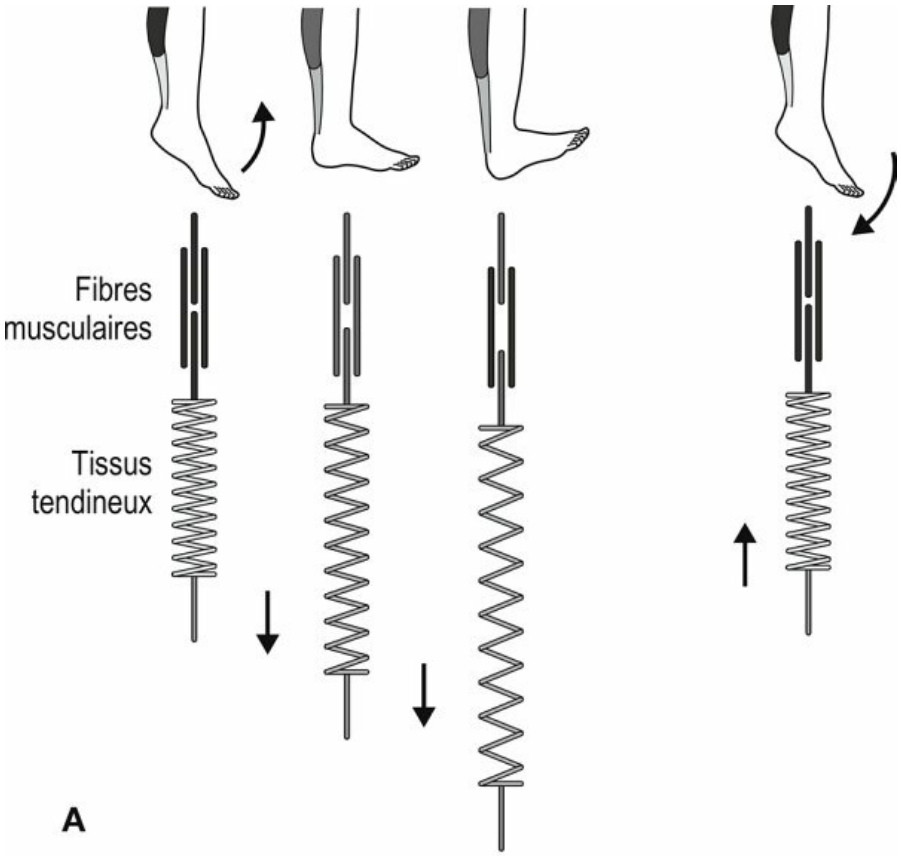
Fibres musculaires
Tissus tendineux
A

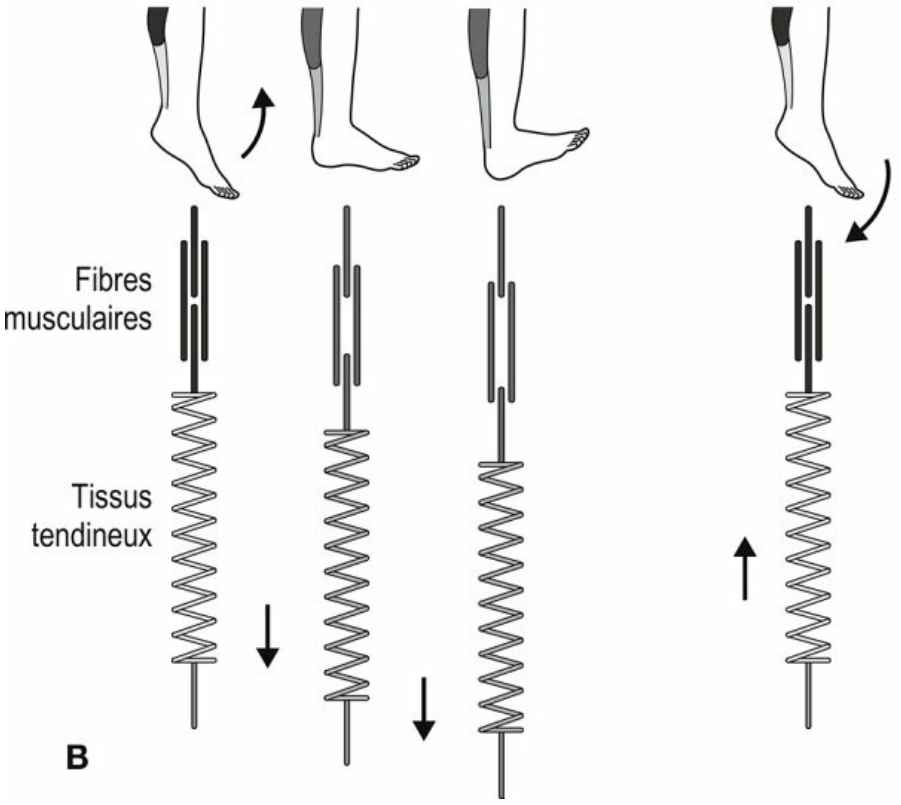
Fibres musculaires
Tissus tendineux
B

FIG. A1.35 Bon nombre d'entre nous ont été surpris lorsque les chercheurs ont révélé que lorsque nous marchons, courons ou réalisons la plupart des sauts, des forces élastiques sont temporairement stockées dans les portions fasciales des structures myotendineuses. Le muscle fonctionne avec une efficacité quasi isométrique, se tendant juste assez pour maintenir sa longueur. L'énergie stockée est ensuite renvoyée, une fraction de seconde plus tard, par recul élastique, et peut être exploitée avantageusement par un sportif pratiquant la course, le saut ou la danse. (Reproduit avec l'autorisation de Kawakami Y, Muraoka T, Ito S et al. In vivo muscle fiber behaviour during counter-movement exercise in human reveals a significant role for tendon elasticity. J. Physiol 2002 ; 540: 635-46. John Wiley and Sons.)

Ce cycle stockage/libération est utilisé à chaque pas (voir au chapitre 10, « Analyse de la marche de James Earl ») et certainement lors de chaque foulée du coureur. La récente tendance à la course pieds nus a lancé des recherches sur les méthodes d'entraînement des tendons permettant de réduire l'hystérésis, afin qu'ils deviennent plutôt des ressorts en acier que des matelas Tempur® [56].

La MEC présente une combinaison de propriétés visqueuses et élastiques ; la grande nouvelle, c'est qu'il est possible d'augmenter ses propriétés élastiques via un entraînement spécifique (fig. A1.36) [56–58]. Comme le rebond élastique des mouvements rythmiques est une caractéristique observable chez les jeunes individus en bonne santé et que le couple stockage/recul élastique de l'élasticité faciale est impliqué dans l'efficacité de la course et des exercices rapides [59], le fait de cultiver cette élasticité fasciale pourrait contribuer à maintenir ces capacités chez les personnes plus âgées. C'est une découverte importante dans cette ère de sédentarisation : nous devons encourager la sauvegarde de l'élasticité tissulaire.

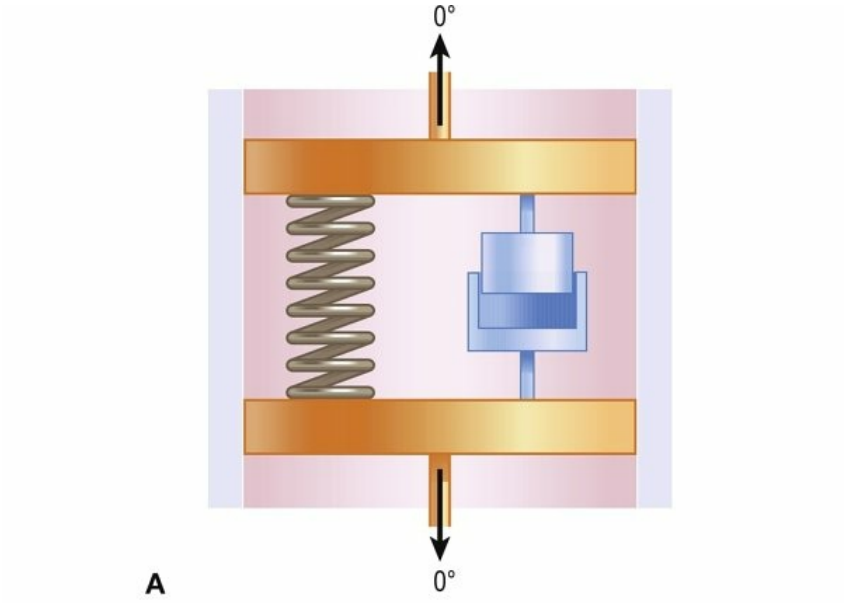

A

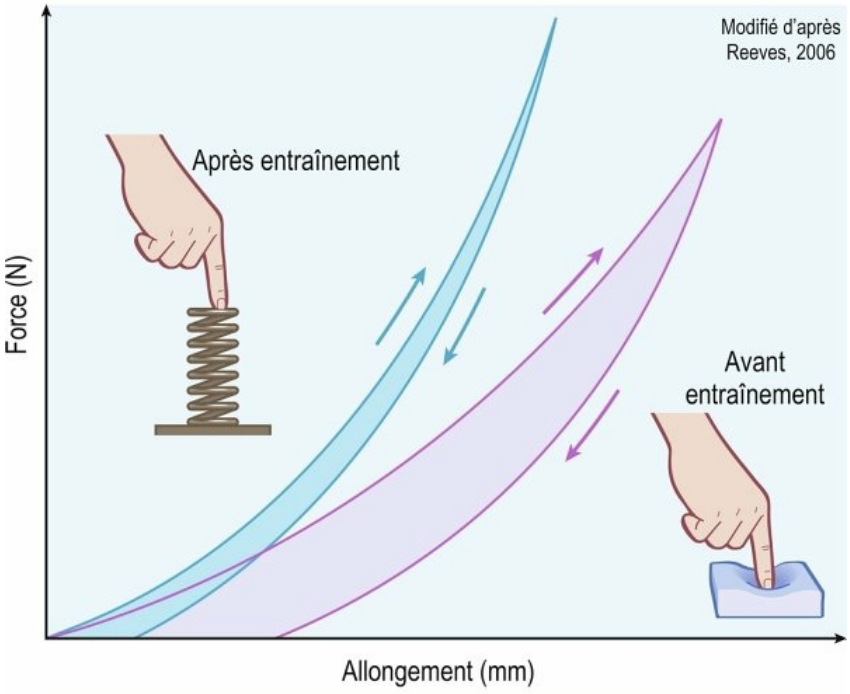

- Une **augmentation de la capacité de stockage élastique** (et une diminution de l'hystérésis) a été observée au niveau des tendons d'un groupe ayant subi un entraînement avec des bandes de résistance Technogym® qui impliquaient de plus fortes charges sur les tendons (*Reeves, 2006*).
- **Par opposition :** une étude sous contrôle de l'exercice utilisant des contractions de faible vitesse et de faible résistance a mis en évidence une augmentation de la force et du volume musculaire. Toutefois, elle n'a pas permis de montrer de changement dans la capacité de stockage élastique des structures collagéniques (*Kubo, 2003*).

B

FIG. A1.36 A. Le fascia associe des propriétés élastiques (ressort) et viscoélastiques (amortisseur, amortisseur plastique ou absorbeur de choc). B. Il est possible d'entraîner ces propriétés. (Illustrations modifiées d'après Reeves et al. 2006 [56] ; redessiné d'après Schleip et Müller [57] avec l'aimable autorisation du Dr Robert Schleip et fascialnet.com.)

L'élasticité fasciale est couramment utilisée dans le cycle omniprésent d'étirement-raccourcissement ; dans ce cas, le fascia (et les muscles) est « précontraint » par un contre-mouvement préparatoire [60]. S'accroupir avant de sauter, amener sa raquette en arrière avant de la lever vers l'avant (préparation arrière-avant), ou balancer le kettlebell en arrière avant de le soulever vers l'avant sont tous des exemples de cette stratégie commune. L'utilisation de ces contre-mouvements préparatoires fluidifie les efforts ultérieurs qui sont alors moins sujets aux blessures.

Prenons un excellent exemple : un coureur pieds nus qui souhaite tirer le maximum d'avantage du recul élastique gardera son muscle tibial postérieur en contraction isométrique. Pendant la phase d'acceptation du poids du corps, l'unité musculotendineuse est étirée, mais le muscle ne s'est pas allongé de manière appréciable, ce qui limite efficacement la tension excentrique du muscle. La déformation est alors transférée au tendon qui s'allonge avant de présenter un recul élastique, propulsant le coureur en avant : le coût de l'opération est moindre comparé à un véritable allongement musculaire suivi d'un raccourcissement. L'élasticité est efficace, en particulier lors des efforts d'endurance [61].

Parfois, il n'est pas nécessaire d'exploiter le recul élastique mais simplement de l'atténuer – c'est le cas par exemple d'un joueur de basket qui, après avoir atterri après un saut, souhaite pivoter. En coordonnant ses muscles pour qu'ils se relâchent et s'allongent à ce moment précis, l'énergie élastique sera réabsorbée à partir du tendon sans mouvement. L'élasticité des ligaments de la hanche et des ligaments spinaux, en particulier de l'important ligament nuchal au niveau de la nuque, s'associe à celle des ligaments du pied et les propriétés élastiques de ces zones sont particulièrement importantes.

Transmission des forces

Malgré sa nature ressemblant à un gel, sa tendance visqueuse à se déformer sous une pression lente, et son rebond élastique lors de pression courte et rapide, le réseau de collagène est hautement efficace pour transmettre les forces tensionnelles [38, 62–66]. Si vous exercez une légère force jusqu'à ce que le réseau fibreux s'allonge pour atteindre sa position « verrouillée », le fascia, quel qu'il soit, sera capable de gérer une force considérable ; c'est ce que vous avez ressenti lorsque vous avez réalisé l'expérience un peu plus haut et tiré votre doigt sur votre avant-bras [67].

Le principal travail du myofascia et du fascia profond qui l'entoure et le maintient en place consiste à transmettre et distribuer les forces. Les *Anatomy Trains* tracent les principales lignes de transmission des forces le long des tissus de notre corps (fig. A1.37).



FIG. A1.37 **Les *Anatomy Trains* représentent une carte des voies habituelles de transmission des forces**

myofasciales chez l'homme. Un principe fondamental de ce livre – qui n'a été que partiellement prouvé depuis qu'il a été écrit – est que la transmission des forces myofasciales se produit au-delà des attaches musculaires.

Plasticité

Si nous associons la viscosité à l'élasticité, nous obtenons la plasticité fasciale, une autre caractéristique spécifique du système fascial des mammifères. Cette caractéristique est utilisée par des adeptes du yoga, les héritiers d'Ida Rolf et de plus en plus dans les stades pour créer des changements soutenus dans les voies de transmission des forces myofasciales.

Étiré, le réflexe myotatique du muscle va tenter de le contracter pour qu'il revienne à sa longueur de repos avant de renoncer et de rajouter des cellules et des sarcomères pour combler la perte de substance [68]. Si vous étirez rapidement un fascia, il se déchire (c'est la forme la plus fréquente de lésion du tissu conjonctif ; vidéo 4.2). Si vous l'étirez suffisamment lentement et que le fascia en question est suffisamment fin et sain pour être compliant, il va déformer sa plastique : c'est-à-dire changer de longueur et conserver ce changement. Pour visualiser ce type de plasticité, étirez lentement un banal sac en plastique, le sac va s'étirer puis, lorsque vous le relâcherez, la zone étirée persistera et ne retrouvera pas sa forme initiale contrairement au ressort ou à la bande élastique de fitness.

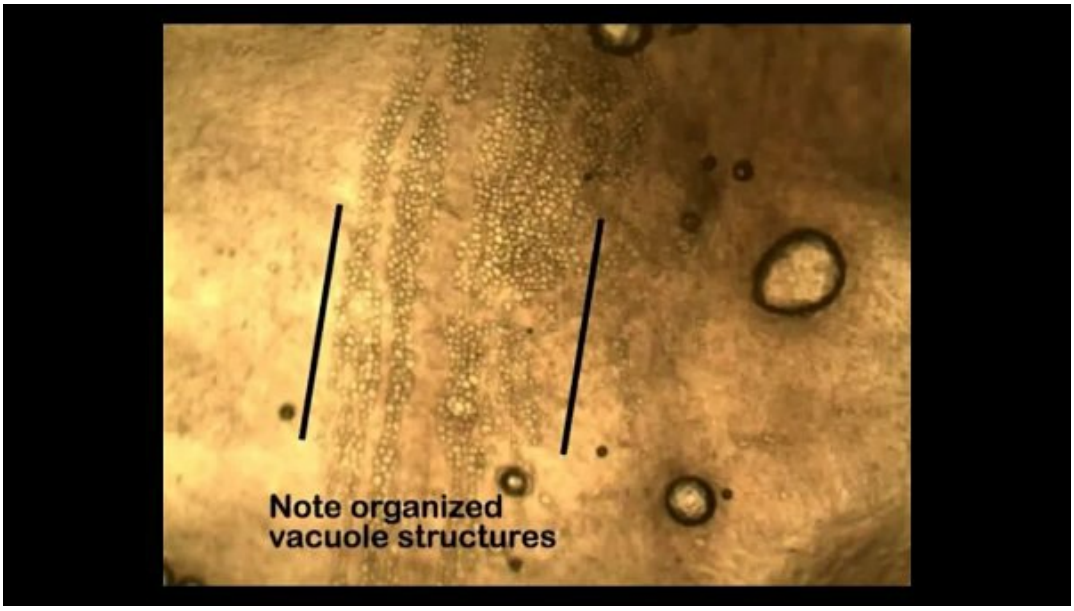

vidéo 4.2 Microscopie fasciale 2 : muscle subscapulaire

Le mécanisme de la déformation plastique du fascia (viscoélasticité *versus* élasticité) n'est pas entièrement compris, mais une fois qu'il est vraiment déformé, le fascia ne retrouve pas son état d'origine.

Les mentalités – et de ce fait le schéma de la tension musculaire – peuvent retrouver leur état d'origine. Ce n'est pas le cas du fascia une fois étiré plastiquement. Nous reverrons cela ci-après dans le paragraphe Réponses du fascia à une intervention.

Les fibroblastes peuvent néanmoins construire un nouveau fascia pour remplacer le vieux. Si on replace les deux surfaces fasciales en apposition et qu'on les y maintient, comme quand on veut combler un affaissement, de nouvelles fibres vont être déposées et reconstituer de nouveau la zone [69]. Mais cela prendra un certain temps (de l'ordre de 2 mois environ) et ce n'est pas la même chose que le rappel élastique dans le tissu lui-même. La maîtrise complète de ce concept est essentielle au succès de la manipulation fasciale séquentielle. Les thérapeutes, selon notre expérience, font des déclarations fréquentes qui trahissent la croyance sous-jacente selon laquelle le fascia est soit élastique, soit volontairement contractile, même s'ils « savent » que ce n'est pas le cas. La plasticité du fascia est sa nature essentielle – son cadeau à notre corps et la clé pour déchiffrer ses motifs à long terme.

Nous retournerons à la contractilité et à l'élasticité fasciale au niveau cellulaire dans le paragraphe sur la Tenségrité un peu plus loin.

Remodelage – plasticité systémique

Les cellules – c'est-à-dire les fibroblastes et leurs cousins – sont constamment en train de remodeler la MEC. Mais comment le fascia « sait-il » comment la remodeler ? Les fibroblastes sécrètent la matrice dans l'espace intercellulaire, mais ne l'ordonnent pas pour former les divers états dont elle dispose : tendons, tissu aréolaire, cartilage, etc. Une contrainte qui traverse un matériau le déforme, ne serait-ce que légèrement, « étirant » alors les liaisons entre les molécules. Dans les matériaux biologiques, entre autres, cela crée un léger flux électrique au travers du matériau, connu sous le nom de charge piézoélectrique (fig. A1.38A, B) [71]. Cette charge, représentative de la tension qui traverse le tissu, peut être « lue » par les cellules situées dans le voisinage de la charge et les fibroblastes sont capables de répondre en augmentant, réduisant ou en changeant les éléments intercellulaires dans cette zone.

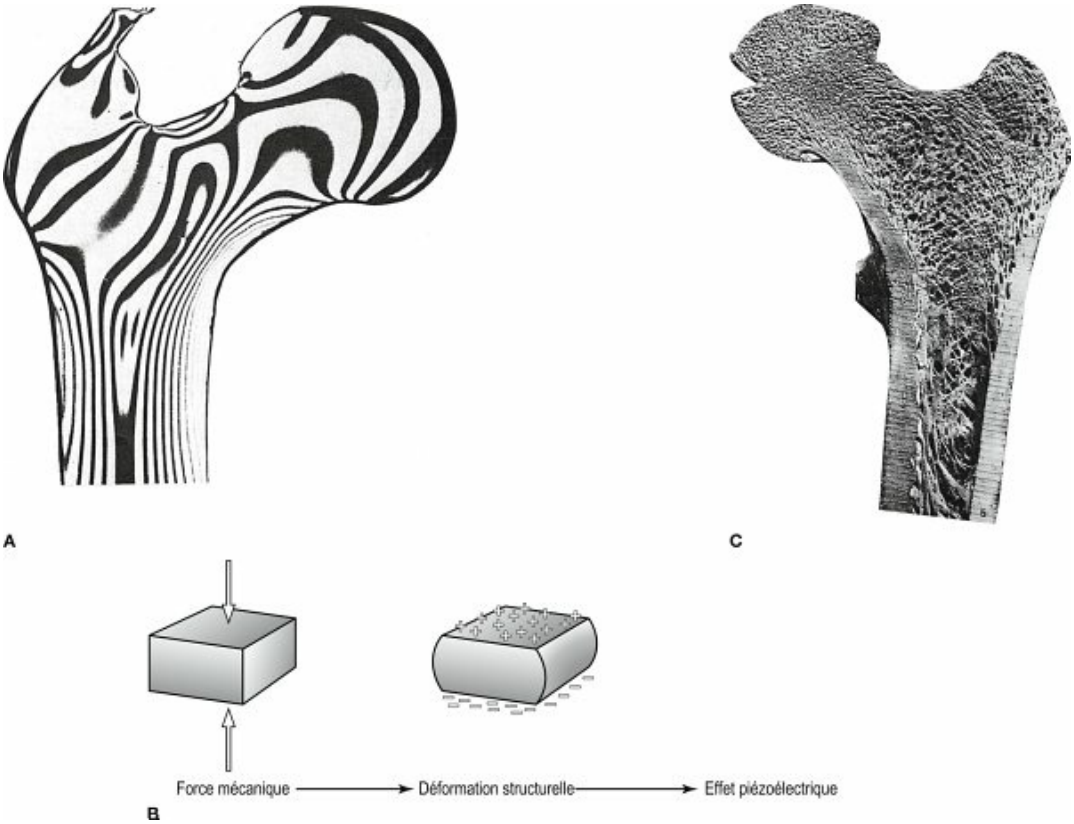

FIG. A1.38 « Presque tous les tissus du corps génèrent des champs électriques lorsqu'ils sont comprimés ou étirés, [qui sont] représentatifs des forces agissant sur les tissus concernés […] contenant des informations sur la nature précise des mouvements qui ont lieu […]. L'un des rôles de ces informations réside dans le contrôle de la forme » (Oschman, 2000 [41], p. 52). A. Lignes de contrainte dans un modèle de fémur en plastique plein. (D'après von Knieff, 1977 [70]) ; reproduit avec l'aimable autorisation de Williams, 1995.) B. Toute force mécanique qui crée une déformation structurelle crée un tel effet piézoélectrique, qui se distribue ensuite dans l'ensemble du système du tissu conjonctif. (Reproduit avec l'aimable autorisation d'Oschman, 2000 [41].) C. Travées osseuses qui se forment en réponse à des contraintes individualisées. (Reproduit avec l'aimable autorisation de Williams, 1995.)

Les molécules de collagène sont elles-mêmes polarisées et dotées

d'une extrémité négative et d'une extrémité positive. Ainsi, lorsqu'elles sont extrudées des cellules, elles s'orientent comme l'aiguille d'une boussole le long des lignes de tensions. Si cela se produit un million de fois, une bande de maintien est alors créée en réponse à un stress, comme on le voit sur la figure A1.39.



FIG. A1.39 Dissection du fascia superficiel pectoral dans la région du sternum. À noter que l'une des jambes du « X » bien visible qui traverse le sternum, de l'extrémité supérieure droite à l'extrémité inférieure gauche sur l'image, est plus volumineuse que l'autre, presque certainement du fait des modes d'utilisation. (Reproduit avec l'aimable autorisation de Ronald Thompson.)

À titre d'exemple, la tête du fémur de presque chaque personne est faite d'os spongieux. Une analyse des trabécules au sein de l'os montre à l'ingénieur qu'elles sont magnifiquement construites, pour résister aux forces qui sont transmises du bassin à la diaphyse fémorale. Un tel agencement nous donne les os les plus légers possible, face aux paramètres de sécurité et pourrait facilement s'expliquer par l'effet de

la sélection naturelle.

Cependant, la situation est plus complexe que cela ; l'os interne est façonné pour répondre non seulement aux besoins de l'espèce, mais aussi à la forme et à l'activité de l'individu. Si nous devions sectionner le fémur d'une personne évoluant selon une certaine posture et celui d'une personne évoluant selon une posture et un usage tout à fait différents, nous verrions que chaque tête fémorale présente des trabécules osseuses légèrement différentes, conçues précisément pour mieux résister aux forces que cette personne crée de façon spécifique (fig. A1.38C). C'est en cela que le tissu conjonctif répond à la demande.

Quelles que soient les contraintes que vous imposez à votre corps – fournir un effort continu ou rester affalé dans le canapé, courir 80 km ou rester accroupi 50 heures par semaine dans les rizières –, les éléments extracellulaires se modifient le long du trajet de la contrainte pour répondre à la demande dans les limites imposées par la nutrition, l'âge et la synthèse des protéines (génétique).

À l'intérieur de l'os, les courants de contrainte réalisent cet apparent miracle d'un remodelage préférentiel au sein des éléments intercellulaires par un assemblage peu dense mais actif composé de deux types d'ostéocytes : les ostéoblastes et les ostéoclastes. Chacun d'eux reçoit des commandements simples : les ostéoblastes élaborent de l'os nouveau ; les ostéoclastes résorbent l'os ancien. Les ostéoblastes peuvent former un nouvel os n'importe où – tant que c'est à l'intérieur du périoste. Les ostéoclastes peuvent résorber n'importe quel os, sauf les parties ayant une charge piézoélectrique (sous contrainte mécanique) [72]. Laissez les cellules fonctionner librement selon ces règles et vous obtenez avec le temps une tête fémorale qui est spécialement conçue pour résister aux forces individuelles qui la traversent, mais qui est également capable de se modifier (après un certain temps de réaction) pour faire face aux nouvelles forces lorsqu'elles sont appliquées de manière constante.

Ce mécanisme explique comment les pieds des danseurs développent des os plus solides lors d'un stage de danse intensif : la pratique intensive de la danse crée des forces accrues. Ces forces engendrent de plus grandes contraintes qui réduisent la capacité des

ostéoclastes d'éliminer de l'os alors que les ostéoblastes continuent à en élaborer – il en résulte un os plus dense. Cela explique en partie pourquoi l'exercice physique est utile pour les personnes présentant une ostéoporose débutante : les forces créées par l'augmentation de la contrainte sur les tissus parviennent à diminuer la résorption ostéoclastique. Le processus inverse se produit chez les astronautes et les cosmonautes, privés de la force de gravité pour créer la charge de pression au travers des os : les ostéoclastes s'activent majoritairement et les héros de retour sur Terre doivent être sortis de leur vaisseau spatial installés sur des fauteuils roulants jusqu'à ce que leurs os, à nouveau soumis à la gravité, deviennent moins poreux.

Cette capacité extraordinaire de répondre à la demande explique la grande diversité des formes des articulations de l'homme, malgré l'uniformité présentée dans la plupart des manuels d'anatomie. Une étude récente a détaillé des différences importantes dans la structure de l'articulation sous-talienne (talocalcanéenne) [73]. Des différences moins marquées sont observées dans l'ensemble du corps. À la figure A1.40A, nous voyons une vertèbre thoracique « normale ». Toutefois, à la figure A1.40B, nous voyons une déformation du corps vertébral par une pression qui crée un remodelage en vertu de la loi de Wolff [74]. On observe également la formation d'éperons osseux hypertrophiques car le périoste est repoussé sous l'effet des contraintes excessives exercées par les tissus conjonctifs et muscles adjacents (voir aussi le chapitre 3 sur les épines calcanéennes). Une fracture non consolidée peut souvent être réparée en créant un flux de courant traversant la ligne de fracture, reproduisant ainsi le flux piézoélectrique normal, au travers duquel le collagène s'oriente et enclenche le processus visant à combler la perte de substance en formant un pont. Ce processus sera suivi par le dépôt de sels de calcium jusqu'à la cicatrisation complète [15, 75].

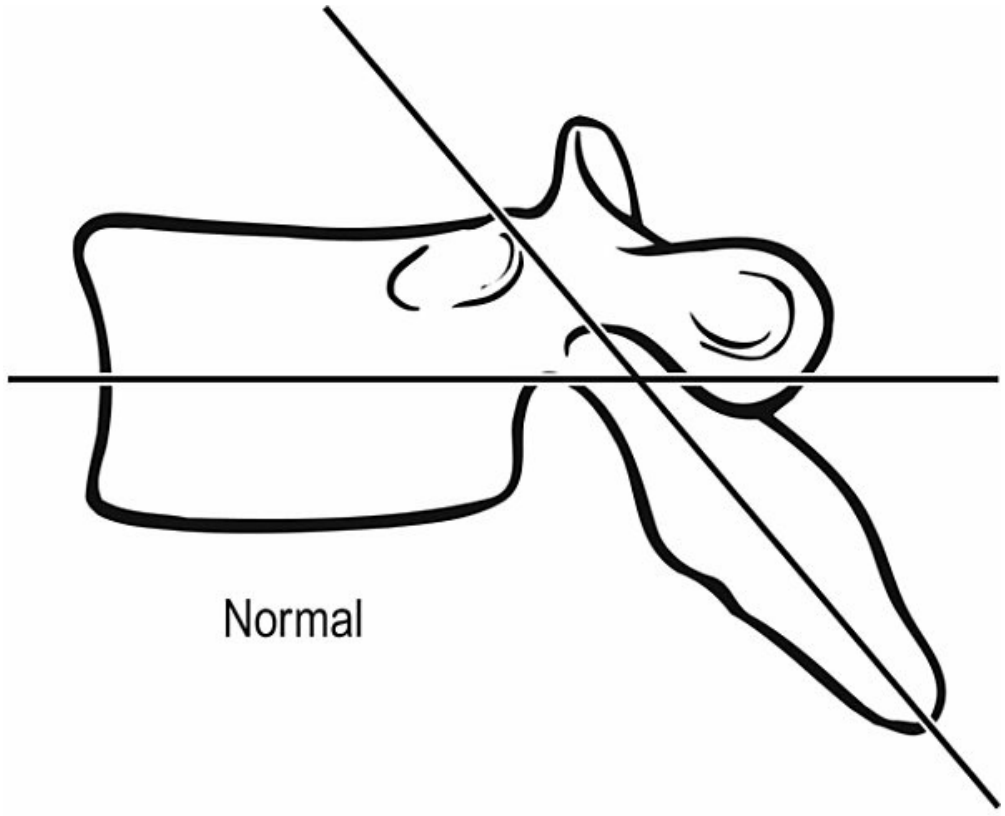

A

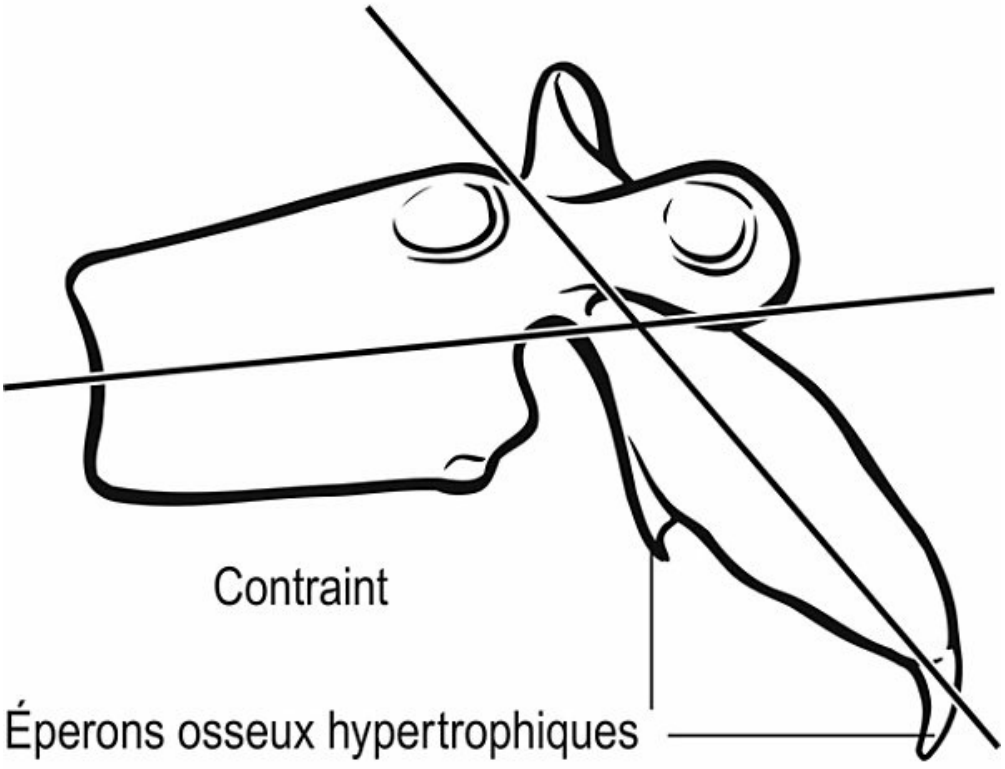

B

FIG. A1.40 A, B. Les os eux-mêmes vont modifier leur forme dans certaines limites, ajoutant et soustrayant de la masse osseuse, en réponse aux forces mécaniques qui les entourent. (Reproduit avec l'aimable autorisation d'Oschman, 2000 [41].)

Le même processus de réponse intervient dans l'ensemble du réseau fibreux extracellulaire et pas uniquement à l'intérieur des os. Imaginons une personne qui développe, pour une raison ou une autre (par exemple myopie, dépression, imitation ou blessure), un « affaissement » du haut du corps banal : la tête s'avance, la poitrine se creuse, le dos s'arrondit (fig. A1.41). La tête, au moins le septième du poids corporel chez la plupart des adultes, doit être retenue par certains muscles du dos pour ne pas s'avancer davantage. Par conséquent, ces muscles doivent rester en contraction isométrique/excentrique (charge excentrique) pendant chacune des heures que cette personne passe éveillée.

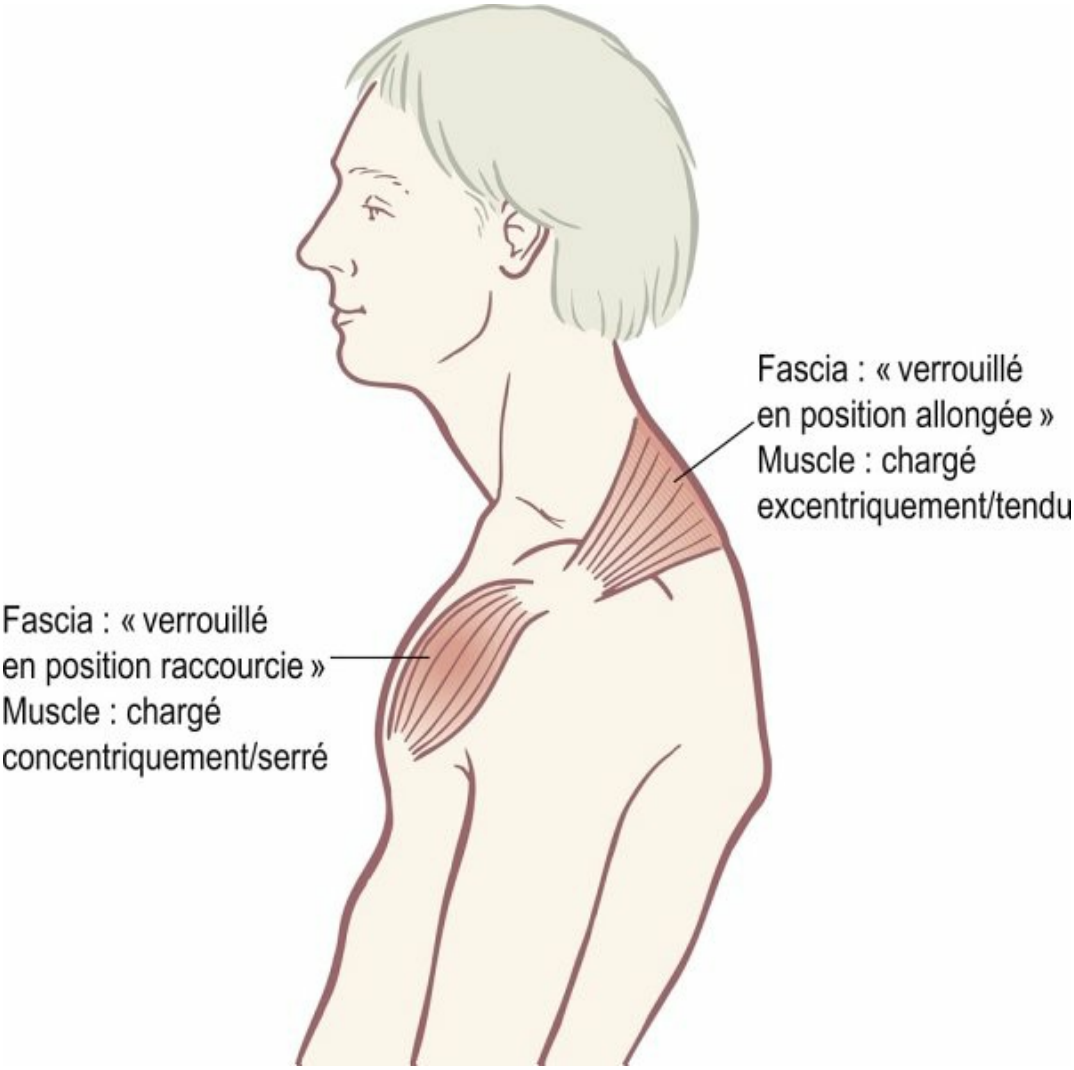

FIG. A1.41 Lorsque des segments du corps sont déplacés et que les muscles sont sollicités pour maintenir des positions statiques – soit étirés/contractés (« verrouillés en position étirée »), soit raccourcis/contractés (« verrouillés en position raccourcie ») –, nous voyons alors une augmentation des liaisons fasciales dans la matrice extracellulaire (MEC) environnante ainsi qu'une augmentation des points gâchette et des « nœuds ».

Alors que les muscles sont destinés à se contracter et à se relâcher alternativement, ces muscles particuliers sont désormais soumis à une tension excentrique constante, qui les prive de leur pleine capacité et

qui favorise le développement de points gâchettes. La tension se transmet par le fascia à l'intérieur et autour du muscle (et souvent au-delà dans les deux directions, le long des méridiens myofasciaux). Ces muscles ou parties de muscles sont alors sollicités pour agir comme des bandes de maintien (voir fig. A1.8).

Les déformations plus graves du réseau fascial pourraient nécessiter plus de temps, de la gymnastique corrective, une manipulation péri-articulaire (comme celle utilisée en ostéopathie et en chiropraxie), un soutien extérieur de type orthèses ou attelles, voire une intervention chirurgicale, mais le processus décrit ci-dessus reste continu et omniprésent. Une grande partie du rétablissement de l'équilibre postural, que ce soit selon le schéma d'*Anatomy Trains* ou tout autre modèle, peut être atteint par des techniques non invasives.

Réponses du fascia aux interventions

Pouvons-nous traduire nos découvertes sur les propriétés fasciales en étapes pratiques pour le professionnel ? Il existe très certainement des pistes, mais les certitudes sont encore peu nombreuses. Nous allons diviser ce paragraphe en deux parties : l'une destinée aux praticiens du mouvement et l'autre aux thérapeutes manuels, même si elles peuvent se chevaucher.

Entraîner le fascia

Avec toute l'attention récente accordée au fascia dans les milieux de l'entraînement, il est important de souligner que l'entraînement du fascia n'est pas nouveau [76]. Ce réseau de tissu conjonctif a toujours été en nous ; nous ne pouvons pas nous empêcher de l'entraîner, de l'étirer et de faciliter (ou gêner) son travail d'autoréparation et de fourniture d'un substrat pour que le tissu musculaire agisse sur le cadre squelettique et articulaire. Bien sûr, les entraîneurs et les physiothérapeutes ont toujours pris cela en compte – les tendons, ligaments et insertions étant considérés comme des éléments séparés.

Les sportifs et ceux qui recherchent des performances accordent maintenant de plus en plus d'importance au fascia en tant que

système interactif – la thèse de cet ouvrage.

Toutes les méthodes – danse, arts martiaux, yoga, technique d'Alexander, préparation physique généralisée ou n'importe lequel de leur développement moderne – entraînent notre fascia d'une façon ou d'une autre. La position assise adoptée dans le monde occidental est aussi une forme d'« entraînement fascial » ou d'« étirement » qui peut occuper bien des heures de la semaine de travail d'un employé de bureau, avec quelques effets délétères (voir la section sur la position assise du chapitre 10). Le tableau qui ressort des recherches sur ce sujet montre que nous pouvons faire un meilleur travail si nous sommes conscients des propriétés et des réponses fasciales ajoutées au soutien de la nutrition, à la coordination neurologique ainsi qu'à la force et à l'équilibre musculaires.

Le revers de cette médaille, c'est que le « fascia » n'est pas un miracle ou la réponse à tous les problèmes d'entraînement ; il s'agit d'une manifestation bien réelle, un tissu polyvalent et changeant qui gère beaucoup de demandes de mouvement dans les limites vastes mais pas infinies de ce qu'un tissu biologique est capable de faire.

Comme toujours avec un concept nouveau, l'enthousiaste peu étayé peut avoir des attentes exagérées. Quoi qu'il en soit, les travaux de recherche qui se développent actuellement et servent de référence au reste de ce paragraphe suggèrent de repenser assez radicalement nos concepts fondamentaux en anatomie, en étant dignes du galvaudé « changement de paradigme ». L'étude fasciale fait entrer la relativité d'Einstein – avec juste un siècle de retard – dans le monde de l'entraînement au mouvement et de la médecine de réhabilitation.

Il est particulièrement excitant de pouvoir établir un lien entre l'entraînement au mouvement, la science cérébrale et l'épigénétique, un domaine qui promet d'apporter des données objectives sur les programmes de mouvements qui seront les plus adaptés à une personne en particulier.

L'objet de ce paragraphe est centré sur la fonction du fascia sain. La dysfonction et la pathologie fasciale ainsi que la complexité des douleurs corporelles dépassent le cadre de cet ouvrage. Ce qui suit n'est qu'une liste partielle et incomplète d'items ; un tableau plus

complet des recherches les plus pertinentes peut être obtenu ailleurs [57, 76–81].

Un modèle sain d'application de forces remanie positivement l'architecture fasciale

L'observation clinique peut-être la plus importante pour les entraîneurs est qu'une application de forces (lire : l'activité physique) régulière dans le cadre des limites raisonnables des tissus induit une structure régulière en treillis spiralé dans le myofascia, alors qu'une absence de mise en charge régulière produit une architecture ressentie comme irrégulière, le tissu devenant semblable à un feutrage (fig. A1.42) [82–84]. Ce schéma en treillis est le plus efficace pour la transmission des forces myofasciales, ainsi que pour la perfusion liquidienne.

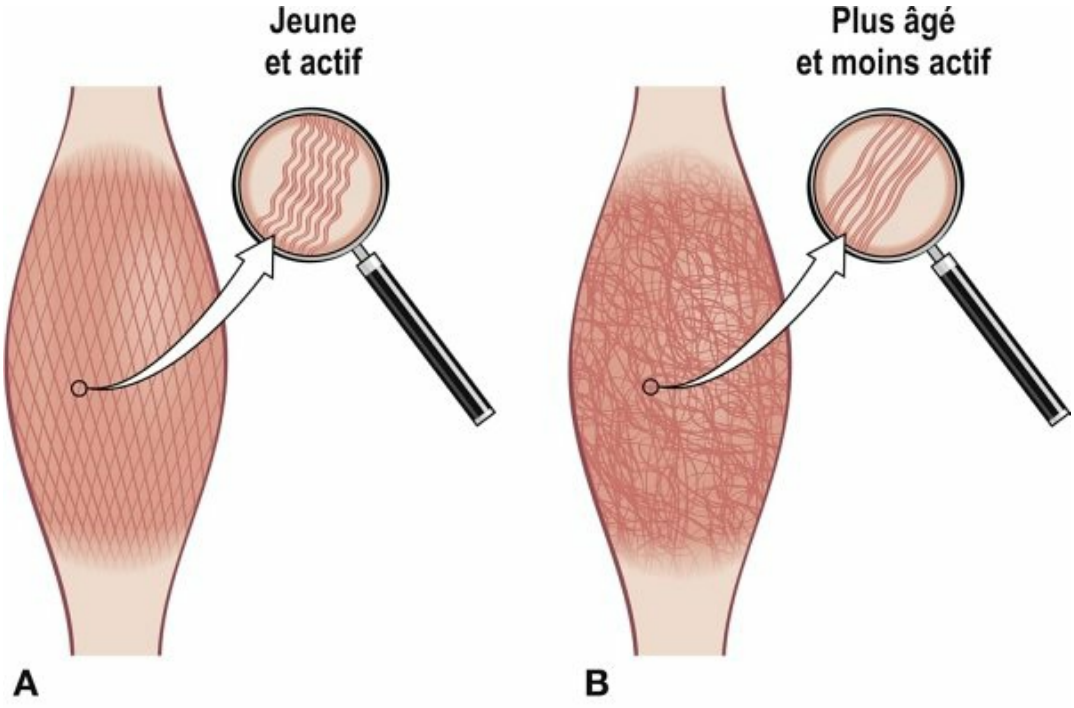

- Staubesand (1996) a trouvé une orientation bidimensionnelle en treillis dans le fascia de jeunes femmes comparativement à celui des femmes plus âgées.
- Jarvinen (2002) : l'immobilisation induit un agencement multidirectionnel du collagène et une réduction des ondulations.
- Wood (1998) a rapporté une augmentation de la formation d'ondulations collagéniques chez des rats qui courent tous les jours.

FIG. A1.42 A. Une mise en charge adéquate forme un treillis spiralé régulier dans le myofascia. B. Une vie sédentaire laisse le fascia sans forces directrices et l'oriente de manière aléatoire. (Redessiné d'après Schleip et Müller [57] ; reproduit avec l'aimable autorisation de Robert Schleip et de fascialnet.com.)

L'absence de sollicitation fasciale réduit aussi les « ondulations » moléculaires dans le fascia, qui non seulement procurent au tissu un premier « rebond » d'élasticité salvateur, mais représentent également la méthode par laquelle les organes tendineux de Golgi traduisent la charge imposée au tissu [84, 85]. Réduisez ces ondulations par l'inactivité et la perception de la charge sera moins précise (fig. A1.43)

[86]. Ainsi, la personne sédentaire qui quitte son canapé ou son lit d'hôpital pour reprendre une activité physique est confrontée à deux défis fasciaux en plus de sa faiblesse musculaire : le remodelage du treillis spiralé et la reconstitution des ondulations (et ainsi la sensibilité).

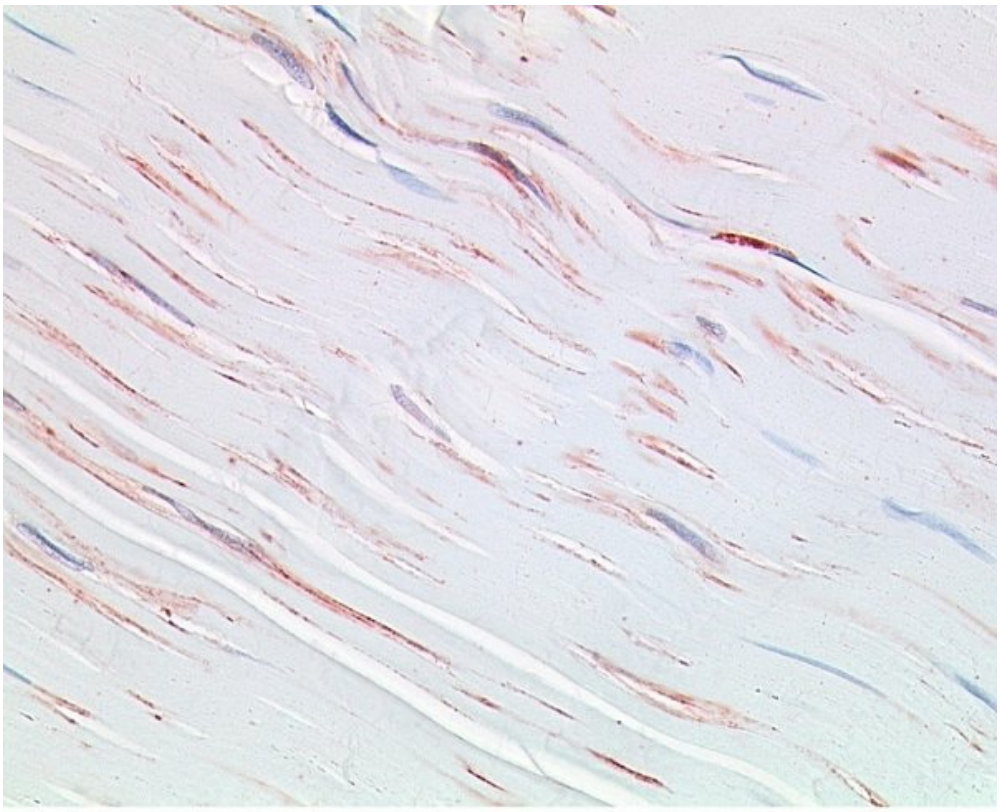

A

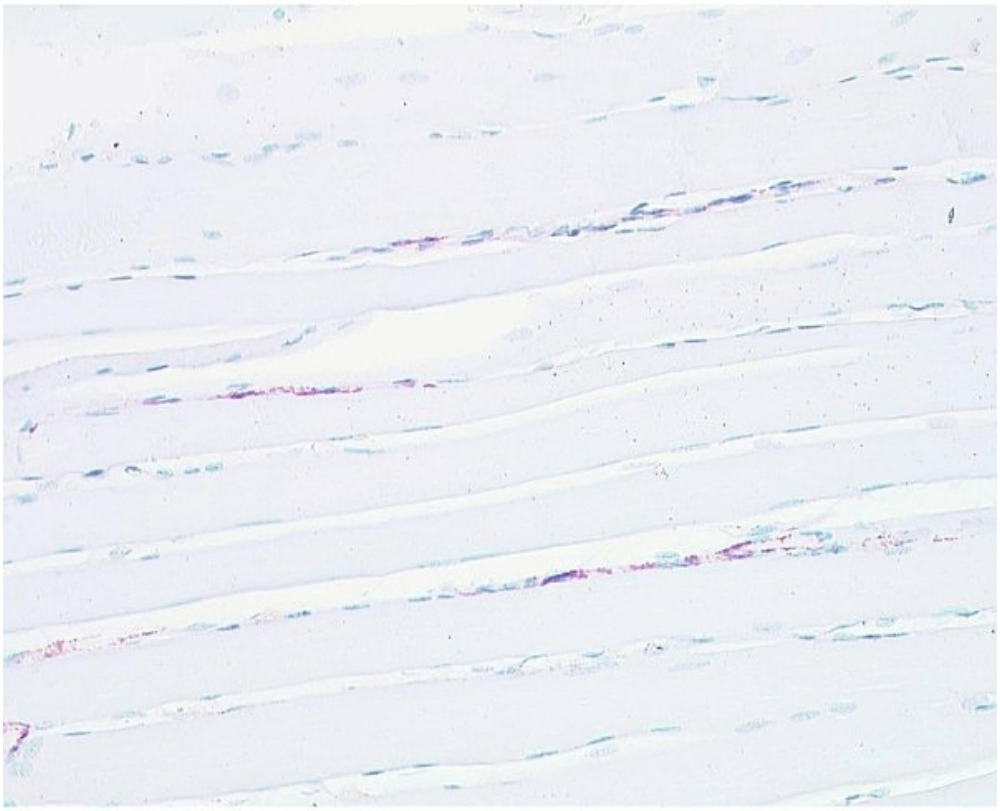

B

FIG. A1.43 A. Des ondulations saines fournissent une première réponse d'élasticité et c'est également le moyen qui permet à l'organe tendineux de Golgi d'évaluer la charge. B. Une réduction des ondulations signifie moins de rebond et moins de sensation de charge. (Reproduit avec l'aimable autorisation du Dr Robert Schleip et fascialnet.com.)

Ces deux défis nécessitent des échelles de temps plus longues que la fabrication des muscles, car le renouvellement du collagène dans le fascia peu vascularisé est beaucoup plus lent que le renouvellement des protéines dans le muscle bien irrigué. Ainsi, le début de tout nouveau programme d'entraînement est un moment plus propice aux blessures, lorsque la reconstruction des muscles est plus rapide que celle de leur fascia de soutien [87]. Au bout de quelques mois, les fascias les ont rattrapés et le risque lésionnel diminue.

Une partie du processus d'entraînement correspond au remodelage forcé du fascia à mesure que les cellules musculaires augmentent en nombre ou en volume, faisant éclater leurs frontières. Cette phase dite de « microdéchirures et reconstructions » est un processus normal qui engendre des courbatures en raison de la libération de la substance P. Toutefois, ce remodelage des microdéchirures s'effectue en un jour ou en quelques jours, selon la physiologie de l'individu : son sommeil, son alimentation et son repos.

Tirer parti de l'élasticité

L'élasticité, comme nous l'avons vu précédemment, peut être entraînée. L'eau est comprimée lentement pour sortir de nos tendons à mesure qu'ils établissent l'infrastructure élastique. Que vous utilisiez des chaussures de running, une corde à sauter ou des poids oscillants (kettlebell) – c'est-à-dire toujours un stimulus récolte-rebond-recul élastique –, vous introduisez de la jeunesse dans votre corps en vous maintenant élastique.

Pour profiter du recul élastique, il n'y a qu'une fenêtre d'une seconde (en réalité 0,8 à 1,2 seconde [88]) entre le moment d'acceptation du poids et le recul. Vous ne fabriquez pas d'élasticité

dans votre corps, aux vitesses liées à la pratique du Yoga ou du Tai Chi. (Ces techniques ont de nombreux avantages, mais l'élasticité fasciale n'en fait pas partie.) Même la pratique du vélo est trop lente pour fabriquer beaucoup d'élasticité. Regardez les mollets des cyclistes : c'est de la puissance musculaire et le fascia qui entoure les muscles gastrocnémiens est résistant, mais pas nécessairement élastique.

Pour sentir le pouvoir de l'élasticité, commencez par placer votre main sur votre cuisse, soulevez votre index et, en utilisant vos muscles, faites-le claquer sur votre cuisse. Utilisez toute la puissance musculaire possible. Pour vérifier la puissance de l'élasticité, relevez cet index jusqu'à l'amener en hyperextension complète en vous aidant de votre autre main, puis relâchez-le pour sentir la puissance élastique dans le tendon. Coordonnez les deux pour obtenir la plus grande puissance.

Tirer parti de la plasticité

L'« allongement » du fascia (pour augmenter le glissement et ainsi l'amplitude effective des mouvements) est tributaire de mouvements lents ou d'une « suspension » au niveau ou proche de la limite de l'amplitude, lorsque le fascia de la zone cible est « verrouillé », en maintenant l'étirement suffisamment longtemps pour que le réflexe d'étirement disparaisse et le muscle se relâche. Ce n'est qu'alors que commence une augmentation du glissement plastique dans le fascia, donc restez en étirement au moins 30 à 90 secondes *après* le relâchement musculaire [89].

S'il n'y a pas d'élasticité à la vitesse de la pratique du yoga ou du Tai-Chi, la plasticité ne se produit pas aux vitesses des sportifs. Pour que les fibres et la substance fondamentale interagissent afin de permettre l'allongement, il est nécessaire de placer une tension soutenue au niveau des extrémités étirées et non pas une tension fugace au milieu pour regagner la capacité d'engendrer des cisaillements entre les plans fasciaux.

Entraîner plus globalement le système fascial grâce à des vecteurs variables sur de longues chaînes cinétiques

L'entraînement de manière isolée de groupes musculaires par des mouvements linéaires peut permettre de bien sculpter ces muscles, mais peut aussi laisser de côté les tissus fasciaux voisins nécessaires pour favoriser la santé du corps lors de la réalisation de mouvements fonctionnels [90]. Par exemple, l'entraînement du quadriceps en position assise avec mise en charge de la cheville et extension du genou – ce qui est un exercice fréquent dans de nombreuses salles de gym – peut renforcer les quadriceps, mais ne produira pas le renforcement requis dans les ligaments des articulations sacro-iliaques (SI) et le muscle piriforme controlatéraux (pour la fermeture en force de l'articulation SI), conduisant au risque de dysfonction et de douleur pelviennes [1]. L'entraînement des méridiens myofasciaux comme des chaînes cinétiques ouvertes ou fermées renforce les structures fasciales entre les muscles et autour d'eux, permettant ainsi une meilleure coordination de l'initiation proximale et du délai distal (fig. A1.44 ; vidéo 1.2) [90].


Mets
16

FIG. A1.44 L'entraînement des longues chaînes myofasciales permet l'utilisation maximale de longs bras de leviers, la coordination, l'élasticité fasciale et le mouvement de type fouet de l'initiation proximale avec délai distal.

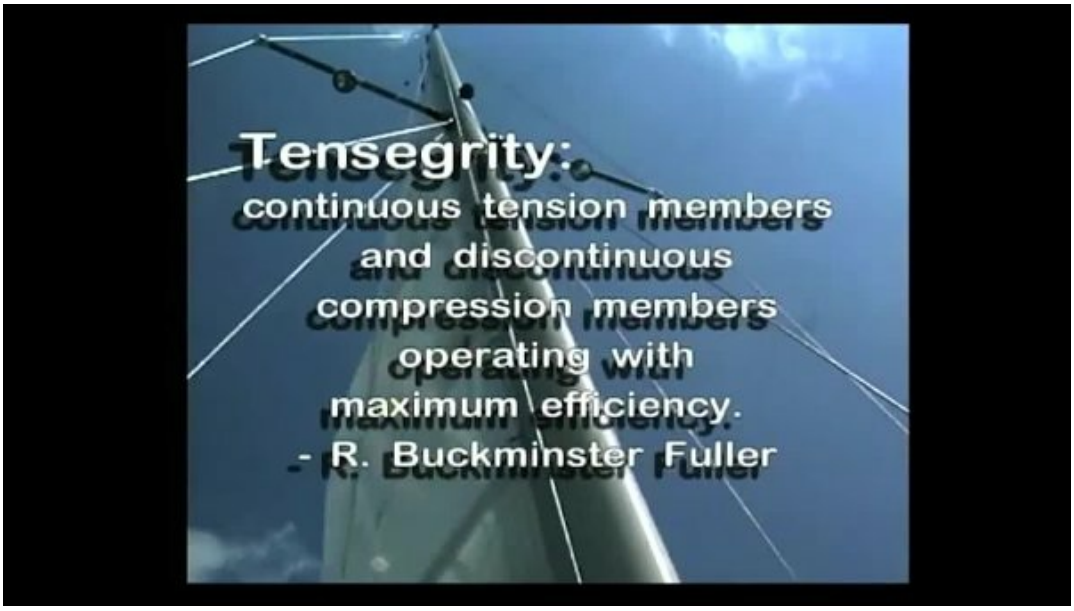

vidéo 1.2 Tenségrité fasciale : partie 1

Faire varier la charge, le rythme et les vecteurs de traction ou d'étirement pendant l'entraînement – comme dans le travail avec une massue ou une corde à sauter, des kettlebells ou le « parkour » ; le travail sur des machines de musculation ou en utilisant le poids et la gravité ont tendance à être plus linéaires – garantit un développement homogène du fascia de soutien dans les muscles et autour d'eux. À l'inverse, il semble logique que le fait de répéter les mêmes exercices, katas ou asanas de yoga de la même façon, jour après jour n'entraînera que les trajets de fascia qui sont en charge, laissant le fascia voisin sans charge, non entraîné et non équilibré, et donc sujet aux blessures lorsque la vie vient à vous depuis un angle différent.

Notez que la répétition est par essence inadaptée ; les chorégraphies sont inestimables pour assimiler une nouvelle danse ou un art martial,

mais répéter la même chorégraphie exclusivement sans aucune variation a un intérêt discutable pour se préparer à la vie de tous les jours.

Les ligaments stabilisent dynamiquement les articulations selon tous les angles

Nous avons supposé que les ligaments étaient des structures passives jusqu'à ce que nous atteignions notre amplitude maximale de mouvement, point au niveau duquel ils entrent en jeu pour sauver notre articulation [91]. Les dissections soigneuses de Van der Waal montrent que les ligaments ne constituent pas le système parallèle que nous leur avions attribué : la plupart des ligaments sont agencés en séries dynamiques avec les muscles environnants [6]. Ce sont nos méthodes de dissection traditionnelle qui les font apparaître séparés seulement parce que nous glissons le scalpel entre le muscle et le ligament pour rompre leur connexion naturelle (fig. A1.45).

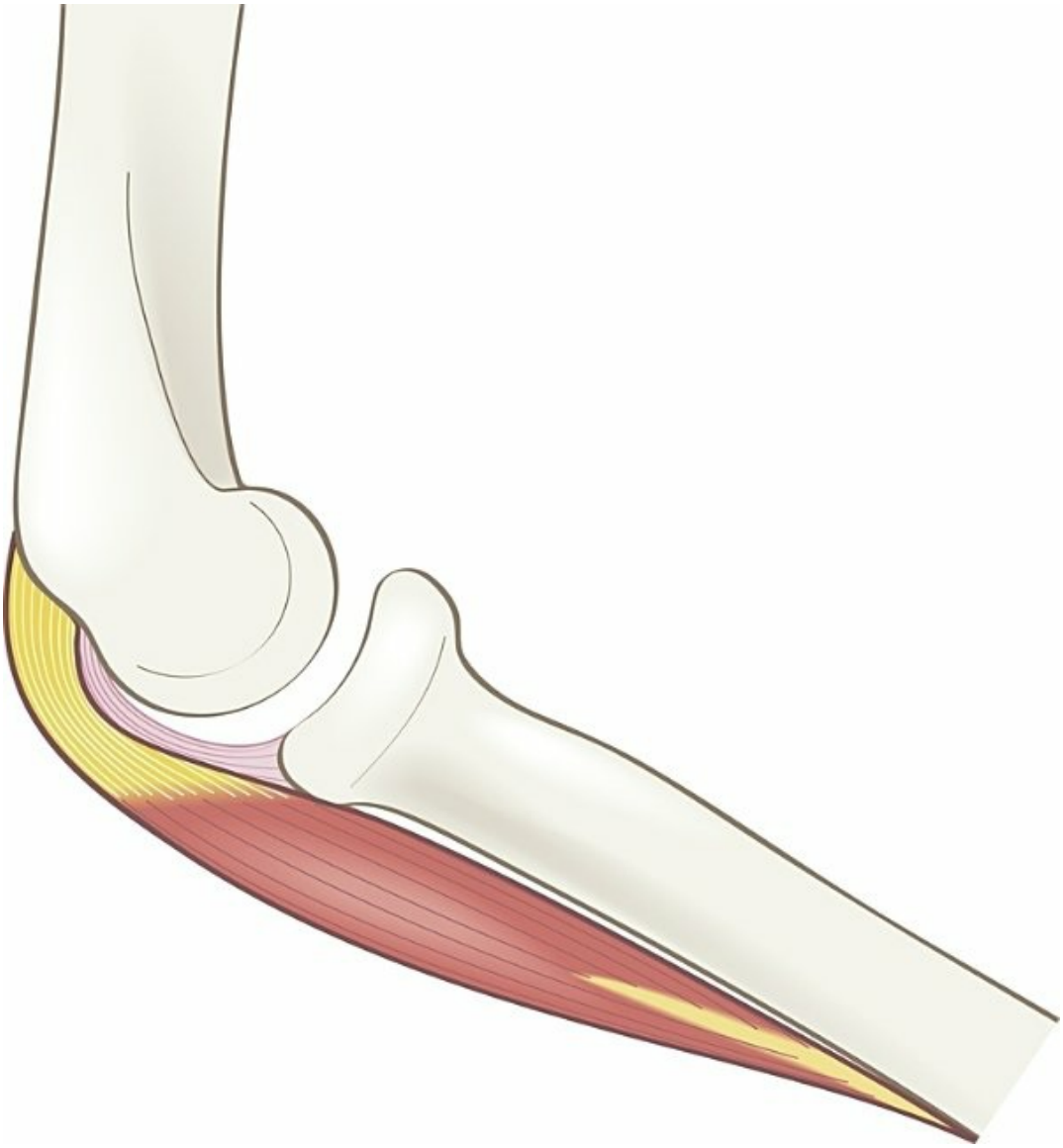

FIG. A1.45 La plupart des ligaments sont placés en série avec les muscles proches et ne forment pas le système parallèle qui est décrit dans la plupart des ouvrages.
(D'après van der Waal, 2009.)

Cette constatation simple mais radicale a de vastes implications pour le renforcement articulaire et il faudra du temps pour les évaluer et les appliquer. Considérer que les ligaments puissent être entraînés à chaque angle du mouvement est déjà révélateur. Là encore, des exercices de forces à vecteurs multidirectionnels sur une durée suffisante sont recommandés pour renforcer ou allonger les ligaments.

L'entraînement fascial nécessite une persévérance tout en douceur

Les blessures corporelles les plus fréquentes impliquent le fascia [92]. La persévérance en douceur d'un entraînement fascial fonctionne sur trois échelles de temps. Premièrement, les muscles se développent plus vite que le fascia, en raison du renouvellement lent du collagène, de sorte qu'un programme pour bâtir une résilience fasciale doit être entrepris dans une optique à long terme, telle que celle promue par le yoga et les arts martiaux. Étant donné que la demi-vie du collagène est d'environ un an, une période de 6 à 24 mois (en fonction de l'âge, de l'exercice physique et de la nutrition) est nécessaire pour produire un changement profond dans le système fascial [87]. Le concept de « remise en forme rapide avant l'été » qui consiste à pousser les muscles à « gonfler » en quelques semaines est la recette idéale pour se faire des lésions de la jonction myotendineuse (au vu de témoignages sur près de 40 années d'expérience pratique).

Deuxièmement – les recherches le confirment –, le fascia de notre corps apprécie d'étalonner les séances d'entraînement intensives car il a besoin de temps pour se réparer. Après un stimulus important (étirement ou travail musculaire), les fibroblastes sont stimulés pour produire davantage de fascia (chez le type « Viking » en particulier) et les enzymes destructrices de fascia telles que la collagénase et les autres protéinases commencent à dégrader l'ancien fascia effiloché [93]. Vingt-quatre heures après la séance d'entraînement, on observe une perte nette de collagène, ce qui implique que le système pourrait être affaibli et, de ce fait, pas prêt à endurer une autre stimulation importante. Toutefois, 48 heures après, on observe un gain net jusqu'au rétablissement du système après 72 heures, chez la plupart d'entre nous. À ce moment, il est à nouveau prêt pour un nouveau stimulus intense (fig. A1.46).

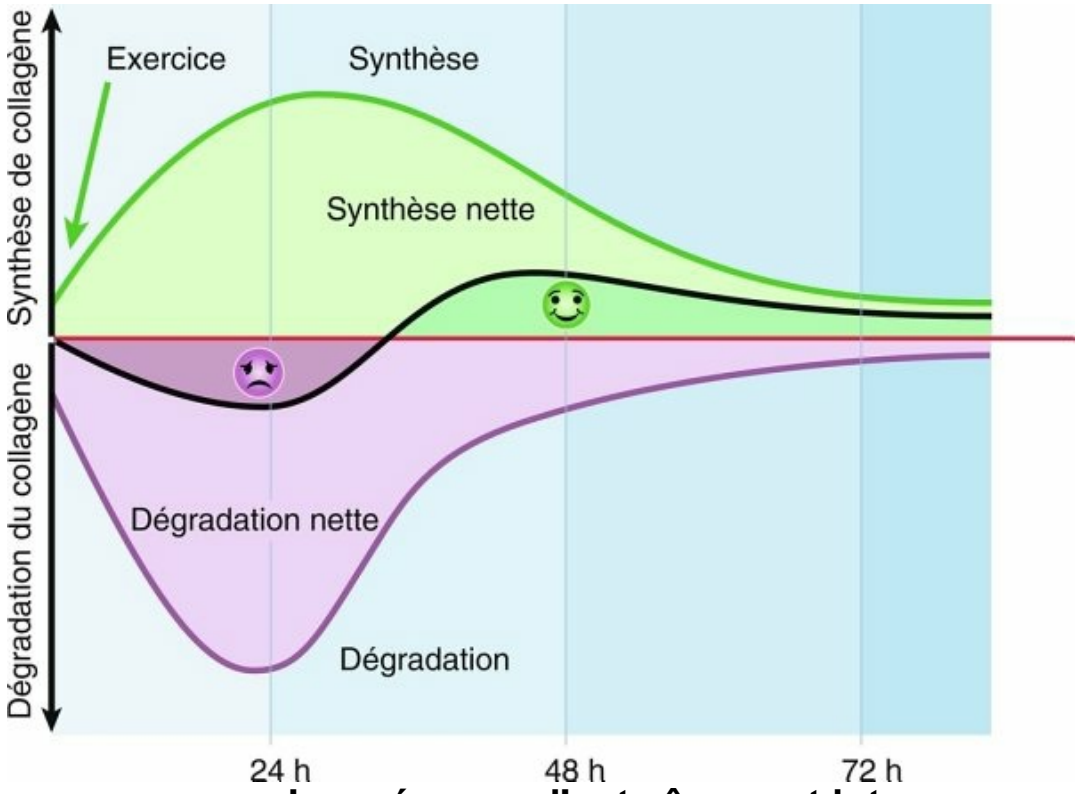

FIG. A1.46 Les séances d'entraînement intense perturbent les fibroblastes qui à leur tour dégradent le vieux collagène et forment de nouvelles fibres. Ce processus entraîne une dégradation nette au bout de 24 heures suivie d'une synthèse nette après 72 heures.
(Illustrations modifiées d'après Magnusson et al., 2010 [90] ; redessiné d'après Schleip et Müller [57] avec l'aimable autorisation du Dr Robert Schleip et fascialnet.com.)

Troisièmement, la plupart des blessures se produisent lorsque le tissu fascial local est trop chargé puis sollicité dans un déplacement trop rapide. On peut plus ou moins établir un parallèle avec un simple sac en plastique : étirez-le lentement et il se déformera jusqu'à une certaine limite ; étirez-le trop rapidement et il se déchirera. D'après notre expérience, effectuer un mouvement ou un exercice lentement permet ensuite de le réaliser rapidement et de manière plus sûre que si vous essayez d'emblée de le faire trop vite – une stratégie qui peut conduire à une défaillance tissulaire locale et à la nécessité d'une récupération sur le long terme.

Tous les patients sont différents

Nous avons détaillé la différence entre un « Viking » et une « danseuse de Temple » : ils ne répondent pas de la même façon à un entraînement.

Comme cette différence et d'autres différences génétiques au niveau du fascia sont connues, les programmes d'entraînement doivent prendre en compte ces différences au lieu d'agir comme s'ils n'étaient disponibles qu'en « taille unique ». Les individus ayant une laxité ligamentaire peuvent être attirés par les cours de stretching en raison de leur affinité naturelle pour cette pratique, mais il vaudrait mieux leur conseiller de combattre leur tendance naturelle pour développer un équilibre plus résilient. Les Vikings devraient équilibrer leur travail intense par des étirements soutenus et des mouvements d'ondulation non dirigés pour rester souples.

Prendre les bonnes décisions pour chaque patient représente le travail d'une vie dans l'art d'entraîner. Un bon entraîneur ou professeur du mouvement peut travailler avec tout type d'individu, et pas seulement ceux qui ont le même type de corps qu'eux-mêmes.

Thérapie manuelle et fascia

Aucune thérapie manuelle ne peut cibler uniquement le fascia. Toute intervention directe, comme chaque séance d'entraînement, touchera les quatre types de tissus. C'est pourquoi cibler un fascia court ou adhérent nécessite de la patience. Les réponses neuromusculaires sont rapides ; les réponses fasciales sont lentes. De quelle lenteur ? Dans les vidéos accompagnant cet ouvrage, nous vous recommandons une certaine vitesse, mais le maître mot c'est d'écouter le tissu car chaque individu est différent.

Nous nous occupons souvent, par exemple, du fascia sus-sternal, représenté à la figure A1.39, une zone qui est souvent fixée sur le périoste sternal et les tissus de l'articulation chondrosternale. Qu'est-ce qui déterminera notre vitesse ? Tout d'abord, nous devons aller suffisamment en profondeur pour engager les couches fasciales situées entre la face postérieure de la peau et la face antérieure de l'os.

En levant les tissus en direction céphalique (de la tête), vous pouvez sentir une onde, pas directement sous vos doigts, mais à 1 cm environ devant eux. Faites attention à cette onde et ajustez votre vitesse en sorte de ne jamais prendre de retard ni d'avance sur elle. Cette onde correspond au tissu qui s'ouvre et s'hydrate devant ce qui vous sert d'applicateur (vos doigts, articulations phalangiennes, coudes ou tout ce que vous pouvez utiliser ; voir la vidéo Opening the Breath, 1:17:05-1:20:42, disponible sur wwwanatomytrains.com ).

Vient ensuite la question : où dois-je travailler ? Tout d'abord, arrêtez de pourchasser la douleur. Dans l'affaissement représenté à la figure A1.41 (qui rappelle le syndrome de déséquilibre dorsal de Vladimir Janda [94]), les muscles de l'arrière du cou et du haut des épaules seront tendus, contractés et fibrosés et auront besoin d'être travaillés. Mais la traction concentrique à l'avant, qu'elle provienne du thorax, de l'abdomen, des hanches ou d'ailleurs, devra d'abord être allongée et les structures sous-jacentes réagencées afin de soutenir le corps dans sa « nouvelle » position (ou, plus souvent, la position naturelle d'origine).

En d'autres termes, les thérapeutes manuels doivent avoir une vision globale de l'individu, agir localement, puis intégrer leurs remèdes locaux dans la structure de la personne entière. Avec cette stratégie thérapeutique selon ce mode global-local-global, nous agissons exactement comme la MEC elle-même (vidéo 6.23 ), comme nous le détaillerons plus loin dans la section sur la tenségrité. Les cellules du tissu conjonctif produisent de la MEC en réponse aux conditions locales, qui affectent à leur tour les conditions globales qui ont des répercussions sur les conditions locales en un processus récurrent sans fin [10]. La connaissance des méridiens myofasciaux aide à organiser la recherche du « coupable silencieux » et des décompensations globales nécessaires – inversant ainsi la spirale descendante de l'immobilité croissante.



vidéo 6.23 Introduction à la libération fasciale

Revenons à notre affaissement : pour finir, les fibroblastes présents dans la zone (et les cellules souches mésenchymateuses ou les fibroblastes supplémentaires qui pourraient y migrer) sécrètent plus de collagène à l'intérieur et autour du muscle pour créer une meilleure bande de maintien. Les longues molécules de collagène, sécrétées dans l'espace intercellulaire par les fibroblastes, sont polarisées et s'orientent elles-mêmes comme les aiguilles d'une boussole le long de la ligne de tension mécanique (fig. A1.33). Elles se lient les unes aux autres avec de nombreuses liaisons hydrogène par l'intermédiaire d'une glue interfibrillaire (protéoglycanes ou protéines de la substance fondamentale comme la décorine), formant une matrice fibrillaire qui ressemble à une bande de maintien autour du muscle.

La figure A1.39 illustre très bien ce phénomène. Elle montre la dissection de quelques fibres fasciales passant par-dessus le sternum entre les deux muscles pectoraux. Si nous comparons les fibres allant de l'extrémité supérieure droite à l'extrémité inférieure gauche et les fibres allant de l'extrémité supérieure gauche à l'extrémité inférieure droite, nous observons que les premières sont plus denses et plus fortes que les secondes. Cela signifie que, dans cette direction, la tension habituelle était plus importante, peut-être parce que la personne était gauchère ou (pure supposition !) qu'il s'agissait d'un

conducteur de bus dans une grande ville qui utilisait principalement sa main gauche pour tourner son volant horizontal. Cette tension a généré des lignes de piézoélectricité et les fibroblastes ont répondu en déposant du nouveau collagène qui s'est orienté le long des lignes de tension afin de créer davantage de résistance.

Entre-temps, le muscle, hypersollicité et sous-alimenté, peut manifester une fonction réduite, des douleurs aux points gâchettes et une faiblesse ainsi qu'une déshydratation accrue dans la substance fondamentale environnante et une toxicité majorée des métabolites. Heureusement – et c'est le leitmotiv de l'Intégration Structurelle, du yoga et d'autres thérapies myofasciales –, ce processus fonctionne relativement bien en sens inverse : la tension peut être réduite par la manipulation ou l'entraînement. Le fascia est ainsi résorbé par voie enzymatique et le muscle restauré peut retrouver sa pleine fonction. Deux éléments sont toutefois nécessaires à la résolution heureuse de ces situations, que ce soit par le mouvement ou par la manipulation :

- une réouverture du tissu en question pour contribuer à rétablir le flux liquidien, la fonction musculaire et la connexion avec le système sensorimoteur ;
- un relâchement de la traction biomécanique qui a initialement entraîné l'augmentation de la contrainte sur ce tissu.

Un seul de ces éléments ne produit que des résultats temporaires ou insatisfaisants. Le second point nous pousse à faire plus que de « chasser la douleur » et nous rappelle l'avertissement de la célèbre physiothérapeute Diane Lee : « Ce sont les victimes qui crient, pas les criminels ». Prendre soin des victimes et arrêter les voyous locaux est l'affaire du point 1 ; rechercher les « gros bonnets » est la tâche du point 2.

Ces « gros bonnets » de la structure humaine sont rarement ressentis comme des points douloureux par le patient. Les zones secondaires peuvent être douloureuses pour le patient ou douloureuses au toucher ou à l'étirement. Les zones primaires importantes sont généralement « insensibles » pour le patient et le travail du thérapeute manuel consiste à être capable de repérer la

cause plutôt que de se faire prendre en train de s'exciter sur les effets. Pour développer cette aptitude, développez la lecture du corps (*BodyReading*) que nous avons présenté au chapitre 11 (et regardez le webinaire BodyReading sur www.anatomytrains.com/product/bodyreading-visual-assessment-of-the-anatomy-trains-webinar-series/).

La thérapie manuelle a des outils très limités pour incorporer de l'élasticité dans le tissu fascial ; c'est une affaire d'exercices avec sollicitations rythmiques. En revanche, la thérapie manuelle est bien placée pour créer des changements plastiques en travaillant lentement et spécifiquement sur des tissus raccourcis et densifiés pour restaurer leur capacité de glissement.

Le patient peut également s'aider lui-même avec ses myofascias en utilisant n'importe quel outil de libération myofasciale par automassage présenté ici (balles, bâtons ou autres outils qui deviennent de plus en plus sophistiqués avec le temps [95–98]. Ils vibrent, ont des boutons ou d'autres particularités spécifiques pour qu'on les achète – mais l'essence de ces pratiques, c'est la prise de conscience. Le fait de rouler soi-même de haut en bas sur un objet n'est pas nécessairement bénéfique en lui-même ou de lui-même, et encore moins si votre esprit ou votre attention se porte ailleurs. Quels sont les progrès faits par le jogger sur tapis roulant qui est concentré sur ses oreillettes ?

Un programme préventif de prise de conscience structurelle (appelons-le « alphabétisation kinesthésique ») pourrait aussi être intégré de manière aisée et profitable dans l'éducation publique [99–102].

Cette entrée du mot « prise de conscience » nous amène à la relation entre le système nerveux et le système fascial.

Kinesthésie fasciale

La kinesthésie, c'est-à-dire notre sens de notre corps dans l'espace et en mouvement, est un sens bien particulier car il est difficile d'imaginer la vie sans lui. On peut imaginer d'être aveugle ou sourd, ou de vivre sans avoir notion du goût ou des odeurs, mais notre sens du « soi » est étroitement lié à ce que nous sentons dans notre corps. Pourrions-nous vivre si nous en étions privés [103–105] ?

Souvent considéré comme notre sixième sens, mais intégrant en réalisé plusieurs « sens », notre appréciation de notre moi interne a évolué depuis la très simple sensation d'un étirement au sein des tissus à la coordination complexe et sophistiquée nécessaire pour jouer de la flûte, retirer l'appendice, escalader une paroi rocheuse, ou gérer un adolescent rebelle. Mais nous pouvons isoler facilement la kinesthésie : fermez vos yeux et touchez votre nez avec votre annulaire de la main non dominante. Seul votre sens de la kinesthésie peut vous aider à réaliser ce geste.

Voici la version résumée de l'histoire neuromyofasciale dont il faut vous souvenir : le cerveau écoute le fascia et parle aux muscles. Les terminaisons nerveuses mécanosensibles sont abondantes dans le fascia et l'espace interstitiel. Toutefois, on n'a découvert aucun nerf moteur se dirigeant vers le fascia et le seul exemple de contraction active du fascia, provoqué par les myofibroblastes (voir le paragraphe sur les Composants du fascia ci-dessus) n'est pas modulé par les nerfs.

Le fascia apparaît comme l'organe le plus câblé de notre corps, contenant plus de nerfs sensoriels que vous n'en avez même dans vos yeux ou votre langue [106]. Mais nous ne recevons les informations de chaque terminaison nerveuse que si elle bouge. Si elle reste immobile dans le tissu et n'est pas stimulée, elle finit par « sortir » de notre image corporelle. Une partie de l'objectif de la thérapie manuelle ou de l'entraînement au mouvement est de créer chez notre patient une image de son corps aussi complète que possible, sans trou ni lacune laissé par des zones « oubliées » de notre corps. Le « rappel de soi » représente une partie importante, et même vitale, de tout processus thérapeutique de restauration.

Nous diviserons la kinesthésie du système fascial en trois parties : proprioception, intéroception et nociception. La première est la plus objective : « Où suis-je dans l'espace ? » La deuxième est plus subjective : « Qu'est-ce que je pense de ce que je ressens ? » La troisième correspond à la perception de la douleur. Ces trois parties sont importantes et toutes s'appuient largement sur les notifications du système fascial.

La proprioception dans le fascia

Le sens du soi dans l'espace est un assemblage de sensations issues de diverses origines. L'oreille interne, les yeux s'ils sont ouverts, l'articulation temporomandibulaire, l'articulation de la hanche et les capteurs sensoriels cutanés de la plante de nos pieds comptent largement pour notre orientation interne. Mais il en est de même des terminaisons nerveuses déployées dans l'ensemble des tissus myofasciaux et fasciaux.

Ces terminaisons nerveuses doivent apprendre pour fonctionner ; elles ne le font pas automatiquement. Une grande part de cet apprentissage a lieu lors de notre première année sur Terre, lorsque, après plusieurs mois de petites chutes, nous parvenons assez bien à faire correspondre notre sens interne de notre corps avec le monde extérieur.

(Toutefois, il vous suffit de descendre une marche pour entrer dans une pièce dont le sol est juste 5 cm plus bas que ce que vous vous êtes imaginé pour comprendre avec quelle précision votre système « devine »/calcule ce qu'il doit rencontrer, comment il peut être abusé et quel choc traverse ce système quand il s'est préparé pour recevoir le mauvais ensemble de forces.)

La proprioception est le mot spécifique désignant notre sens de notre position dans l'espace et de la manière dont notre corps se déplace. Nous parlons souvent de la « sensation d'étirement dans nos muscles », mais nous avons peut-être six fois plus de récepteurs dans le fascia qui entoure n'importe quel muscle que dans le muscle lui-même [107]. Le tissu musculaire est comparativement insensible par rapport au fascia qui l'entoure (les muscles riches en terminaisons

nerveuses comme les muscles suboccipitaux, les muscles oculaires, la langue et le muscle plantaire sont des exceptions).

Il est vital pour le cerveau de s'intéresser à ce qui se passe au niveau interstitiel dans le fascia. En plus du système vestibulaire et des nombreux capteurs cutanés, nous avons absolument besoin de tous les capteurs fasciaux pour savoir ce qu'il advient de notre corps dans l'espace [108]. Nous suggérons ici que le passage en force dans nos données sensorielles (« on n'a rien sans rien ») est la certitude de lésions fasciales à court ou long terme, et que cultiver un sens raffiné de la proprioception, de l'intéroception et de la kinesthésie nous serait bien utile pour prolonger nos aptitudes jusqu'à un âge avancé.

Ainsi, la première surprise est que le muscle nous fournit moins de sensations alors que le tissu collagénique qui l'entoure nous fournit plus de sensations, plus d'informations. En termes de réponse, le fascia est limité par sa physiologie lente que nous avons abordée en détail précédemment dans la partie sur la plasticité fasciale, alors que le système neuromusculaire peut répondre en une fraction de seconde pour ajuster la tension dans le réseau myofascial.

La proprioception utilise cinq récepteurs de base ayant leurs terminaisons dans le corps myofascial, chacun ayant des sous-types que nous ne développerons pas : les fuseaux neuromusculaires, l'organe tendineux de Golgi, les corpuscules de Pacini, les corpuscules de Ruffini et les terminaisons nerveuses libres (fig. A1.47).

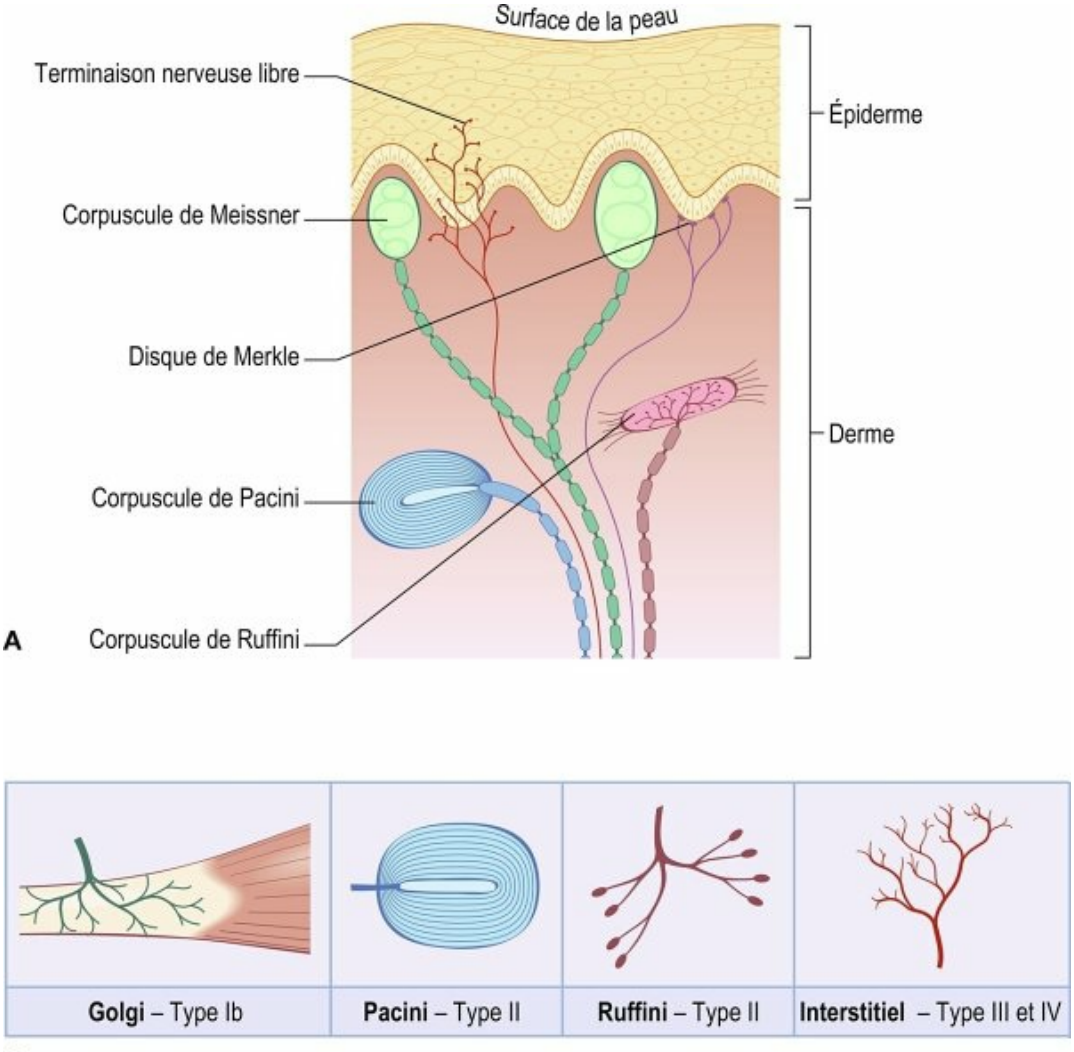

FIG. A1.47 Le système nerveux a un grand nombre de récepteurs généralisés dans le fascia interstitiel et il a également développé des terminaisons spécialisées pour l'étirement, la charge, la pression et le cisaillement.

Nous n'allons pas reprendre toutes les données bien connues sur ces terminaisons. Notons seulement que les fuseaux neuromusculaires sont les seuls types de récepteurs situés dans les muscles ; les autres se trouvent dans l'interstitium ou dans le fascia lui-même. Les fuseaux neuromusculaires sont formés de minuscules capsules de fascia entourant quelques fibres d'élastine, le tout enveloppé par la terminaison annulospiralée. Lorsque le muscle est étiré ou contracté,

la terminaison perçoit le changement de forme et la transmet, ce qui donne au cerveau une lecture du taux de changement de la longueur au fil du temps. Nous pouvons noter que même les fuseaux neuromusculaires intramusculaires lisent les changements de longueur du tissu conjonctif pour en déduire le changement de longueur du muscle, mais même si c'est le cas, laissons ces capteurs aux muscles.

Ces fuseaux nous permettent de « tromper » la moelle spinale en lui faisant croire que le muscle a été étiré ; pour cela, les motoneurones gamma ajustent le fuseau neuromusculaire à son extrémité. Le fuseau neuromusculaire, pensant que le muscle s'allonge, envoie un message à la moelle spinale et cette portion musculaire, gouvernée par ce fuseau neuromusculaire, se contracte par réflexe. Cela permet des mouvements bien plus doux, mais seulement pour les mouvements où nous « savons » ce qui va se passer et pour lesquels nous pouvons nous préparer. Le système des motoneurones gamma ne nous aide en rien pour les nouveaux mouvements – comparez la concentration nécessaire à l'enfant pour apprendre à lacer ses chaussures au mouvement réflexe du coureur régulier (voir fig. A1.18).

Les fuseaux neuromusculaires nous permettent donc de lire la longueur des muscles et nous donnent l'opportunité de programmer à l'avance des mouvements connus, mais ils ne nous apprennent rien sur la charge. C'est là le travail de l'organe tendineux de Golgi (OTG), un récepteur à l'étirement localisé sur l'ensemble du système fascial dont le rôle est fondamental. Son mécanisme est simple : une terminaison sensorielle s'enroule sur elle-même au milieu des fibres d'un tendon (ou d'un autre fascia). Ces fibres, qui sont plissées et ondulées, deviennent de plus en plus droites à mesure que le fascia est chargé. Les terminaisons nerveuses mesurent simplement le degré d'étirement des ondulations pour obtenir une lecture de l'importance de la charge s'exerçant sur le tissu (voir fig. A1.43).

S'il n'y a plus d'ondulations, en raison de l'âge ou de l'inactivité, l'OTG ne peut plus lire correctement la charge ; ainsi, la perception de nos patients âgés ou déformés peut ne pas être aussi affinée qu'elle le devrait.

Voici comment vous pouvez le visualiser : fermez les yeux et tendez votre main en fléchissant votre coude. Lorsque quelqu'un place un livre sur votre main, celle-ci va s'affaisser puis revenir à sa hauteur parce que le fuseau neuromusculaire ressent le changement brutal de longueur et prévient la moelle spinale de corriger le muscle pour qu'il récupère sa longueur initiale de repos. Tant que le fuseau neuromusculaire est concerné, quelle est la différence entre la lecture initiale et la lecture résultante ? Aucune, c'est la même que précédemment, parce que le muscle a la même longueur qu'avant. Mais vous aurez clairement la sensation que les choses ont changé, vous sentirez le poids du livre, même si votre fuseau neuromusculaire vous dit que tout est revenu à la normale.

Le poids du livre – ou charge – est mesuré par l'aplatissement (étirement) des ondulations dans le tendon, et l'ondulation est encore légèrement étirée à la fin ; par conséquent, nous le ressentons et nous l'enregistrons comme un poids sur la main. Maintenant, ajoutez des livres, et le réflexe de l'OTG va finalement encourager le muscle à se relâcher et à lâcher prise pour éviter d'endommager les tendons. Mais ces deux machines simples – l'une pour la longueur, l'autre pour la charge – font la majorité du travail consistant à nous informer sur ce qui se passe dans notre corps. Un autre fait concernant les fuseaux neuromusculaires et l'OTG est important pour notre thèse. Il y a des années, nous pensions que les fuseaux neuromusculaires et l'OTG étaient répartis au hasard dans les muscles et les tendons. Nous savons maintenant que le muscle est empaqueté par le fascia en différentes portions (appelées faisceaux) et que ces faisceaux sont encore identifiables à l'intérieur des tendons. De plus, nous savons que les fuseaux neuromusculaires et l'OTG associés à un ensemble de faisceaux particuliers sont en relation au niveau de la moelle spinale (voir fig. A1.18).

C'est un concept très important à connaître car il sous-tend que le cerveau ne pense pas en termes de muscle en son ensemble. Nous concevons notre corps de cette façon en raison de nos méthodes de dissection, mais le système nerveux n'organise pas les mouvements en termes de noms de muscles, mais plutôt en termes des différentes

unités de motoneurones se trouvant à l'intérieur du muscle, chacune ayant son propre approvisionnement en fuseaux neuromusculaires et en OTG liés entre eux.

En dehors du tissu musculaire à proprement parler, il existe d'autres terminaisons sensorielles spécialisées bien réparties et intelligentes au niveau du réseau fascial :

- l'OTG en dehors du tendon qui mesure la charge dans les tissus environnants ;
- les corpuscules de Pacini qui mesurent la pression ;
- les corpuscules de Ruffini qui mesurent le cisaillement entre les plans fasciaux adjacents ;
- les plus prolifiques d'entre eux, les terminaisons nerveuses libres, qui rapportent un peu de toutes les informations et sont également connectées aux voies nociceptives (fig. A1.47) [109].

Nous reverrons la nociception au sein du fascia, mais d'abord nous devons comprendre les nouvelles informations concernant l'intéroception.

Intéroception

« Faire attention. C'est notre travail sans fin et adéquat. »
Mary Oliver

Quoi qu'il arrive aux tissus entre nos mains, nous communiquons également avec le système nerveux de notre patient. Le système nerveux est le « créateur de sens » et notre construction du sens a un certain nombre de couches pour y parvenir. L'intéroception est une partie de ce processus consistant à glaner les données pertinentes parmi la multitude de signaux infinis que nous recevons de notre corps. Les thérapeutes opèrent dans la perception ; ils doivent donc étudier comment le cerveau perçoit le corps et l'interface corps/esprit. Il y a encore beaucoup de choses que la science doit apprendre concernant la manière dont nous sentons notre corps en mouvement

et la manière dont nos patients « donnent du sens » au travail que nous faisons en eux-mêmes.

En étudiant avec la kinesthésie comment le cerveau surveille le corps, les scientifiques ont différencié la proprioception et l'intéroception. Traditionnellement, la proprioception a été appliquée, comme nous l'avons fait, à notre sens de la position dans l'espace, en englobant tous les récepteurs que nous avons présentés dans le myofascia pariétal. L'intéroception a été assignée à l'origine aux signaux provenant de nos organes. Tout comme les propriocepteurs, les intérocepteurs sont aussi principalement des modifications de nos récepteurs à l'étirement, mais ils comprennent également des thermorécepteurs et d'autres paramètres régulateurs. La perception d'un étirement dans la vessie ou le rectum nous informe que nous avons besoin de trouver des toilettes. L'absence d'étirement dans notre estomac nous informe qu'il est temps de déjeuner. Les récepteurs à l'étirement de nos poumons modulent notre respiration et des récepteurs semblables dans nos artères nous aident à réguler notre tension artérielle.

En d'autres termes, l'intéroception peut être décrite comme un *sens de la position physiologique de notre corps* (par opposition au sens de la position littérale donnée par nos propriocepteurs), la connexion avec « la manière dont nous *sentons* ce que nous *ressentons* » [110]. Nous nous représentons notre corps de l'intérieur avec l'intéroception. En revanche, nous nous représentons comment notre corps est en relation avec le monde extérieur par nos sens cutanés (la somesthésie) et la proprioception : ce que nous touchons, son poids, et dans quel endroit nous nous déplaçons.

Cela permet une distinction nette, mais comme beaucoup de nos hypothèses sur la machinerie de notre corps (qui n'est jamais aussi simple que nous aimerions qu'elle soit), cette distinction est fausse. Nous avons récemment découvert que l'intéroception s'étend dans notre corps musculosquelettique ainsi que dans nos organes. Le « comment vous sentez ce que vous ressentez » est présent dans votre moi en mouvement ainsi que dans votre moi physiologique (encadré A1.1).

Encadré A1.1

Outils permettant d'apprécier votre propre « sens du ressenti »

Mouvements plus lents : dans le travail du corps, la vitesse est l'ennemi de la sensibilité – plus vous irez lentement, plus vous aurez de sensations. Lorsque nous effectuons des mouvements lents comme lors de la pratique du yoga ou du Tai-Chi, lorsque nous permettons à l'esprit d'aller au-delà de la séquence réelle (aspect proprioceptif), nous pouvons déplacer notre attention sur la façon dont les mouvements sont ressentis dans le corps (aspect intéroceptif). Essayez de ralentir votre technique pour être capable d'écouter en profondeur : soit quelqu'un d'autre avec vos mains si vous pratiquez la thérapie manuelle, soit vous-même ou votre patient si vous êtes en mouvement.

Méditation simple fondée sur la respiration : lorsque vous l'appliquez à la respiration, ce ralentissement est particulièrement efficace sur le système nerveux autonome. Concentrez-vous sur la fraîcheur de l'air que vous inhalez et sur la chaleur de l'air que vous exhalez et observez le ressenti à l'intérieur de vous-même résultant du ralentissement de la respiration.

Changez vos habitudes : prenez les expériences que vous réalisez sur pilote automatique et transformez-les en quelque chose de nouveau. Réaliser à répétition une séquence particulière de yoga ou d'entraînement permet d'acquérir la maîtrise de cette compétence, mais introduire une nouveauté en modifiant vos habitudes peut vous donner accès à une écoute plus profonde. Même le seul fait de changer la position de votre table de massage dans la pièce ou la musique que vous écoutez pendant la séance peut vous permettre d'affiner votre prise de conscience intéroceptive.

Automassages : lorsque vous utilisez n'importe quel outil de libération myofasciale par automassage (un rouleau en mousse ou des balles), ralentissez et ressentez. Vous solliciterez une réponse parasympathique profonde et une écoute globale plus profonde des signaux proprioceptifs et intéroceptifs.

Pour le ressentir, étendez simplement votre bras sur le côté en le maintenant au niveau de votre épaule (c'est-à-dire mettez votre épaule en abduction et votre coude en extension). Maintenez-le ainsi pendant que vous poursuivez la lecture du livre. Dès le début, vous pouvez apprécier la proprioception : la contraction de vos muscles deltoïde et trapèze, les récepteurs articulaires vous disant où se trouve votre bras et combien il pèse sans que vous ayez besoin de le regarder.

À mesure que le temps passe, toutefois, vous allez commencer à remarquer d'autres ressentis. Vous allez commencer à chercher des excuses pour baisser votre bras. Il n'est pas exactement douloureux et le maintien de votre bras tendu ainsi pendant quelques minutes n'a engendré aucune lésion tissulaire, mais nous savons maintenant que ce sont vos intérocepteurs qui vous informent « sur la manière dont vous sentez ce que vous ressentez » même dans les fascias, les muscles et les articulations.

Vous pouvez baisser votre bras quand vous voulez maintenant, mais c'est un test intéressant que de le laisser étendu ainsi aussi longtemps que possible pour observer le processus de l'intéroception – quel degré d'agacement et d'agitation vous développerez à mesure que cette sensation augmentera. La proprioception est émotionnellement neutre ; l'intéroception, qui provient de vos organes ou de votre corps musculosquelettique, possède une force de motivation. Les adeptes de la méthode Wim Hof se sont eux-mêmes testés pour résister à ce type de sentiments intéroceptifs en prenant des bains de glace entre autres, et il pourrait être intéressant d'augmenter les limites de la sensation de tolérance de cette manière.

Cette différence de sensation s'explique par le fait que les terminaisons intéroceptives titillent une partie du cerveau différente de celle excitée par les propriocepteurs. Selon le Dr Robert Schleip, chercheur spécialiste du fascia, « ces sensations sont déclenchées par la stimulation de terminaisons nerveuses sensitives non myélinisées (terminaisons nerveuses libres) qui se projettent dans le cortex insulaire et non pas dans le cortex primaire somatosensoriel qui est généralement considéré comme la principale cible des sensations proprioceptives ».

Bien que les terminaisons intéroceptives soient importantes pour nous aider à maintenir l'homéostasie de notre corps, ces sensations n'ont pas uniquement un aspect sensoriel ; elles s'accompagnent également d'aspects affectifs, motivationnels ou émotionnels. Le soulagement que vous avez ressenti lorsque votre maman a frotté votre petit « bobo » a été attribué à la théorie dite de « la porte » (*gate control*) de la modulation de la douleur, mais il semble maintenant que ce mécanisme passe par les intérocepteurs : il se peut que vous ayez encore mal, mais vous vous sentez mieux parce que « docteur Maman » a calmé vos intérocepteurs.

La perturbation de l'intéroception et l'altération du traitement insulaire sont associées à des affections comme le syndrome de l'intestin irritable, des troubles alimentaires, l'anxiété, la dépression, l'alexithymie (cécité émotionnelle), les troubles schizophréniques, les troubles du stress post-traumatique (TSPT) et éventuellement la fibromyalgie [110]. Il a été proposé que les voies nerveuses associées à l'intéroception soient considérées comme une composante essentielle de la prise de conscience, une partie fondamentale de l'« existence ».

Les intérocepteurs peuvent être considérés comme l'extension du soi organique dans le soi neuromoteur. Ces réponses s'intègrent harmonieusement aux alarmes issues du système nerveux autonome sympathique et à l'apaisement réparateur du système parasympathique. Ces questions sont en dehors du sujet de notre ouvrage et sont traitées avec de grandes compétences dans d'autres ouvrages [111–113] (voir aussi le webinaire sur le Stress sur www.anatomytrains.com/product/physiology-emotional-release-webinar/).

Nociception – fascia et douleur

Le problème de la douleur corporelle reste encore un mystère qui ne sera pas résolu par cet ouvrage. Bien que douleur et lésions tissulaires soient fortement associées, il existe des événements douloureux sans lésions (par exemple lorsque vous tenez votre bras étendu dans l'expérience précédente, ou lors du test traditionnel de laboratoire consistant à mettre votre doigt dans de l'eau glacée. Il n'y a aucune

lésion, mais au bout d'un moment vous allez retirer votre doigt, c'est certain). D'un autre côté, beaucoup de personnes présentent des fibroïdes ou d'autres tumeurs bien développés ou des accidents qui ont causé des lésions, mais ces personnes ne ressentent aucune douleur. Lorsque Freud a remarqué pour la première fois le cancer de la mâchoire qui a fini par provoquer sa mort, il n'a vu qu'une goutte de sang tomber de sa barbe sur le journal qu'il était en train de lire ; il n'a ressenti aucune douleur alors que très certainement les lésions tissulaires étaient déjà apparues [114].

Seules les terminaisons nerveuses libres transmettent les signaux douloureux et uniquement en remontant les voies nociceptives [109, 115]. Le modèle biopsychosocial récent de la douleur localise la perception de la douleur dans le système nerveux central (SNC), un traitement de l'information à un plus haut niveau [116]. C'est en opposition avec la déclaration habituelle des personnes travaillant sur le corps, à savoir que « la douleur est stockée dans le corps », une phrase que l'auteur a souvent utilisée. Ce discours est une métaphore ; toutes les perceptions, pour autant que nous sachions, se produisent dans le SNC.

Mais le SNC est aussi une métaphore. Imaginez-le ainsi : les démangeaisons sont également véhiculées par les voies nociceptives. Cela ne signifie pas que nous devions gratter le SNC pour soulager nos démangeaisons. La perception du prurit se trouve dans le SNC, mais nous ne grattons pas pour autant notre cerveau ; c'est gratter la piqûre de moustique sur notre bras qui soulage la sensation dans le SNC. Il en est de même avec la douleur du corps ; toucher une zone qui « porte la douleur » peut aider à changer l'interprétation de la sensation par le SNC. La douleur est-elle dans le corps ? Il existe certainement dans le corps quelque chose qui est lié à cette douleur.

Les recherches futures vont résoudre ce problème pour nous. L'auteur pense que, durant ce processus, nous révolutionnerons notre compréhension de la manière dont le système nerveux travaille, car nos connaissances sur le contrôle du mouvement par le cerveau, sujet que nous n'essayerons pas d'aborder dans ce livre, sont actuellement très rudimentaires. En attendant, pour ceux qui souhaitent poursuivre

sur le sujet de la douleur fasciale et myofasciale, nous recommandons les références bibliographiques suivantes [117, 118].

Le fascia en tant que système

Avec ces concepts préliminaires posés, nous sommes maintenant prêts à formuler cette nouvelle image du système fascial agissant comme un tout dans le contexte de trois idées distinctes mais interconnectées :

- sur le plan physiologique, en le regardant comme l'un des « systèmes de communication holistiques » ;
- sur le plan embryologique, en voyant son agencement en « double enveloppe » ;
- sur le plan géométrique, en le comparant à une structure de « tenségrité ».

Ces métaphores sont présentées en termes brefs et généraux car nous allons nous atteler à notre objectif primaire qui est d'exposer les méridiens myofasciaux des *Anatomy Trains*. Même si certains aspects de ces métaphores anticipent la recherche qui les soutient, une exploration spéculative semble utile à ce stade.

L'anatomie a été explorée minutieusement ces 450 dernières années. Les nouvelles découvertes et les nouvelles stratégies thérapeutiques ne viendront pas de la mise en évidence de nouvelles structures, mais plutôt en examinant de façon nouvelle les structures connues.

Toutes les sections suivantes développent la notion du rôle du réseau fascial comme un tout et constituent un cadre à l'appui du concept d'*Anatomy Trains*. Suivant ces idées, ce chapitre se conclut par une nouvelle image de la façon dont le système fascial peut faire travailler ensemble tous ces concepts *in vivo* afin de constituer notre système de régulation biomécanique.

Les trois réseaux holistiques

Commençons par une expérience de pensée en posant cette question : quels systèmes physiologiques du corps, si nous pouvions par magie

les extraire intacts, nous montreraient la forme précise du corps, à l'intérieur et à l'extérieur ? En d'autres termes, quels sont les systèmes véritablement holistiques ?

Imaginez que nous puissions par enchantement rendre chaque partie du corps invisible, sauf un seul système anatomique, de manière à ce que nous puissions voir ce système se tenir dans l'espace et se mouvoir comme dans la vie. Quels systèmes nous montreraient la forme exacte et complète de ce corps en question ?

Il y a trois réponses positives à notre question en termes anatomiques : le système nerveux, le système circulatoire et le système fibreux (fascial) – une idée si peu originale, il nous faut bien l'admettre, que Vésale avait publié, dès 1548, des versions de chacun d'eux. Nous les examinerons tour à tour (en sachant parfaitement que ce sont tous des systèmes liquidiens qui ne sont pas complètement séparés, mais qui sont tous entremêlés et qui n'ont jamais fonctionné l'un sans l'autre) avant d'examiner leurs similitudes et leurs spécialisations et de spéculer sur leur place dans l'expérience somatique de la conscience.

Réseau nerveux

Si nous pouvions rendre invisibles tous les éléments autour du système nerveux et garder celui-ci comme il est dans la vie (une tâche ardue, même pour un magicien, compte tenu de la fragilité du système nerveux), nous verrions la forme exacte du corps entier avec toutes les variations individuelles (fig. A1.48). Nous verrions le cerveau bien sûr, que Vésale a omis de façon inexplicable, et la moelle épinière, qu'il a laissé enchâssée dans les vertèbres. Tous les troncs principaux des nerfs spinaux et crâniens seraient divisés en rameaux de plus en plus petits jusqu'à ce que nous atteignions les filets minuscules qui s'insinuent dans chaque partie de la peau, du système locomoteur et des organes. Vésale ne présente que les troncs principaux des nerfs, les plus petits étant trop ténus pour ses méthodes. Une version plus moderne et plus détaillée, bien que ne représentant toujours que les principaux troncs nerveux, peut être visualisée au travers des images des Miroirs sacrés sur

www.alexgrey.com.

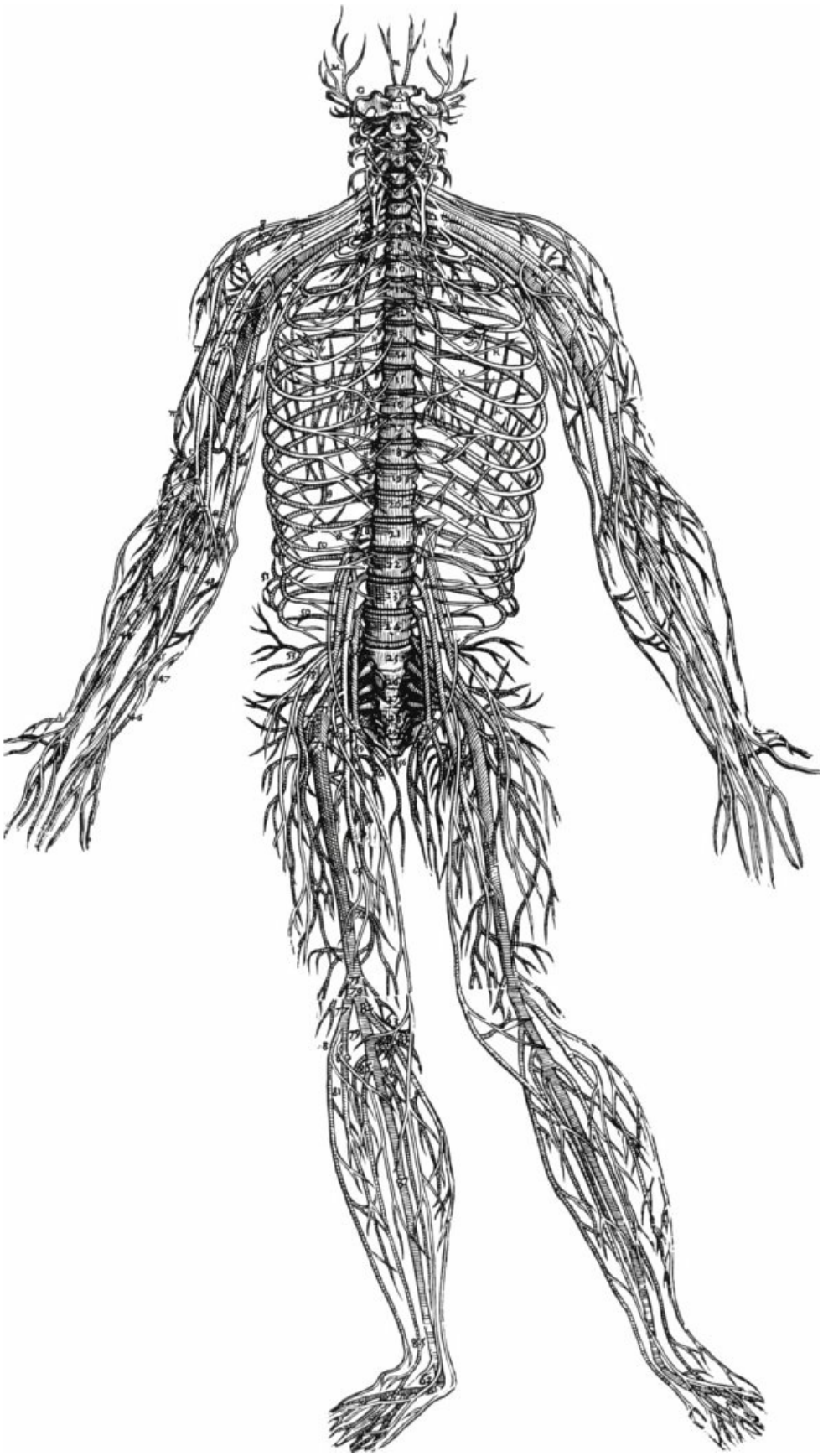

FIG. A1.48 Il est étonnant, compte tenu des méthodes disponibles à l'époque, que Vésale ait pu produire une version aussi exacte du délicat système nerveux. Une version moderne et strictement exacte de ce seul système n'inclurait pas le rachis, comme chez Vésale, mais ajouterait bien entendu le cerveau, les nerfs autonomes et les nombreuses fibres plus fines qu'il n'a pas pu disséquer. (Reproduit avec l'autorisation de Saunders JB, O'Malley C. Dover Publications ; 1973.)

Nous verrions clairement chaque organe de la cavité abdominale antérieure dans le système autonome transparent issu des troncs sympathiques et parasympathiques. Le système digestif est entouré par le plexus sous-muqueux, qui contient autant de neurones, répartis tout au long des 8 mètres du système digestif, que le cerveau [119]. Le cœur serait particulièrement remarquable avec les faisceaux et les nœuds de nerfs qui assurent son rythme régulier.

Bien sûr, ce système n'est pas distribué équitablement en tous points ; par rapport à celle de l'arrière du membre inférieur, la densité de l'innervation de la langue et des lèvres est au moins 10 fois supérieure. Les parties plus sensibles (par exemple les mains, le visage, les organes génitaux, les muscles des yeux et les muscles du cou) apparaîtraient avec une densité plus forte dans notre « personne neuronale » transparente, tandis que les tissus compacts des os et du cartilage seraient représentés de manière plus diffuse. Aucune partie du corps, toutefois, à l'exception des lumières ouvertes des tubes circulatoires, respiratoires et digestifs, ne serait laissée de côté.

Si votre système nerveux fonctionne correctement, il n'y a aucune partie de vous que vous ne puissiez ressentir (consciemment ou inconsciemment) ; donc l'intégralité du corps est représentée dans ce réseau. Et aucun ganglion nerveux n'agit de manière isolée, séparée du reste du système nerveux.

Si nous voulons coordonner les actions de trillions de cellules quasi indépendantes, nous avons besoin de ce système d'information qui « écoute » ce qui se passe dans tout l'organisme, qui évalue la totalité des nombreuses impressions séparées, et qui produit rapidement des

réponses chimiques et mécaniques coordonnées aux conditions à la fois internes et externes. Par conséquent, chaque partie du corps a besoin d'être en contact étroit avec les fibres à haut débit du système nerveux.

L'unité fonctionnelle de ce système est le neurone et son centre physiologique est clairement le plexus de neurones le plus vaste et le plus dense du corps : le cerveau.

Réseau liquidien

De même, si nous rendions invisible toute chose hormis le système vasculaire, nous aurions là encore une représentation transparente de la forme exacte du corps selon cette modélisation (fig. A1.49). Centrées autour de la pompe incessante du cœur, ses principales artères et veines forment la petite circulation allant et venant des poumons, ainsi que la grande circulation passant par l'aorte et les artères en direction des organes et de chaque partie du corps par le vaste réseau des capillaires.

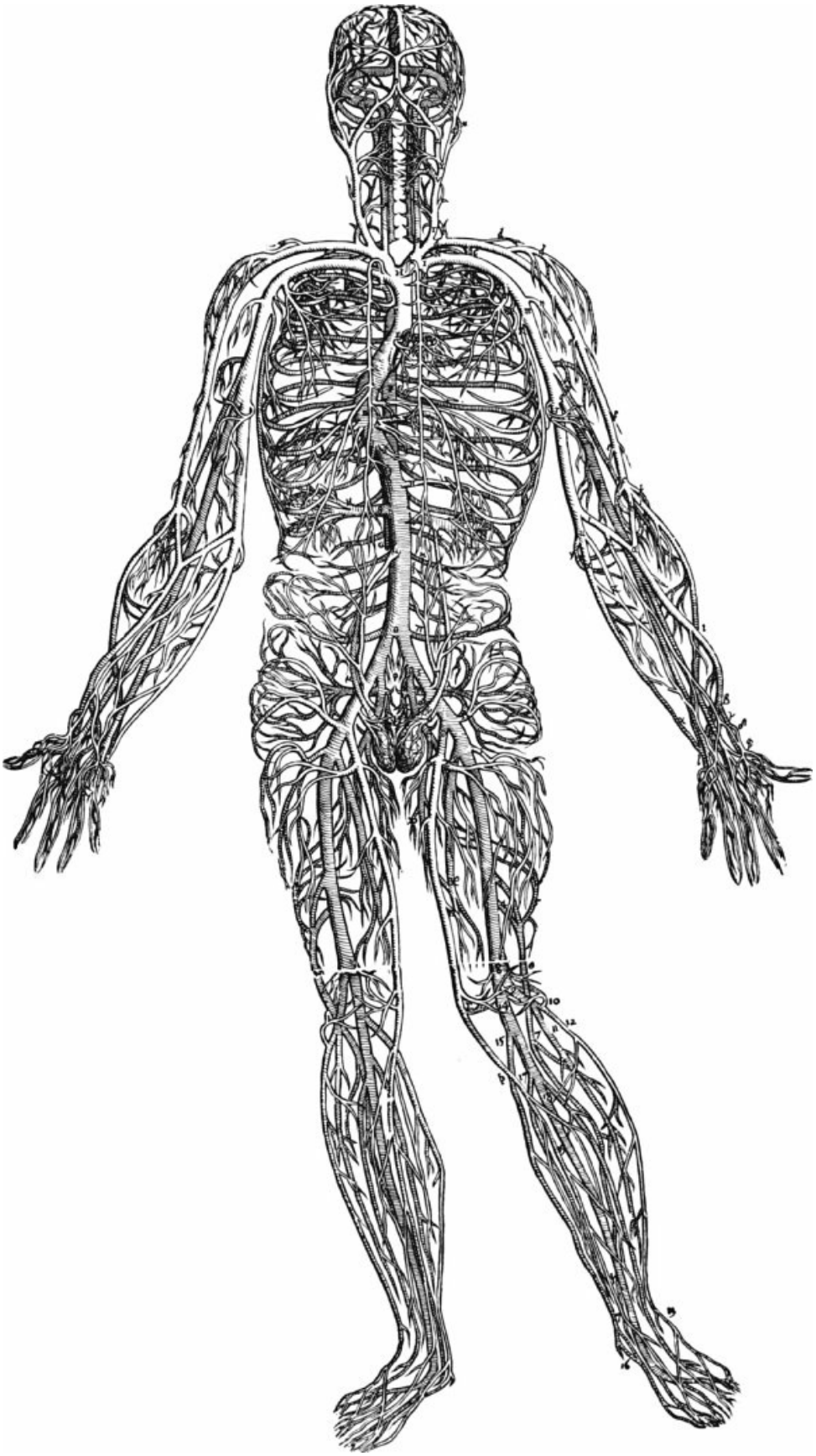

FIG. A1.49 Vésale, en 1548, a également créé une image du deuxième système de notre corps entier, le système circulatoire. Là encore, travaillant au milieu du XVIe siècle, il n'a pu inclure que les plus gros vaisseaux. William Harvey, avec sa découverte de la nature fermée du réseau circulatoire via les capillaires, faisait encore partie du futur. (Reproduit avec l'autorisation de Saunders JB, O'Malley C. Dover Publications ; 1973.)

Même si le concept peut clairement être visualisé dans les représentations précoces de Vésale, notez que, dans sa conception, les veines et les artères ne se rejoignent pas – il faudra encore deux siècles pour que William Harvey découvre les capillaires et la nature fermée du réseau circulatoire. Un recensement complet nous montrerait des dizaines de milliers de kilomètres (environ 100 000) de réseaux capillaires, nous donnant un autre « corps vasculaire » transparent qui serait alors complet dans le moindre détail (fig. A1.50–A1.52, ou voir le système complet modélisé sur www.bodyworlds.com). Si nous ajoutions la circulation de la lymphe et du liquide cérébrospinal (LCS) dans notre représentation du système vasculaire, notre « humain liquide » serait encore plus complet, jusqu'aux moindres variations de chaque élément, à part les cheveux et certaines lacunes créées par les parties avasculaires du cartilage et de l'os compact.



FIG. A1.50 Moulage du système veineux à l'intérieur du foie, vu du dessous. La poche au centre est la vésicule biliaire. **(© Ralph T. Hutchings. Reproduit d'Abrahams et al., 1998.)**

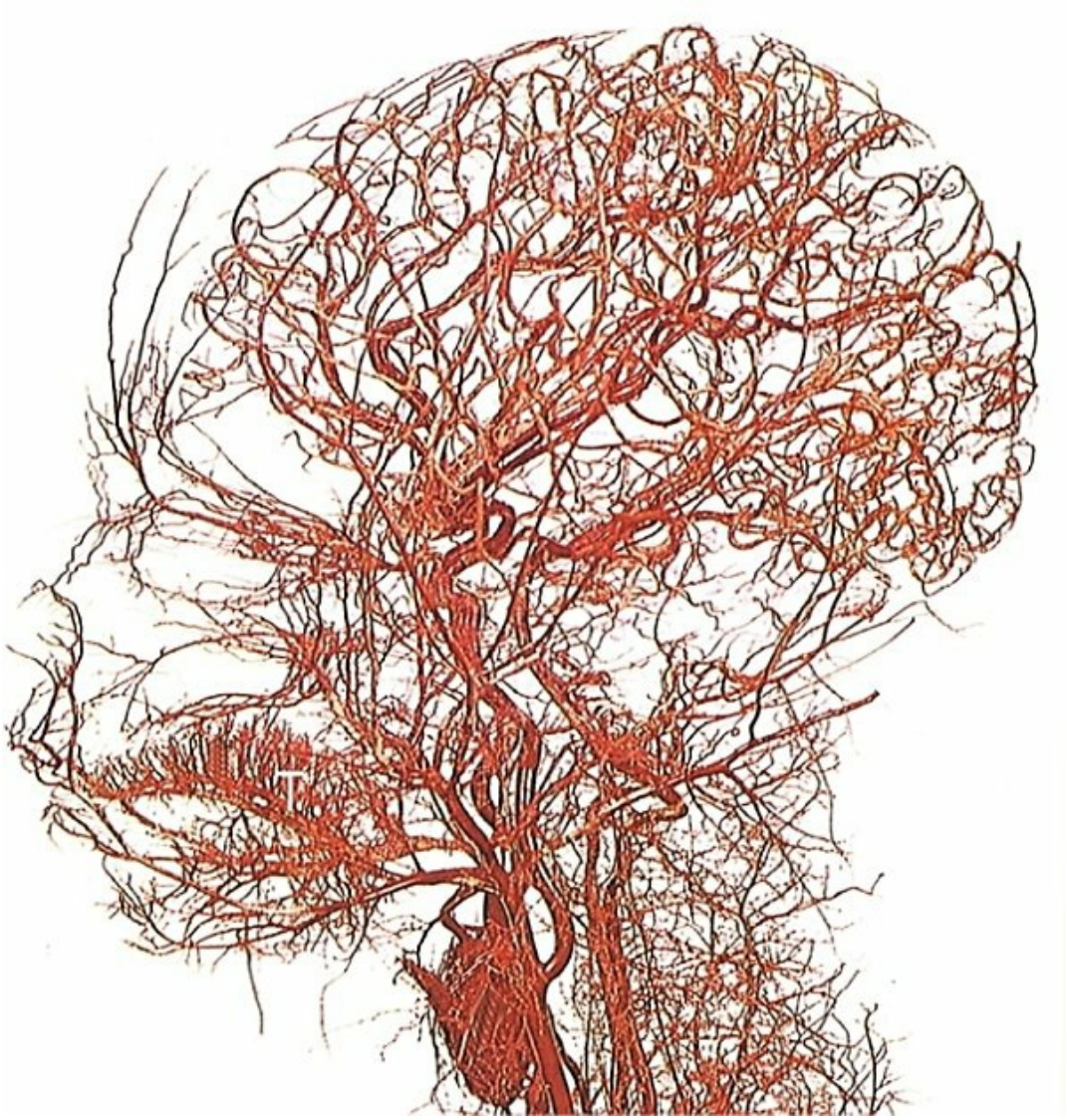

FIG. A1.51 **Avec seulement ces quelques grosses artères représentées, nous pouvons avoir une certaine représentation de cette personne. D'après la forme de la tête, vous pourriez penser qu'il s'agit d'un Nilo-Hamite (Masaï de l'Afrique de l'Est) par exemple, mais il s'agit en fait d'un nourrisson à terme.** **(© Ralph T. Hutchings. Reproduit d'Abrahams et al., 1998.)**



A

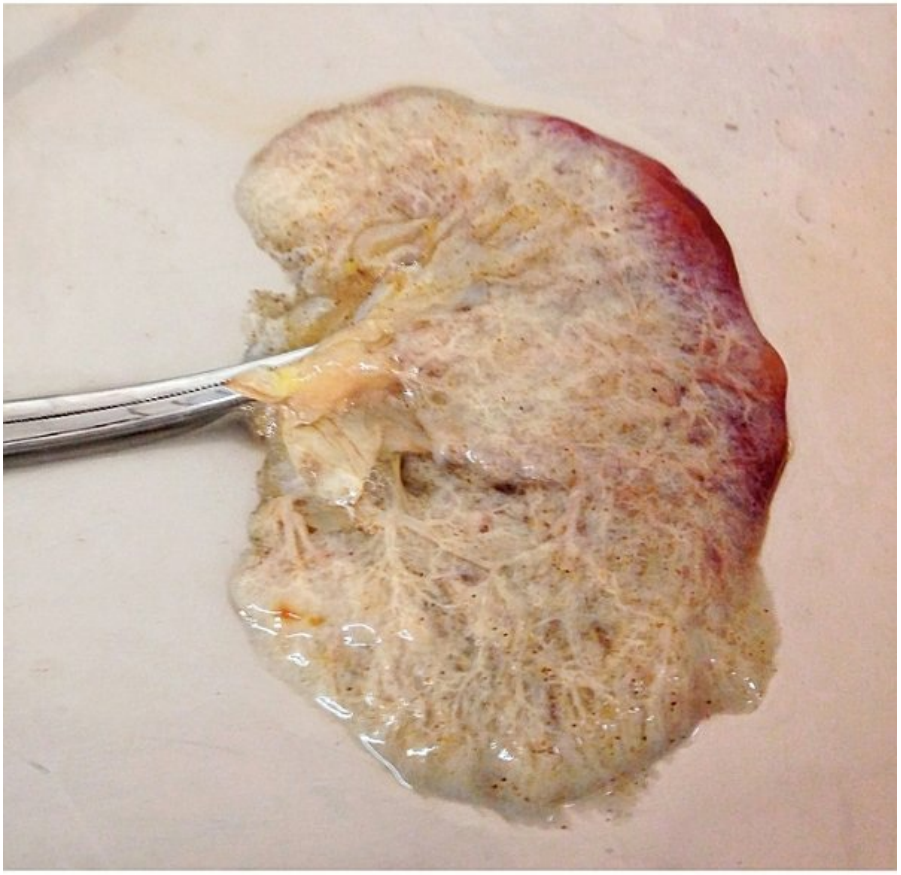

B

FIG. A1.52 A. BriteVu® est un nouveau produit de contraste utilisé pour examiner la vascularisation des organes, dans le cas présent celle du rein d'un rat. La TDM de ce rein, réalisée à une résolution de 21 µm, montre clairement les gros et les petits vaisseaux qu'il contient. (Image avec l'aimable autorisation du Dr Scott Echols et www.ScarletImaging.com.) B. Rein largement décellularisé (il reste un peu d'épithélium de couleur pourpre sur la face externe) en utilisant une association de détergents et de sels pour mettre en évidence la structure fasciale qu'il renferme – les fibres non hydrophiles de sa MEC (matrice extracellulaire). Notez la ressemblance entre la structure vasculaire interne montrée en A et la structure fasciale interne lâche visible ici qui permet les échanges liquidiens rapides nécessaires aux processus complexes de tri réalisés par les reins. **Avec les remerciements au professeur de dissection Laurice D. Nemetz du corps enseignant des *Anatomy Trains* pour avoir créé le procédé (selon les recherches du Dr Doris Taylor) et l'image qui en résulte au Laboratories of Anatomical Enlightenment.**

Dans tout organisme multicellulaire – et c'est particulièrement vrai pour ceux qui sont arrivés en rampant jusque sur les terres émergées –, les cellules internes, qui ne sont pas en communication directe avec le monde extérieur, dépendent du système vasculaire qui leur apporte les substances chimiques nutritives des périphéries de l'organisme jusqu'à son centre et qui évacuent les substances chimiques par ailleurs toxiques du centre jusqu'à la périphérie, où elles peuvent être rejetées. Les organes de la cavité ventrale – les poumons, le cœur, le système digestif et les reins – sont conçus pour fournir ce service aux cellules internes du corps. Pour constituer une véritable « mer intérieure » complète avec des courants nourrissants et nettoyants, le réseau de capillaires doit pénétrer au plus près de la plupart des cellules individuelles, quel que soit leur type, pour pouvoir délivrer les « marchandises » par diffusion à partir des parois capillaires. Les lésions du cartilage et des ligaments mettent plus

longtemps à cicatriser parce que leurs cellules sont tellement éloignées des rivages de cette mer intérieure qu'elles sont obligées de compter sur des irrigations venues de bien plus loin.

Réseau fibreux

Il n'est pas surprenant, étant donné notre sujet, que le système fascial soit notre troisième réseau de communication du corps entier ; la seule surprise est le peu d'intérêt avec lequel ce réseau a été reconnu et étudié comme un tout jusqu'à récemment (fig. A1.53).

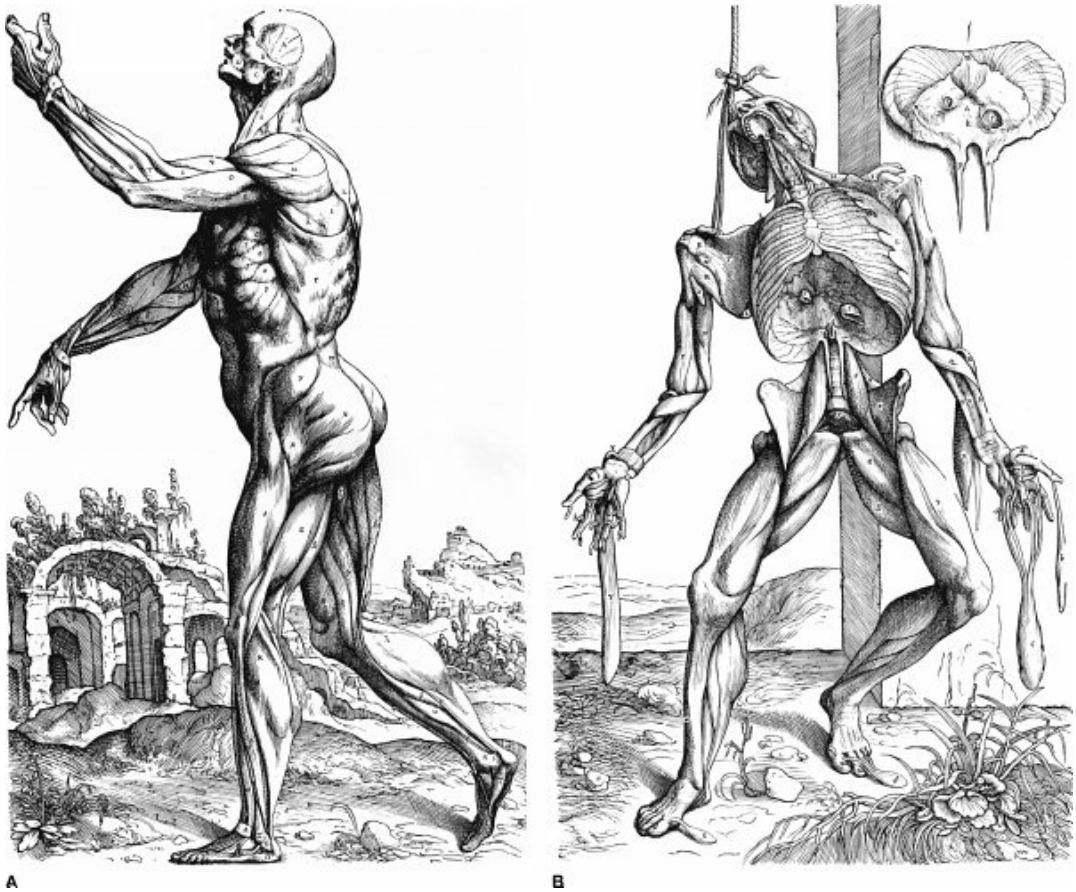

FIG. A1.53 A. Vésale montre le réseau fibreux d'une façon qui nous est familière – comme une couche de muscles –, mais les couches sus-jacentes de tissu fascial ont été supprimées. B. La seconde image montre une couche plus profonde de la musculature ;

les septums fasciaux rempliraient toutes les lacunes et toutes les lignes le long des muscles. Dans B, notez la ligne noire s'étendant du bas du diaphragme jusqu'à l'arche intérieure du pied et comparez-la à la Ligne Antérieure Profonde (voir le chapitre 9). (Reproduit avec l'autorisation de Saunders JB, O'Malley C. Dover Publications ; 1973.)

Si nous devions rendre invisibles tous les tissus du corps humain, à l'exception des éléments collagéniques du tissu conjonctif, nous verrions le corps entier, à l'intérieur et à l'extérieur, d'une façon similaire aux réseaux nerveux et vasculaire, mais les zones de densité, là encore, différeraient. Les os, le cartilage, les tendons et les ligaments seraient épais, avec une fibre solide, de sorte que la zone autour de chaque articulation serait particulièrement bien représentée.

Chaque muscle serait gainé par cette fibre et baignée dans un réseau de type « barbe à papa » entourant chaque cellule musculaire et chaque faisceau de cellules (voir fig. A1.1B). Le visage serait moins dense, tout comme les organes plus spongieux tels que les seins ou le pancréas, même si ceux-ci sont enserrés dans des poches dures plus denses. Même si ce réseau est agencé en multiples plans pliés, nous insistons une fois encore sur le fait qu'aucune partie de ce réseau n'est distincte ou séparée du réseau entier ; chacune de ces poches, fibres, lames et chacun de ces solides réseaux sont reliés les uns aux autres, du sommet du crâne jusqu'aux orteils. Le centre de ce réseau serait notre centre de gravité mécanique, situé au milieu du bas-ventre dans le corps debout, ce que l'on appelle le « hara » dans les arts martiaux.

La simple exposition des faits montre que la toile fasciale imprègne tellement le corps qu'elle fait partie de l'environnement immédiat de chaque cellule. Sans son soutien, le cerveau serait une crème liquide, le foie s'étalerait dans la cavité abdominale et nous finirions en flaque à nos propres pieds. Ce n'est que dans les lumières ouvertes des tractus respiratoire et digestif que la toile de fascia qui lie, renforce, connecte et sépare est absente. Même dans les tubes circulatoires, remplis de sang circulant, lui-même tissu conjonctif, il est potentiellement possible que des fibres forment un caillot antifuite (même dans des endroits où nous n'en avons pas besoin, comme

lorsqu'une plaque athéromateuse se forme dans une artère).

Nous ne pourrions pas extraire 1 cm^3, ni 1 kg de chair, sans emporter un peu de ce maillage de collagène. Au moindre toucher, nous prenons le ton de cette toile, l'enregistrons, que nous en ayons conscience ou non, et nous l'influençons quelle que soit notre intention.

Ce réseau omniprésent n'a besoin que d'un treillis moléculaire régulier (voir fig. A1.33A) pour être qualifié de cristal liquide, ce qui nous conduit à nous demander sur quelles fréquences cette « antenne » biologique est réglée et comment elle peut être réglée sur un spectre de fréquences plus large ou harmonisée par elle-même.

Même si cette idée peut sembler farfelue, les propriétés électriques du fascia ont été constatées mais peu étudiées à ce jour et nous entrevoyons désormais certains des mécanismes d'un tel « réglage » (précontrainte – voir plus loin la section sur la tenségrité) [41–44].

Contrairement au réseau nerveux et au réseau vasculaire, à ce jour le réseau fascial n'a pas encore bénéficié d'une représentation par des artistes contemporains. Le meilleur rendu du corps par Vésale est l'image bien connue de l'écorché (fig. A1.53), qui nous donne certainement une idée du grain du tissu du corps fibreux, mais qui rend compte en réalité du myofascia – muscle et fascia ensemble, avec un fort accent sur le muscle. C'est un préjugé qui a été perpétué dans de nombreux manuels d'anatomie, y compris ceux largement utilisés aujourd'hui : le fascia est en grande partie retiré et supprimé pour donner un accès visuel aux muscles et aux autres tissus sous-jacents [120–122].

Ces représentations courantes ont également retiré et supprimé deux couches fasciales superficielles importantes : le derme, qui fait office de revêtement de sol pour la peau, et la couche aréolaire graisseuse, avec son stock bien achalandé de leucocytes (voir fig. A1.24). Si nous laissions ces lourdes couches dans l'image complète, nous verrions l'équivalent animal d'une « écorce » d'agrume au-dessous de la très fine peau. Le retrait de ces couches et du reste du « matériau d'emballage » contribue à la vision du réseau fascial comme un échafaudage « mort » entourant les cellules, qu'il faut parer

puis jeter pour parvenir au « bon produit ». Actuellement, nous avons cependant du mal à inverser cette tendance pour instaurer une image du réseau fascial une fois que nous avons retiré *tout le reste*, y compris les fibres musculaires.

Les nouvelles méthodes de représentation de l'anatomie nous ont amenés très près de cette image. Le praticien de l'Intégration Structurelle Jeffrey Linn [123], utilisant l'ensemble de données du *Visible Human Project*, a créé la figure A1.9 en éliminant mathématiquement tout ce qui n'était pas du fascia dans une coupe de cuisse ; il nous donne la représentation la plus fidèle d'un « humain fascial » que nous ayons actuellement – même si cette vue omet elle aussi les deux couches fasciales superficielles.

Si nous pouvions imaginer d'étendre cette méthode au corps entier, nous aurions une vue anatomique entièrement nouvelle. Nous verrions les couches de fascia organisant les liquides corporels en zones d'écoulement. Nous reconnaîtrions les septums intermusculaires comme les haubans de soutien et les membranes en forme de voiles, ce qu'ils sont en réalité (vidéo 6.21 ). Les articulations représentées de manière dense seraient révélées comme étant le système organique du mouvement du tissu conjonctif.



vidéo 6.21 Ligne Antérieure Superficielle : double enveloppe supplémentaire

Il faudra quelque temps avant que ces méthodes puissent être utilisées pour montrer le système fascial entier, car il faudrait y inclure (ce que ne fait pas la fig. A1.9, mais que fait la fig. A1.1B) le coton qui imprègne chaque muscle, tout comme le système périneural des oligodendrocytes, des cellules de Schwann et des cellules gliales ainsi que les graisses qui les accompagnent et qui enserrent le système nerveux, de même que le complexe d'enveloppes, de ligaments et de toiles d'araignée qui contiennent, fixent et organisent les systèmes des organes situés dans la cavité ventrale.

Si nous pouvions mettre en mouvement cette représentation, nous verrions les forces de tension et de compression qui passent au travers de ces feuillets et de ces plans se rejoindre et s'ajuster dans tous les mouvements normaux.

Un pamplemousse est une bonne métaphore de ce que nous essayons de concevoir (fig. A1.54). Imaginez que vous puissiez de façon un peu magique extraire tout le jus d'un pamplemousse sans perturber sa structure intérieure. Vous auriez toujours la forme intacte du pamplemousse, avec l'écorce des couches dermique et aréolaire, et vous verriez toutes les parois de soutien des quartiers (qui, si on les disséquait, se trouveraient être des membranes à double paroi, une

moitié allant avec chaque quartier – exactement comme nos septums intermusculaires lors de nos dissections standard). Vous verriez également les petites parois transparentes qui séparaient les cellules élémentaires de jus à l'intérieur de chaque quartier. Le réseau fascial remplit les mêmes fonctions au sein de notre propre corps, sauf qu'il est fait de collagène malléable au lieu de cellulose plus rigide. Les poches fasciales organisent notre « jus » en faisceaux distincts, résistant à l'appel de la gravité qui le tirerait vers le bas. Ce rôle d'orientation et d'organisation des liquides à l'intérieur du corps est primordial pour comprendre comment la thérapie manuelle ou une thérapie de mobilisation de cette matrice peut affecter la santé.

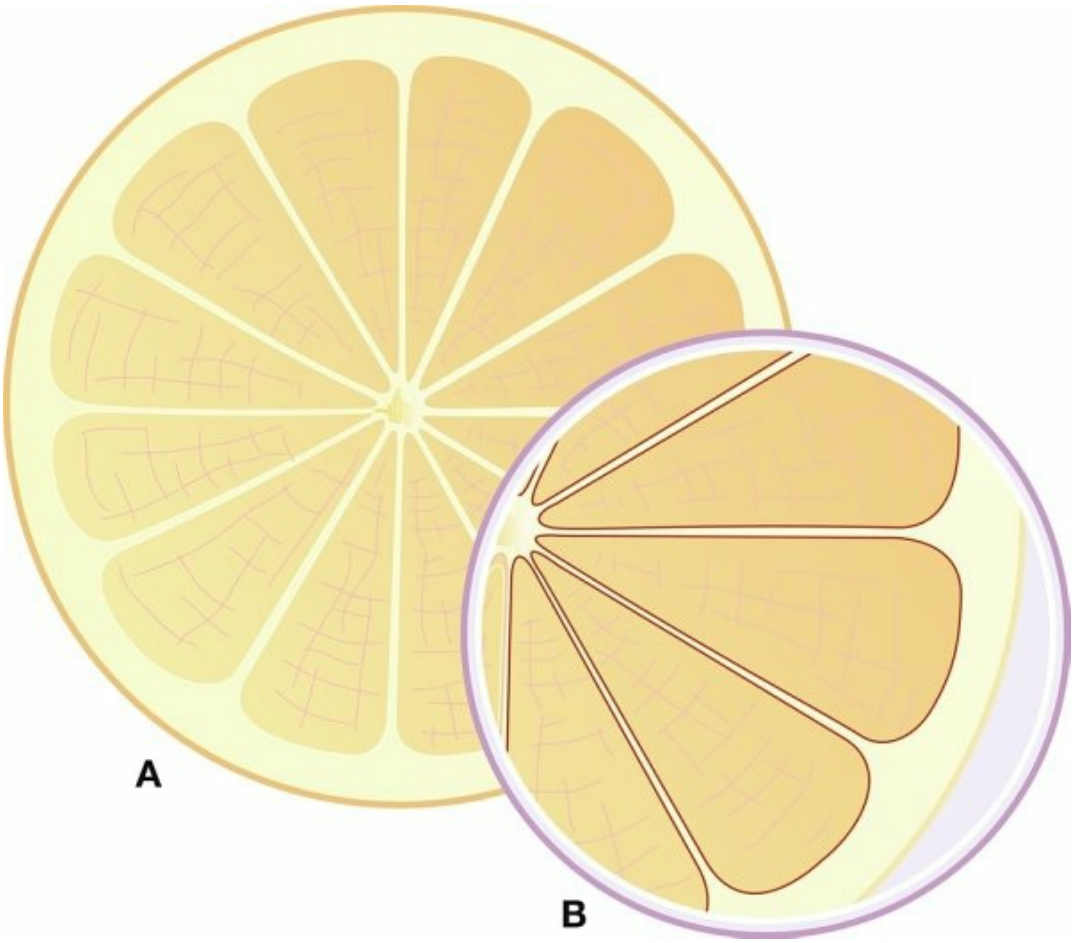

FIG. A1.54 A. Une personne n'est guère différente d'un pamplemousse dans sa construction. La peau de celui-ci ressemble beaucoup à notre propre peau – elle est

conçue pour échanger avec le monde extérieur. L'écorce ressemble au « costume de graisse » que nous portons tous, représenté à la fig. A1.24. Chaque segment est séparé du suivant par une paroi que nous voyons lorsque nous coupons le pamplemousse en deux pour le petit déjeuner. B. Mais si nous le pelons et que nous séparons les quartiers comme nous pouvons le faire avec une orange, nous comprenons que ce qui semble être une seule paroi est en réalité double – une moitié va avec chaque quartier. Les septums intermusculaires sont constitués de la même façon. Nous les séparons souvent avec un scalpel, et donc nous les voyons comme le simple épimysium de chaque muscle. Mais, tout comme les parois restent après avoir mangé un pamplemousse, les parois sont ce qui reste dans la fig. A1.9 et nous pouvons voir que ce sont des structures solides, dignes d'être considérées séparément.

Lorsque vous roulez le pamplemousse sous votre main avant d'en presser le jus, vous brisez ces parois, ce qui rend plus facile l'extraction du jus. Le travail sur le fascia (appliqué plus judicieusement, bien sûr) fait presque la même chose chez un être humain, laissant nos « jus » plus libres de s'écouler en direction de zones par ailleurs « plus sèches » de notre anatomie.

Si nous devions ajouter les éléments interfibrillaires ou ceux de la substance fondamentale à notre humain fascial, cette image se remplirait de manière substantielle, les os étant rendus opaques par les sels de calcium, le cartilage translucide par la chondroïtine et la « mer » entière de l'espace intercellulaire gluante par les glycosaminoglycanes acides (GAG, vidéo 6.12).



vidéo 6.12 Fascia vivant 1 : tendons périphériques

Cela vaut la peine de focaliser un moment notre microscope sur cette colle sucrée en action. Pour le profane, c'est le mucus qui s'apparente le plus aux GAG.

Dans la figure A1.8, nous nous imaginons au niveau cellulaire (comme dans la fig. A1.11). Les cellules sont délibérément laissées en blanc et non définies ; cela pourrait être n'importe quelles cellules – des cellules hépatiques, cérébrales, ou musculaires. À côté se trouve un capillaire ; lorsque le sang est poussé jusque dans le capillaire lors de la systole cardiaque, ses parois se dilatent et un peu de sang est poussé de force jusque dans l'espace interstitiel – seulement la partie plasmatique car les hématies sont trop rigides pour pouvoir traverser. Ce liquide transporte avec lui l'oxygène, les nutriments et les messagers chimiques véhiculés par le sang, tous à destination de ces cellules.

Au milieu de tout cela, on trouve la substance qui occupe le royaume intercellulaire : les fibres du tissu conjonctif, la substance fondamentale muqueuse interfibrillaire et le liquide interstitiel lui-même, qui est très similaire (donc facilement interchangeable) au plasma sanguin et à la lymphe. Le plasma, qualifié de liquide interstitiel lorsqu'il est poussé à travers les parois capillaires, doit forcer la matrice du tissu conjonctif – à la fois fibreuse et collante –

pour amener la nourriture et les autres molécules messagers jusque dans les cellules cibles. Il y parvient en traversant des voies non délimitées que nous avons décrites précédemment dans le paragraphe sur l'interstitium. Plus le treillis de fibres est dense et moins la substance fondamentale est hydratée, plus ce travail devient difficile. Les cellules perdues dans les « tourbillons » de la circulation liquidienne ne fonctionneront pas de manière optimale (voir la fig. A1.8).

La facilité avec laquelle les nutriments parviennent aux cellules cibles est déterminée par :

- la densité de la matrice fibreuse (vidéo 6.20 ) ;
- la viscosité de la substance fondamentale contenue dans l'interstitium.

Si les fibres sont trop denses ou que la substance fondamentale est trop déshydratée et visqueuse, alors ces cellules seront moins bien alimentées et hydratées. C'est l'une des intentions de base des interventions manuelles et de mouvement – au-delà de la valeur éducative qu'elles pourraient avoir – que d'ouvrir ces deux éléments pour permettre l'écoulement libre des nutriments en direction de ces cellules et éliminer leurs déchets. La condition des fibres et de la substance fondamentale est bien sûr en partie déterminée par des facteurs génétiques et nutritionnels ainsi que par l'exercice physique, mais des zones locales peuvent être sujettes à « engorgement » soit par la fibre, soit par la colle lorsqu'une tension excessive, un traumatisme ou un mouvement insuffisant a laissé cet engorgement se produire. Une fois le bouchon dispersé, par quelque moyen que ce soit, l'écoulement libre des substances chimiques en direction et en provenance des cellules permet à la cellule d'arrêter de fonctionner en mode uniquement métabolique – un mode de « survie » – pour reprendre sa fonction « sociale » spécialisée, qu'il s'agisse de contraction, de sécrétion ou de conduction. « Il n'existe qu'une seule maladie », dit Paracelse [124], « et elle s'appelle la congestion ».

Pour en revenir au niveau macro, nous devons faire une dernière remarque sur la distribution du réseau en général : il est utile de faire une séparation, pour l'analyse clinique uniquement, entre les éléments fibreux qui peuplent les deux principales cavités du corps, la cavité dorsale et la cavité ventrale (fig. A1.55).

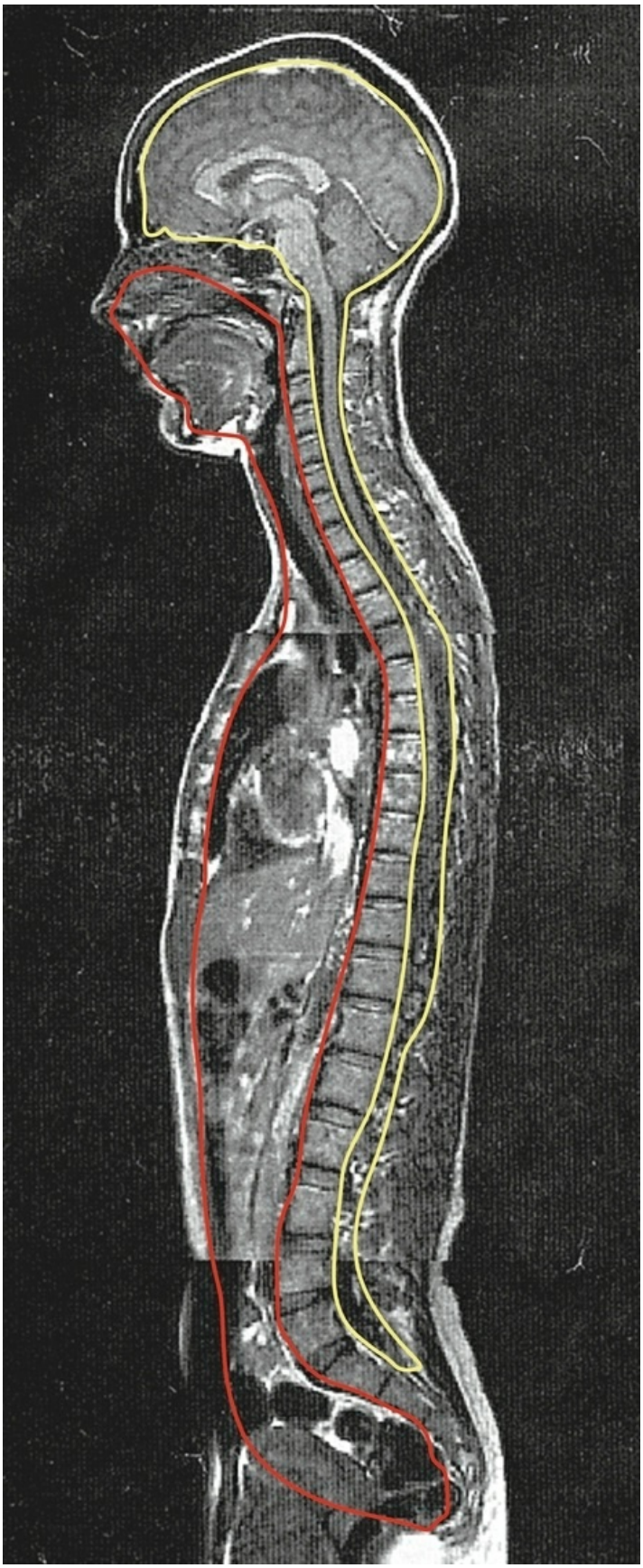

FIG. A1.55 L'objet de cet ouvrage est le myofascia dans le châssis locomoteur du corps. Mais le réseau de tissu conjonctif s'étend aussi jusque dans les cavités dorsale (en jaune) et ventrale (en rouge), pour entourer et remplir les organes. **(Image fournie par le Dr N. Roberts, Centre de résonance magnétique, Université de Liverpool. Reproduit avec l'aimable autorisation de Williams, 1995.)**

La dure-mère, l'arachnoïde et la pie-mère sont des enveloppes de tissu conjonctif qui entourent et protègent le cerveau, et elles sont à leur tour entourées et inondées de liquide cérébrospinal (LCS ; voir fig. A1.16). Ces membranes sont issues de la crête neurale, une zone spéciale à la jonction entre le mésoderme et l'ectoderme dans l'embryon en développement [125]. Elles interagissent avec le système nerveux central et le LCS pour produire une série d'impulsions ressenties au niveau de la cavité dorsale et, par extension, du réseau fascial dans son ensemble [126–128]. Ces impulsions sont bien connues des ostéopathes crâniens et des autres praticiens qui les utilisent à des fins thérapeutiques, bien que le mécanisme ne soit pas encore bien élucidé et que l'existence même de ces mouvements ondulatoires soit encore contestée par certains [129, 130].

Au-delà des billions de neurones qui composent le cerveau et la moelle spinale, il existe, au sein de la cavité dorsale, d'autres cellules de tissu conjonctif qui entourent et imprègnent le système nerveux entier et que l'on appelle le réseau périneural. Ces astrocytes, oligodendrocytes, cellules de Schwann et autres cellules gliales sont « plus importantes en nombre [que les neurones] mais ont reçu moins d'attention parce qu'on ne les pensait pas directement impliqués dans la transmission neuronale », selon Charles Leonard [131]. De fait, les cellules gliales sont 10 fois plus nombreuses que les neurones. Aujourd'hui, elles « commencent à jeter une ombre sur l'extraordinaire éclat des neurones ».

Au cours du développement, les cellules de soutien guident les neurones jusqu'à leur destination finale, fournissent des nutriments aux neurones, créent des barrières de protection, sécrètent des substances chimiques neuroprotectrices et fournissent littéralement la

colle et le squelette pour maintenir le système nerveux. Les recherches récentes ont souligné la participation des cellules gliales à la fonction cérébrale, en particulier dans le domaine des sensations émotionnelles [132]. Les cellules gliales semblent également agir comme « gardiennes » de la synapse, en choisissant quels neuropeptides sont autorisés à entrer dans l'espace synaptique pour affecter la transmission neuronale et en aidant à balayer les neurotransmetteurs en excès dans la fente synaptique [133].

Si nous pouvions extraire sans dommage le système périneural du corps, nous obtiendrions le contour exact du système nerveux, car chaque nerf, aussi bien central que périphérique, est recouvert ou entouré de ce système. Ces revêtements accélèrent la transmission des signaux neuronaux (les fibres myélinisées transmettent plus vite que les fibres non myélinisées). De nombreuses maladies dites « neurologiques », comme la maladie de Parkinson, la poliomyélite, la neuropathie diabétique ou la sclérose en plaques, sont en fait des problématiques liées aux cellules gliales, qui gênent dès lors le fonctionnement normal des nerfs eux-mêmes.

Les cellules périneurales ont également leur propre système de transmission de signaux, peut-être un système précurseur plus ancien des capacités numériques hautement spécifiques de la transmission neuronale. Dans le fonctionnement normal et dans la cicatrisation des plaies, les ondes lentes du courant continu qui cheminent tout au long du réseau périneural aident à organiser la néoformation et la régénération, et peuvent agir comme une sorte de « pacemaker » intégré pour l'organisme [15, 134, 135].

Dans le développement embryologique, les cellules périneurales assument un rôle morphogénétique. Par exemple, les cellules du néocortex naissent en profondeur dans le cerveau, sur les bords des ventricules. Pourtant, elles doivent se positionner d'une manière incroyablement précise en une couche de six cellules d'épaisseur exactement, à la surface même du cerveau. Ces neurones en développement utilisent les longues extensions des cellules gliales voisines ; ils remontent le long de l'extension comme un plongeur le long d'une corde-guide, poussés jusqu'à leur position finale précise à

la surface du cerveau par le réseau de tissu conjonctif de soutien [136].

La tentation de brûler les étapes et de donner à ce réseau périneural un rôle dans la conscience est grande [137, 138].

Dans la cavité ventrale, le réseau fibreux organise les tissus organiques, fournissant une partie du soutien trophique et morphogénétique évoqué au début de ce chapitre dans la citation du *Gray's Anatomy* et sur lequel nous reviendrons brièvement. Les enveloppes du cœur, des poumons et des organes abdominaux se développent à partir du revêtement du cœlome au cours du développement embryonnaire (vidéo 4.10).

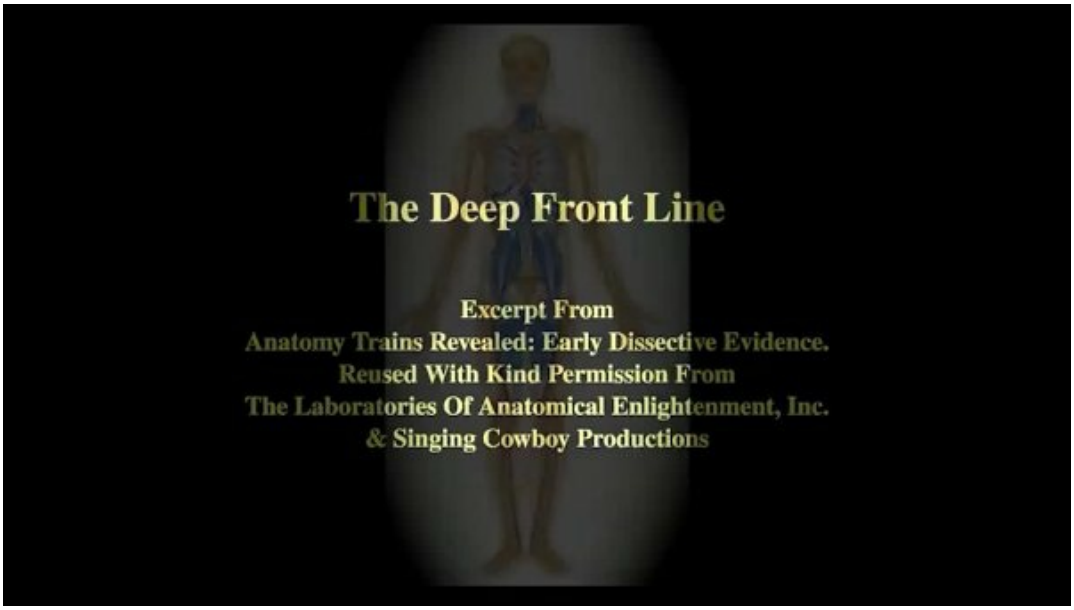

vidéo 4.10 Ligne Antérieure Profonde

Le résultat est une série de « *puddings* » organiques d'épaisseur différente dans des poches de tissu, reliés de manière lâche ou serrée au rachis et les uns aux autres, et animés d'une amplitude limitée sous l'effet des ondes continues du diaphragme musculaire au milieu et, dans une moindre mesure, par les autres mouvements corporels ainsi que par des forces exogènes telles que la gravité.

Le physiothérapeute et ostéopathe français Jean-Pierre Barral a fait

une observation intéressante selon laquelle ces surfaces de contact des membranes séreuses glissant l'une sur l'autre pourraient être considérées comme une série d'« articulations » inter-organes [139]. Il a réalisé une étude passionnante du glissement normal des organes à l'intérieur de leurs poches fasciales au cours de la respiration, ainsi que de leur motilité intrinsèque (un mouvement similaire à l'impulsion crâniosacrée). Selon Barral, les ligaments qui fixent ces organes aux structures adjacentes déterminent leurs axes de mouvements normaux. Toute adhérence mineure supplémentaire qui limite ou dévie ces mouvements (qui sont, après tout, répétés près de 17 000 fois par jour) peut non seulement affecter de manière négative la fonction de l'organe avec le temps, mais aussi s'étendre à la superstructure myofasciale attenante.

Si la cavité dorsale contient une portion du réseau fibreux et la cavité ventrale une autre, le domaine de l'ouvrage que vous avez dans les mains est le troisième segment du réseau fascial : le myofascia du système locomoteur qui entoure ces deux cavités. Il est intéressant de noter qu'une approche thérapeutique a été élaborée à partir de chacune de ces portions du réseau fascial. Les praticiens de la manipulation viscérale et ceux de la manipulation crânienne postulent que les effets des torsions et des restrictions dans leurs systèmes respectifs se reflètent dans la structure musculosquelettique. Il s'agit d'une assertion que nous n'avons aucune envie de réfuter, même si nous supposons que ces effets s'exercent dans les deux sens. Pour être clair, cependant, notre domaine pour le reste de cet ouvrage est (arbitrairement) limité à cette portion du réseau fascial entier qui constitue le système myofascial « volontaire » autour du squelette.

Médecine 3D

Cela laisse entendre que la personne la mieux à même de proposer une approche complète du « corps fibreux » – une approche de « médecine 3D », si vous voulez – serait un praticien ayant des compétences dans quatre domaines finalement intimement liés mais encore différenciables :

- les méninges et la périnèvre qui entourent et imprègnent les tissus principalement ectodermiques de la cavité dorsale, actuellement traitées par des méthodes similaires à celles de l'ostéopathie crânienne, de la thérapie crâniosacrée, de la technique sacro-occipitale et des méthodes de traitement de la tension neurale nocive dans les gaines des nerfs crâniens et périphériques ;
- les enveloppes péritonéale, pleurale et péricardique et leurs attaches ligamentaires qui entourent et pénètrent les tissus principalement endodermiques de la cavité ventrale sont traitées par les techniques et les apports de la manipulation viscérale et des libérations d'organes asiatiques ;
- la « poche extérieure » (voir l'explication de ce terme dans le paragraphe suivant sur l'embryologie) du myofascia, qui contient tous les méridiens myofasciaux décrits ici et conduit aux nombreuses formes de travail corporel sur les tissus mous telles que tension/contre-tension, thérapie des points gâchettes, libération myofasciale et Intégration Structurelle ;
- et enfin la « poche intérieure » du périoste, des capsules articulaires, des ligaments épaissis, du cartilage et des os qui constituent le système squelettique sont sensibles aux techniques de mobilisation articulaire et d'impulsion communes à la chiropraxie et à l'ostéopathie, ainsi qu'aux techniques de libération des tissus mous profonds retrouvées dans l'Intégration Structurelle.

Une cinquième compétence englobant ces quatre domaines consiste à les mettre tous en mouvement, en faisant appel à la richesse des compétences en matière de mouvement déployées par la médecine physique et de réadaptation, la médecine de réhabilitation, la kinésithérapie, le yoga, le Pilates, le Feldenkrais, la technique d'Alexander et une quantité de programmes d'entraînement personnel et postural, y compris nos propres programmes *Anatomy Trains in Training* et *Anatomy Trains in Motion* que nous avons présentés dans le chapitre 10.

Quand pourrons-nous créer un programme éducatif où les praticiens connaîtraient ces cinq ensembles de compétences ? De nombreuses écoles prétendent les inclure dans leur programme, mais seul un nombre infime de praticiens peut naviguer dans le corps fibreux entier avec aisance et le mettre en mouvement de façon équilibrée [140, 141].

Trois réseaux holistiques : résumé

Avant de passer à l'origine embryologique de ce réseau fascial, il est utile de comparer ces trois réseaux holistiques à la recherche de leurs similitudes et de leurs différences.

Les trois sont des réseaux

Dès le début, nous avons noté que ce sont tous des réseaux complexes, avec un noyau principal déterminé génétiquement, même s'ils sont distribués de manière chaotique (au sens mathématique) dans leurs extrémités. Cette nature fractale suggère qu'ils seraient assez instables au niveau de leurs petites structures, mais relativement stables dans leurs structures plus volumineuses. Par exemple, l'aorte, que chacun de nous possède, est largement déterminée génétiquement, et présente une forme assez standard. Si nous prenions un morceau de peau de la taille d'un timbre-poste sur chacune de nos mains et que nous examinions ses vaisseaux sanguins au microscope, leur structure générale serait similaire d'une personne à l'autre. Toutefois, la cartographie détaillée des capillaires serait complètement différente d'une personne à l'autre.

In vivo, ces trois réseaux sont bien sûr étroitement mêlés les uns aux autres, sur le plan anatomique et fonctionnel, et tout cet exercice de séparation n'est qu'une fantaisie pratique (tableau A1.3 et voir fig. A1.58).

Tableau A1.3

Résumé des réseaux de communication holistiques

Variable	Neuronal	Liquidien	Fibreux
Tous des réseaux Tous tubulaires			
Type de tube	Unicellulaire (neurone)	Multicellulaire (capillaire)	Produits cel
Information	Codée numériquement/binaire	Chimique	Mécanique (
Fonction	Stimulation de l'environnement	Équilibre du milieu (mer intérieure)	Organisatio
Métaphore cellulaire	Métanoyau	Métacytoplasme	Métamembr
Vitesse de transmission	Secondes	Minutes/heures	1. Vite (tra 2. Jour (aju
Élément	Temps	Matière	Espace
Conscience	Mémoire temporelle	Mémoire émotionnelle	Systèmes de

Le tableau résume l'information véhiculée par les trois réseaux holistiques de communication. Il peut bien sûr y avoir des exceptions et des oppositions à ces généralisations, mais l'idée globale demeure. La dernière ligne (quel type de conscience est maintenu dans chaque système) est pure spéculation de la part de l'auteur, fondée sur son observation empirique et son expérience. Elle constitue un prétexte pour sortir des limites de la conscience attribuée au seul cerveau et y ajouter les concepts de globalité du système nerveux, les concepts chimiques du système liquidien, les concepts en trois dimensions du cristal liquide semi-conducteur du réseau du tissu conjonctif.

Les trois sont faits de tubes

Nous pouvons également noter que les unités de ces réseaux sont toutes tubulaires. Le tube cylindrique est une forme biologique

fondamentale – tous les organismes multicellulaires primaires avaient une forme essentiellement tubulaire, un toroïde allongé qui se trouve encore au centre même de tous les animaux supérieurs [142]. Chacun de ces systèmes de communication est également construit autour d'unités tubulaires (fig. A1.56). (Ces tubes ne limitent pas l'utilisation d'autres tubes dans le corps, bien sûr : le système digestif est un tube, la moelle spinale est un tube, ainsi que les bronchioles, les néphrons du rein, le conduit cholédoque et les autres canaux glandulaires – ils sont littéralement partout.)

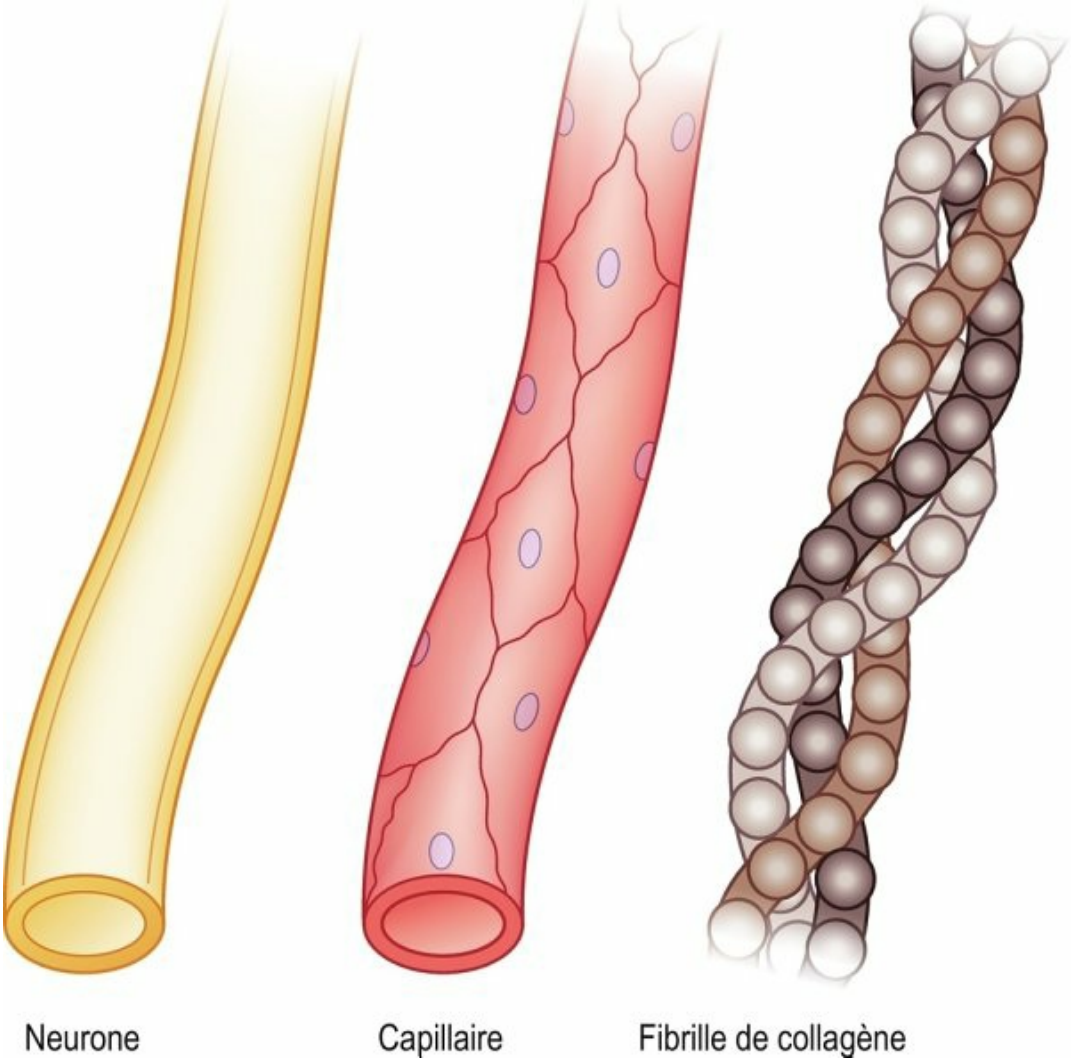

FIG. A1.56 Chacun des principaux réseaux de communication du corps est composé de sous-unités

tubulaires. Les nerfs sont des tubes unicellulaires, les capillaires des tubes multicellulaires et les tubes des fibres de collagène sont des produits cellulaires, tissés par les fibroblastes.

Le neurone est un tube unicellulaire, qui maintient un déséquilibre entre les ions sodium à l'extérieur du tube et les ions potassium à l'intérieur jusqu'à ce qu'un pore s'ouvre dans la membrane sous l'effet d'un potentiel d'action. Le capillaire est un tube multicellulaire contenant du sang, avec des parois de cellules épithéliales, qui contient le flux des hématies tout en permettant la diffusion du plasma et la fuite de leucocytes. L'unité de base du réseau fascial est une fibrille de collagène, qui n'est pas cellulaire comme les deux autres, mais plutôt un produit de la cellule. Sa forme moléculaire est toutefois elle aussi tubulaire, une triple hélice (comme une corde à trois brins). Certains ont suggéré que ce tube a également un centre creux, mais des recherches approfondies pour déterminer si cela est vrai et si quelque chose s'écoule au travers de ce minuscule tube sont nécessaires [143]. En résumé, si tous ces réseaux sont tubulaires, la structure des tubes n'est pas identique.

Leurs dimensions sont aussi différentes. Les axones des « tubes » nerveux ont un diamètre compris entre environ 1 µm et 20 µm [144], tandis que celui des capillaires varie de 2 à 7 µm [145]. Le « tube » de collagène est beaucoup plus petit, chaque fibre mesurant seulement 0,5 à 1,0 µm de diamètre, mais il est très long et ressemble à un câble [146]. Si une corde à trois brins – une triple hélice comme la fibre de collagène – avait 1 cm d'épaisseur, elle devrait mesurer plus d'un mètre de long pour correspondre aux proportions d'une molécule de collagène.

Les trois véhiculent une information

Même si ces réseaux communiquent, l'information véhiculée diffère. Le réseau nerveux véhicule une information codée, habituellement sous forme binaire : marche ou arrêt. La loi de Starling stipule que soit les stimuli envoyés à un nerf atteignent un certain seuil et permettent au nerf de décharger, soit le seuil n'est pas atteint et le nerf reste au

repos [147]. Le système nerveux, en d'autres termes, fonctionne en modulation de fréquence (FM) et non en modulation d'amplitude (AM). Un bruit fort n'entraîne pas un potentiel d'action plus important le long du nerf crânien VIII ; il en génère simplement davantage – ce que le lobe temporal interprète comme un bruit plus fort. Mais quelle que soit l'information envoyée, elle est codée sous forme de « points et tirets » et doit être correctement décodée.

À titre d'exemple de la limite de ce codage, pressez la paume de votre main contre le globe oculaire de votre œil fermé jusqu'à ce que vous « voyiez » une lumière. Y avait-il de la lumière ? Non, la pression a simplement stimulé le nerf optique. Le nerf optique va en direction d'une partie du cerveau qui ne peut interpréter les signaux entrants que comme étant de la lumière. Par conséquent, le signal « pression » a été décodé de manière erronée comme « lumière ». Le célèbre et regretté neurologue Oliver Sacks a publié une série d'ouvrages décrivant de manière détaillée de nombreux exemples d'affections dans lesquelles le système neurologique « trompe » son propriétaire en lui faisant voir, sentir ou croire que le monde est quelque chose de différent que ce qu'il apparaît aux autres. L'un de ses ouvrages moins célèbres relate son expérience personnelle d'amnésie sensorimotrice si intéressante pour le thérapeute manuel ou le thérapeute par le mouvement, *A Leg to Stand On* (*Sur une jambe*) [148].

Le réseau circulatoire véhicule l'information chimique tout autour du corps dans un milieu liquide. Les innombrables échanges de substance réellement physiques (par opposition aux informations codées véhiculées par le système nerveux) s'effectuent au travers de ces plus anciens conduits.

Il est clair que ces deux systèmes fonctionnent harmonieusement dans l'organisme vivant et la différence entre les deux types d'information véhiculée s'explique facilement. Si je veux porter un verre à ma bouche, je peux concevoir cette idée dans mon cerveau (stimulé peut-être par la soif, peut-être par ma gêne lors d'un premier rendez-vous par exemple), la transformer en un code de points et tirets, envoyer ce code qui va descendre le long du rachis, traverser le plexus brachial et atteindre mon bras. Si une agence de sécurité

quelconque interceptait ce message à mi-chemin entre les deux, le signal réel n'aurait aucun sens – ce serait juste une série de permutations marche/arrêt, comme dans le code Morse. À la jonction neuromusculaire, le message est décodé en une signification précise – et les muscles concernés se contractent en fonction de la séquence codée.

Mais supposons que, pour exécuter la commande du système nerveux, les mitochondries de ce muscle aient besoin de plus d'oxygène. Il m'est impossible, même si je pouvais concevoir cette idée dans mon cerveau, d'encoder un signal qui pourrait être décodé quelque part en aval du système nerveux sous forme de molécule d'oxygène. En revanche, il est nécessaire que la vraie molécule d'oxygène soit captée dans l'air par le surfactant qui tapisse l'épithélium de l'alvéole, qu'elle traverse cette couche superficielle, située au-dessus de l'espace interstitiel et de la couche de tissu conjonctif, qu'elle traverse la paroi capillaire alvéolaire, qu'elle « nage » dans le plasma jusqu'à trouver une hématie, traverse la membrane de cette hématie et s'accroche elle-même à une molécule d'hémoglobine à l'aspect hirsute, chemine avec cette hématie jusqu'au bras, se détache elle-même de l'hémoglobine puis s'échappe de l'hématie, passe avec le plasma au travers de la paroi capillaire, passe entre les fibres et la substance fondamentale dans l'espace interstitiel et se fraie un chemin au travers de la membrane de la cellule en question pour finalement entrer dans le cycle de Krebs qui me permettra de lever le bras. Aussi complexe que cette série d'événements puisse paraître, elle se déroule dans votre corps des millions et des millions de fois chaque minute.

Ces systèmes ont des corrélats sociaux, qui peuvent également servir à illustrer les fonctions différentes des réseaux neuronal et circulatoire. Il est de plus en plus courant, dans notre société, de coder les données sous une forme impossible à reconnaître et de les décrypter à l'autre extrémité. Si cet ouvrage est une forme primitive d'un tel codage, les appels téléphoniques, les webinaires et Internet en sont un meilleur exemple. Ma fille vit loin de moi ; lorsque je lui écris « Je t'aime » dans un e-mail, ce message est transformé en un motif

d'électrons qui n'a aucune ressemblance avec le message lui-même et qui n'aurait aucun sens pour quiconque l'intercepterait en cours de route. À l'autre extrémité, une machine décode les électrons et les rétablit en un message avec un sens qui, je l'espère, va amener un sourire. Cette image est très proche de la façon dont le réseau nerveux coordonne perception sensorielle et réaction motrice.

Si, en revanche, un e-mail ou un appel téléphonique ne suffit pas, mais qu'elle a besoin d'une véritable étreinte, je dois monter dans la petite « cellule sanguine » qu'est ma voiture et voyager le long des « capillaires » que sont les routes et les « artères » que sont les voies aériennes jusqu'à atteindre la proximité physique qui permet une étreinte véritable et non virtuelle. C'est ainsi que le réseau liquidien circulatoire fonctionne pour assurer un échange chimique direct.

Le troisième système, le système fascial, véhicule l'information mécanique – l'interaction de la tension et de la compression – le long du réseau fibreux, des protéoglycanes collants et même au travers des cellules elles-mêmes (vidéo 4.9 ). Vous noterez que nous ne parlons *pas* ici des faisceaux musculaires, des organes tendineux de Golgi et d'autres récepteurs à l'étirement. Ces organes sensoriels proprioceptifs sont la façon dont le système nerveux s'informe, dans son codage habituel, sur ce qui se passe dans le réseau myofascial. Le système fibreux a une façon bien plus archaïque de se « parler » : par simples tractions et poussées, en communiquant le long du fascia et de la substance fondamentale, d'une fibre à l'autre et d'une cellule à l'autre, directement (fig. A1.57) [149].

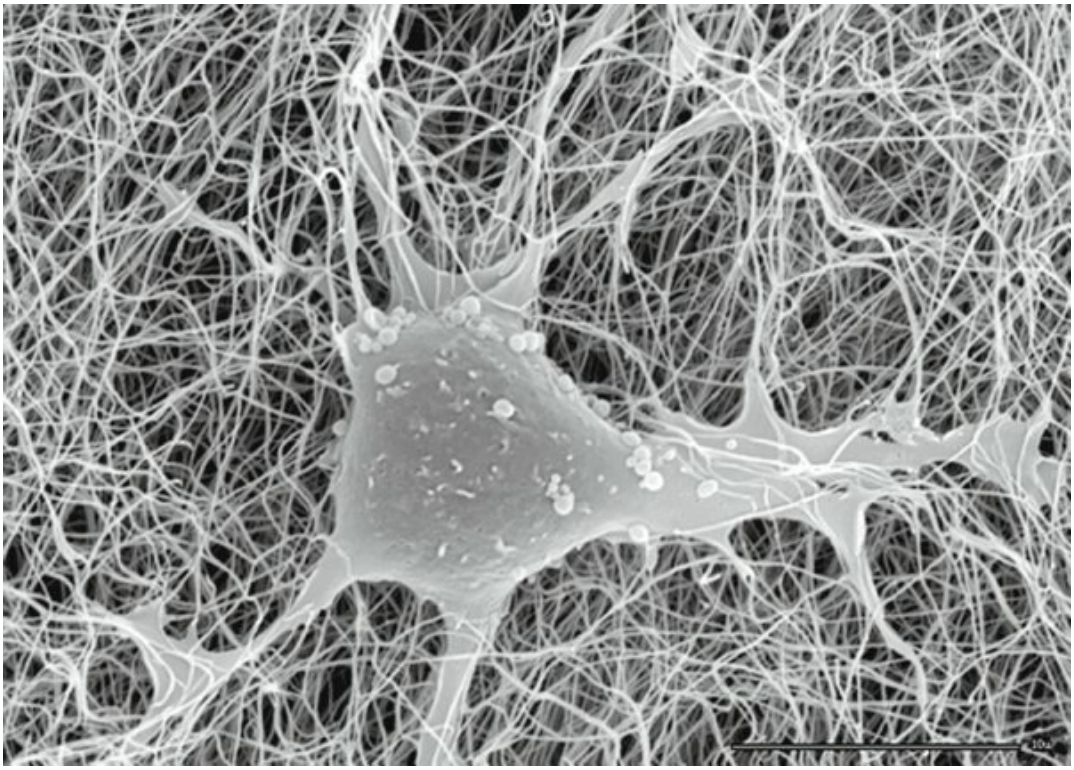

FIG. A1.57 **Le tissu conjonctif forme un syncytium – une continuité de cellules et de fibres intercellulaires – dans lequel les cellules peuvent exercer une tension dans l'ensemble du réseau de la MEC (voir aussi fig. A1.25).**
(Reproduit avec l'autorisation de Jiang H, Grinnell F. American Society for Cell Biology ; 2005.)



vidéo 4.9 Ligne Fonctionnelle ipsilatérale

La transmission biomécanique de l'information mécanique a été moins étudiée que la communication neuronale ou circulatoire, mais son importance est évidente [150]. Nous reviendrons plus loin sur ses particularités dans le paragraphe sur la tenségrité. Pour l'heure, notons que les méridiens myofasciaux des *Anatomy Trains* sont simplement certaines voies courantes pour ce type de communication par la traction.

La traction sur le réseau fascial se transmet dans l'ensemble du système comme un accroc dans un pull ou une poussée dans un coin de hamac vide et tissé. Cette transmission se déroule principalement au-dessous de notre niveau de conscience mais, grâce à elle, nous créons une forme intériorisée, enregistrée dans le cristal liquide du tissu conjonctif, un motif reconnaissable de posture et d'« *acture* » (définie comme la « posture en action » – nos modes d'action caractéristiques – par Feldenkrais [40]), que nous avons tendance à conserver à moins qu'il ne soit remanié, pour le meilleur ou pour le pire.

De même que le type d'information véhiculée, le timing de la communication au sein de ces systèmes diffère également. Le système nerveux est largement considéré comme le plus rapide, fonctionnant en millisecondes ou secondes à des vitesses de 10 à 270 km/h – mais

pas comme l'électricité à la vitesse de la lumière [147]. Le message neuronal le plus lent, la douleur pulsatile, chemine le long de nerfs minuscules à environ un mètre par seconde ; il lui faudrait donc environ 2 secondes pour aller de l'orteil qu'un homme de grande taille vient de se cogner jusqu'à son cerveau. D'autres messages sont transmis plus rapidement, mais malgré tout à une vitesse du même ordre – le temps de réaction d'un pratiquant d'art martial entraîné est de 1/30e de seconde entre la réception d'un stimulus et le début d'une réponse sous forme de mouvement. Cela est proche du temps de réaction d'un simple arc réflexe comme celui du réflexe rotulien.

Le système circulatoire fonctionne sur une échelle de temps plus lente. La plupart des hématies reviennent vers le cœur toutes les 90 secondes en temps normal [147]. Malgré l'image récurrente véhiculée par le cinéma d'un KO médicamenteux instantané, les médicaments injectés mettront quelques minutes à atteindre le cerveau. Le taux de nombreuses substances chimiques dans le sang (par exemple les taux de sel et de sucre) fluctue sur des cycles de plusieurs heures, de sorte que nous pouvons situer le rythme moyen de réponse de ce système entre quelques minutes et quelques heures. Bien sûr, de nombreux rythmes liquidiens évoluent sur des échelles plus lentes – de la pulsation lente de la « grande marée » du système crânien jusqu'au cycle de 28 jours du système menstruel.

Le système nerveux et les systèmes liquidiens se sont développés en parallèle, à la fois chez l'individu et dans notre espèce, de sorte que les séparer est un exercice purement analytique. La distinction reste toutefois utile.

Le timing du système fascial est intéressant en cela qu'il a deux rythmes ; tout du moins, deux rythmes qui nous intéressent. D'une part, le jeu de la tension et de la compression se diffuse dans le corps sous forme de « vibration » mécanique cheminant à la vitesse du son. Cela correspond à peu près à 1100 km/h, ce qui est trois fois plus rapide que dans le système nerveux. Donc, contrairement aux idées reçues, le réseau fibreux communique plus rapidement que le système nerveux. On peut s'en rendre compte si l'on passe d'une pièce à une autre sans avoir fait attention à la marche 2 cm plus bas. Le système

nerveux, qui ajuste les ressorts des muscles récepteurs au niveau attendu du sol, n'est pas préparé au choc brutal qui se produit ; celui-ci est alors presque entièrement absorbé par le système fascial, et ce en une fraction de seconde. Nous reprendrons le mécanisme de cette communication immédiate dans le paragraphe sur la tenségrité ; pour l'heure, notons que le moindre changement des forces mécaniques est « remarqué » et communiqué le long du tissu du réseau fibreux.

D'autre part, la vitesse à laquelle ce système répond par une compensation dans l'ensemble du corps structurel est beaucoup plus lente. Les « *bodyworkers* structurels[1] » trouvent souvent que les douleurs cervicales de l'année en cours proviennent des douleurs dorsales de l'année précédente, elles-mêmes dues à un problème sacro-iliaque remontant à trois années, qui repose lui-même sur une tendance aux entorses récurrentes de la cheville gauche. Un recueil soigneux des antécédents est toujours nécessaire lorsqu'on travaille sur le système fibreux car des incidents même mineurs peuvent avoir des répercussions à distance, en temps et en localisation, de l'incident initial.

Ces modes de compensation, avec souvent une fixation dans le myofascia à distance du site de la douleur, sont le pain quotidien des praticiens de l'Intégration Structurelle. « Si vous pensez que c'est là, ça ne l'est pas » était l'un des aphorismes d'Ida Rolf. Un autre : « Si vos symptômes s'améliorent, tant pis pour vous ». Son objectif était de résoudre les modes de compensation et pas simplement d'éradiquer les symptômes, qui auraient ensuite tendance à ressurgir des mois voire des années plus tard sous une autre forme.

Par exemple, une femme d'âge moyen est venue me voir à mon cabinet il y a quelque temps, se plaignant de douleurs du côté droit du cou. Étant employée de bureau, elle était sûre que les douleurs étaient liées à son poste de travail sur ordinateur et à la « tension répétitive » de la saisie sur clavier et de l'utilisation de la souris. Elle était passée par toute la gamme des traitements, ayant vu un chiropracteur, un kinésithérapeute et un massothérapeute. Chacune de ces méthodes lui avait procuré un soulagement temporaire, mais « dès que je recommence à travailler, ça revient ».

Face à une situation comme celle-ci, il y a deux « causes » possibles : celle proposée, selon laquelle le travail est à l'origine du problème, ou, à l'inverse, qu'une autre zone de la morphologie de la patiente ne supporte pas la nouvelle position exigée par son poste de travail. En examinant cette femme (au moyen de la méthode d'examen présentée dans le chapitre 11), nous avons trouvé que sa cage thoracique s'était déplacée vers la gauche, affaiblissant le soutien de l'épaule droite (un profil similaire est représenté à la fig. 1.14). La cage thoracique s'était déplacée vers la gauche pour retirer du poids au pied droit. Le pied droit ne prenait plus sa part du poids depuis un léger accident de ski ayant impliqué la face médiale du genou 3 ans plus tôt. Le schéma complet était désormais intégré à la toile neuromyofasciale.

En travaillant manuellement sur les tissus (guéris depuis longtemps, mais dont l'intégration n'était pas encore effective) du genou et de la jambe, puis avec les muscles carré des lombes, iliocostal et autres haubans de position de la cage thoracique, nous avons réussi à soutenir l'épaule droite grâce aux structures inférieures, de manière à ce qu'elle ne soit plus « suspendue » au cou. La femme a pu reprendre souris et clavier sans résurgence de son problème « lié au travail ».

En résumé, nous pouvons voir le tissu conjonctif comme une matrice formée d'un treillis de cristal semi-conducteur, vivante, réactive, qui stocke et distribue l'information mécanique. Étant l'un des trois réseaux anatomiques qui régissent et coordonnent le corps entier, la MEC peut être considérée comme une sorte de *métamembrane*, selon Deane Juhan [151]. Tout comme la membrane cellulaire est vue aujourd'hui comme enveloppant l'intérieur et la surface d'une cellule, notre métamembrane fibreuse entoure et remplit toutes nos cellules, nos tissus, nos organes et nous-mêmes. Nous développerons cette idée de manière plus détaillée dans le paragraphe sur l'embryologie.

Tous les systèmes sont enchevêtrés

Bien sûr, l'examen de ces réseaux holistiques en les dissociant les uns des autres n'a été qu'une ruse analytique réductionniste – ils

interagissent et ont toujours interagi au sein de l'individu et de l'espèce, depuis la nuit des temps (fig. A1.58). Nous pourrions tout aussi bien parler d'une toile « neuromyofasciale » unique qui engloberait ces trois réseaux agissant séparément pour répondre aux changements de l'environnement (vidéo 4.9) [152]. Nous ne pouvons pas totalement séparer la communication mécanique du réseau fibreux de la communication neurologique qui doit intervenir quasi simultanément. De même, aucun de ces réseaux ne peut être considéré séparément de la chimie des liquides qui apporte la nourriture indispensable à leur fonctionnement. En fait, tout système biologique est essentiellement un système de chimie des liquides, et donc en lien avec un écoulement.

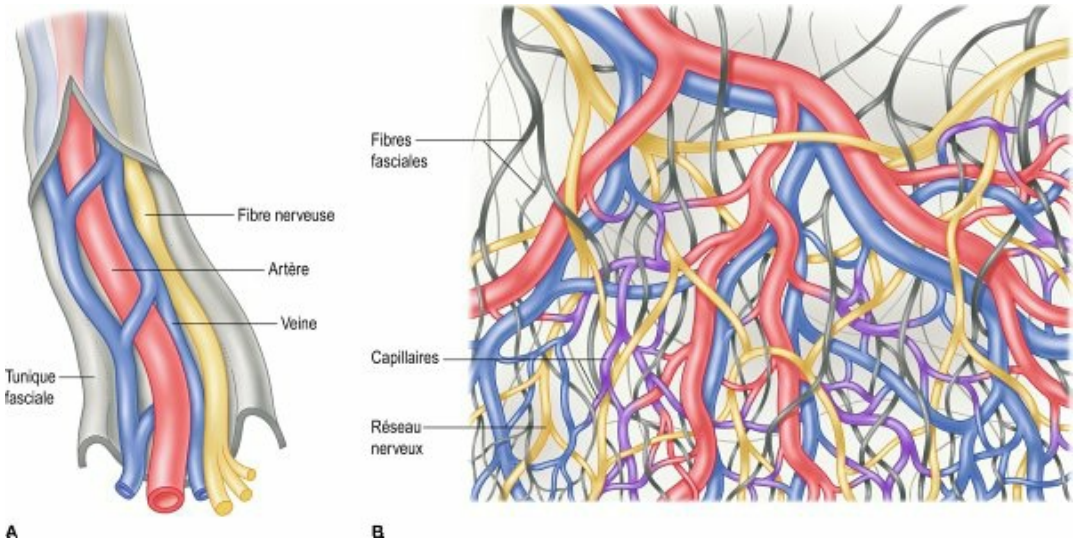

FIG. A1.58 Les systèmes neuronal, vasculaire et fascial cheminent en parallèle dans les paquets vasculo-nerveux (A) qui se prolongent des viscères jusque dans les membres et les récessus plus éloignés du corps, le tissu conjonctif et le tissu neuronal traçant la voie. Cependant, lorsque ces systèmes parviennent à destination, ils se répandent dans les trois réseaux entremêlés occupant tous le même espace (B).

Poursuivons cette métaphore et considérons que chaque système dispose d'un ensemble d'« ambassadeurs » qui circulent dans les deux sens et qui ont la capacité de modifier l'état des autres systèmes et de les tenir informés mutuellement (fig. A1.59). Les hormones et neurotransmetteurs informent le réseau circulatoire de ce que le réseau nerveux « pense » ; les neuropeptides et les autres substances chimiques de type hormonal tiennent le système nerveux au courant de ce que le système circulatoire « ressent ». Le réseau circulatoire alimente en protéines le réseau fibreux et maintient la turgescence à l'intérieur des poches du système de pression du corps ; le réseau fibreux guide l'écoulement des liquides, l'autorisant et le limitant pour le meilleur ou pour le pire, comme nous l'avons décrit ci-dessus. Il affecte également le tonus des myofibroblastes au travers de la chimie des liquides, comme nous l'avons noté.

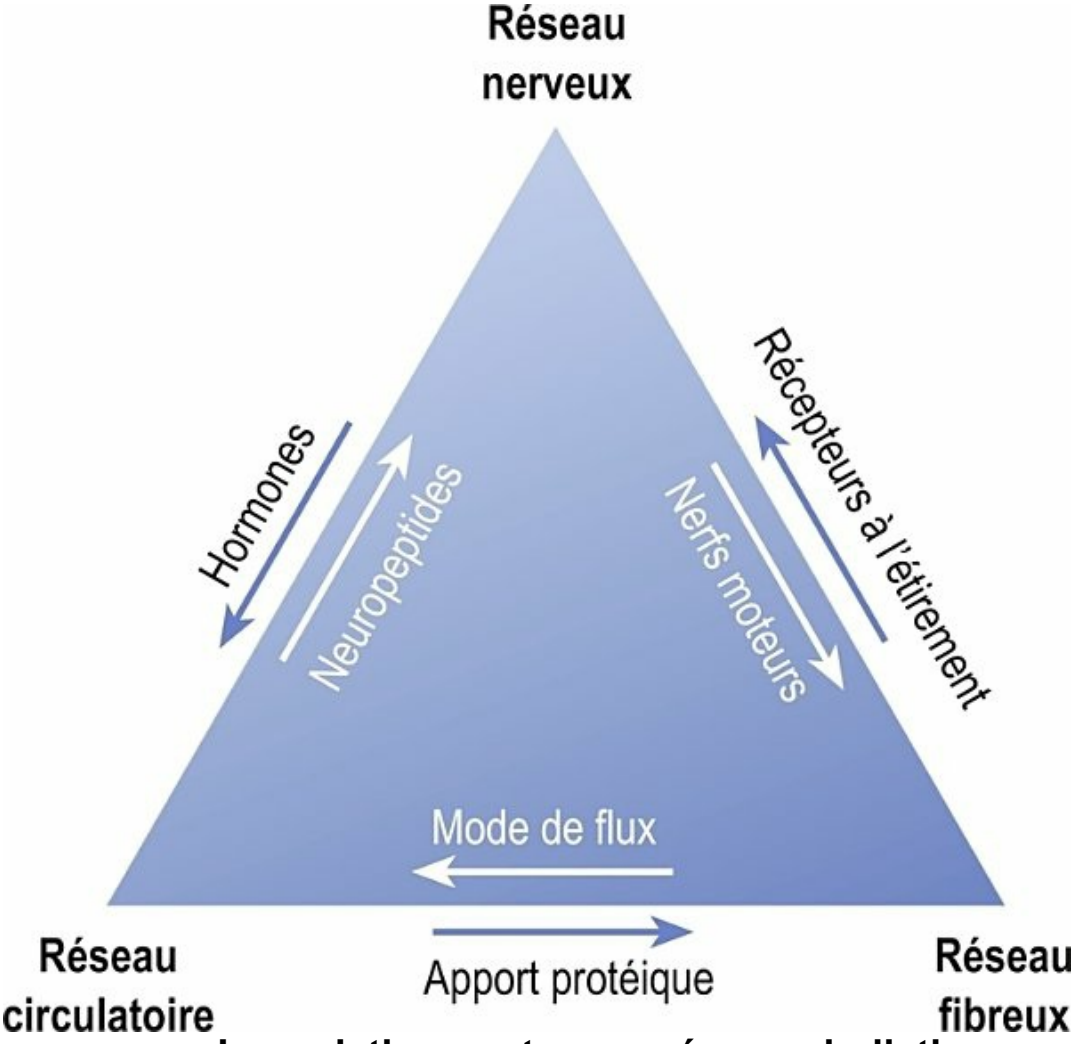

FIG. A1.59 Les relations entre ces réseaux holistiques sont complexes. Chacun des réseaux a des « ambassadeurs » auprès des autres réseaux afin de modifier leur état et de tenir les systèmes informés entre eux et inter-régulés.

Le système nerveux alimente le système fibreux grâce aux nerfs moteurs qui modifient le tonus des muscles. L'élément de ce trépied peut-être le plus intéressant pour le clinicien est l'ensemble des mécanorécepteurs qui ramènent l'information du réseau fascial jusqu'au système nerveux (voir les paragraphes sur la proprioception et l'intéroception ci-dessus). Ce réseau fascial est l'« organe sensoriel » le plus important du corps, éclipsant même les yeux ou les oreilles par sa riche diversité et le très grand nombre de récepteurs,

principalement des récepteurs à l'étirement [153].

Ces nerfs sensitifs sont fréquemment plus nombreux que leurs compatriotes moteurs dans n'importe quel nerf périphérique, avec pratiquement un ratio de 3 pour 1. Ils recueillent et transmettent l'information relative aux changements d'étirement, de charge, de pression, de vibration et de force tangentielle (de cisaillement). Les terminaisons nerveuses libres sont particulièrement intéressantes en ce qu'elles sont les plus abondantes (elles sont souvent retrouvées à l'intérieur de l'os), elles sont connectées aux fonctions intéroceptives et autonomes telles que la vasodilatation et elles peuvent fonctionner comme mécanorécepteurs ou comme nocicepteurs (douleur) [154].

De toute évidence, le système nerveux est hautement réactif et peut modifier le tonus musculaire en réponse aux signaux. Nous avons vu précédemment comment le système fascial a ses propres réponses (généralement plus lentes) aux changements mécaniques. Ces réponses enchevêtrées, comme elles le sont toujours chez une personne vivante, montrent la riche diversité des modes d'intervention en direction du corps fibreux lui-même ou de la toile neurologique intégrée.

Appliquer la médecine 3D

Pour mettre en évidence comment la médecine 3D aborde cet enchevêtrement des trois systèmes, voici un exemple : la personne qui entre en dépression, pour quelque raison que ce soit, exprimera généralement ce sentiment sous forme somatique par un blocage à l'expiration ; elle apparaît alors aux yeux de l'observateur comme ayant la poitrine creusée et un mouvement incomplet des côtes vers le haut à l'inspiration. À l'inverse, il est rare qu'une personne avec la poitrine haute et en avant se promène en disant : « Je suis tellement déprimé(e) ».

La posture dépressive peut débuter par une prise de conscience de sa propre image, par opposition au monde, qui induit culpabilité, douleur ou anxiété, et qui s'exprime rapidement par le biais du système moteur sous forme de tension chronique. Cette tension chronique est intégrée après un certain temps par le système fascial, se

propageant souvent au corps entier – les tensions dans le thorax nécessitent une compensation au niveau des membres inférieurs, du cou et des épaules ainsi que dans les côtes et les systèmes de pression de la cavité ventrale. La diminution de la respiration crée à son tour un équilibre chimique différent dans le sang et les liquides corporels, avec une baisse des taux d'oxygène et une augmentation des taux de cortisol. La simple modification du taux de recapture de la sérotonine par des antidépresseurs (abord médical matériel ou pharmacologique) ou l'évolution de la perception interne de l'estime de soi s'avère ne pas être totalement efficace pour changer ce mode de fonctionnement, car ce mode s'inscrit dans un rituel de mouvement, un « ensemble » du réseau fascial.

Dans la médecine moderne, les aspects neuronaux et chimiques de ces modes de fonctionnement sont souvent considérés, tandis que la prise en charge du corps dans sa globalité en tant que « médecine 3D » est trop souvent ignorée. Un traitement efficace prend en compte les trois systèmes, mais chaque méthode de traitement a tendance à en favoriser un par rapport à tous les autres. Le vieil adage dit : « Si votre main est un marteau, tout objet ressemble à un clou ». Quel que soit l'outil que nous utilisons pour intervenir, nous ferions bien de nous souvenir de ces trois systèmes holistiques de communication et de leur dominance relative au sein de chaque individu.

La prise en compte du système fibreux en tant que branche du « gouvernement » physiologique au même niveau que les autres pour trouver quelles sont les affections qui ont une composante répondant à la médecine 3D (c'est-à-dire liée au corps fibreux) comblerait le fossé qui existe depuis les 400 dernières années d'anatomie et de physiologie.

Embryologie/morphologie fasciale/théorie du feuillet double[2]

Interrogé par la BBC pour savoir si les études menées tout au long de sa vie « lui avaient appris quelque chose sur l'esprit du Créateur », le célèbre naturaliste britannique J.B.S. Haldane avait répondu : « Eh

bien oui, il a un penchant immodéré pour les coléoptères ». (Haldane était si content de cette réponse qu'il s'est arrangé pour qu'on lui pose la même question un bon nombre de fois de manière à pouvoir se réjouir et réjouir les autres avec des variations mineures de la réponse.)

L'anatomiste moderne, à qui l'on poserait la même question, ne pourrait que répondre : « un penchant immodéré pour le feuillet double ». Des enveloppes à deux couches sont si souvent présentes dans l'anatomie du tissu conjonctif, issues bien souvent de l'embryologie, que cela mérite un bref aparté avant de revenir à leur pertinence dans le concept d'*Anatomy Trains*. Tout en fouillant dans l'embryologie, nous saisissons également l'occasion de signaler quelques-unes des étapes les plus importantes du développement du réseau fascial en général.

Chaque cellule est enveloppée d'un feuillet double (fig. A1.60), le cœur et les poumons sont tous deux entourés d'un feuillet double, l'abdomen est entouré d'un feuillet double et le cerveau est entouré au moins d'un feuillet double, si ce n'est d'un feuillet triple. L'argument de cette section est que cela vaut la peine de considérer aussi le système musculosquelettique comme un système entouré d'un feuillet double.

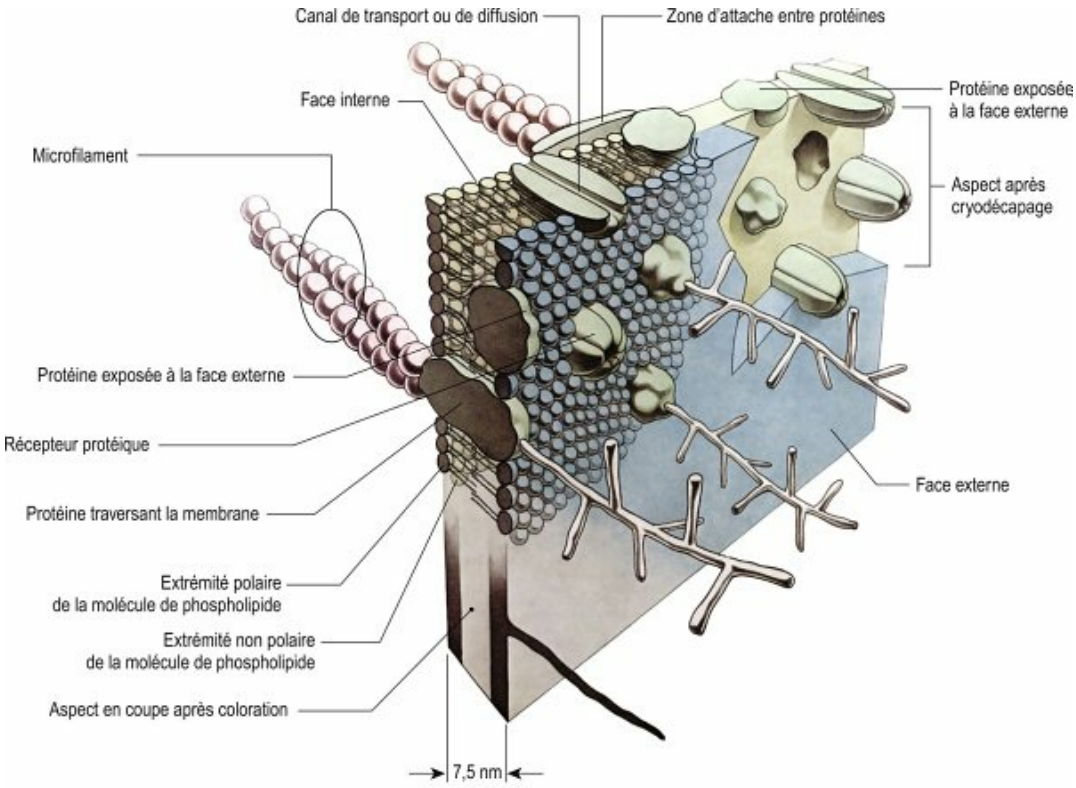

FIG. A1.60 La membrane bicouche de la cellule constitue le modèle original de l'image de feuillet double, qui se répète encore et encore en macro-anatomie. (Reproduit avec l'aimable autorisation de Williams, 1995.)

Si nous en revenons aux tout débuts, nous voyons que l'ovocyte, avant même d'être expulsé du follicule ovarien (fig. A1.61), est entouré du feuillet double formé de la thèque interne et de la thèque externe [155]. Une fois libéré, comme la plupart des cellules, il est entouré d'une membrane bicouche de phospholipides, qui agit comme un feuillet double autour du contenu de la cellule.

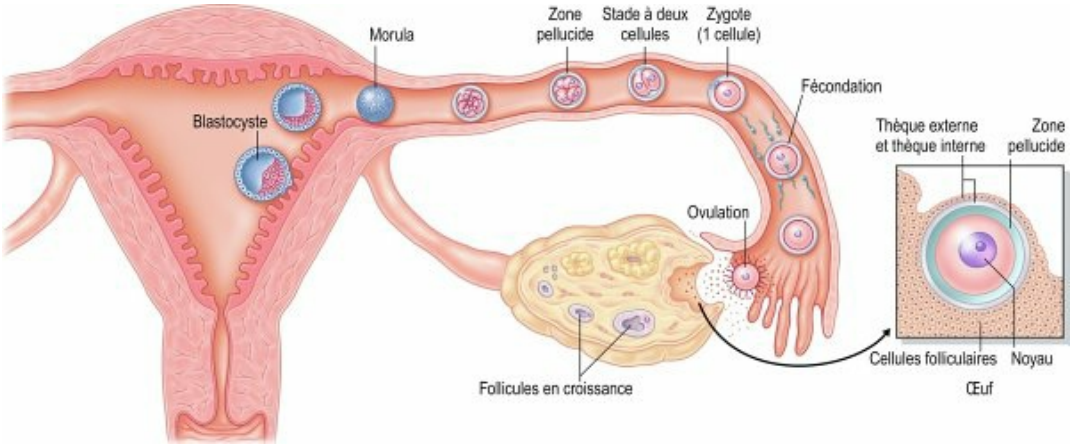

FIG. A1.61 La zone pellucide muqueuse entoure l'ovocyte et se prolonge sous forme de membrane organique autour de la morula et du blastocyste jusqu'à ce qu'elle s'amincisse et se désintègre à la fin de la première semaine du développement embryonnaire à mesure que la blastosphère s'étend, se différencie et se prépare à l'implantation.

L'ovocyte expulsé du follicule au moment de l'ovulation est ensuite entouré d'une autre membrane, un revêtement translucide de gel de mucopolysaccharides appelé zone pellucide (voir fig. A1.62), un glycocalyx particulièrement épais que doit traverser le spermatozoïde avant d'atteindre la membrane de l'ovule. Si nous retenons l'image darwinienne classique de la fécondation, la victoire revenant au spermatozoïde le plus agressif et nageant le plus vite, le fait est qu'entre 50 et 1000 des spermatozoïdes les plus rapides se cognent inutilement la tête contre la zone pellucide, se faisant là des cicatrices sur la tête avec la hyaluronidase (et mourant) jusqu'à ce qu'un lambin chanceux arrive, entre en contact avec la membrane plasmique elle-même et soit accepté par l'ovule pour réaliser la véritable fécondation.

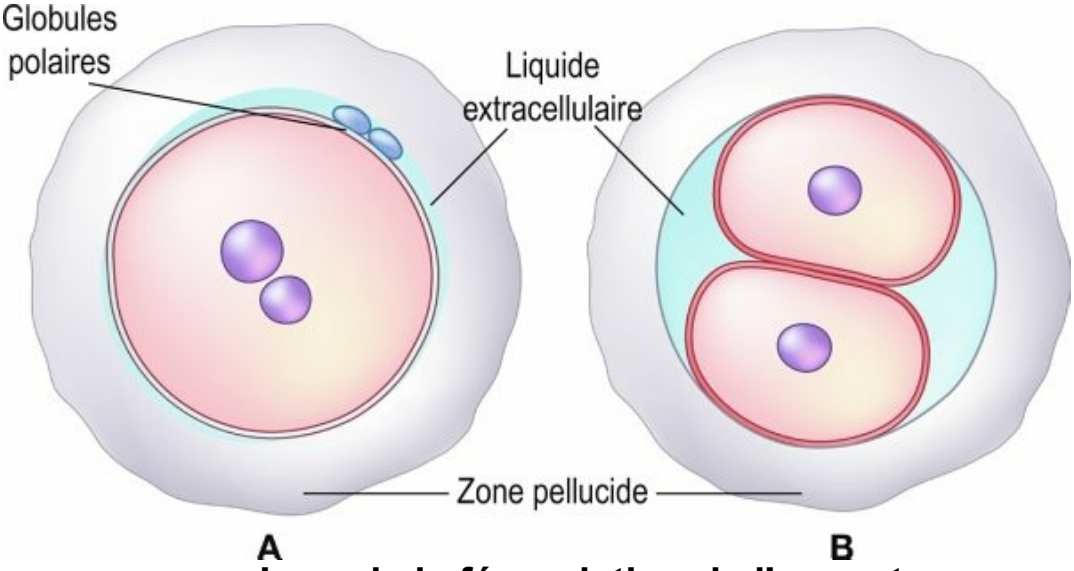

FIG. A1.62 Lors de la fécondation de l'ovocyte, sa membrane et la zone pellucide gluante entourent le même espace (A). Lors de la première division cellulaire, l'organisme à deux cellules est maintenu en place par la *métamembrane* de la zone pellucide (B). La zone pellucide persiste en tant que limite organique jusqu'au stade blastocyste.

Lorsque l'œuf fécondé se divise, c'est cette zone pellucide qui contient le zygote (fig. A1.62A). La taille gigantesque de l'œuf originel lui permet de se diviser encore et encore au sein de la zone pellucide et chaque groupe successif de cellules occupe à peu près le même espace que la grosse cellule d'origine. Ainsi, cette coquille de « substance fondamentale » autour du zygote constitue la première *métamembrane* de l'organisme. Il s'agit du premier des tissus conjonctifs à subir cette transformation, rejoint plus tard par les éléments fibrillaires de la réticuline et du collagène (vidéo 1.1).

Cet exsudat est l'environnement organique initial et la membrane organique originelle.



vidéo 1.1 Embryologie fasciale

Lors de la première division, une petite quantité de cytoplasme s'échappe des deux cellules filles, formant un mince film de liquide autour d'elles ainsi qu'entre les cellules et la zone pellucide (fig. A1.62B) [156]. C'est la première manifestation de la matrice liquide, le liquide lymphatique ou interstitiel qui sera le principal milieu d'échange pour la communauté de cellules de l'organisme.

À noter également que si la cellule unique est organisée autour d'un point, l'organisme à deux cellules est organisé autour d'une ligne reliant les deux centres des cellules. Le zygote précoce va alterner entre ces deux possibilités : l'organisation autour d'un point, puis autour d'une ligne. Par ailleurs, l'organisme à deux cellules est semblable à deux ballons (deux systèmes pressurisés) poussés ensemble, de sorte que leur paroi est un diaphragme à double couche, une autre forme familière tout au long de l'embryogenèse.

Les cellules continuent à se diviser, créant une morula de 50 à 60 cellules (comme une grappe de mûres) toujours à l'intérieur de la zone pellucide (voir fig. A1.61). Au bout de 5 jours, la zone pellucide s'est amincie et a disparu, et la morula se dilate pour former une blastosphère (fig. A1.63), une sphère ouverte de cellules (qui fait ainsi écho, par sa forme, à la sphère originelle de l'œuf).

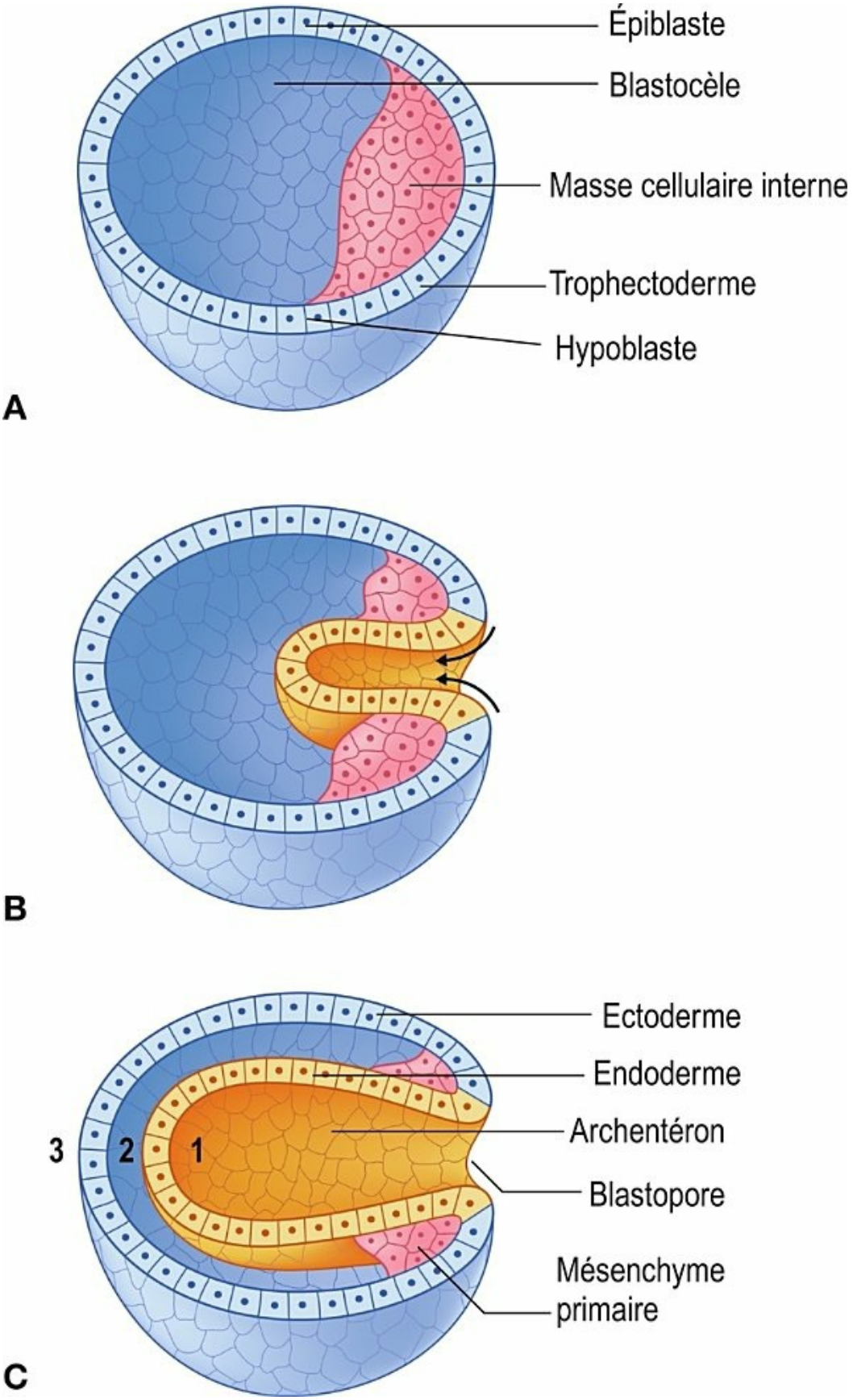
Épiblaste
Blastocèle
Masse cellulaire interne
Trophectoderme
Hypoblaste
A
B
Ectoderme
Endoderme
Archentéron
Blastopore
Mésenchyme primaire
3
2
1
C

FIG. A1.63 Le premier mouvement autonome de référence de l'embryon consiste à plier la blastosphère sur elle-même pour former un feuillet double, qui relie l'épiblaste et l'hypoblaste au sein de la membrane bilaminaire. Ce mouvement produit le premier feuillet double.

Au cours de la 2e semaine du développement, cette blastosphère s'invagine sur elle-même pendant la gastrulation (fig. A1.63B). La gastrulation est un processus étonnant au cours duquel certaines cellules dans un « coin » de la sphère envoient des pseudopodes qui se fixent à d'autres cellules, puis, en s'enroulant dans les extensions, créent d'abord une fossette, ensuite un cratère et, pour finir, un tunnel qui forme une couche interne et une couche externe de cellules (fig. A1.63C) [157]. C'est la forme de feuillet double basique, une chaussette à moitié retournée à l'envers ou un bonnet à deux couches. À noter que cette ancienne forme de type tunique crée trois espaces potentiels :

1. l'espace à l'intérieur du feuillet interne ;
2. l'espace entre le feuillet interne et le feuillet externe ;
3. l'environnement au-delà du feuillet externe.

Si la « bouche » de la structure est ouverte, alors il y a peu de différence entre l'espace 1 et l'espace 3, mais si le sphincter de la bouche est fermé, il y a trois zones distinctes séparées par les deux feuillets.

Cette inversion aboutit aux feuillets doubles, l'amnios et le sac vitellin, avec le disque trilaminaire familier de l'ectoderme, du mésoderme et de l'endoderme pris en sandwich entre les deux (fig. A1.64 – notez la similitude avec la forme à deux cellules séparées par un diaphragme à la fig. A1.62B ; maintenant ce qui deviendra le bébé sera le diaphragme compris entre la « mère » (le vitellus) et le « père » (ou amnios). L'ectoderme, en contact avec le sac et le liquide amniotique, formera le système nerveux et la peau (et il est donc associé au « réseau nerveux » décrit ci-dessus). L'endoderme, en

contact avec le sac vitellin, formera les revêtements de tous nos tubes circulatoires, ainsi que les organes du tube digestif, avec les glandes (et il est la source primaire du réseau liquidien vasculaire). Le mésoderme entre les deux formera tous les muscles et tissus conjonctifs (et il est donc le précurseur du réseau fibreux), ainsi que le sang, la lymphe, les reins, la plupart des organes génitaux et les glandes corticosurrénales [157].

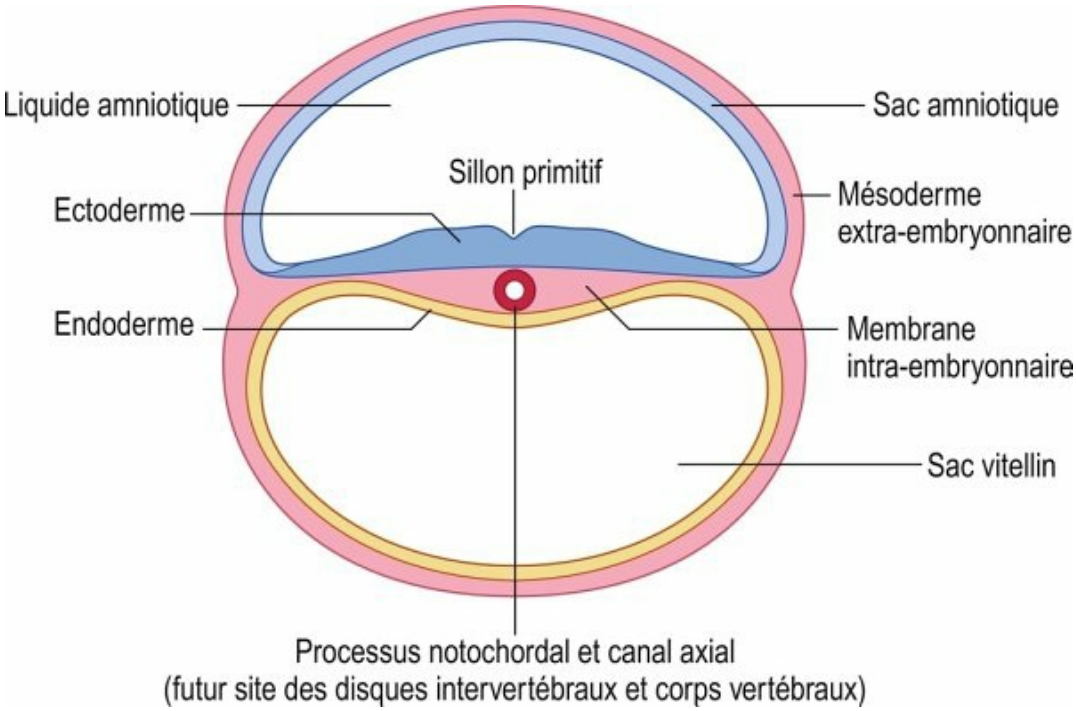

FIG. A1.64 La gastrulation, mouvement de retournement de la chaussette embryonnaire, forme le disque trilaminaire (ecto-, méso- et endoderme) entre les deux grands sacs de l'amnios et du vitellus (coupe transversale). Cette action transforme le feuillet double en un tube. À noter la similitude de forme avec la fig. A1.62B.

Formation du réseau fascial

Si nous nous écartons un moment de la notion de feuillet double pour

suivre le développement du réseau fibreux au sein de l'embryon, nous pouvons dire que cette spécialisation cellulaire initiale au sein de l'embryon est un moment très important qui intervient aux environs de la 2e semaine du développement.

Jusqu'à ce moment-là, la plupart des cellules étaient des copies conformes, peu différenciées les unes des autres ; il y avait très peu de différenciation. L'agencement spatial n'était donc pas crucial (mélanger un jeu de carte ne fait aucune différence s'il est composé de copies de la même carte). Au cours de cette période, le « gluau » muqueux entre les cellules et leurs jonctions intermembranaires avait suffi à maintenir le minuscule embryon intact (voir fig. A1.62 et A1.3). Maintenant, en revanche, avec l'augmentation de la spécialisation, il est impératif que des agencements spatiaux solides soient maintenus tout en permettant le mouvement, car l'embryon commence à croître en taille de manière exponentielle et à se replier avec une complexité inimaginable.

Si nous examinons de plus près cette couche intermédiaire, le mésoderme, nous voyons un épaississement en son milieu, au-dessous du sillon primitif, appelé la notochorde, qui finira par former le rachis – les corps vertébraux et les disques intervertébraux. Juste latéralement à la notochorde, dans le mésoderme paraxial, on trouve une portion spéciale du mésoderme appelée le mésenchyme (du grec *meso* : milieu, et *enkhuma* : infusion, jus [157]). Les cellules mésenchymateuses, qui sont les cellules souches embryonnaires pour les fibroblastes et les autres cellules du tissu conjonctif, migrent entre les cellules dans tout l'organisme pour aller peupler les trois couches (fig. A1.65). Là, elles sécrètent la réticuline (une forme immature de collagène avec des fibres très fines) dans l'espace interstitiel [158]. Ces fibres de réticuline se lient les unes aux autres, par des liaisons chimiques rappelant le Velcro®, pour former un réseau à l'échelle du corps – même si, à ce stade, le corps entier ne mesure guère que 1 mm de long.

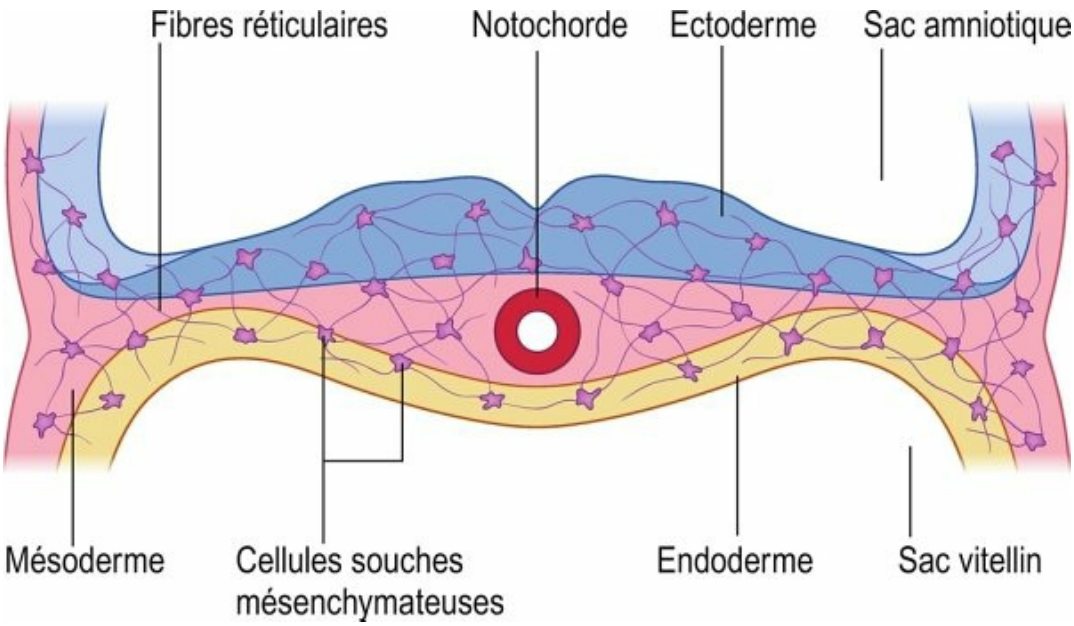

FIG. A1.65 Les cellules mésenchymateuses issues du mésoderme paraxial se dispersent dans les trois couches de l'embryon pour former le réseau réticulaire, précurseur et fondement du réseau fascial, afin de maintenir les relations spatiales entre les cellules à différenciation rapide.

Soit dit en passant, certaines de ces cellules mésenchymateuses pluripotentes sont retenues dans les tissus du corps, prêtes à se convertir pour assurer la fonction de tissu conjonctif la plus demandée. Si nous mangeons trop, elles peuvent se convertir en adipocytes pour gérer l'excédent ; si nous sommes blessés, elles peuvent devenir des fibroblastes et aider à la cicatrisation de la plaie ; ou si nous contractons une infection bactérienne, elles peuvent se convertir en leucocytes pour combattre l'infection [19]. Elles sont un parfait exemple de l'adaptabilité et de la réactivité extrême de ce système de tissu fibreux/conjonctif face à nos besoins changeants. C'est une sorte de « capacité vitale » qui peut être utilisée au fil du temps lors de maladie, de souffrance post-traumatique continue, d'inflammation, de lésions continues ou de troubles du comportement alimentaire avec accès hyperphagiques/purgatifs.

Les fibres réticulaires générées par ces cellules mésenchymateuses seront progressivement remplacées, une par une, par des fibres de

collagène, mais le fait demeure : elles sont la source de notre réseau fibreux si particulier et la justification de notre préférence pour « fascia » au singulier plutôt que « fascias » au pluriel. Même si nous pouvons, pour des raisons d'analyse, parler du fascia plantaire, du ligament falciforme, du tendon central du diaphragme, du fascia lombosacré ou de la dure-mère, chacun d'eux est une distinction que l'homme a imposée à propos d'un réseau qui est en réalité *unitaire* du sommet du crâne jusqu'aux orteils et de la naissance jusqu'à la mort. Seul un scalpel peut permettre de séparer ces parties ou toute partie spécifique de cet ensemble. Ce réseau fibreux peut s'effilocher avec l'âge, être déchiré en cas de blessure ou être divisé par le scalpel, mais la réalité fondamentale est l'unité de l'ensemble du réseau de collagène [159]. La dénomination des parties est l'une de nos activités humaines préférées et, de fait, une activité très utile tant que nous ne perdons pas de vue l'entièreté fondamentale.

Une fois établis les trois couches et le réseau de liaison du fascia, l'embryon réalise un magnifique chef d'œuvre d'auto-origami, se pliant et se repliant pour former un être humain à partir de ce simple agencement trilaminaire (fig. A1.66A). Le mésoderme rejoint l'avant depuis le centre, formant les côtes, les muscles abdominaux et le bassin, créant et soutenant le tube digestif dérivé de l'endoderme à l'intérieur (fig. A1.66B). Il rejoint également l'arrière, formant l'arc neural du rachis et la voûte crânienne, qui entourent et protègent le système nerveux central (les fascias au sein de ces cavités ont été brièvement décrits à la fin du paragraphe sur le réseau fibreux plus haut dans ce chapitre – fig. A1.66C). L'un des derniers morceaux de l'origami est le repliement qui rapproche les deux moitiés du palais. Comme il s'agit de l'une des dernières briques du mur des stades du développement, si l'une d'entre elles est manquante, une fente palatine peut se former, ce qui explique pourquoi il s'agit d'une malformation congénitale aussi courante (fig. A1.67) [161].

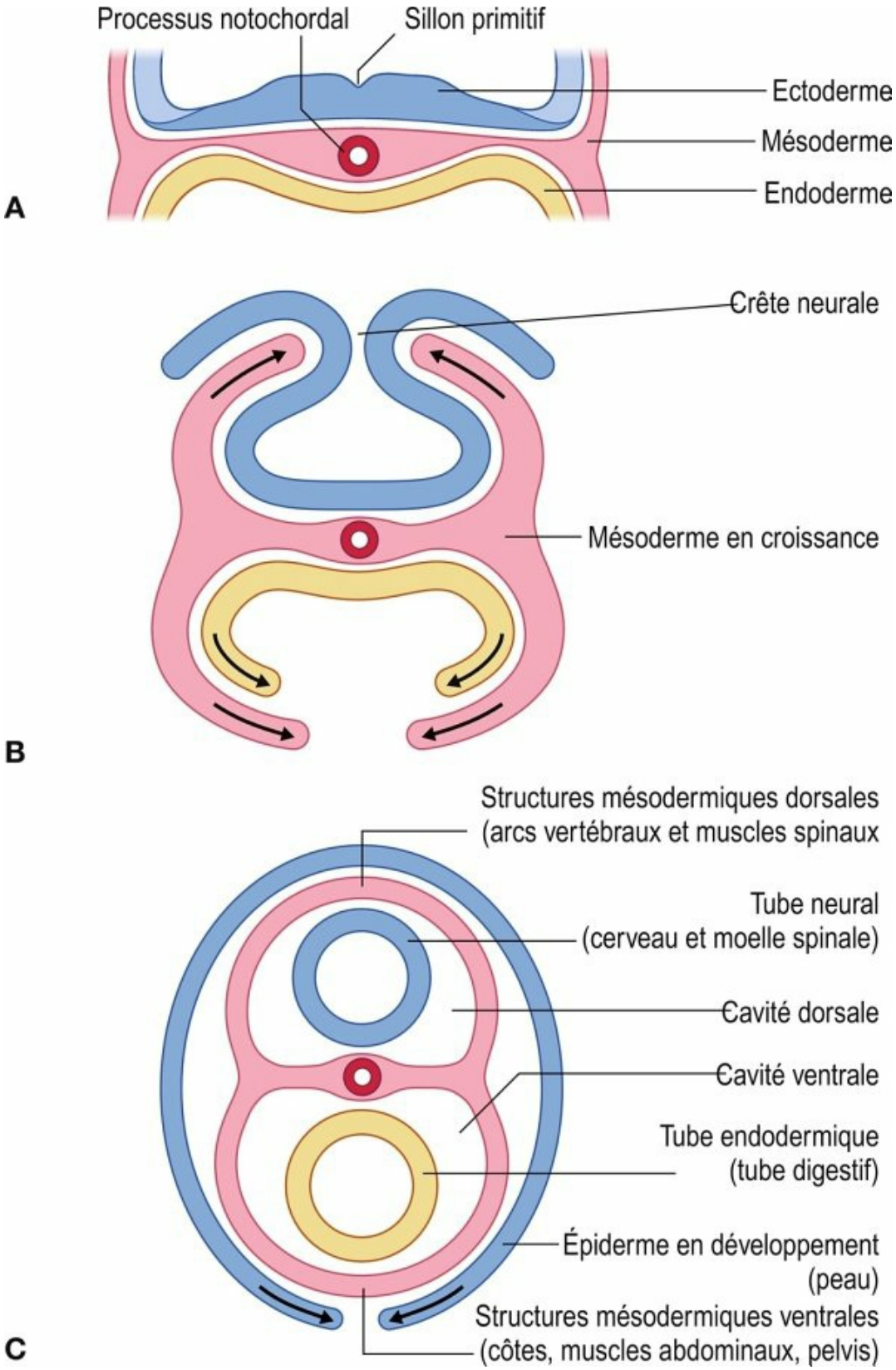

FIG. A1.66 **La couche intermédiaire du disque**

trilaminaire, présentée ici (comme dans les fig. A1.64 et fig. A1.65) en coupe transversale, se développe tellement vite que les cellules débordent autour des deux autres couches pour former deux tubes – digestif et neural – et les envelopper dans deux cavités protectrices, les cavités dorsale et ventrale. Une partie de l'ectoderme « s'échappe » pour former la peau – un autre tube extérieur à tous les autres.



FIG. A1.67 **Dans l'origami complexe du développement embryologique, la formation du visage, de la base du**

crâne et du haut du cou est particulièrement compliquée. L'un des derniers repliements, visible ici sous les orbites oculaires en développement, consiste à rapprocher les deux moitiés du palais ; il s'agit donc d'une zone sujette aux malformations congénitales.
(Reproduit de Larsen, 1993, avec autorisation [159].)

Latéralement au mésenchyme, à proximité du bord de l'embryon, on trouve les tubes du cœlome intra-embryonnaire [162]. Ces tubes (qui, c'est intéressant, représentent le premier indice d'une circulation) remontent de chaque côté de l'embryon, et se rejoignent à l'avant de la tête. Ils formeront les poches fasciales du thorax et de l'abdomen. La partie supérieure du tube cœlomique, par l'intermédiaire du pli sagittal, passera à l'avant du visage et enveloppera le cœur en développement avec le feuillet double de l'endocarde et du péricarde (fig. A1.68) tout en formant la partie centrale du diaphragme. La partie supérieure de chaque côté se repliera pour envelopper les poumons avec le feuillet double de la plèvre viscérale et de la plèvre pariétale (fig. A1.69). Les parties supérieure et inférieure seront séparées par l'envahissement des deux dômes du diaphragme. La partie externe inférieure de chaque tube se repliera pour former le feuillet double du péritoine et du mésentère.

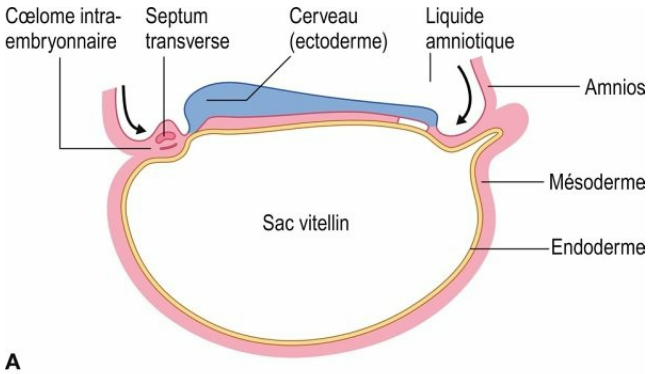
Cœlome intra-embryonnaire
Septum transverse
Cerveau (ectoderme)
Liquide amniotique
Amnios
Mésoderme
Sac vitellin
Endoderme

A

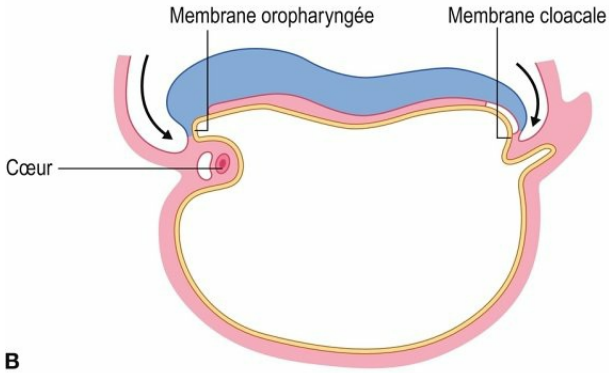
Membrane oropharyngée
Membrane cloacale
Cœur

B

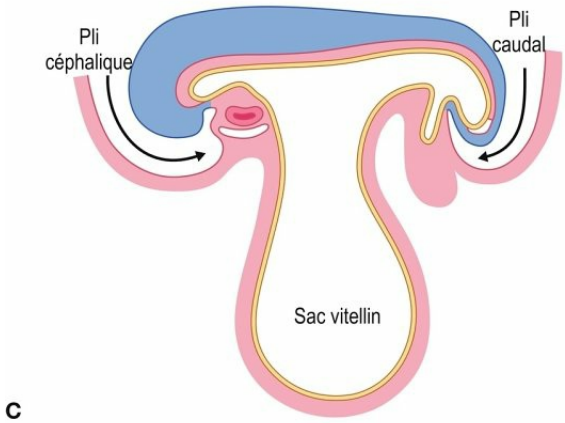
Pli céphalique
Pli caudal
Sac vitellin

C

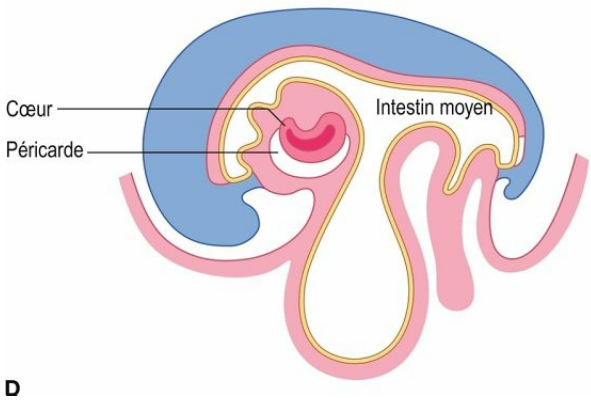
Cœur
Péricarde
Intestin moyen

D

FIG. A1.68 Coupe sagittale de l'embryon pendant la 4e semaine. Le tube du cœlome intra-embryonnaire qui traverse l'embryon est divisé en tronçons séparés qui entourent le cœur d'un « feuillet double » lorsqu'il se replie dans le thorax à partir du septum transversal « au-dessus » de la tête. Un processus similaire se déroule sur le côté, avec les poumons dans le thorax et les intestins dans la cavité abdominopelvienne. (Adapté de Moore et Persaud, 1999 [125].)

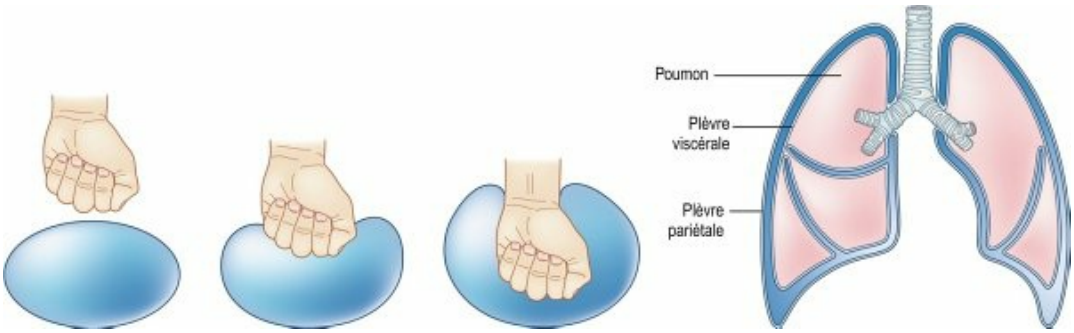

FIG. A1.69 Malgré les différences de forme aux stades de maturité, la structure fondamentale du ballon comprimé pour former un feuillet double par le tissu de l'organe se retrouve autour de presque tous les systèmes d'organes, dans ce cas le double feuillet de la plèvre autour du poumon.

La double et triple enveloppe autour du cerveau et de la moelle spinale est plus complexe, se développant à partir de la crête neurale, la zone où le mésoderme « pince » l'ectoderme (avec la peau à l'extérieur et le système nerveux central à l'intérieur), de sorte que les méninges (la dure-mère et la pie-mère) se forment à partir d'une combinaison de ces deux couches germinales [163].

Le feuillet double dans le système musculosquelettique

Nous avons résumé cet étonnant domaine de la morphogenèse, mais nous devons revenir au sujet qui nous occupe : les méridiens myofasciaux dans le système musculosquelettique.

Avec un tel « penchant immodéré » pour le feuillet double, ne pourrions-nous pas rechercher quelque chose de semblable dans le système musculosquelettique ? Si, en effet : le feuillet fibreux autour des os et des muscles peut être considéré comme un modèle très proche de celui que nous voyons dans la façon dont le feuillet fascial enveloppe les organes (fig. A1.70, vidéo 6.21 ). Le feuillet interne enveloppe les os et le feuillet externe enveloppe les muscles.

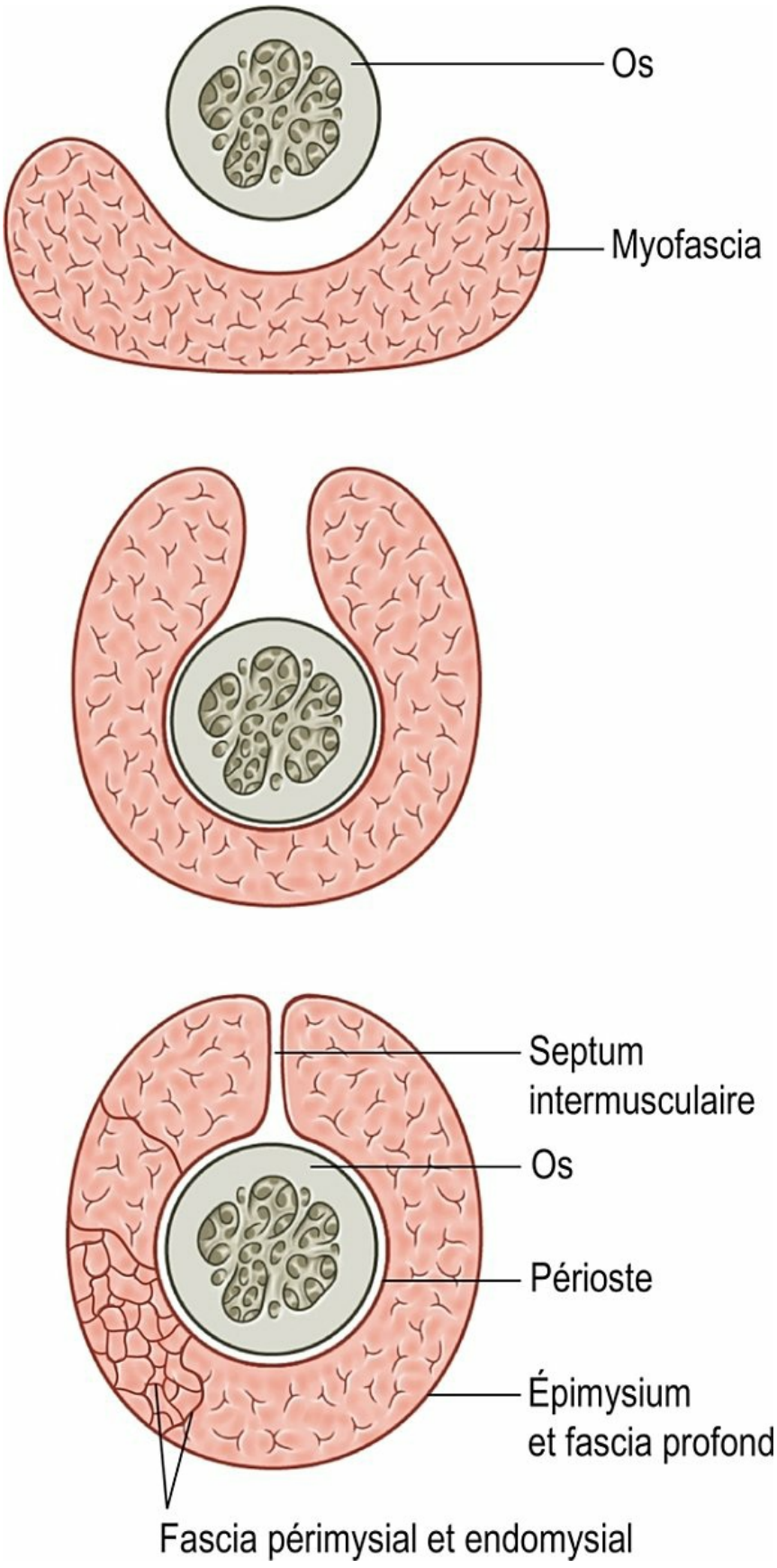
Os
Myofascia
Septum
intermusculaire
Os
Périoste
Épimysium
et fascia profond
Fascia périmysial et endomysial

FIG. A1.70 Nous pouvons imaginer, que ce soit correct ou non d'un point de vue embryologique, que les os et les muscles partagent un modèle similaire de feuillet double.

Pour expliquer de manière simple cette idée, imaginez que nous ayons un sac en plastique ordinaire posé sur le comptoir, la partie ouverte dirigée vers nous (fig. A1.71). Maintenant, posez des bobines de fil en bois sur le dessus du sac en formant une rangée au centre. Insérez vos mains dans le sac de chaque côté des bobines et rapprochez vos mains au-dessus des bobines. Maintenant nous avons :

- des bobines ;
- une couche interne de tissu plastique ;
- les mains ;
- une autre couche externe de tissu plastique.



A



B

FIG. A1.71 Effectuez vous-même cette petite expérience avec un banal sac en plastique et quelques bobines ou objets cylindriques similaires pour voir comment les os et le tissu musculaire interagissent en « feuillet double » continu de plans fasciaux.

Remplacez les mots bobines par « os », mains par « muscles » et plastique par « fascial » et l'image est parfaite.

Le système locomoteur humain, comme presque toute autre structure fasciale dans le corps, est construit selon un mode de feuillet double – même si ce n'est qu'une supposition (fig. A1.72). Le contenu du feuillet interne comprend des tissus très durs – os et cartilage – alternant avec un tissu presque totalement liquide – le liquide synovial ; les bobines et les espaces entre elles dans notre modèle tout simple. Le feuillet fibreux interne qui contient ces matériaux s'appelle *périoste* lorsqu'il s'agit de la gaine de type film étirable autour des os, et *capsule articulaire* lorsqu'il s'agit de la gaine ligamentaire autour des articulations.

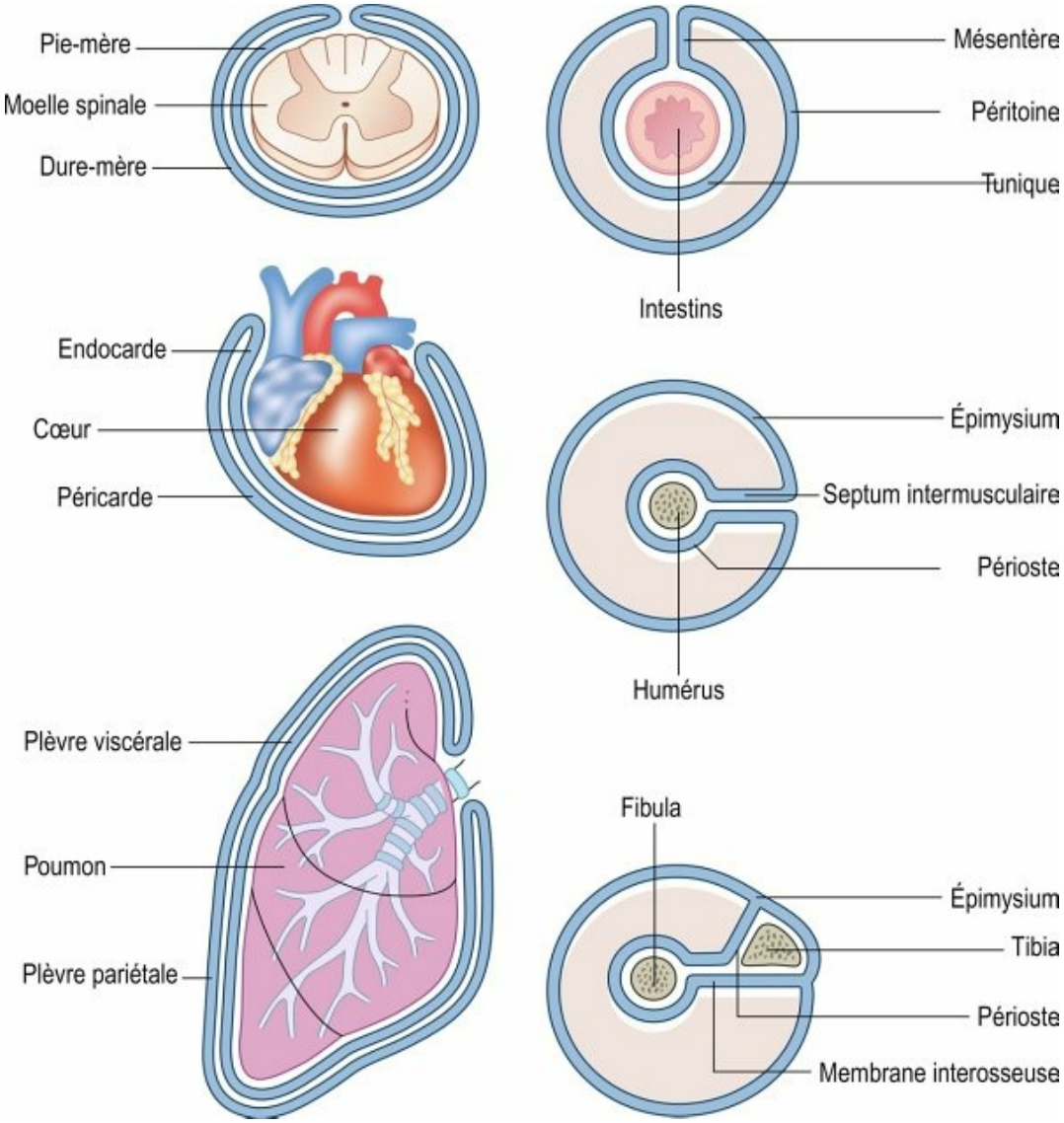

FIG. A1.72 L'examen du fascia du bras et du fascia de la jambe révèle une ressemblance étrange dans leur mode de disposition avec d'autres couches fasciales à « feuillet double » enveloppant les organes.

Ces éléments du tissu conjonctif sont en continuité les uns avec les autres et ils ont toujours été unis au sein du réseau fascial mais, une fois séparés pour l'analyse, ils ont tendance à rester séparés dans notre visualisation. Celle-ci est solidement renforcée chez l'étudiant par l'omniprésence des dessins anatomiques dans lesquels tout autre tissu autour d'un ligament est soigneusement retiré pour exposer le ligament comme s'il s'agissait d'une structure séparée plutôt qu'un

simple épaississement à l'intérieur de ce feuillet interne continu du réseau (fig. A1.73). Pris tous ensemble, les ligaments et les périostes ne forment pas des structures séparées, mais plutôt un feuillet interne continu autour des tissus osseux/articulaires. Même les ligaments croisés du genou – souvent présentés comme s'il s'agissait de structures indépendantes – font partie de la capsule articulaire du genou et donc de ce feuillet interne continu.

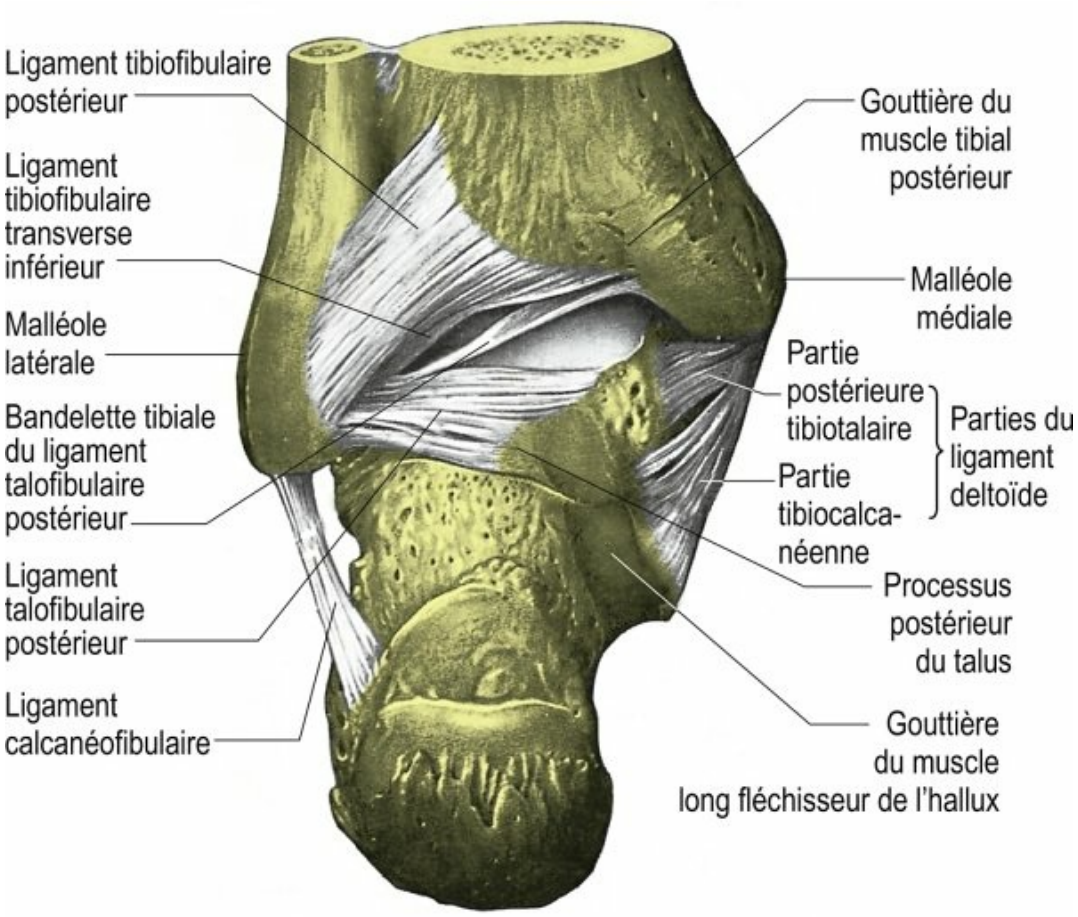

FIG. A1.73 Les ligaments que nous voyons de manière séparée et détaillée dans les ouvrages d'anatomie ne sont en réalité que des épaississements de la partie « poche osseuse » continue d'encerclement du système de feuillet double musculosquelettique que les ostéopathes appellent « lits ligamentaires ». (Dessiné à partir d'un spécimen conservé au musée du Royal College of Surgeons of England, avec l'autorisation du Conseil. Reproduit avec l'aimable

autorisation de Williams, 1995 [147].)

Le contenu du feuillet externe – là où nos mains se situaient dans le modèle – est une gelée fibreuse chimiquement sensible que nous appelons muscle, qui est capable de changer d'état (et de longueur) très rapidement en réponse à la stimulation par le système nerveux. La face externe de ce feuillet correspond à lame superficielle du fascia profond. La partie à double paroi entre nos pouces correspond aux septums intermusculaires (voir fig. 5.7A). Nos tendons sont nos doigts, et ceux-ci tirent sur les bobines contenues à l'intérieur. Selon cette conception, chaque muscle est simplement une poche à l'intérieur du feuillet externe, qui est « fixée » au feuillet interne aux points que nous appelons « attaches musculaires » ou « insertions ». Les lignes de traction créées par la croissance et le mouvement au sein de ces poches créent un « grain (ou texture) » – une chaîne et une trame – à la fois pour le muscle et le fascia.

À ce stade, nous devons nous rappeler une fois encore que le muscle ne s'insère jamais sur l'os. Les cellules musculaires sont prises dans la toile fasciale comme un poisson dans un filet. Leur mouvement tire sur le fascia qui, lui, s'insère sur le périoste, et le périoste tire sur l'os.

Il n'existe réellement qu'un seul muscle ; il est juste suspendu dans au moins 600 poches fasciales (fig. A1.74). Nous devons connaître ces poches et comprendre la texture (grain) et les épaississements dans le fascia entourant le muscle – en d'autres termes, nous devons toujours connaître les muscles et leurs attaches. Bien trop facilement, nous sommes séduits par cette image mécanique pratique d'un muscle qui « commence » ici et « se termine » là, et par le fait que, par conséquent, sa fonction consiste à rapprocher ces deux points comme si le muscle opérait réellement dans un tel vide. Image utile, oui. Irrévocable, non.

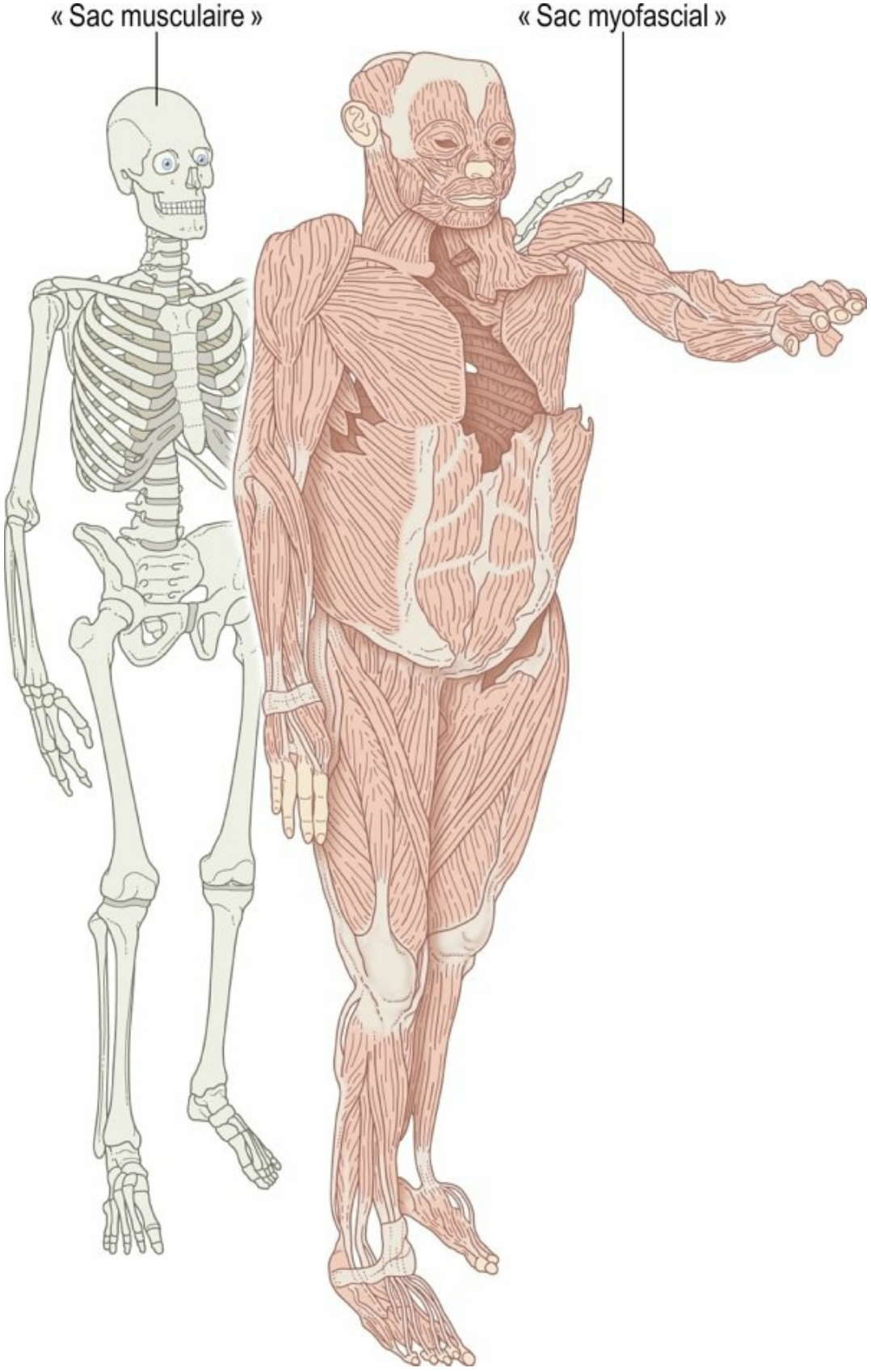
« Sac musculaire »
« Sac myofascial »

FIG. A1.74 Les voies des *Anatomy Trains* représentent certaines des lignes de traction continues communes à l'intérieur de ce « sac musculaire » et les « gares » représentent l'endroit où le feuillet externe s'accole au feuillet interne des tissus articulaires et périostés entourant les os. Cette image, redessinée d'après une photographie des corps plastinés du projet Körperwelten du Dr Gunter van Hagens, montre plus clairement que toute autre la nature connectée du myofascia et l'illusion (ou au moins la limite) de l'image du « muscle individuel reliant deux os » que nous avons tous apprise. Pour relier cette image à ce chapitre, le « feuillet interne » serait le lit ligamentaire enveloppant le squelette sur la gauche, comme si nous le recouvrions avec un film étirable. Le « feuillet externe » serait le fascia enveloppant (et remplissant) le tissu de la figure sur la droite. Pour préparer ce spécimen, le Dr van Hagens a retiré l'ensemble du feuillet myofascial par gros morceaux qu'il a réassemblés en un tout. L'effet réel est plutôt saisissant ; le squelette étend le bras pour toucher l'épaule de « l'homme musculaire » comme s'il lui disait : « Ne me laisse pas, je ne peux pas bouger sans toi ». (La préparation anatomique plastinée originale fait partie de l'exposition et de la collection artistique/scientifique intitulée Körperwelten [les Mondes du corps]. L'auteur recommande sans réserve cette exposition magnifique pour la puissance de ses nombreuses idées. On peut en avoir un aperçu en visitant le site Internet www.bodyworlds.com et en achetant le catalogue ou la vidéo.)

Les muscles s'insèrent sur d'autres muscles par leurs côtés, les muscles sont disposés en série avec les ligaments et les muscles s'insèrent sur les paquets vasculonerveux voisins – ces « insertions » sont peu prises en compte dans l'anatomie moderne, mais les

recherches (dont nous donnons les références ici) montrent l'importance de chacune d'elles et de l'ensemble de ces insertions pour nous permettre d'évaluer une biomécanique efficace [5, 6, 164].

Les muscles et les ligaments sont presque universellement étudiés en tant qu'unités motrices isolées, comme dans la figure A1.75. Ce type d'étude ignore les effets longitudinaux traversant ce feuillet externe qui sont au cœur de cet ouvrage ainsi que les effets latitudinaux (régionaux) aujourd'hui mis en évidence par la recherche [165]. Il est désormais clair que le fascia distribue la tension latéralement aux structures myofasciales adjacentes ; de sorte que la traction sur une extrémité du tendon n'est pas nécessairement entièrement absorbée par l'insertion à l'autre extrémité du muscle (voir fig. A1.6) [166]. L'accent mis sur l'isolement des muscles nous a masqué ce phénomène, ce qui, rétrospectivement, est une façon à coup sûr inefficace de concevoir un système soumis à des contraintes variables.

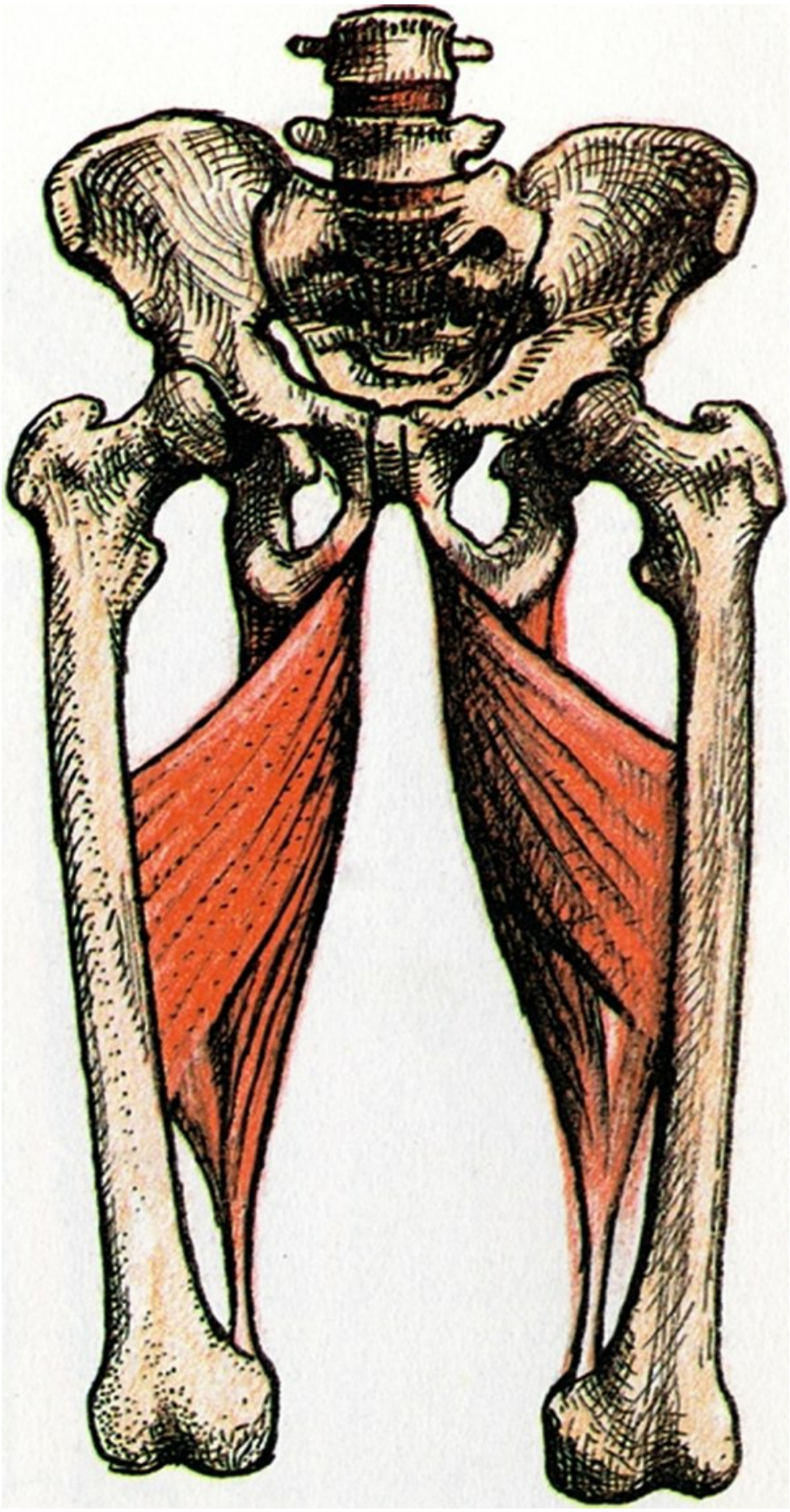

FIG. A1.75 Opposez la réalité vivante de la continuité myofasciale des fig. 9.18 et fig. A1.86 au muscle unique isolé représenté ici. Quoi que l'on puisse apprendre de cette excellente et unique représentation de l'étrange grand adducteur, la pratique courante qui consiste à isoler les muscles dans les manuels d'anatomie aboutit à une pensée du « particulier » qui nous éloigne de l'intégration synthétique qui caractérise le mouvement animal. (Reproduit avec l'aimable autorisation de Grundy, 1982.)

De même, nous avons mis l'accent sur des muscles isolés, au détriment de la prise en compte des effets synergiques le long de ces méridiens fasciaux et bandelettes fasciales.

En appliquant le schéma d'*Anatomy Trains* dans le cadre de cette vision, les méridiens myofasciaux peuvent désormais être vus comme les longues lignes de traction du feuillet externe – le feuillet myofascial – qui à la fois forment, déforment, reforment, stabilisent et font bouger les articulations et le squelette – le feuillet interne. Nous avons appelé « voies » les lignes de myofascia continues à l'intérieur du feuillet externe, et « gares » les emplacements où le feuillet externe s'accole contre le feuillet interne – pas des terminus, mais simplement des arrêts en cours de route ; des points de transmission ou de « freinage ». Certains des septums intermusculaires – ceux qui vont du superficiel au profond comme les parois des quartiers de pamplemousse – relient le feuillet externe au feuillet interne dans l'unique ballon fascial (comparez la figure du bas de la fig. A1.70 à la réalité de la fig. A1.9).

L'ouvrage *Anatomy Trains* cartographie la disposition des lignes de traction dans le feuillet externe et commence la discussion sur la façon de les travailler. Le travail sur le feuillet interne – la manipulation des tissus péri-articulaires comme celle que pratiquent les chiropracteurs, les ostéopathes et d'autres praticiens de la mobilisation articulaire – ainsi que sur les doubles feuillets internes des méninges, du péritoine et de la plèvre cœlomiques est également très utile, mais il ne rentre pas dans le champ de cet ouvrage. Étant donné la nature unifiée du réseau fascial, nous pouvons présumer que le travail sur une zone

donnée à l'intérieur du réseau pourrait propager des ondes de signalisation ou des lignes de traction susceptibles d'affecter une ou plusieurs des autres zones. Comme tout chercheur l'écrit à la fin de sa publication : il est nécessaire de poursuivre les recherches.

Après les 9 mois de la grossesse intra-utérine, nous sortons pour une grossesse « extra-utérine » d'environ 9 mois, un moment fort pour l'apprentissage du développement du mouvement, comme nous l'avons souligné dans le paragraphe sur les stades de développement du mouvement au chapitre 10. Ce temps de « gestation » nous permet de doubler la taille de notre cerveau, ainsi que de solidifier les os et les cartilages, de renforcer nos muscles et de tirer sur les feuillets fasciaux pour faire naître le tractus iliotibial et l'aponévrose plantaire.

L'unité du réseau fascial est plus facile à comprendre si nous voyons son commencement unifié. Les connexions entre les méninges, les attaches viscérales et les feuillets externe et interne entourant le système musculosquelettique ont chacune leur propre rythme dans ce réseau plus important. Chacune répond à ses propres abords manuels ou du mouvement, de telle sorte que le développement de principes et d'applications unifiés sera le travail de la médecine 3D pour les décennies à venir.

Fascia et tenségrité : le système musculosquelettique en tant que structure de tenségrité

Pour résumer les arguments développés jusqu'ici, nous avons premièrement présenté le système fibreux comme un réseau physiologique réactif à l'échelle du corps sur un pied d'égalité, en termes d'importance et de champ, avec les systèmes circulatoire et nerveux. Les méridiens myofasciaux sont des modèles utiles discernables au sein de la partie locomotrice de ce système.

Deuxièmement, nous avons noté la présence fréquente du feuillet double (une sphère repliée sur elle-même) dans les fascias du corps. Les méridiens myofasciaux décrivent des motifs du réseau des « tissus » au sein du feuillet myofascial pariétal (externe) relié en bas

avec le feuillet interne osseux/articulaire (et donc capable de le faire bouger).

Afin de compléter notre tableau particulier du système fascial en action et de sa relation avec le concept d'*Anatomy Trains*, nous demandons à notre lecteur de garder patience le temps de mettre en place une pièce finale du puzzle : observer l'architecture du corps à la lumière de la géométrie de la « tenségrité » (vidéo 1.2 ).

Pour commencer par la « géométrie », mentionnons les propos du biologiste cellulaire Donald Ingber citant lui-même d'autres personnes avant lui : « Comme l'a suggéré dès le début du XXe siècle le zoologiste écossais D'Arcy W. Thompson, qui citait Galilée, qui à son tour citait Platon : le livre de la Nature peut de fait être écrit en termes de géométrie » [167].

Si nous avons appliqué avec succès la géométrie aux galaxies et aux atomes, la géométrie que nous nous sommes appliqués à nous-mêmes s'est généralement limitée à des leviers, des vecteurs, des plans inclinés, en nous fondant sur la théorie newtonienne du « muscle isolé » appliquée par Borelli et présentée au chapitre 1. Bien que nous ayons beaucoup appris de la vision classique de la mécanique qui sous-tend notre compréhension actuelle de la kinésiologie, cette ligne de recherche n'a pas encore produit de modèles convaincants pour les mouvements aussi fondamentaux que la marche humaine (voir quelques pensées nouvelles à cet égard dans la contribution de James Earls au chapitre 10). Faire jouer un robot aux échecs est facile, mais le faire marcher ne l'est pas.

Une nouvelle approche de la mécanique de la biologie cellulaire est toutefois sur le point d'élargir la pensée kinésiologique actuelle, ainsi que de donner une nouvelle pertinence à la recherche par les anciens et par les artistes de la Renaissance de la divine géométrie sur la proportion idéale dans le corps humain. Bien qu'étant à ses balbutiements, la recherche récente résumée dans ce paragraphe est la promesse d'une façon nouvelle et fructueuse d'appliquer la science ancienne de la géométrie au service des thérapeutiques modernes. Ce paragraphe montre comment la médecine 3D travaille sans

s'interrompre au travers des différents plans passant de l'échelle moléculaire à l'échelle de l'organe (voir fig. A1.4).

Dans ce paragraphe, nous examinons le plan macroscopique de l'architecture du corps comme un tout, puis au niveau microscopique, la connexion entre la structure cellulaire et la matrice extracellulaire. Comme pour les blocs de construction fibreux hydrophiles et hydrophobes du tissu conjonctif mentionnés auparavant (voir le paragraphe sur les composants du fascia), ces deux niveaux font en réalité partie d'un tout homogène mais, pour le propos, la distinction macro/micro est utile [168]. Si l'argument du niveau macroscopique est directement pertinent pour les *Anatomy Trains*, les deux niveaux ont des implications dans le domaine du travail manuel et sur le mouvement ; l'argument qui suit, à mon humble avis, mérite votre attention.

Le terme « tenségrité » a été forgé à partir des deux mots « tension » et « intégrité » par le designer R. Buckminster Fuller (qui travaillait à partir des structures originales développées par l'artiste Kenneth Snelson – fig. A1.76A, B). Il fait référence aux structures qui maintiennent leur intégrité grâce principalement à un équilibre du continuum des forces de traction entremêlées à travers la structure par opposition aux structures qui s'appuient sur un continuum de forces de compression comme un banal mur ou une colonne. « La tenségrité décrit un principe de relation structurelle dans laquelle la forme structurelle est garantie par les comportements tenseurs, en boucle fermée et continue du système, et non par le comportement, discontinu et exclusivement localisé, des éléments en compression » [169].



FIG. A1.76 A. Des structures de tenségrité plus complexes comme ce mât commencent à faire écho au rachis ou à la cage thoracique. B. Le designer R. Buckminster Fuller avec un modèle géométrique.
(Reproduit avec l'aimable autorisation du Buckminster Fuller Institute.)

À noter que les toiles d'araignée, les trampolines et les grues, pour aussi extraordinaires qu'ils soient, sont ancrés à l'extérieur et ne sont donc pas « en boucle fermée ». Toute structure animale en mouvement, y compris la nôtre, doit être « en boucle fermée », c'est-à-dire indépendante, et capable de tenir, que ce soit debout sur ses pieds, debout sur la tête ou volant dans l'air comme dans le saut de l'ange. Bien que chaque structure soit au final maintenue par un équilibre entre tension et compression, les structures de tenségrité, selon Fuller, sont caractérisées par une *tension continue autour d'une compression localisée*. Cela ne vous rappelle-t-il pas un « corps » que vous connaissez ?

« Une large palette de systèmes naturels, atomes de carbone, molécules d'eau, protéines, virus, cellules, tissus, et même les êtres humains et les autres créatures vivantes, sont construits sur […] la

tenségrité » [167]. Toutes les structures sont des compromis entre stabilité et mobilité, avec les coffres forts et les châteaux forts à l'extrême de la stabilité, les cerfs-volants et les pieuvres à l'extrême de la mobilité (vidéo 6.11). Les structures biologiques se tiennent au milieu de cette palette, tendues entre des besoins très variables de rigidité et de mobilité, capables de changer d'une seconde à l'autre (fig. A1.77). L'efficacité, l'adaptabilité, la facilité d'assemblage hiérarchique, le stockage d'énergie élastique et la pure beauté des structures de tenségrité les recommanderaient à quiconque voudrait construire un système biologique [171].

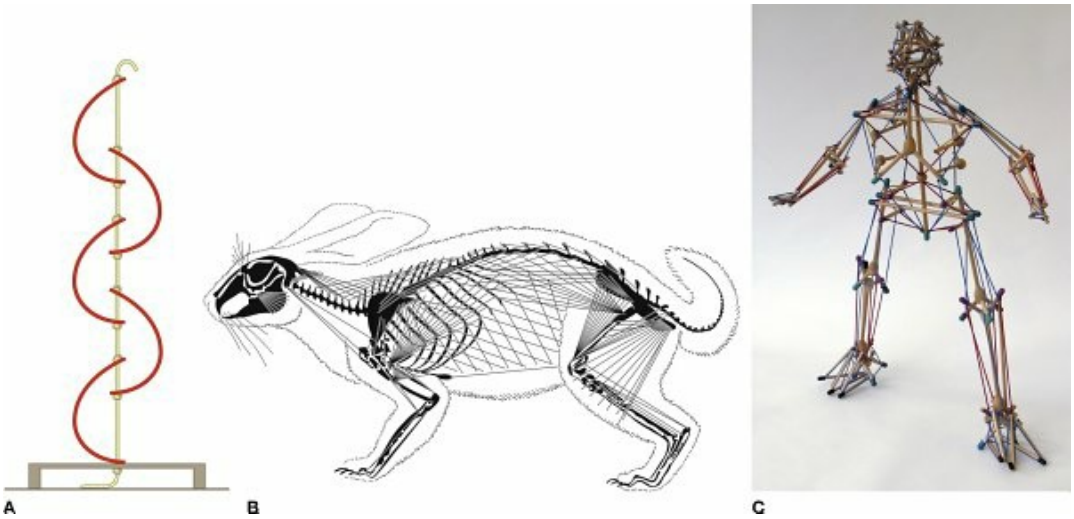

FIG. A1.77 A. Structure de type tenségrité où le « centre » tensionnel est maintenu vertical par des structures de type côtes. B. Représentation d'un lapin en mode tenségrité. Elle a été créée en traçant une ligne droite depuis l'origine des muscles jusqu'à leur terminaison. (Comparez à la fig. 1.4A.) C. Tentative pour « rétro-concevoir » un humain sous forme de tenségrité, une ligne d'enquête étonnante de l'inventeur Tom Flemons.
(Source : B, Young, 1957 ; reproduit avec l'autorisation d'Oxford University Press [170] ; C, © 2008, T.E. Flemons, www.intensiondesigns.com.)



vidéo 6.11 Tenségrité fasciale : partie 2

L'explication des profils de mouvement, d'interconnexion, de réactivité et de tension du corps sans la tenségrité est tout simplement incomplète et donc frustrante. En incluant la tenségrité dans notre pensée et notre modélisation, sa logique architecturale irréfutable nous conduit à réexaminer toute notre approche de la façon dont les corps initient un mouvement, se développent, croissent, bougent, se stabilisent, répondent à la contrainte et réparent les dommages [150].

Macrotenségrité : comment le corps gère l'équilibre entre la tension et la compression

Il n'y a que deux façons de proposer un soutien dans cet univers physique : par la tension ou la compression ; fixer ou suspendre. Aucune structure n'est entièrement fondée sur l'une ou l'autre ; toutes les structures mêlent et associent ces deux forces de façons différentes à des moments différents. La tension varie toujours à 90° avec la compression : tendez une corde et sa circonférence entre en compression ; chargez une colonne et sa circonférence essaie de se dilater en tension. Mêlez ces deux forces fondamentales, centripète et centrifuge, pour créer des profils complexes de flexion, cisaillement et torsion. Un mur en briques ou une table sur le sol sont des exemples

de ces structures qui penchent vers le côté compression du support (fig. A1.78A). Ce n'est que si vous poussez le mur sur le côté que les forces tensionnelles sous-jacentes seront évidentes. Le soutien tensionnel peut se voir dans une lampe suspendue, une roue de bicyclette ou dans l'orbite suspendue de la lune (fig. A1.78B). Ce n'est que dans les marées sur Terre que le côté compression à 90° de ce fil de gravité tensionnelle invisible, tendu entre la Terre et la Lune, peut être observé.

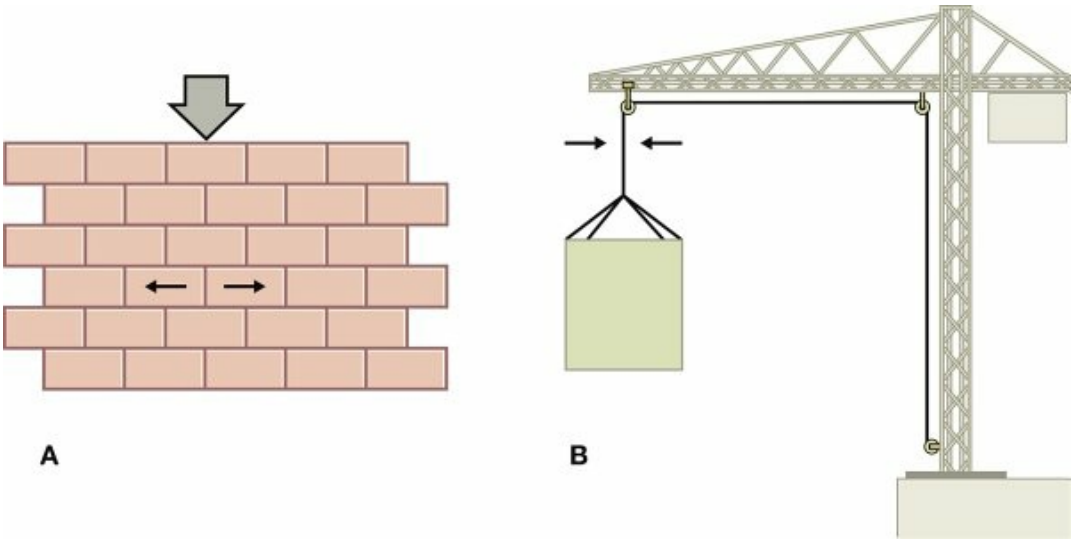

FIG. A1.78 Il y a deux façons de soutenir des objets dans notre univers : par tension ou par compression, par suspension ou par fixation. A. Un mur empile une brique sur une autre pour créer une structure de compression continue. B. Une grue suspend des objets par la tension du câble. À noter que tension et compression s'exercent toujours selon un angle de 90° l'une par rapport à l'autre : le mur entre en tension à l'horizontale à mesure que la pression descend verticalement, tandis que le câble entre en compression horizontale à mesure que la tension tire à la verticale.

Notre propre cas est à la fois un peu plus simple et plus complexe : nos myofascias et la toile de collagène fournissent un réseau continu

de tension restrictive mais ajustable autour des os isolés et du cartilage individuel comme les ballons liquidiens incompressibles des organes et des muscles, qui font pression contre cette membrane de traction restrictive (vidéo 6.16). En fin de compte, les tissus plus durs et les poches pressurisées peuvent être décrits comme « flottant » au sein de ce réseau de traction, nous amenant à une stratégie d'ajustement des éléments de tension afin de modifier de manière fiable tout défaut d'alignement des os ou même toute contrainte intra-osseuse (fig. A1.79).



FIG. A1.79 Un modèle complexe montre comment le bassin, par exemple, pourrait être constitué d'unités de tenségrité précontraintes plus petites. (Photographie et concept gracieusement fournis par Tom Flemons, www.intensiondesigns.com.)

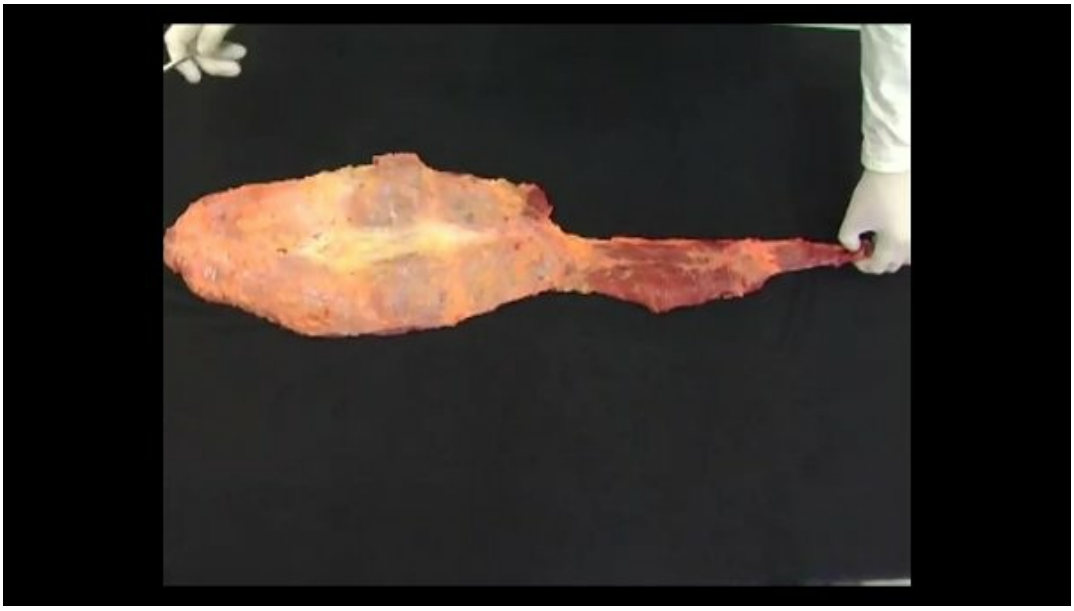

vidéo 6.16 Dissection de la ligne blanche

Les structures de tenségrité ont une efficacité maximale

Le mur de briques de la figure A1.78 (ou presque n'importe quel bâtiment urbain) est un bon exemple du type de structures très contrastées, fondées sur la compression continue. La brique du haut repose sur la deuxième brique, la première et la deuxième briques reposent sur la troisième, les trois premières briques reposent sur la quatrième, etc., et ainsi de suite jusqu'à la brique du bas, qui doit supporter le poids de toutes les briques du dessus et transmettre ce poids à la Terre. Un mur élevé haut, comme celui ci-dessus, peut également être soumis à des forces de traction, comme lorsque le vent essaie de le pousser de côté ; c'est pourquoi la plupart des « briques » résistantes à la compression sont renforcées par des tiges en acier résistantes à la traction. Ces forces sont toutefois minimales comparées aux forces de compression dues à la gravité exercée sur les bâtiments lourds. Les bâtiments sont cependant rarement mesurés en termes d'efficacité de conception telle que la performance au kilo. Qui d'entre nous sait combien pèse notre maison ?

Mais les structures biologiques ont été soumises aux paramètres de

conception rigoureux de la sélection naturelle [167]. Cette obligation d'efficacité matérielle et énergétique a conduit à élargir l'emploi des principes de tenségrité :

« Toute matière est soumise aux mêmes contraintes spatiales, quelle que soit son échelle ou sa position […]. Il est possible que des structures de tenségrité triangulaires aient pu être sélectionnées par l'évolution en raison de leur efficacité structurelle – leur force mécanique élevée utilisant un minimum de matériaux » [172].

Les forces tensionnelles se transmettent elles-mêmes naturellement sur la plus courte distance entre deux points, de sorte que les éléments élastiques des structures de tenségrité sont précisément positionnés pour résister au mieux à la contrainte appliquée. Pour cette raison, les structures de tenségrité offrent une quantité maximale de force pour une quantité donnée de matériau [169]. De plus, les unités de compression ou les éléments de traction des structures de tenségrité peuvent eux-mêmes être construits selon un mode de tenségrité, augmentant encore l'efficacité et le rapport « performance/kilo » (fig. A1.80). Ces hiérarchies emboîtées peuvent s'observer depuis les structures les plus petites jusqu'aux structures les plus grandes dans notre univers [173, 174].

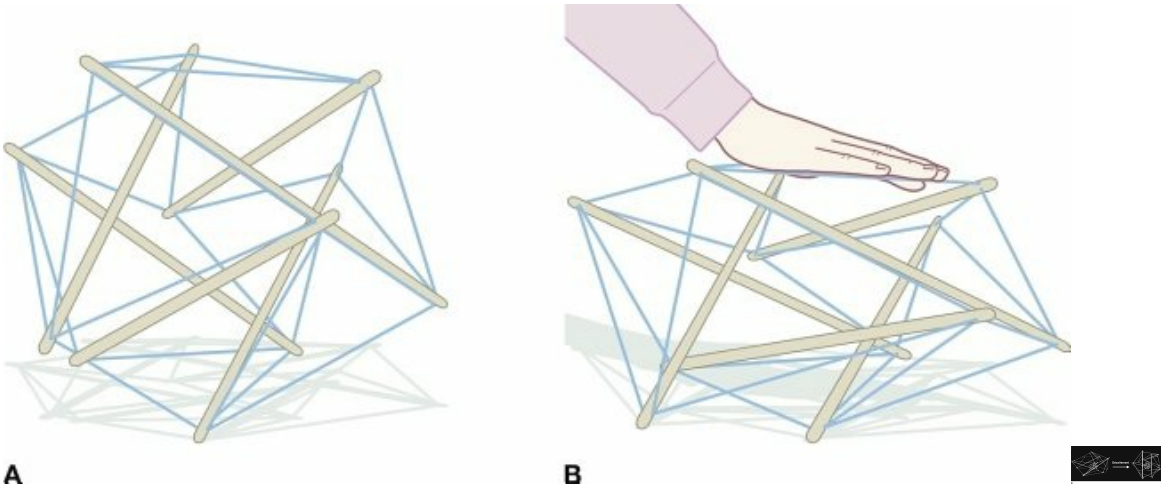

FIG. A1.80 A. Dans la classe de structures connues en tant que « tenségrité », les éléments de compression

(chevilles) « flottent » sans se toucher les uns les autres dans un « océan » continu d'éléments de tension équilibrés (élastiques). En cas de déformation due à des fixations au milieu extérieur ou par l'intermédiaire de forces extérieures, la tension est distribuée dans l'ensemble de la structure et non localisée dans la zone déformée. B. Cette tension peut être transférée à des structures de niveau supérieur ou inférieur dans une hiérarchie de tenségrité. C. Nous voyons ici un modèle au sein d'un modèle, représentant grossièrement le noyau au sein d'une structure cellulaire, et nous pouvons voir comment les deux peuvent être déformés ou reformés en appliquant ou en relâchant des forces depuis l'extérieur de la « cellule ». **(C, photographie gracieusement fournie par Donald Ingber.)**

L'idée communément exprimée et largement enseignée est que le squelette est une structure de compression continue, comme le mur de briques : le poids de la tête repose sur la 7e cervicale, la tête et le thorax reposent sur la 5e lombaire, et ainsi de suite jusqu'aux pieds, qui doivent supporter le poids total du corps et transmettre ce poids à la Terre (fig. A1.81). Cette idée est renforcée par le modèle de squelette utilisé en salle de classe, même si celui-ci nécessite d'être consolidé par un matériel rigide et accroché au pied qui l'accompagne. Selon le concept communément admis, les muscles (lire : le myofascia) sont accrochés à ce squelette structurellement stable et le font bouger comme les câbles font bouger une grue (fig. A1.82). Ce modèle mécanique se prête à l'image traditionnelle des actions des muscles isolés sur les os : le muscle tire sur les deux insertions pour les rapprocher l'une de l'autre, affectant ainsi la superstructure squelettique, en fonction de la physique.

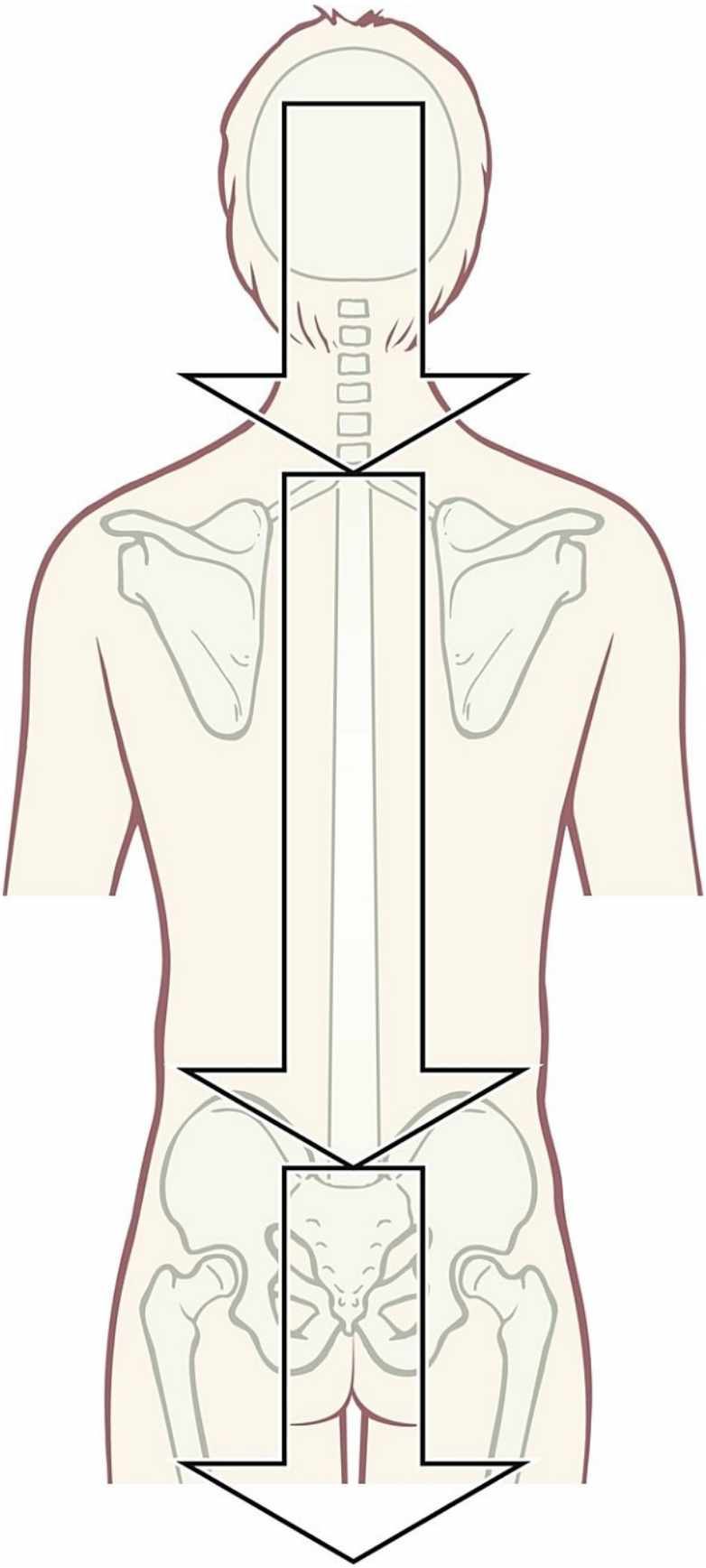

FIG. A1.81 **Compte tenu de la facilité de la construction ainsi que de la simplicité des structures de compression continue et du nombre de constructions existantes où nous vivons et nous travaillons, il n'est pas surprenant que les principes de tenségrité soient restés si longtemps inconnus. Cette figure montre un modèle familier de compression continue du corps – la tête reposant sur C7, le haut du corps reposant sur L5 et le corps entier reposant sur les pieds comme une pile de briques sur le sol.**

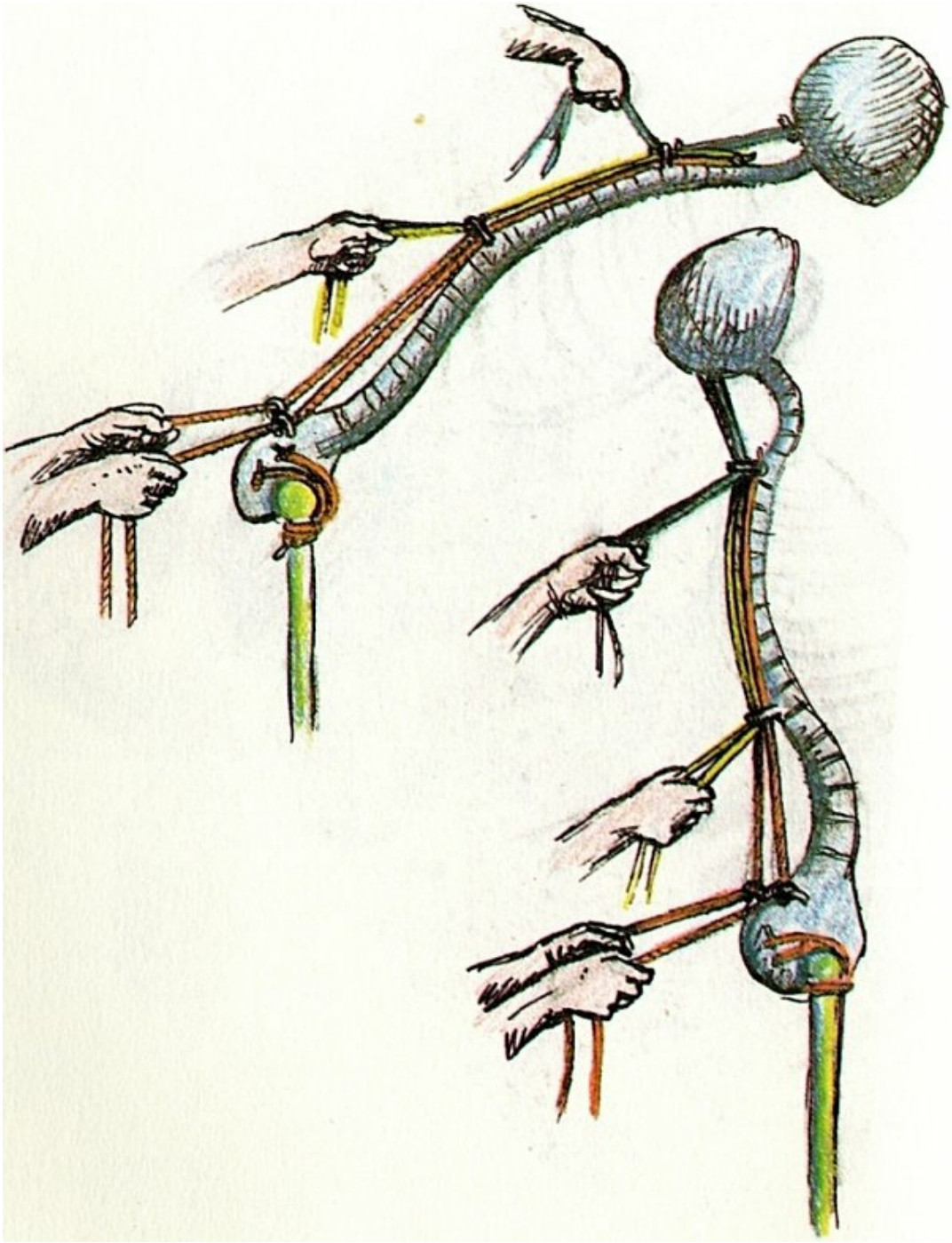

FIG. A1.82 **Les muscles érecteurs du rachis peuvent être considérés comme fonctionnant comme une grue, maintenant la tête droite et tirant le rachis pour lui donner ses courbes primaires et secondaires. La biomécanique réelle semble plus synergique, moins isolée, nécessitant un modèle plus complexe que**

l'analyse kinésiologique traditionnelle. **(Reproduit avec l'aimable autorisation de Grundy, 1982.)**

Dans ce modèle mécanique traditionnel, les forces sont localisées. Si un arbre tombe sur un coin d'un bâtiment rectangulaire lambda, ce coin s'écroulera, peut-être sans endommager le reste de la structure. La plupart des thérapies de manipulation modernes découlent de cette idée : si une structure est lésée, c'est que des forces localisées ont eu raison des tissus locaux et que cela nécessite un soulagement et une réparation au niveau local.

Les structures de tenségrité sont des distributeurs de tension

Un modèle de tenségrité du corps présente un tableau bien différent – les forces sont distribuées plutôt que localisées (fig. A1.83, vidéo 1.2). Une structure de tenségrité réelle est difficile à décrire – nous proposons ici plusieurs images, même si la construction et la manipulation d'une seule d'entre elles donnent un ressenti immédiat de ses propriétés et de ses différences par rapport à la vue traditionnelle d'une structure –, mais les principes sont simples. (Des kits avec des indications pour construire la structure représentée à la figure A1.80 ainsi que des modèles plus complexes sont disponibles sur www.anatomytrains.com.)

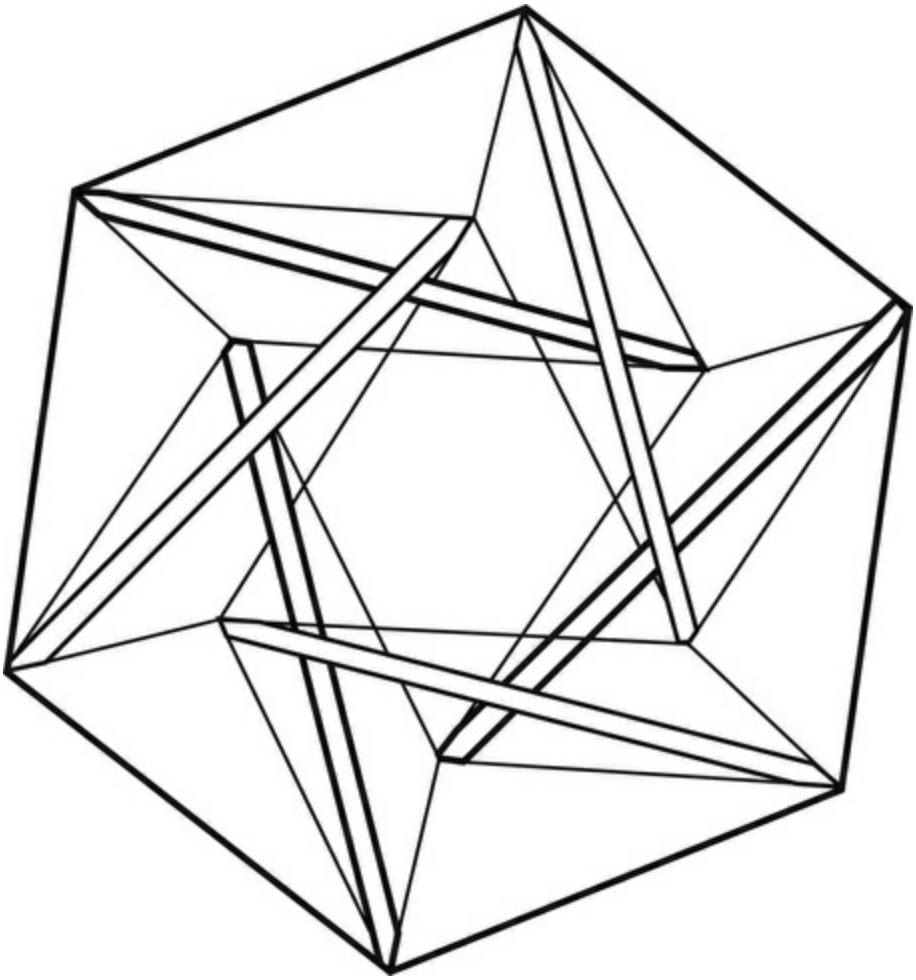

FIG. A1.83 Un simple icosaèdre de tenségrité n'est pas très facile à construire si vous vous y essayez. (Reproduit avec l'aimable autorisation d'Oschman, 2000 [41].)

Une structure de tenségrité, comme toute autre, combine tension et compression, mais là, les éléments de compression sont des îlots flottant dans un océan de tension continue. Les éléments de compression poussent vers l'extérieur en opposition aux éléments de tension qui tirent vers l'intérieur. Tant que les deux ensembles de forces s'équilibrent, la structure est stable. Bien sûr, dans un corps, ces éléments de traction se manifestent souvent comme des membranes fasciales, telles que le fascia lata ou le fascia thoracolombaire, et pas juste comme des bandelettes tendineuses ou ligamentaires (fig. A1.84).



FIG. A1.84 Si la plupart des sculptures de tenségrité sont faites d'éléments de tension de type câbles, dans ce modèle (et dans le corps), les éléments de tension sont plus membraneux, comme dans la peau d'un ballon.
(Photographie et concept gracieusement fournis par Tom Flemons, www.intensiondesigns.ca.)

Cependant, la stabilité d'une structure de tenségrité est généralement moins rigide, mais plus résiliente, que la structure de compression continue. Chargez un « coin » d'une structure de tenségrité et la structure entière – les cordelettes et les chevilles – cèdera un peu pour s'adapter (voir fig. A1.80A B). Chargez-la trop et

la structure finira par se briser, mais pas nécessairement à proximité de l'endroit où la charge a été appliquée. Étant donné que les tenségrités distribuent la tension dans toute la structure, le long des lignes de tension, la structure de tenségrité peut « céder » au niveau d'un point faible éloigné de la zone où la tension a été appliquée, ou bien elle peut tout simplement se briser ou s'effondrer.

Faisons une analyse similaire : un traumatisme corporel en un point donné peut être déclenché par des tensions prolongées dans d'autres parties du corps. Le traumatisme se produit à cet endroit en raison d'une faiblesse inhérente ou d'un traumatisme antérieur, et pas seulement ni toujours du fait d'une tension locale. Découvrir ces voies et relâcher la tension chronique à une certaine distance de la zone douloureuse devient alors un élément naturel pour rétablir la mobilité et l'équilibre du système ainsi que pour prévenir de futurs traumatismes.

Ainsi, nous pouvons voir les os comme les éléments de compression premiers (même s'ils peuvent également véhiculer de la tension) et le myofascia comme l'élément de tension environnant (même si les gros ballons, tels que la cavité abdominopelvienne, et les ballons plus petits, tels que les cellules et les vacuoles, peuvent aussi véhiculer des forces de compression). Le squelette n'est qu'en apparence une structure de compression continue : éliminez les tissus mous et regardez les os s'écraser sur le sol, car ils ne sont pas fixés les uns aux autres, mais juchés sur des surfaces cartilagineuses glissantes. Il est évident que l'équilibre des tissus mous est l'élément essentiel qui maintient notre squelette verticalement – notamment pour ceux d'entre nous qui marchent de manière instable sur deux petites bases de soutien tout en élevant le centre de gravité très au-dessus d'eux (fig. A1.85).



FIG. A1.85 Le rachis est modélisé par des vertèbres en bois ayant leurs processus soutenus par des « ligaments » élastiques de façon à ce que les segments de compression en bois ne se touchent pas. Une telle structure répond à des changements même mineurs de tension au travers des élastiques par une déformation de son ensemble. On peut se demander si ce modèle simple reproduit réellement la mécanique du rachis, mais peut-on dire que le rachis fonctionne en mode tenségrité ? (Photographie et concept gracieusement fournis par Tom Flemons, www.intensiondesigns.ca.)

Selon ce concept, les os se conçoivent comme des « écarteurs » poussant vers l'extérieur dans les tissus mous et le tonus du myofascia, alors en traction, devient l'élément déterminant d'une structure équilibrée (fig. A1.86). Les éléments de compression empêchent une structure de s'écrouler sur elle-même ; les éléments de tension maintiennent les entretoises de compression en relation les unes avec les autres selon des modes spécifiques. En d'autres termes, si vous souhaitez changer les relations entre les os, changez l'équilibre tensionnel dans l'ensemble des tissus mous et les os se réagenceront d'eux-mêmes. Cette métaphore témoigne de la force de la manipulation des tissus mous appliquée de manière séquentielle et implique une faiblesse inhérente des manipulations avec impulsion à haute vélocité répétitives à court terme visant les os[3]. Un modèle de tenségrité du corps – qui n'était pas disponible au moment des travaux de ces pionniers – est plus proche de la vision originale à la fois du Dr Andrew Taylor Still et du Dr Ida Rolf [175, 176].

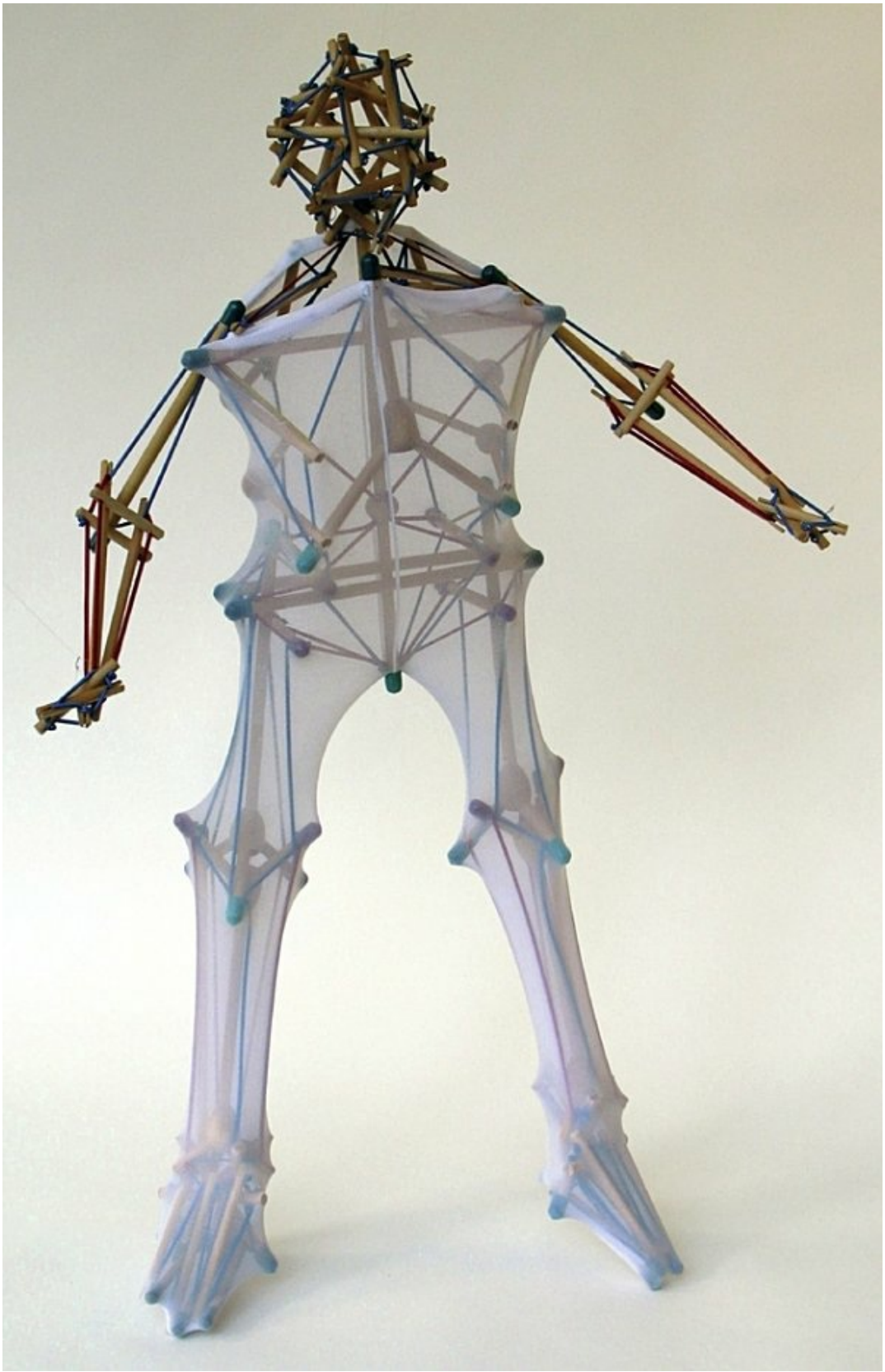

FIG. A1.86 **Le reste du corps dans une représentation**

simple de tenségrité. Cette structure est résiliente et réactive, comme un être humain véritable, mais elle est bien sûr statique comparativement à nos réponses myofasciales coordonnées. La position des entretoises en bois (os) dépend de l'équilibre des élastiques (myofascias) et de la « membrane » fasciale superficielle qui les entoure. Les pieds, les genoux et le bassin de ce modèle ont des réponses à la pression très réalistes. Si nous pouvions intégrer le rachis représenté à la fig. A1.85 et une structure crânienne plus complexe (comme dans la fig. A1.88 ou voir www.tensegrityinbiology.co.uk), nous aurions un modèle de travail plus approchant. (Photographie et concept gracieusement fournis par Tom Flemons, www.intensiondesigns.ca.)

La partie du corps paraissant la plus solide – la voûte crânienne – a elle-même été modélisée de manière intéressante comme une structure de tenségrité, intégrant les travaux du Dr William Sutherland dans ce même domaine (fig. A1.87) [177].

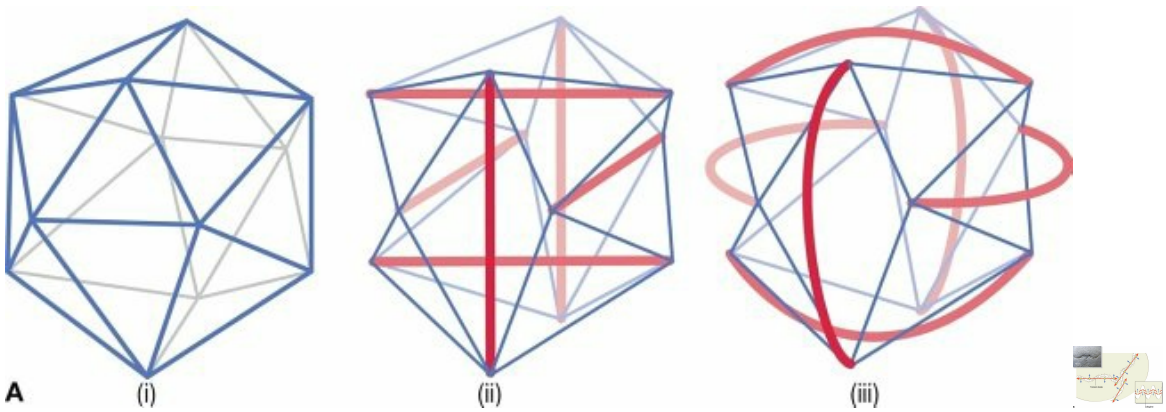

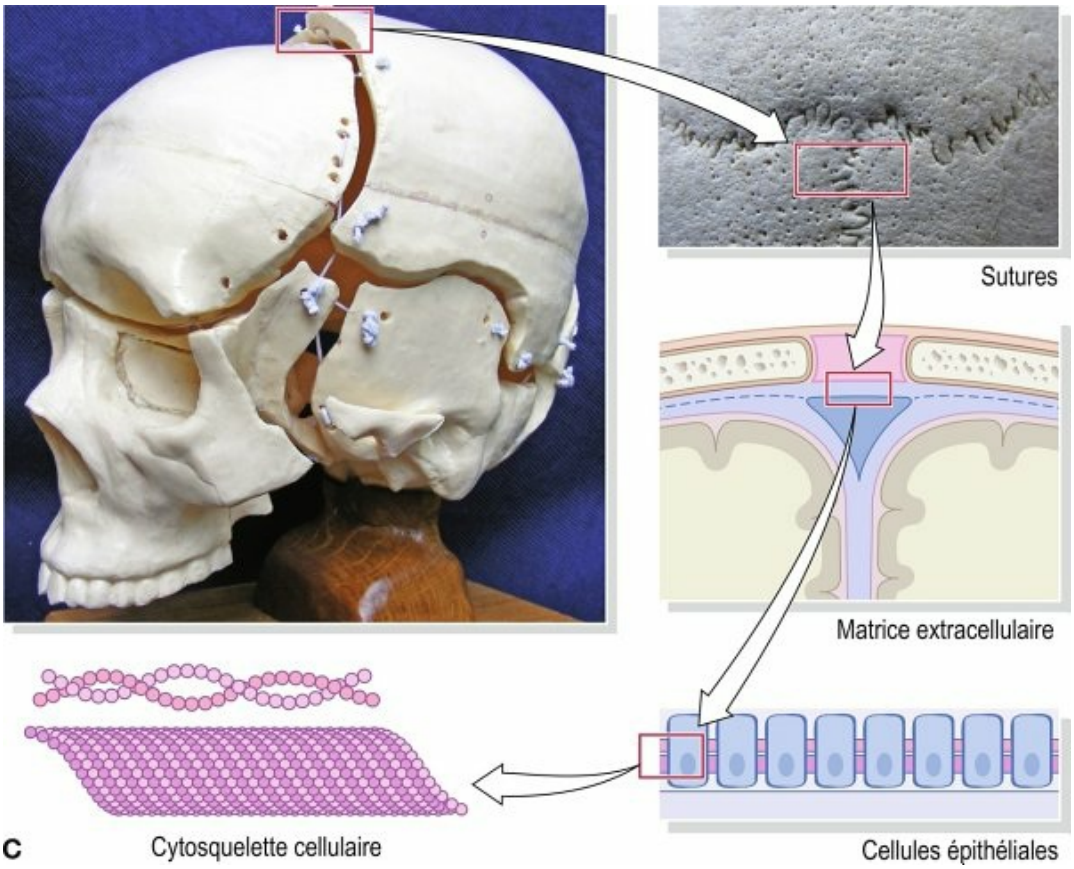

FIG. A1.87 Les travaux du Dr Graham Scarr modélisent le crâne comme une structure de tenségrité. A. Dans notre unité icosaèdre simple, les chevilles droites peuvent être remplacées par des chevilles courbées. B. En raison des sutures ondulées, les membranes durale et périostée agissent pour les maintenir écartées et assurer leur perméabilité. C. Ce processus est une tenségrité qui s'étend du niveau général jusqu'au niveau cellulaire. **(A, B, adaptées avec l'autorisation de Scarr G. A model of the cranial vault as a tensegrity structure and its significance to normal and abnormal cranial development. International Journal of Osteopathic Medicine 2008 ; 11 : 80–89. C, adaptée avec l'autorisation de Scarr (2008) et de Scarr G. Simple geometry in complex organisms. Journal of Bodywork and Movement Therapies 2012 ; 14 : 424-444.)**

Selon cette vision de tenségrité, les méridiens myofasciaux d'*Anatomy Trains* décrits dans cet ouvrage sont fréquemment (mais en aucun cas exclusivement) des lignes continues le long desquelles cette tension de traction chemine au travers des myofascias externes d'un

os à l'autre. Les attaches musculaires (les « gares » selon notre terminologie) sont là où le réseau de traction continue s'attache aux entretoises de compression relativement isolées qui poussent vers l'extérieur.

Les méridiens continus que l'on voit sur les photographies de dissection tout au long de cet ouvrage sont obtenus essentiellement en tournant le scalpel de côté pour séparer ces gares de l'os qui se trouve au-dessous tout en conservant la connexion d'un « muscle » à l'autre via les tissus (fig. A1.88). Notre travail cherche à obtenir un tonus équilibré le long de ces lignes et ses feuillets de traction de sorte que les os et les muscles puissent flotter au sein du fascia en un équilibre résilient, comme on le voit presque à chaque instant chez l'incomparable Fred Astaire (fig. A1.89).

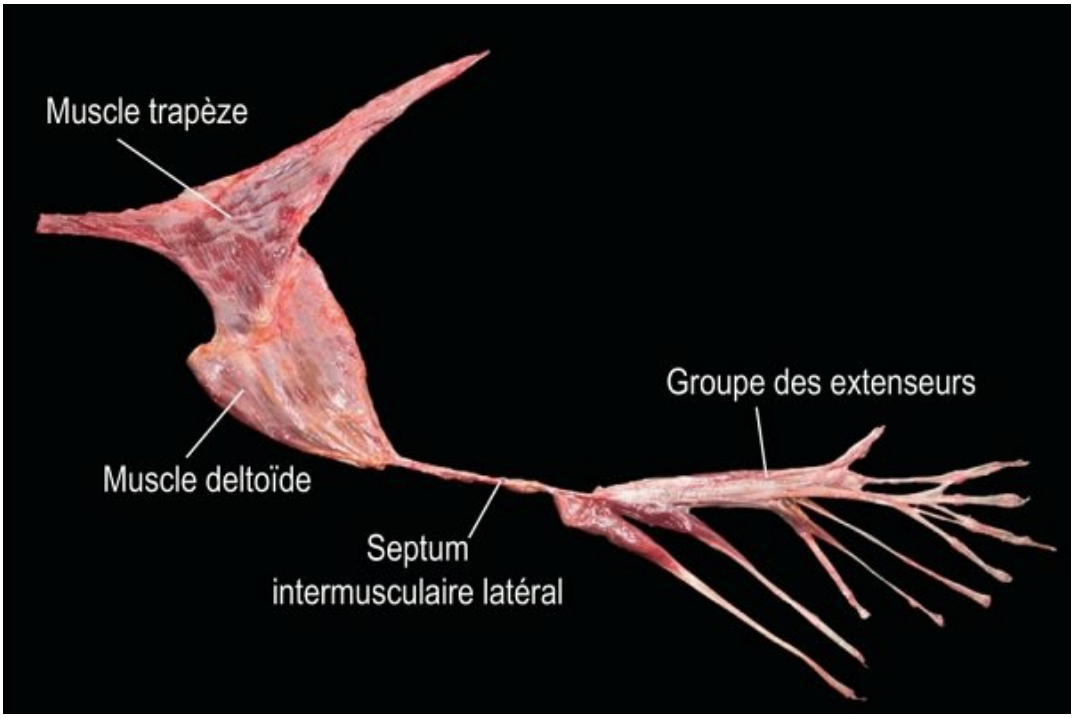

FIG. A1.88 Cette dissection montre clairement comment, en changeant l'angle du scalpel de 90°, il est possible de faire apparaître une continuité fasciale depuis les attaches distales d'un muscle (ou d'une structure de tissus mous) à celles du suivant, formant une ligne de tension fasciale continue depuis le crâne et le rachis

jusqu'au dos des doigts – la Ligne Brachiale Postérieure Superficielle (voir le chapitre 7).



FIG. A1.89 **Qui mieux que Fred Astaire incarne la légèreté**

et la réponse facile suggérées par le modèle de tenségrité du fonctionnement humain ? Alors que nous autres marchons tous d'un pas lourd du mieux que nous pouvons en essayant d'éviter que notre rachis se comprime comme un tas de briques, ses os flottent éternellement avec un équilibre rarement vu ailleurs.

Un éventail de structures tension-dépendantes

Certains auteurs ne sont pas du tout d'accord avec cette idée de macrotenségrité, la considérant comme une modélisation fallacieuse de la structure et du mouvement humains [178]. D'autres, notamment le médecin orthopédiste Stephen Levin, pionnier de l'idée de la « biotenségrité » depuis plus de 30 ans (www.biotensegrity.com), voient le corps comme entièrement construit au moyen de systèmes de tenségrité de niveaux différents, emboîtés de manière hiérarchique les uns dans les autres [172, 179, 180]. Levin affirme que les surfaces osseuses au sein d'une articulation ne peuvent pas être complètement poussées les unes contre les autres, même par une poussée active lors d'une intervention chirurgicale arthroscopique, tandis que d'autres citent des recherches pour montrer que le poids traverse vraiment le genou par l'intermédiaire des tissus plus durs de l'os et du cartilage [181, 182].

Des recherches complémentaires sont nécessaires pour quantifier les forces de tension et de compression autour d'une articulation ou de l'ensemble du système pour savoir si elles peuvent être analysées d'une manière cohérente avec l'ingénierie de tenségrité. Il est clair toutefois que les notions traditionnelles de plans inclinés et de leviers méritent, au minimum, une actualisation – si ce n'est une refonte complète – à la lumière des preuves de plus en plus nombreuses d'une « compression flottante » comme principe universel de construction de notre biomécanique.

Dans cette vision de la tenségrité, nous devons tenir compte de la réalité du corps en mouvement. Selon nous, le corps passe par toute la gamme allant de la sécurité offerte par une structure de compression

continue à l'équilibre sensible de la tenségrité pure, auto-contenue que ce soit chez différents individus, dans différentes parties du corps et dans différents mouvements dans des situations diverses. Nous qualifions ce point de vue d'« équilibre tension-dépendant » – le corps fonctionnant grâce à différents systèmes mécaniques en fonction du besoin local.

On pensait qu'une hernie discale résultait certainement de la tentative d'utilisation du rachis comme une structure de compression continue, contraire à sa vocation. Les preuves récentes laissent toutefois penser que la hernie discale est plus souvent due à l'existence de microtensions dans l'annulus liées à une abrasion par une rotation trop importante plutôt qu'à une compression traumatique directe [183, 184]. Le bon sens veut qu'un sauteur en longueur atterrissant au bout de son saut compte de manière momentanée mais définitive sur la résistance à la compression de l'ensemble des os et cartilages de ses jambes. (Bien que, même dans ce cas où les os de la jambe peuvent être considérés comme une « pile de briques », la force de compression soit distribuée au travers du réseau de collagène des os et jusque dans tous les tissus mous de notre corps selon un mode de « tenségrité ».) Dans les activités quotidiennes, le corps emploie une gamme de modèles structurels allant de modèles de tenségrité à des modèles davantage fondés sur la compression [185].

Entre la compression pure d'une pile de blocs et la tenségrité auto-contenue de la figure A1.86, un voilier constitue l'une des structures « intermédiaires » (fig. A1.90). À l'ancre, le mât se tiendra droit tout seul, mais lorsque vous voyez « les voiles s'enfler, et s'arrondir sous les caresses du vent » (Shakespeare, *Le songe d'une nuit d'été*), il faut que le mât pleinement chargé soit soutenu par les haubans et les étais de tension, sinon il cassera net (vidéo 1.2 ). Grâce aux câbles de tension, les forces sont distribuées dans l'ensemble du bateau et le mât peut être plus fin et plus léger que ce qu'il serait autrement. Notre rachis est construit de la même façon pour compter sur l'équilibre des « étais » de tension (les muscles érecteurs du rachis, notamment le

muscle longissimus) qui l'entourent afin de réduire la nécessité d'une taille et d'un poids supplémentaires dans la structure rachidienne, en particulier au niveau des lombaires (fig. A1.91).

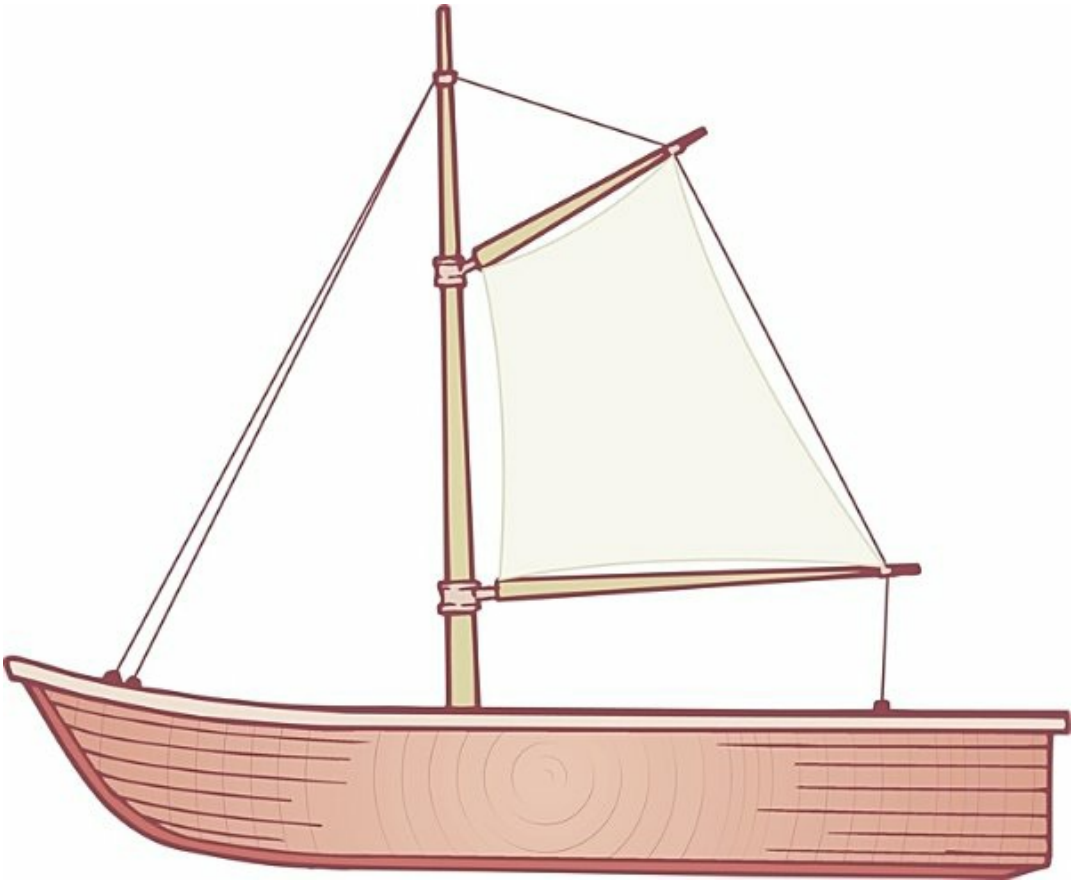

FIG. A1.90 Un voilier n'est pas au sens strict du terme une structure de tenségrité, mais son intégrité structurelle dépend en partie des éléments de tension – les haubans, étais, drisses et écoutes qui absorbent une partie de l'excédent de tension ; ainsi, le mât peut être plus petit et plus léger qu'il ne devrait l'être si tel n'était pas le cas.



FIG. A1.91 De la même façon que sur la fig. A1.90, les muscles érecteurs du rachis, en particulier le muscle longissimus, sont les « étais » de notre rachis ; ils lui permettent d'être plus petit que ce qu'il devrait être autrement s'il s'agissait d'une structure de compression continue. Le muscle iliocostal est construit et agit comme le mât de la fig. A1.92. (Image gracieusement fournie par Primal Pictures, www.primalpictures.com.)

Les structures de Frei Otto, merveilleuse architecture biomimétique à membrane qui repose sur les principes de tension, mais n'est pas une pure tenségrité autonome (car elle est ancrée et repose sur ses connexions avec le sol), peuvent être vues à l'aéroport de Denver ou

sur www.freiotto.com (fig. A1.92). Là, nous pouvons voir, notamment avec les structures à câbles et à membrane qui caractérisent le Munich Olympiazentrum, une nouvelle exploration d'un équilibre tension-compression qui tend fortement à s'appuyer sur le côté tensionnel de la balance. Le centre est flexible, maintenu droit uniquement par l'équilibre des cordes attachées à ses « processus ». Les cordes étant en place, le fait de tirer dessus peut positionner le mât n'importe où dans l'hémisphère définie par son rayon. Coupez les cordes et le centre flexible tombera sur le sol, incapable de soutenir quoi que ce soit. Cet agencement est le même que celui des muscles iliocostaux, que l'on voit sur le bord extérieur des muscles érecteurs du rachis à la figure A1.91.

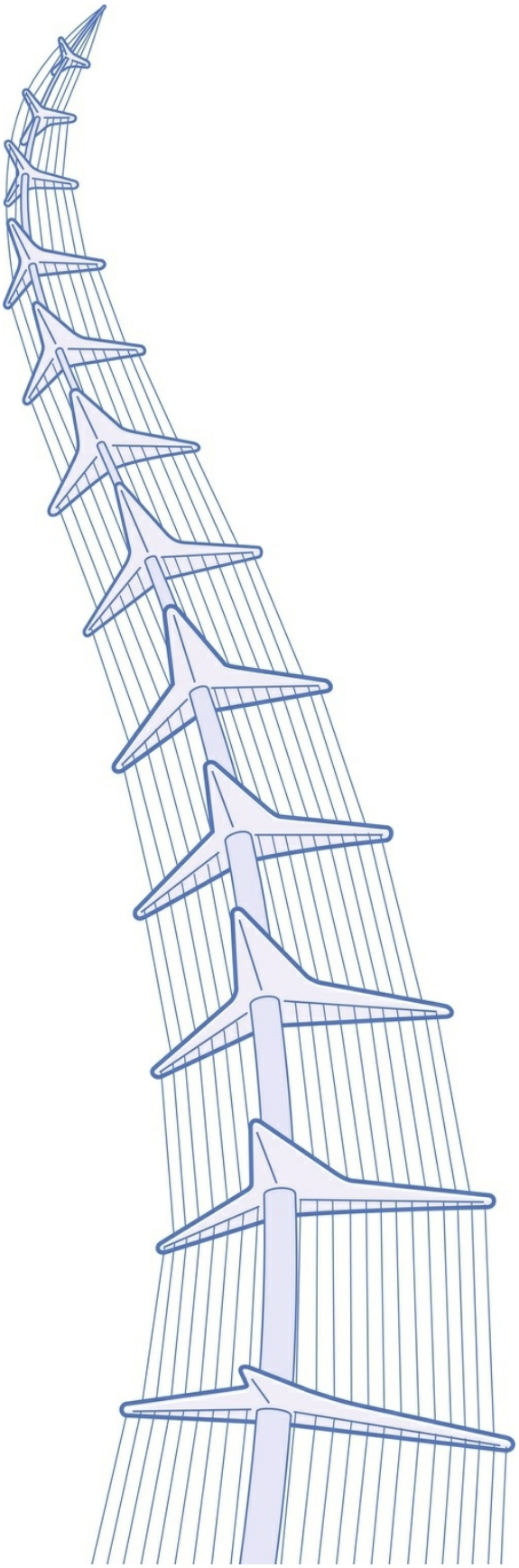

FIG. A1.92 Ce mât de Frei Otto s'appuie encore plus lourdement sur la tension pour maintenir son intégrité. Le centre est flexible et s'effondrerait sans les câbles pour le maintenir. En ajustant les câbles puis en les fixant, ce mât peut devenir un soutien solide dans un nombre indéfini de positions différentes.

Si nous sommes convaincus que l'architecture générale du corps sera au final entièrement décrite par des modèles mathématiques de tenségrité, l'affirmation la plus sûre à ce stade est qu'elle peut potentiellement être employée ainsi, mais qu'elle est malheureusement souvent utilisée de manière moins efficace que celle décrite précédemment (fig. A1.81). Même si c'est un sujet de recherche et de discussion futures, ce qui est clair, c'est que le réseau fascial de traction du corps est continu et tire en direction des os qui poussent contre le réseau. Notre corps distribue la tension – notamment la tension prolongée soutenue – en lui-même pour tenter d'égaliser les forces exercées sur les tissus. Il est clair d'un point de vue clinique que le relâchement dans une partie du corps peut produire des changements à une certaine distance de l'intervention, même si le mécanisme n'est pas toujours évident. Tout cela conduit à voir la tenségrité comme une idée au moins digne de considération, si ce n'est en tant que géométrie première de la construction d'un être humain. Les modèles de l'inventeur Tom Flemons (www.intensiondesigns.com et voir fig. A1.79, fig. A1.84 à fig. A1.86) sont merveilleusement évocateurs. Ces premiers « diagrammes de forces » d'un être humain debout s'approchent d'un modèle architectural humain, mais ne le reproduisent pas encore dans sa résilience et son comportement. Ils sont magnifiquement suspendus en équilibre homéostatique, mais ne sont bien sûr pas autonomes comme le serait une créature biologique.

Précontrainte et stockage d'énergie élastique

(L'élasticité fasciale est traitée de manière plus approfondie précédemment dans cette annexe.) Chaque système de tenségrité contient une énergie stockée, inhérente au système : les éléments de

compression ont une force de compression constante, poussant vers l'extérieur, tandis que le réseau de tension élastique tire en direction du centre. La structure de tenségrité de repos est une neutralisation de forces opposées, non un équilibre en soi. Déformez la tenségrité, comme dans la figure A1.80, et une énergie supplémentaire est stockée, qui sera « restituée » lorsque la force de déformation sera supprimée et que la structure retrouvera sa forme originale et l'équilibre des forces.

Si un élément d'une tenségrité se brise – une entretoise de compression, un élastique ou une jonction –, cet équilibre dynamique est perturbé et la structure changera de forme jusqu'à ce qu'elle s'écroule complètement ou atteigne un autre point d'équilibre. Nous pouvons voir cette action dans notre propre corps : dans une plaie qui coupe le derme, nous voyons les bords de la plaie s'écarter l'un de l'autre puis l'œdème envahir la zone, passivement « aspiré » par les glycosaminoglycanes spongieux dès que la « contraction » de tension modératrice du derme et de la couche profonde a été relâchée par l'ouverture de la coupure. Les myofibroblastes (voir plus haut) doivent rapprocher les bords et un nouveau fascia doit se tisser pour réparer le dommage afin de rétablir l'équilibre dynamique entre le besoin de la substance fondamentale de s'étendre en absorbant l'eau et la tension circonférentielle du réseau de collagène qui l'entoure. L'hydratation relative de nos tissus, et notamment de la substance fondamentale interstitielle, est déterminée par l'équilibre entre ces forces centripètes et centrifuges.

Dès lors que nous mettons ces modèles de tenségrité en mouvement et dans différentes situations de charge, nous avons besoin de plus d'adaptation. Les structures de tenségrité lâches sont « visqueuses » – elles se déforment facilement et changent de forme liquidienne, mais elles s'effondreront sous n'importe quelle charge importante. Resserrez les membranes ou les bandelettes de traction – en particulier si vous le faites de façon homogène et généralisée – et la structure deviendra de plus en plus résiliente, avec une résistance proche de celle d'une colonne rigide. En d'autres termes, l'augmentation de la précontrainte accroît la capacité de la structure de supporter une

charge sans se déformer.

Comme le dit Ingber [167] : « Une augmentation de la tension sur l'un des éléments se traduit par une augmentation de la tension sur tous les éléments de la structure, même sur ceux du côté opposé ». Tous les éléments structurels interconnectés d'un modèle de tenségrité se réagencent d'eux-mêmes en réponse à une contrainte locale. Si la contrainte exercée augmente, davantage d'éléments vont se positionner dans la direction de la tension de la contrainte appliquée, entraînant un raidissement linéaire du matériau (bien que distribué de manière non linéaire) (fig. A1.93).



FIG. A1.93 Légère modification de l'icosaèdre des fig. A1.80 et A1.83. Le simple fait de faire glisser les extrémités des chevilles le long des bandes en caoutchouc aboutit à un tétraèdre légèrement tronqué et ressemble davantage à la situation humaine réelle. Sous cette forme, les élastiques « myofasciaux » sont

plus étroitement parallèles aux chevilles « osseuses » (comme la plupart des muscles le sont, notamment dans nos membres). Les courts morceaux d'élastique à proximité des sommets agissent comme une sorte de « ligament » maintenant les chevilles/os proches les uns des autres mais ne se touchant pas, formant ainsi une étroite proximité que Fuller appelait un « baiser verrouillé ». Les os humains (à l'exception de l'os hyoïde et de certains os sésamoïdes) ne flottent pas isolément ; ils sont étroitement liés les uns aux autres au niveau des articulations, qui orientent et limitent le mouvement entre les os comparativement à la liberté totale offerte par la tenségrité idéalisée des fig. A1.80 et A1.83. Appliquez une pression externe brutale à ce modèle pour voir pourquoi tant de blessures par impact se traduisent par des dommages ligamentaires plutôt que musculaires.

Cela rappelle la réaction de réponse du système fibreux à des contraintes de traction que nous avons décrite au début de cette annexe. Prenez un tampon de coton et tirez délicatement sur ses extrémités pour voir les fibres multidirectionnelles s'adapter à l'étirement, jusqu'à ce que l'étirement s'arrête brutalement au moment où les fibres alignées se lient. Notre corps fibreux réagit de la même façon lorsqu'il est confronté à une tension excessive, exactement comme une structure de tenségrité ou un piège à doigts chinois. Nous pouvons continuer à tirer, dépasser ces forces de liaison et déchirer en deux la boule de coton ou le piège à doigts. Lorsque cela se produit dans le corps, c'est une lésion fasciale.

En d'autres termes, les structures de tenségrité font preuve de résilience, devenant plus rigides à mesure qu'elles sont chargées jusqu'au point de rupture ou d'effondrement. Comme nous l'avons mentionné ci-dessus, si une structure de tenségrité est chargée à l'avance, notamment en resserrant les éléments de tension (« précontrainte »), la structure est capable de supporter davantage de charge sans se déformer. Le fait d'être ajustable en termes de

« précontrainte » permet à la structure biologique fondée sur la tenségrité de se raidir rapidement et facilement (par contraction musculaire) afin d'absorber des charges de contrainte ou d'impact plus importantes sans se déformer et, tout aussi rapidement, de décharger la contrainte de sorte que la structure dans son ensemble soit bien plus mobile et réactive à des charges plus faibles (fig. A1.94).

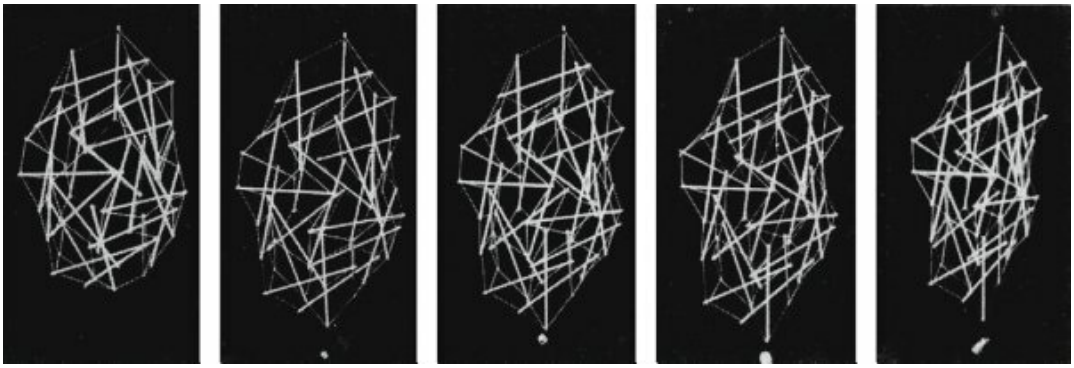

FIG. A1.94 En réalisant une « précontrainte » sur une structure de tenségrité, c'est-à-dire en plaçant une contrainte spécifique dessus au préalable, nous notons que : 1) de nombreux éléments, aussi bien en compression qu'en tension, ont tendance à s'aligner le long des lignes de tension ; et que 2) la structure devient « plus solide » – prête à gérer plus de charge sans changer de forme pour autant. (Reproduit avec l'autorisation de Wang, et al., 1993 [186].)

Cela conduit plus à une « stratégie de rigidité fasciale » dans les situations de charge élevée prévisibles (haltérophile, déplacement d'un piano) et à une « stratégie de contrôle neuromusculaire » dans les situations de faible charge imprévisibles (franchir un torrent, jouer au ping-pong) [187]. (La recette pour obtenir une lésion, c'est une charge importante imprévisible.)

Nous avons décrit deux façons par lesquelles le système myofascial peut se remodeler en réponse à une contrainte ou à l'anticipation d'une contrainte : 1) la façon rapide évidente : le tissu musculaire peut se contracter très rapidement selon les caprices du système nerveux au

sein de la toile fasciale afin de précontraindre une zone ou une ligne de fascia ; et 2) les contraintes prolongées peuvent être gérées par le remodelage de la MEC autour des motifs de contrainte, ajoutant de la matrice là où la demande est plus grande (voir fig. A1.94). La contraction des myofibroblastes est une façon intermédiaire d'ajouter un léger niveau de précontrainte aux feuillets fasciaux [154, 188].

Le rôle unique des myofibroblastes, dont nous avons déjà parlé, fournit une transition parfaite entre le monde tissulaire et osseux de la macrotenségrité et le monde cytosquelettique de la microtenségrité qui sera le sujet de notre prochaine et dernière immersion dans le monde ésotérique du fascia.

Autorégulation biomécanique – microtenségrité : comment les cellules équilibrent la tension et la compression

Jusqu'à présent, nous avons discuté de la tenségrité au niveau macroscopique, en relation avec notre modèle des *Anatomy Trains*. Lors de la discussion sur les myofibroblastes, nous avons vu comment la structure cellulaire interne pouvait s'accrocher à la macrostructure de la MEC. Ce point de débat sur la géométrie de la tenségrité a récemment été relancé par une recherche intensive, désormais plus connue sous le nom de mécanobiologie, pertinente pour tous les types d'entraînement au mouvement et d'intervention manuelle. Avant d'abandonner la tenségrité, nous recourons une nouvelle fois au microscope. Nous trouvons là un nouvel ensemble de connexions avec un aperçu inattendu sur l'effet du mouvement et du repositionnement sur la fonction cellulaire, y compris sur l'expression épigénétique.

Sur la base de cet ouvrage, on pourrait penser, à part les quelques derniers paragraphes sur les myofibroblastes, que les cellules « flottent » de manière indépendante au sein de la MEC que nous avons décrite et, de fait, c'est ainsi que je l'ai moi-même enseigné pendant des années. « La médecine a fait de grandes choses », dirais-je en pontifiant, « en se concentrant sur la biochimie au sein des cellules, tandis que les thérapeutes manuels et les thérapeutes du mouvement se concentrent sur ce qui se passe entre les cellules ». La cellule a été considérée comme un « ballon rempli d'eau », dans lequel flottent les organites, de la même façon que la cellule flotte dans le milieu de la MEC.

Cette nouvelle recherche – et, là, nous nous appuyons fortement sur les travaux du Dr Donald Ingber et de son équipe à l'hôpital pour enfants de Boston – a largement supplanté une telle séparation. Elle a définitivement montré qu'il existe un « système musculosquelettique » très structuré et actif au sein de la cellule, que l'on appelle le cytosquelette, auquel chaque organite est attaché et avec lequel il se

déplace [189]. Le cytosquelette ne porte pas très bien son nom dans la mesure où il contient également des molécules d'actomyosine qui peuvent se contracter pour exercer une force au sein de la cellule, sur la membrane plasmique ou – comme nous l'avons vu avec les myofibroblastes – au travers de la membrane jusqu'à la matrice située au-delà, de sorte qu'il est à proprement parler l'équivalent cellulaire du système musculosquelettique ou myofascial. Ces connexions mécaniquement actives – microtubules résistants à la compression, microfilaments de traction et éléments interfibrillaires – sont présentes au sein de presque chaque cellule et de la MEC, une relation mutuellement active qui enterre pour toujours l'idée que des cellules indépendantes flottent dans un océan de produits « morts » du tissu conjonctif.

On sait depuis un certain temps que le « double feuillet » de phospholipides de la membrane plasmique est parsemé de protéines globulaires qui offrent des sites récepteurs et des canaux ioniques aussi bien à l'intérieur qu'à l'extérieur de la cellule, auxquels de nombreuses substances chimiques, très spécialisées, pourraient se lier, modifiant de diverses façons l'activité de la cellule (voir fig. A1.60). La recherche de Candace Pert, résumée dans *Molecules of Emotion* (*Les molécules de l'émotion*), qui a rendu familier le terme d'endorphines, est un exemple des types de liaisons par lesquels les substances chimiques situées au-delà de la cellule, et se liant à ces récepteurs transmembranaires, affectent les rouages physiologiques au sein de la cellule [190].

« Adhésome »

Une découverte plus récente, et encore plus pertinente pour notre travail, est qu'en plus de ces chémorécepteurs, certaines des protéines globulaires transmembranaires (une famille de substances chimiques connues sous le nom d'intégrines, comprenant les sélectines, les cadhérines et de nombreux ajouts nouveaux à l'adhésome) sont des mécanorécepteurs qui communiquent tension et compression à partir de l'environnement de la cellule – la MEC – jusque dans l'intérieur de la cellule, y compris jusque dans le noyau (fig. A1.95). Ainsi, en plus

d'une chémorégulation, nous pouvons désormais ajouter l'idée d'une mécanorégulation cellulaire.

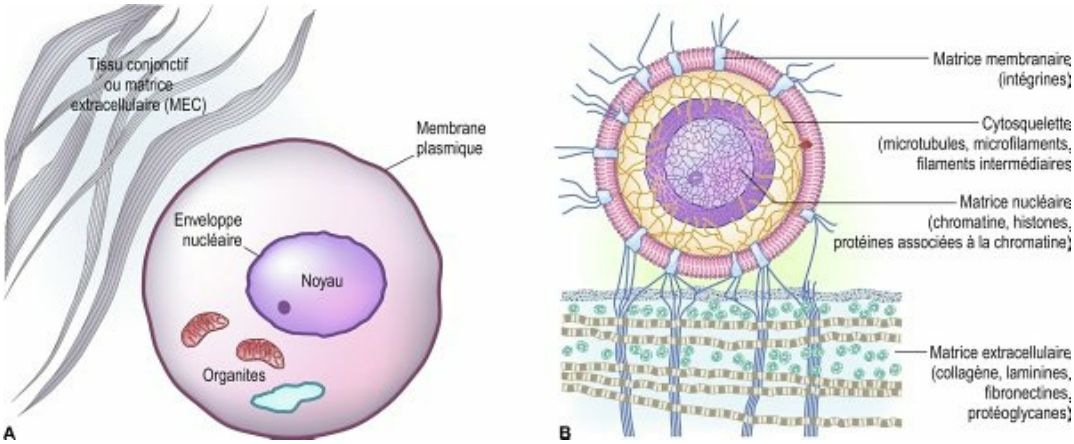

FIG. A1.95 Deux vues de la relation entre la cellule et la MEC qui l'entoure. A. La vue traditionnelle, dans laquelle chaque élément a son autonomie. B. La vue plus actuelle, dans laquelle le matériel nucléaire, la membrane nucléaire et le cytosquelette sont tous reliés mécaniquement à la MEC entourant la cellule par les intégrines et les protéines laminaires. **(Adapté d'Oschman, 2000 [41].)**

Au début des années 1980, on a compris dans les milieux scientifiques que la substance fondamentale et les protéines matricielles adhésives étaient liées dans le système du cytosquelette intracellulaire [189]. Cette liaison – du noyau au cytosquelette, aux molécules d'adhésion focale à l'intérieur de la membrane, puis à travers la membrane avec les intégrines et ensuite via le glycocalyx [191] et les protéoglycanes, tels que la fibronectine, jusqu'au réseau de collagène lui-même (fig. A1.96) – est extraordinairement forte dans les myofibroblastes. Elle agit généralement depuis la cellule jusque sur la matrice et le même type de processus de mécanorégulation s'étend à chaque cellule, souvent depuis l'extérieur : les mouvements dans l'environnement mécanique de la MEC peuvent avoir une influence sur le fonctionnement de la cellule, pour le meilleur ou pour le pire.

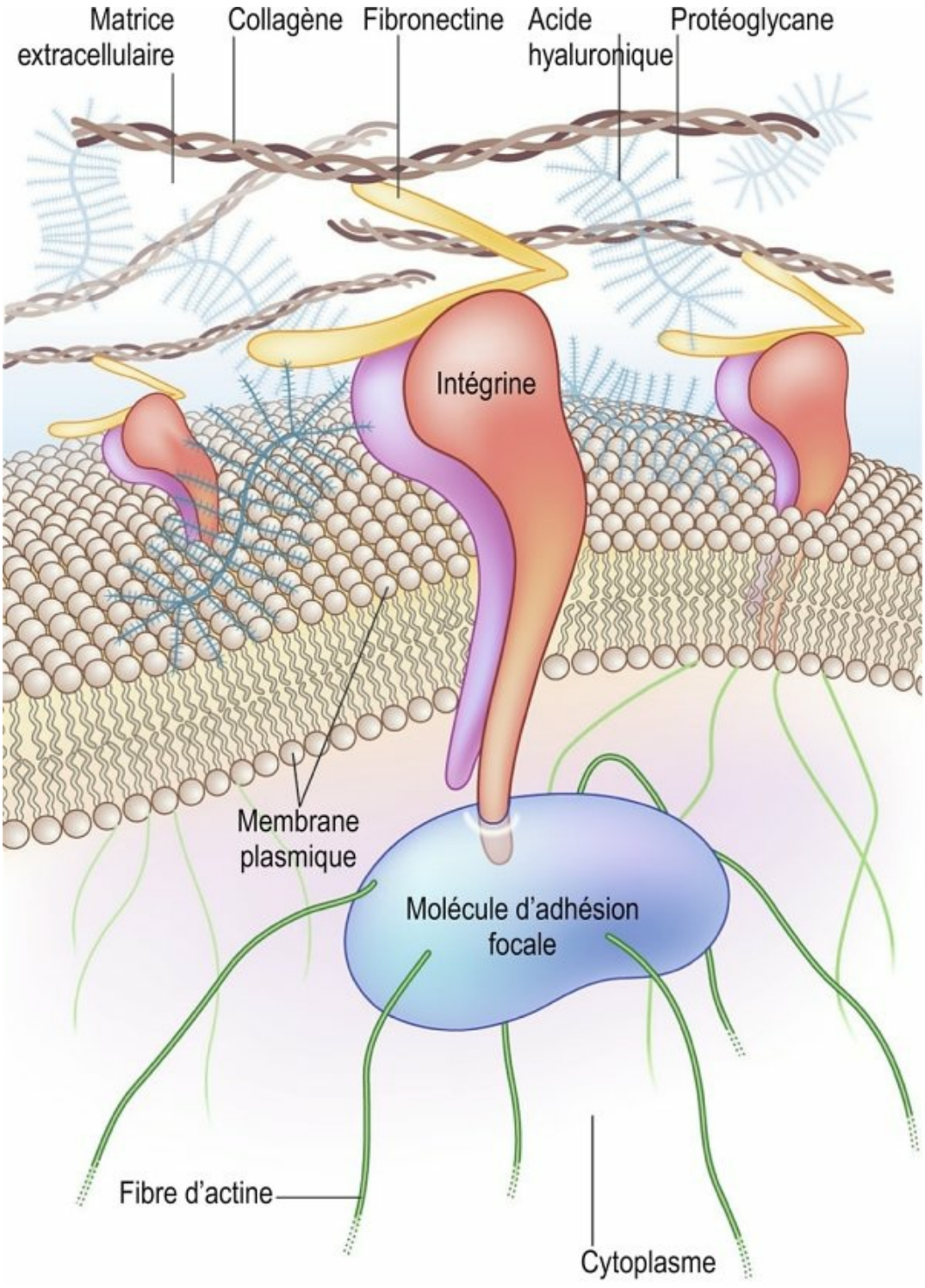

FIG. A1.96 Les intégrines – « flottant » dans la membrane phospholipidique – établissent des connexions de type Velcro® entre les éléments cellulaires montrés à la fig. A1.95 et les éléments extracellulaires de la MEC.

Il est indéniable qu'un certain type d'adhésion cellulaire est nécessaire pour maintenir le corps ; l'ampleur et l'importance de cette signalisation mécanique au sein de l'« adhésome » forment ce que l'on nomme aujourd'hui mécanotransduction. La mécanotransduction est considérée comme ayant un rôle dans un large éventail de maladies, dont l'asthme, l'ostéoporose, l'insuffisance cardiaque, l'athérosclérose et l'accident vasculaire cérébral, ainsi que dans des problèmes mécaniques plus courants, tels que les lombalgies et les douleurs articulaires [192]. « De manière moins évidente, elle contribue à orienter à la fois le développement embryonnaire et une profusion de processus dans l'organisme arrivé à maturité, dont la coagulation sanguine, la cicatrisation des plaies et l'éradication des infections » [167, 193].

Par exemple :

« Un exemple spectaculaire de l'importance de l'adhésion pour le fonctionnement même de la cellule vient des études sur l'interaction entre les composantes de la matrice et les cellules épithéliales mammaires. Les cellules épithéliales, en général, forment la peau et le revêtement de la plupart des cavités corporelles ; elles sont habituellement agencées en une couche unique sur une matrice spécialisée appelée la lame basale. Les cellules épithéliales particulières qui tapissent les glandes mammaires produisent du lait en réponse à la stimulation hormonale. Si des cellules épithéliales mammaires sont prélevées chez des souris et mises en culture dans des coupelles de laboratoire, elles perdent rapidement leur forme cuboïde régulière et leur capacité de sécréter les protéines du lait. En revanche, si elles sont cultivées en présence de laminine (la protéine d'adhésion essentielle dans la lame basale), elles reprennent leur forme habituelle, organisent une lame basale et s'assemblent en structures glandulaires de nouveau capables de produire les composants du lait » [194].

En d'autres termes, les récepteurs mécaniques et les protéines de la MEC sont reliés à l'intérieur de la cellule dans un système de communication par l'intermédiaire des intégrines à la surface

cellulaire. Ces connexions agissent pour modifier la forme des cellules et de leurs noyaux (voir fig. A1.80C) et, de ce fait, leurs propriétés physiologiques. Comment les cellules répondent-elles aux changements mécaniques de leur environnement ?

« La réponse des cellules dépend du type des cellules impliquées, de leur état à ce moment-là et de la composition spécifique de la matrice. Il arrive parfois que les cellules répondent en changeant de forme. D'autres fois, elles migrent, prolifèrent, se différencient ou révisent leurs activités de manière plus subtile. Les divers changements proviennent souvent de modifications de l'activité des gènes » [194].

L'information véhiculée sur ces « molécules mécaniques » de type ressort chemine de la matrice jusque dans la cellule pour modifier l'expression épigénétique ou métabolique et, le cas échéant, revient de la cellule à la matrice :

« Nous avons trouvé que lorsque nous augmentions la contrainte appliquée aux intégrines (des molécules qui traversent la membrane cellulaire et relient la matrice extracellulaire au cytosquelette interne), les cellules répondaient en devenant de plus en plus rigides, exactement comme le font les tissus entiers. Par ailleurs, les cellules vivantes pouvaient être rendues rigides ou souples en variant la précontrainte dans le cytosquelette, par exemple en modifiant la tension dans les microfilaments contractiles » [167].

La mécanique réelle des connexions entre la matrice extracellulaire et la matrice intracellulaire est généralement obtenue par de nombreuses liaisons faibles – une sorte d'effet Velcro® – plutôt que par quelques points d'attache solides. Les myofibroblastes, avec leurs connexions très solides, seraient une exception. Ces liaisons des intégrines avec les molécules d'adhésion focale et l'extérieur répondent aux changements de conditions, se connectant et se déconnectant rapidement au niveau des sites récepteurs lorsque la cellule migre, par exemple [195]. L'application d'une contrainte mécanique sur les chémorécepteurs à la surface cellulaire – ceux

impliqués dans le métabolisme, comme dans les travaux de Pert – n'a pas transmis efficacement de force à l'intérieur de la cellule. Ce travail de communication du tableau de tension et de compression locales relève exclusivement des molécules d'adhésion, principalement des intégrines, qui sont présentes « sur presque chaque type de cellule dans le règne animal » [167].

Cela nous amène à un tableau bien différent des relations entre biomécanique, perception et santé. Les cellules ne flottent pas comme si elles étaient des « îles » indépendantes dans une mer « morte » de matrice intercellulaire. Les cellules sont reliées à une matrice réceptive qui se modifie activement et elles sont actives au sein de cette matrice qui communique de façon significative avec la cellule par l'intermédiaire de nombreuses connexions (voir fig. A1.95B et fig. A1.96).

Ces connexions sont liées entre elles par une géométrie de la tenségrité du corps entier et elles changent constamment en réponse à l'activité de la cellule, à l'activité du corps (communiquée mécaniquement le long des fibres de la matrice) et à l'état de la matrice elle-même [196].

Microtenségrité et santé biomécanique optimale

Il semble que les cellules s'assemblent, fonctionnent et se stabilisent largement comme nous le faisons nous-mêmes en tant qu'organisme : comme un système activé par l'étirement. Par la signalisation d'une tension, elles communiquent avec l'environnement local et s'y déplacent par l'intermédiaire de molécules d'adhésion. Et le système musculo-fascio-squelettique dans son ensemble fonctionne largement comme une tenségrité. Selon Ingber : « Seule la tenségrité peut expliquer, par exemple, comment, chaque fois que vous bougez un bras, votre peau s'étire, votre matrice extracellulaire s'étend, vos cellules se déforment, et comment les molécules interconnectées qui forment l'armature interne des cellules ressentent cette sollicitation, le tout sans rupture ou discontinuité » [167].

L'intégralité de la matrice, des récepteurs et de la structure interne de la cellule constitue notre corps « en 3D ». Même si cette recherche démontre sans conteste sa réactivité biologique, une question demeure : ce système est-il « conscient » dans un sens réel, comme postulé auparavant dans ce chapitre, ou percevons-nous ses rouages uniquement par l'intermédiaire des récepteurs neuronaux à l'étirement et des faisceaux musculaires déployés dans l'ensemble des muscles et des interstices du corps fibreux ?

L'intervention structurelle – de n'importe quelle sorte – agit au travers de ce système dans son ensemble, en modifiant les relations mécaniques entre un nombre infini de parties distinctes reliées par tenségrité et en reliant notre perception de notre moi kinesthésique à l'interaction dynamique entre les cellules et la matrice.

La recherche sur les intégrines commence tout juste à nous montrer les balbutiements de la « médecine 3D » et l'importance de la santé « 3D » :

« Pour étudier cette possibilité, d'autres [chercheurs de mon groupe] ont développé une méthode pour produire des formes et des fonctions cellulaires. Ils ont contraint des cellules vivantes à prendre différentes formes – sphériques ou aplaties, rondes ou carrées – en les plaçant sur de minuscules "îlots" adhésifs composés de matrice extracellulaire. Chaque îlot adhésif a été entouré d'une surface de type Téflon® à laquelle les cellules ne pouvaient pas adhérer » [194].

En modifiant simplement la forme de la cellule, ils ont pu permuter les cellules entre différents programmes génétiques. Les cellules qui avaient été étirées et aplaties étaient plus enclines à se diviser, tandis que les cellules arrondies que l'on avait empêché de s'étirer activaient un gène apoptotique du suicide. Lorsque les cellules ne sont ni trop étendues ni trop comprimées, elles ne dépensent leur énergie ni à se diviser ni à mourir. Au contraire, elles se différencient en fonction du tissu spécifique ; les cellules capillaires ont formé des tubes capillaires creux, les cellules hépatiques ont sécrété des protéines que le foie apporte normalement au sang, et ainsi de suite.

Ainsi, l'information mécanique se combine apparemment avec les

signaux chimiques pour dire à la cellule et au cytosquelette ce qu'ils doivent faire. Les cellules très plates, avec leurs cytosquelettes très étendus, détectent que davantage de cellules sont nécessaires pour recouvrir le substrat adjacent – comme pour la réparation des plaies – et qu'une division cellulaire est nécessaire. L'arrondissement et la pression venant de tous côtés indiquent que trop de cellules sont en concurrence pour l'espace sur la matrice et qu'elles prolifèrent à l'excès ; certaines d'entre elles doivent mourir pour éviter la formation de tumeurs. Entre ces deux extrêmes, dans un environnement tensionnel juste « bien comme il faut », une fonction tissulaire normale s'établit et se maintient. Comprendre comment cette permutation se produit pourrait conduire à de nouvelles approches dans le traitement du cancer et la réparation tissulaire et, peut-être même, à la création de tissus artificiels de substitution [196].

La nouvelle proportion

Cette recherche ouvre la voie à un rôle holistique de la distribution mécanique de la contrainte et de la tension dans le corps, qui va bien au-delà de la simple prise en charge de la douleur tissulaire localisée [196]. Si chaque cellule a un environnement mécanique idéal, alors il existe une « posture » idéale – probablement légèrement différente pour chaque individu, sur la base de facteurs génétiques, épigénétiques et personnels – dans laquelle chaque cellule du corps se trouve dans l'équilibre mécanique qui lui convient pour un fonctionnement optimal. Cela pourrait conduire à une nouvelle formulation, scientifiquement fondée, de la recherche ancienne d'une proportion humaine « idéale » – un idéal non construit sur la géométrie de la proportion ou sur l'harmonie musicale, mais sur la « maison » mécanique idéale de chaque cellule.

La création d'un tonus homogène dans l'ensemble des méridiens myofasciaux et, au-delà, dans l'ensemble du réseau de collagène pourrait avoir des implications importantes pour la santé aussi bien cellulaire que générale. « De façon très simple, la transmission de la tension par un réseau de tenségrité est un moyen de distribuer les forces à tous les éléments interconnectés et, dans le même temps, de

coupler ou d'"harmoniser" l'ensemble du système au plan mécanique en tant que système unique » [196].

Pour les thérapeutes manuels et les thérapeutes du mouvement, ce rôle de réglage de l'ensemble du système fascial pourrait avoir des effets à long terme sur la santé immunologique, l'amélioration de la physiologie et la prévention d'une dégradation future ainsi que sur le sens du soi et de l'intégrité de la personne. C'est cet objectif supérieur, avec en plus la coordination du mouvement, l'augmentation de l'amplitude et le soulagement de la douleur, que nous poursuivons en cherchant à égaliser la tension afin de produire un tonus égal – comme pour la corde de la lyre ou le gréement d'un voilier – dans l'ensemble des méridiens myofasciaux des *Anatomy Trains* (voir fig. 1.1).

En réalité, chaque cellule est impliquée dans ce que nous pourrions qualifier de « champ de tension » (voir aussi l'Annexe 4 pour plus d'informations sur ce thème). Lorsque le besoin d'espace de la cellule est perturbé, il se produit un certain nombre de mouvements compensatoires, mais si l'agencement spatial approprié n'est pas rétabli par les compensations, la fonction cellulaire est compromise – c'est ce que cette recherche montre clairement [28]. La main ou l'œil du thérapeute expérimenté peut traquer les perturbations et les excès dans le champ de tension, même si un moyen objectif de mesurer ces champs serait bienvenu. Une fois ces derniers découverts, diverses méthodes thérapeutiques pour relâcher la contrainte mécanique peuvent être évaluées et essayées.

Le mécanosome d'auto-ajustement

Le corps doit réduire et distribuer cette contrainte en permanence. Il utilise pour cela un mécanisme récemment découvert et documenté : un système d'adaptation fractal étonnant dans les tissus conjonctifs. Nous ne pouvons pas quitter le monde du fascia sans partager certains des éclairages et certaines des belles images tirées des travaux du chirurgien plasticien de la main français, le Dr Jean-Claude Guimberteau (vidéo 6.13) [26, 197]. Ces images montrent

l'interface entre microtenségrité et macrotenségrité (une distinction artificielle au premier abord car la tenségrité agit harmonieusement entre les différents niveaux) en action dans l'organisme vivant (fig. A1.97).

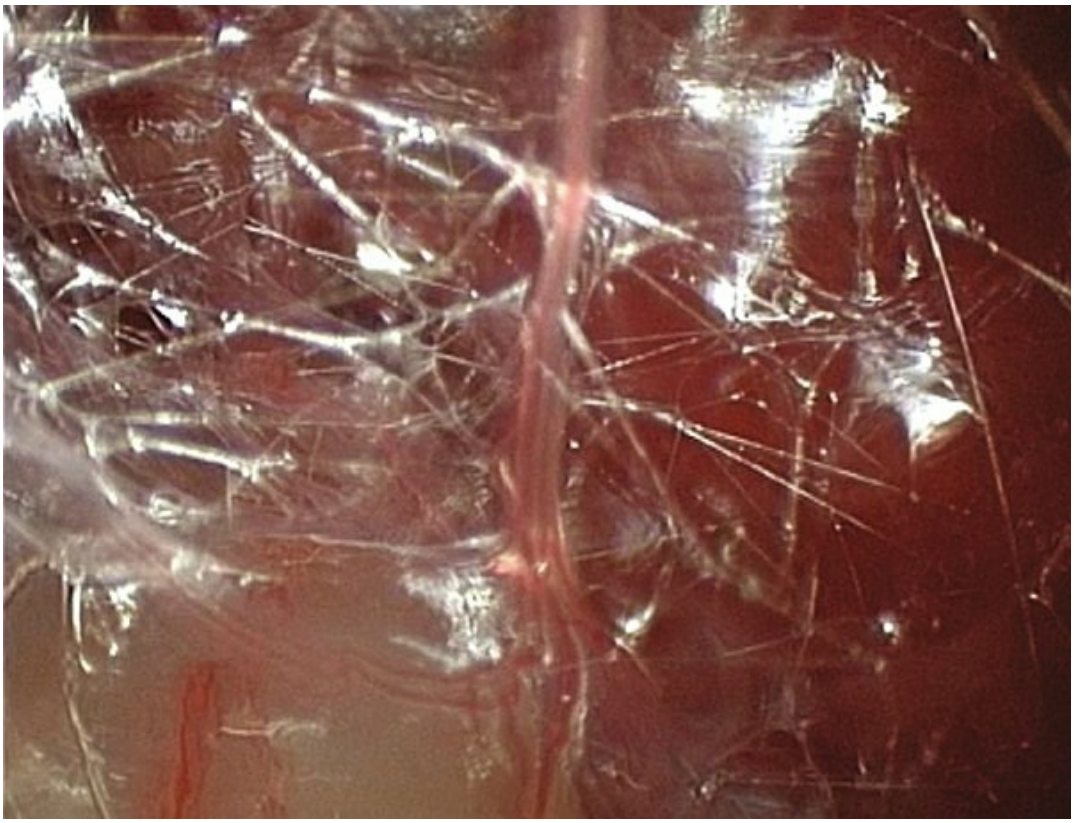

FIG. A1.97 Les photographies *in vivo* réelles du réseau du tissu conjonctif du Dr J.-C. Guimberteau montrent les diverses formes polygonales du système de glissement microvacuolaire – ressemblant, sur cette photographie, aux travées osseuses. On peut voir comment les capillaires sont maintenus au sein du réseau de tissu conjonctif extensible. (Reproduit avec l'aimable autorisation du Dr J.-C. Guimberteau, chirurgien plasticien de la main, et d'Endovivo Productions. Ces photographies proviennent du livre et du film « Promenades sous la peau » du Dr J.-C. Guimberteau avec les vidéos disponibles sur www.anatomytrains.com.)

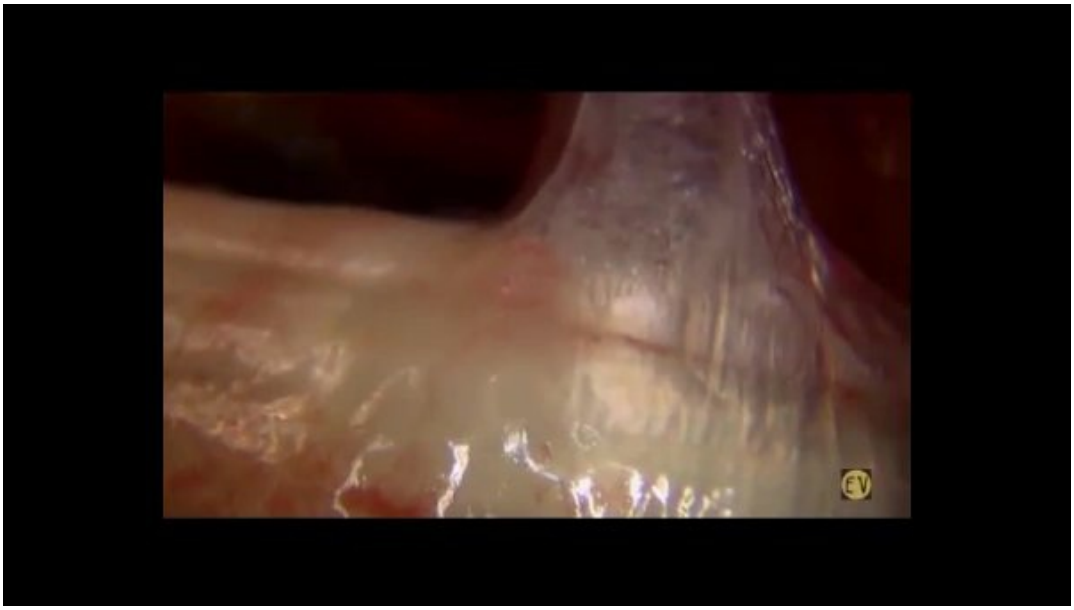

vidéo 6.13 Fascia vivant 2 : milieu du corps

De très nombreuses images, verbales comme visuelles, que nous présentons ici sont tirées d'expériences de laboratoire *in vitro* ou de tissus de sujets anatomiques. Les photographies de ce paragraphe ont été prises *in vivo* au cours d'interventions chirurgicales, avec autorisation. Elles démontrent bien le fonctionnement sain du fascia normal, révélant une nouvelle découverte surprenante de la façon dont les couches fasciales « glissent » les unes sur les autres.

Au niveau de la main, les couches fasciales, et en particulier les tendons du canal carpien, doivent glisser les unes sur les autres plus que sur toute autre surface ; on comprend donc qu'un chirurgien de la main, comme le Dr Guimberteau, ait recherché plus de précision sur cette question (vidéo 6.2). Chaque plan fascial doit glisser sur l'autre si l'on veut que le mouvement ne soit pas inutilement limité. Pourtant, lorsque l'on réalise des dissections, on ne voit pas de plans fasciaux glisser librement les uns sur les autres ; on voit à la place soit un délicat « duvet » fascial (le « *fuzz* »), soit des liaisons croisées plus solides qui connectent les plans les plus superficiels aux plans plus profonds, ainsi que latéralement entre les épimysiums [198]. Cela correspond à l'image de continuité du « fascia unique » qui est le

thème de cet ouvrage, mais cela remet en question ce qu'est le mouvement « libre » au sein de la toile fasciale (fig. A1.98).

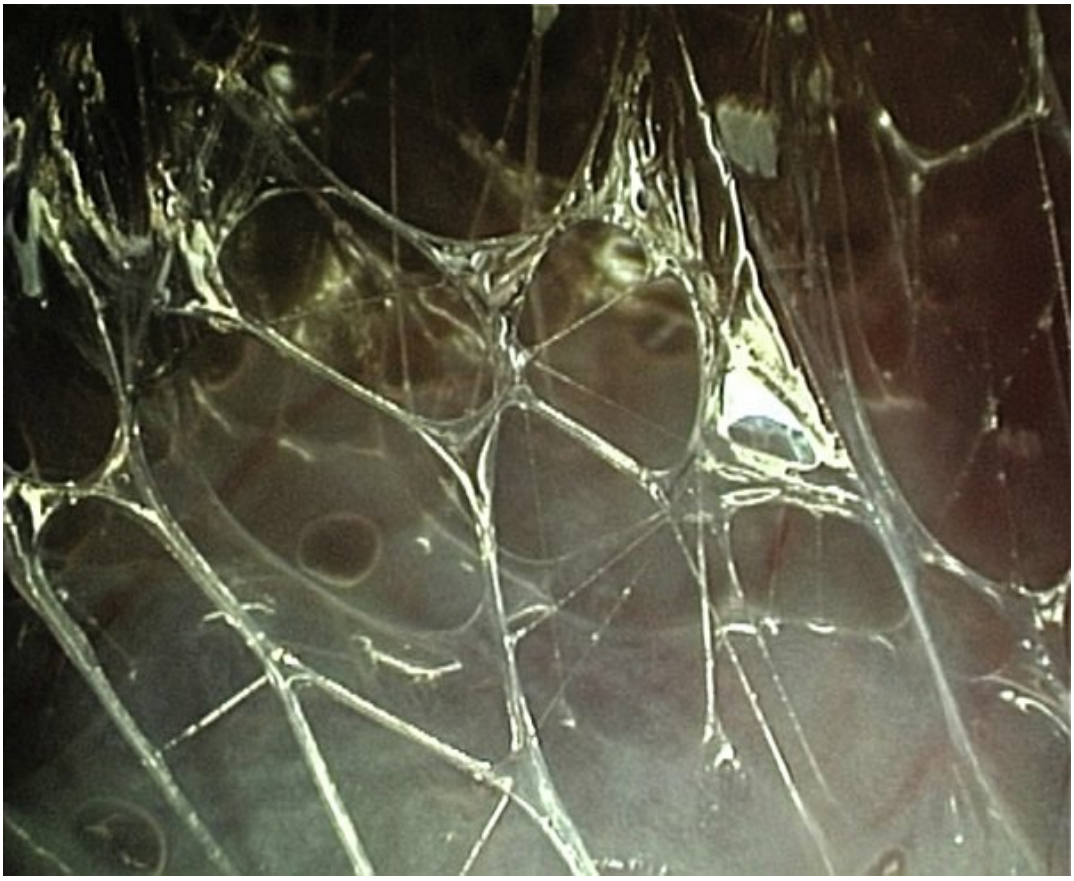

FIG. A1.98 « Les fibrilles, faites de collagène et d'élastine, construisent par leur croisement des microvacuoles remplies de gel hydrophile fait de protéoglycoaminoglycanes. » Ce qu'une capture d'image ne peut pas transmettre, c'est le mode fractal et vaporeux par lequel ces structures microvacuolaires roulent les unes sur les autres, s'allongent, se reforment, se mélangent et se séparent. Guimberteau synthétise les prédictions faites par la géométrie de la tenségrité avec les concepts du système de pression issus de la manipulation viscérale proposés par un autre Français, Jean-Pierre Barral. Ce système répond à toutes les forces au-dessous de la peau – tenségrité et

utilisation optimale de l'espace/remplissage serré, pression osmotique, tension de surface, adhésions cellulaires et gravité. Les fibrilles creuses, collantes, élastiques, en interaction réactive permanente avec les vacuoles, créent un ensemble de gréements et de voiles qui change à chaque traction ou mouvement venu de l'extérieur. On pourrait dire de ce réseau aréolaire collant qu'il forme un système adaptatif à l'échelle du corps (auquel correspond à peu près le nouveau terme d'« interstitium ») permettant les innombrables petits mouvements qui sous-tendent les efforts volontaires plus importants. **(Photographies [et citation] extraites de Promenades sous la peau. Paris : Elsevier ; 2004. Avec l'aimable autorisation du Dr J.-C. Guimberteau, chirurgien plasticien de la main, et d'Endovivo Productions.)**

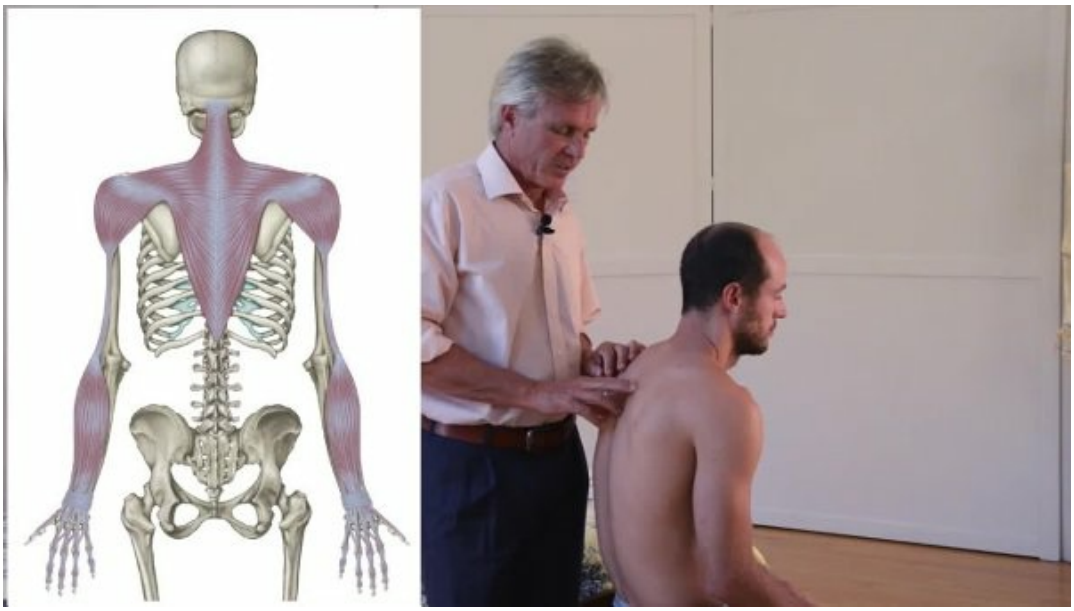

vidéo 6.2 Lignes Brachiales : *Trap Peel*

Un tel mouvement au sein du canal carpien ou des tendons des jambes autour des malléoles est habituellement représenté dans les manuels d'anatomie avec des gaines ténosynoviales ou des bourses spécialisées pour le passage des tendons – souvent représentées en

bleu dans les atlas d'anatomie tels que ceux de Netter [120] ou de Gray [147]. Le Dr Guimberteau a placé sa caméra à l'intérieur de ces bourses dites du « système de glissement » et en a tiré une révélation surprenante qui s'applique non seulement à son domaine spécialisé de la main, mais aussi à nombre de zones interstitielles lâches du corps : il n'y a pas de discontinuité entre le tendon et ce qui l'entoure. Le conflit inévitable entre la nécessité du mouvement et la nécessité du maintien de la connexion est résolu par un ensemble de bulles polyédriques, qui se divise fractalement et change constamment, qu'il a appelé « système collagénique multimicrovacuolaire d'absorption dynamique » (*multimicrovacuolar collagenic absorbing system* [MVCAS]) [144].

La peau de ces bulles est constituée d'élastine et de collagène des types I, II, IV et VI. Les bulles sont remplies à 80 % d'eau, 5 % de graisse et 15 % de protéoglycoaminoglycanes hydrophiles. Les molécules à l'aspect en feuille de fougère du mélange sucre-protéine (GAG) se répandent dans l'espace, transformant le contenu de la microvacuole en un gel légèrement visqueux. Lorsqu'un mouvement se produit entre les deux couches les plus organisées de chaque côté (disons le tendon et le rétinaculum des fléchisseurs), ces bulles roulent et glissent les unes autour des autres, se rejoignant et se divisant comme le font des bulles de savon, dans un chaos apparemment incohérent. Le « chaos », au sens mathématique, cache en réalité un ordre implicite. Cet ordre sous-jacent permet à tous les tissus au sein de ce réseau complexe d'être vascularisés (et donc nourris et réparés), quelle que soit la direction dans laquelle ils sont étirés, et sans rencontrer les difficultés logistiques qui apparaissent dès que nous représentons les systèmes de glissement comme nous le faisons traditionnellement (fig. A1.99).

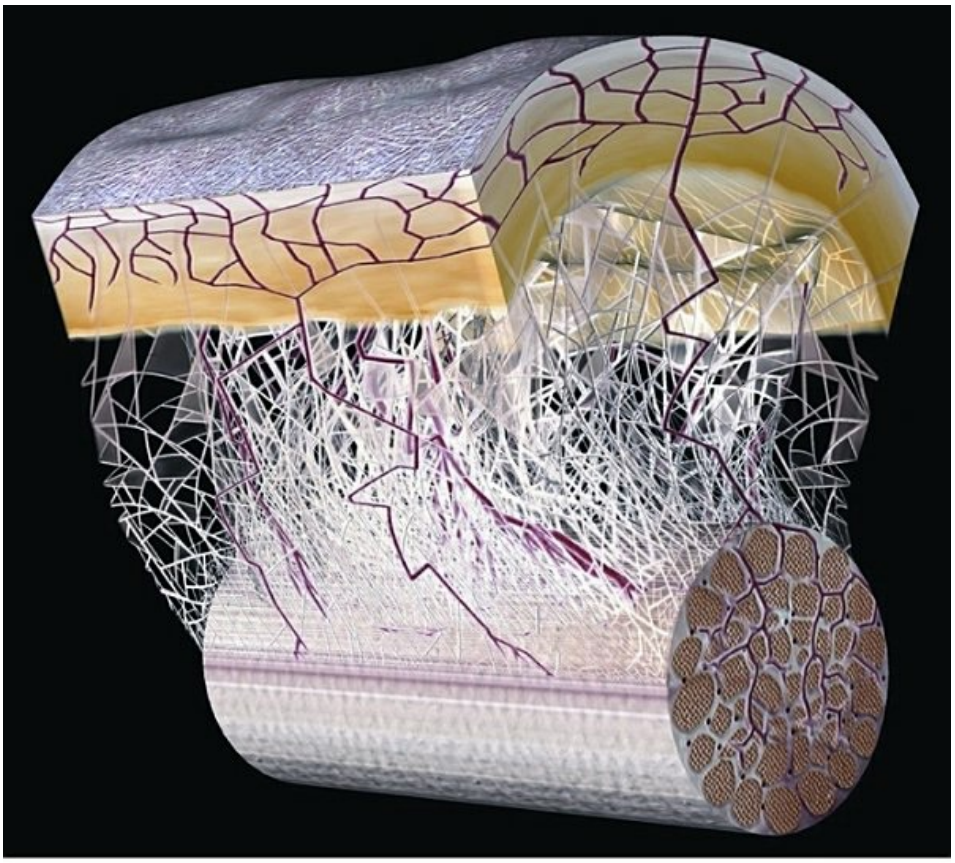

A

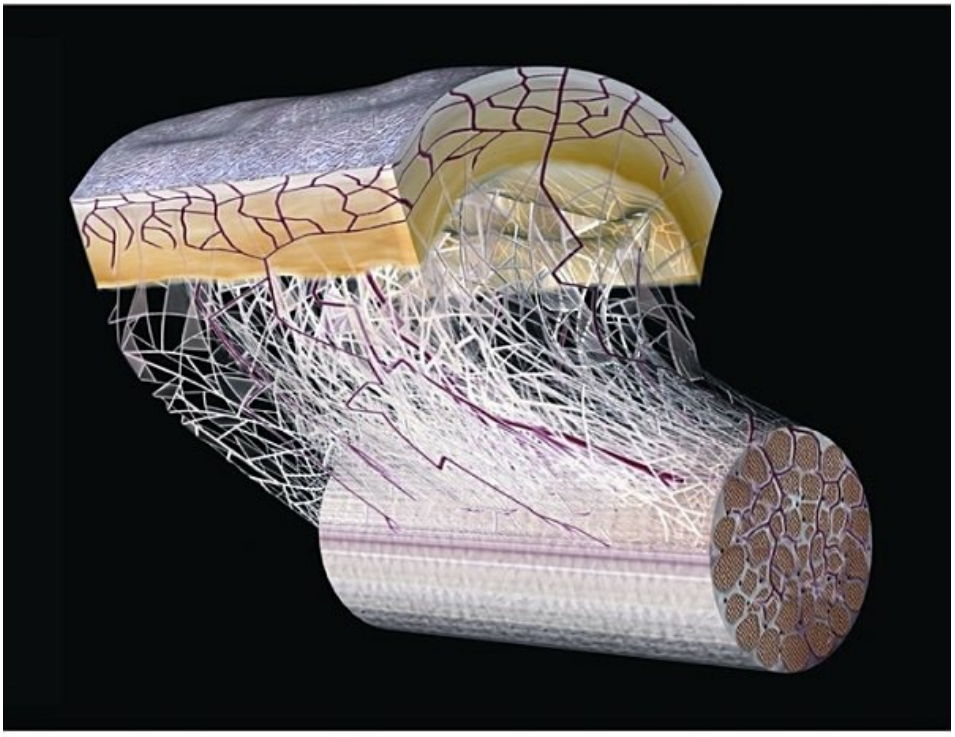

B

FIG. A1.99 Le système collagénique multimicrovacuolaire d'absorption mécanique représenté depuis la peau jusqu'au tendon, montrant qu'il n'y a pas de discontinuité entre les plans fasciaux, mais seulement une relation vaporeuse de polygones qui soutiennent l'irrigation vasculaire du tendon tout en permettant malgré tout le glissement dans de multiples directions.
(Reproduit avec l'aimable autorisation du Dr J.-C. Guimberteau, chirurgien plasticien de la main, et d'Endovivo Productions.)

Ce type d'agencement tissulaire se retrouve dans tout le corps, et pas seulement dans le poignet. Dès lors que des surfaces fasciales doivent glisser l'une sur l'autre en l'absence d'une véritable membrane séreuse, les bulles remplies de gel protéoglycanes/collagène facilitent les petits mouvements nécessaires entre la peau et le tissu sous-jacent, entre les muscles, entre les vaisseaux et les nerfs et toutes les structures adjacentes, s'adaptant de manière automatique à une grande diversité de forces. Cet agencement est présent presque dans tout le corps ; la tenségrité œuvre seconde après seconde.

Il n'y a pas grand-chose à ajouter à ces images ; elles parlent d'elles-mêmes. Pour voir ce système en mouvement, les vidéos du Dr Guimberteau sont disponibles aux adresses suivantes : www.endovivo.com et www.anatomytrains.com. Aucune photographie, immobile, ne peut montrer comment les microvacuoles et les microtravées se réagencent pour s'adapter aux forces exercées par le mouvement interne ou externe. Les « entretoises » trabéculaires (en réalité des parties des bordures entre les vacuoles) montrées aux figures A1.97 à A1.99, qui combinent des fibres de collagène avec les mucopolysaccharides collants, changent spontanément de points nodaux, se cassent et se reforment, ou reprennent leur forme originale par rappel élastique. Ce que l'on ne voit pas non plus dans les captures d'images, c'est que chacun de ces haubans collants est creux, le liquide passant au milieu de ces entretoises ressemblant à des tiges de bambou (qui sont peut-être les mêmes conduits que ceux observés dans l'interstitium ; voir le paragraphe ci-dessus sur le mouvement liquidien dans le fascia) (fig. A1.100).

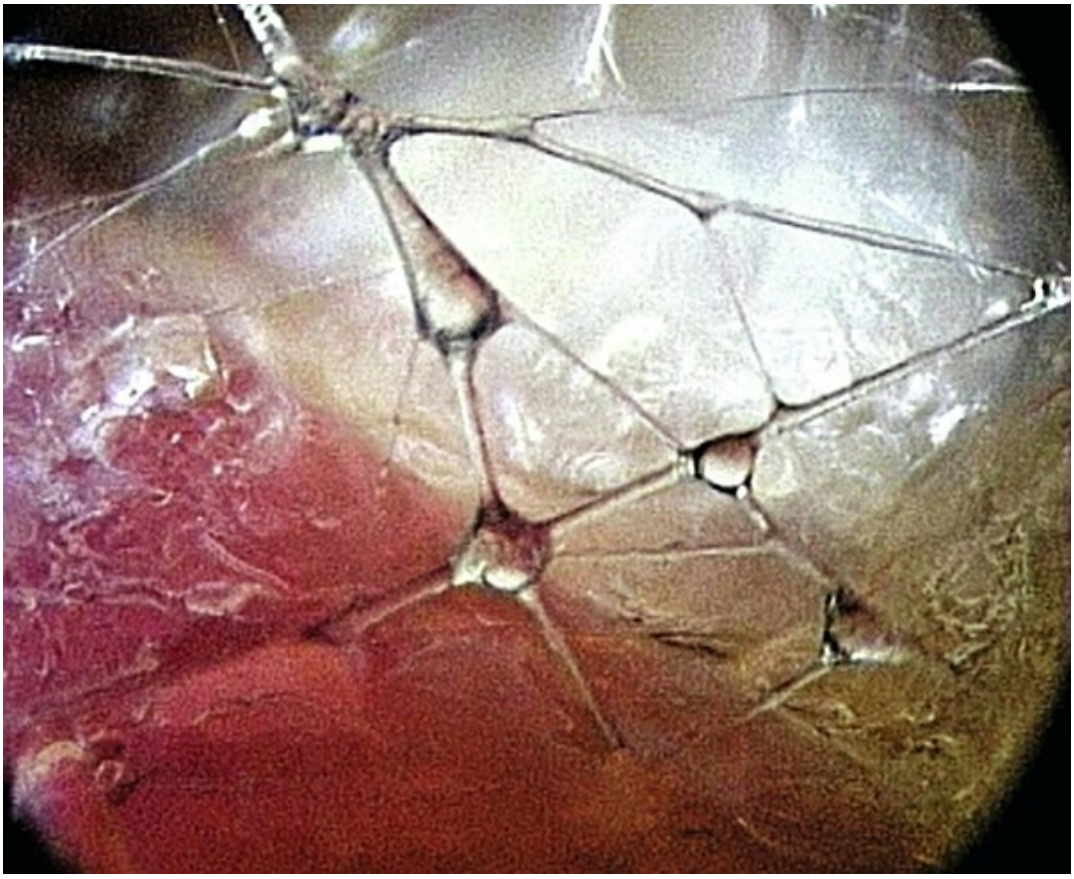

FIG. A1.100 Les fibrilles creuses, collantes, élastiques, en interaction réactive permanente avec les vacuoles, créent un ensemble de gréements et de voiles qui change à chaque traction ou mouvement venu de l'extérieur. Là encore, une capture d'image ne permet pas de transmettre le dynamisme et la capacité de remodelage instantané qui caractérisent ce tissu ubiquitaire. On pourrait dire de ce réseau aréolaire collant qu'il forme un système adaptatif à l'échelle du corps, permettant les petits ajustements sous-jacents aux efforts volontaires plus importants. (Reproduit avec l'aimable autorisation du Dr J.-C. Guimberteau, chirurgien plasticien de la main, et d'Endovivo Productions.)

Les travaux de Guimberteau réunissent les concepts de tenségrité à un niveau à la fois macroscopique et microscopique. Ils montrent comment le système organique entier est construit autour des ballons de pression communs à la fois à l'ostéopathie crânienne et à la

manipulation viscérale. Ils suggèrent un mécanisme par lequel un simple toucher léger de la peau pourrait atteindre la structure profonde du corps. Ils montrent comment l'utilisation économique des matériaux peut déboucher sur un système d'auto-ajustement dynamique.

Autorégulation biomécanique

Une dernière note personnelle, bien que commune, sur la méthode scientifique : il ne suffit pas d'observer ; ce qui fait la différence, c'est d'observer et de comprendre. Moi-même et de nombreux autres somanautes avons observé ces microvacuoles lorsque que nous disséquions des tissus. Chaque année, lors d'un cours dans les Alpes, nous disséquions l'agneau pascal juste après l'avoir abattu et juste avant de le consommer. Pendant des années, j'ai observé ces bulles entre la peau et le fascia profond et dans d'autres tissus aréolaires, mais je les avais rejetées comme étant de simples artéfacts soit du processus de mort, soit de l'exposition à l'air. La figure A1.101A est une photographie microscopique que nous avons prise lors d'une dissection de tissus frais 6 mois avant que je prenne connaissance des travaux du Dr Guimberteau. Cette photographie fait partie d'une courte vidéo (vidéo 4.2 ) dans laquelle nous regardions le comportement des fibres fasciales et de la substance fondamentale, mais où nous négligions complètement le rôle des microvacuoles dans les échantillons tissulaires, là encore les rejetant comme des artéfacts sans importance (fig. A1.101B).

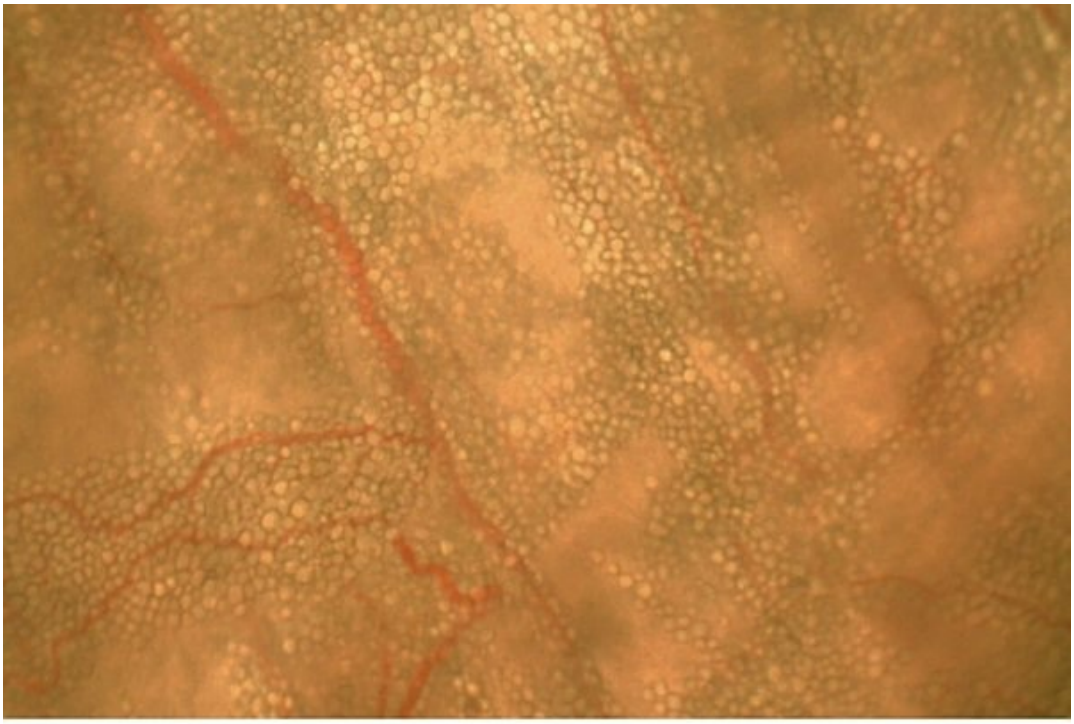

A



B

FIG. A1.101 **A. Microvacuoles incluses dans les protéoaminoglycanes collants avec les capillaires qui**

les traversent. Cette photographie de tissu humain a été prise au microscope lors d'une dissection réalisée par l'auteur quelques mois avant d'avoir eu connaissance des travaux du Dr Guimberteau. À ce moment-là, nous ne savions pas ce que nous regardions ; rétrospectivement, leur importance est évidente. B. Des bulles similaires sont visibles à l'œil nu dans une dissection de tissu animal frais ou, parfois, comme ici, dans des sujets anatomiques embaumés. Là encore, avant d'avoir connaissance des travaux de Guimberteau, nous avions pris cela pour un artéfact lié à la mort ou à l'exposition tissulaire au cours de la dissection et n'avions donc pas compris la signification de ce que nous voyions. (A, photographie gracieusement fournie par Eric Root ; B, photographie gracieusement fournie par l'auteur.)

En résumé, nous pouvons voir que les 70 trillions de cellules que nous appelons « nous » sont maintenues en place grâce à ce réseau à l'échelle du corps de fibres plus ou moins élastiques dans un gel de glycoprotéines hydraté plus ou moins visqueux. Les cellules sont guidées vers leur localisation et étirées (ou non) pour prendre la forme qui leur convient, et ce modelage peut modifier leur fonction épigénétique. Cet environnement tensionnel est en évolution constante sous l'effet des forces endogènes et exogènes allant de l'écoulement liquidien jusqu'à la gravité.

Cette vision – elle est loin d'être visionnaire mais représente ce que nous connaissons à ce jour de la physiologie – va tellement au-delà de ce que l'opinion publique connaît du « fascia » (« Oui bien sûr, je sais ce que c'est le fascia, j'utilise mon rouleau en mousse après mon entraînement ») qu'elle nécessite un nouveau terme pour la saisir de manière exhaustive. Guimberteau, comme nous l'avons vu, l'a appelé « système collagénique multimicrovacuolaire d'absorption dynamique ». Bordoni l'a appelé RAIN (*Rapid Adaptability of Internal Network* ou adaptabilité rapide du réseau interne) [199]. Nous avons choisi de l'appeler BARS (pour *Biomechanical Auto-Regulatory System* ou système d'autorégulation biomécanique) car il s'étend à partir de

n'importe quelle structure qui entre dans la catégorie du « système fascial » jusqu'à la programmation génétique de nos cellules. Quel que soit le nom qu'on lui donnera finalement, ce qui importe somme toute assez peu, cette nouvelle vision de la physiologie humaine a le pouvoir d'unir la kinésithérapie, l'éducation physique, les performances sportives aux éléments de la médecine et de la physiologie dans la mesure où nous relions les mécanismes au sein de chaque cellule à l'organisme en tant que tout.

Le BARS agit bien entendu avec l'aide du système nerveux, mais possède de nombreuses fonctions régulatrices qui agissent plus rapidement que le système nerveux, indépendamment de lui et sans qu'il s'en rende compte. Les éléments visqueux agissent comme un absorbeur de choc, un liquide non newtonien qui absorbe et dissipe les forces rapides ; par exemple, le liquide synovial dans les articulations de vos doigts est effectivement « solide » au moment de l'impact d'un ballon et effectivement liquide une seconde plus tard lorsque vous manœuvrez votre main pour relancer le ballon. Les éléments de gel permettent la perfusion libre des cellules et maintiennent un niveau d'hydratation adapté aux tissus qu'ils contiennent. Les éléments fibreux maintiennent la forme générale et l'apposition des éléments anatomiques [200]. En situation de bonne santé, tout marche ensemble comme un système de régulation biomécanique parfaitement bien conçu. Le défi pour les chercheurs et les praticiens des décennies à venir sera d'intégrer cette vision totalement nouvelle de la manière dont nos cellules sont maintenues ensemble et s'adaptent, en partant des éléments génétiques contenus dans leur noyau pour arriver, sans le moindre heurt, jusqu'au niveau de l'organisme entier. Notre pratique en entraînement, réhabilitation et éducation physique de façon générale – ce que nous avons appelé la « médecine 3D » – va s'accroître pour venir à la rencontre de ce modèle, ce qui bénéficiera à tous les individus dotés d'un corps en mouvement.

Références

1. Vleeming A, Stoeckart R. The role of the pelvic girdle in

coupling the spine and the legs: a clinical-anatomical perspective on pelvic stability. In: Vleeming A, Mooney V, Stoeckart R, eds. Movement, Stability, and Lumbopelvic Pain, Integration of Research and Therapy. Edinburgh: Elsevier; 2007.
2. Vleeming A, Pool-Goudzwaard AL, Stoeckart R, et al. The posterior layer of the thoracolumbar fascia: its function in load transfer from spine to legs. Spine. 1995;20:753.
3. Lee DG. The Pelvic Girdle. 3rd ed. Edinburgh: Elsevier; 2007.
4. Busquet L. Les chaînes musculaires. In: Frères M, Mairlot MB, eds. Maîtres Et Clés De La Posture. Paris: Frison-Roche; . 1992;1–4.
5. Huijing PA. Intra-, extra-, and intermuscular myofascial force transmission of synergists and antagonists: effects of muscle length as well as relative position. Int J Mech Med Biol. 2002;2:1–15.
6. Van der Waal JC. The architecture of connective tissue as parameter for proprioception – an often overlooked functional parameter as to proprioception in the locomotor apparatus. Int J Ther Massage Bodywork. 2009;2(4):9–23.
7. Margulis L, Sagan D. What Is Life? New York: Simon and Schuster; 1995.90–117.
8. Guimberteau J. Strolling Under the Skin. Paris: Elsevier; 2004.
9. Williams P. Gray's Anatomy. 38th ed. Edinburgh: Churchill Livingstone; 1995.75.
10. Varela F, Frenk S. The organ of form. J of Soc Bio Structure. 1987;10:73–83.
11. McLuhan M, Gordon T. Understanding Media. Corte Madera, CA: Gingko Press; 2005.
12. Fascia Research Society. Available: https://fasciaresearchsociety.org/.
13. Fascia Congress. Fascia glossary of terms. Available: https://fasciacongress.org/congress/fascia-glossary-of-terms/. Accessed April 25, 2019.
14. Williams P. Gray's Anatomy. 38th ed. Edinburgh: Churchill

Livingstone; 1995.782.
15. Becker RO, Selden G. The Body Electric. New York: Quill; 1985.
16. Sheldrake R. The Presence of the Past. London: Collins; 1988.
17. Kunzig R. Climbing through the brain. Discover Magazine. 1998;61–69 (August).
18. Benias PC, Wells RG, Sackey-Aboagye B, et al. Structure and distribution of an unrecognized interstitiumin human tissues. Sci Rep. 2018;4947 (March):article.
19. Snyder G. Fasciae: Applied Anatomy and Physiology. Kirksville, MO: Kirksville College of Osteopathy; 1975.
20. Langevin HM, Huijing P. Communicating about fascia:history, pitfalls, and recommendations. Int J Ther Massage Bodywork. *This gives a fuller discussion of the terminological issues*. 2009;2(4):3–8.
21. Williams P. Gray's Anatomy. 38th ed. Edinburgh: Churchill Livingstone; 1995.80.
22. Oschman J. Energy Medicine. Edinburgh: Churchill Livingstone; 2000.48.
23. Rettner R. Meet your interstitium, a newfound "organ". Sci Am. 2018 (March).
24. Guimberteau J. The subcutaneous and epitendinous tissue behavior of the multimicrovacuolar sliding system. In: Schleip R, Findley TW, Chaitow L, et al., eds. Fascia: The Tensional Network of the Human Body. Edinburgh: Churchill Livingstone; 2012:143–146.
25. Friedl P. Intravital microscopy of the tumor microenvironment: escape and relevance for immunotherapy. J Acquir Immune Defic Syndr. 2019;81:42.
26. Oschman J. Energy Medicine. Edinburgh: Churchill Livingstone; 2000.45–46.
27. Alberts B, Johnson A, Lewis J, et al. Molecular Biology of the Cell. 4th ed. New York: Garland Science; 2002.
28. Tomasek J, Gabbiani G, Hinz B, et al. Myofibroblasts and mechanoregulation of connective tissue modeling. Nat Rev

Mol Cell Biol. 2002;3:349–363.
29. Schleip R, Klinger W, Lehmann-Horn F. Fascia is able to contract in a smooth muscle-like manner and thereby influence musculoskeletal mechanics. In: Leipsch D, ed. Proceedings of the 5th World Congress of Biomechanics. Munich: Medimand S.r.l; 2006:51–54.
30. Langevin H, Cornbrooks CJ, Taatjes DJ. Fibroblasts form a bodywide cellular network. Histochem Cell Biol. 2004;122:7–15.
31. Gabbiani G, Hirschel B, Ryan G, et al. Granulation tissue as a contractile organ, a study of structure and function. J Exp Med. 1972;135:719–734.
32. Papelzadeh M, Naylor I. The in vitro enhancement of rat myofibroblast contractility by alterations to the pH of the physiological solution. Eur J Pharmacol. 1998;357(2–3):257–259.
33. Chaitow L, Bradley D, Gilbert C. Multidisciplinary Approaches to Breathing Pattern Disorders. Edinburgh: Elsevier; 2002.
34. Hinz B, Gabbiani G, Chaponnier C. The NH2-terminal peptide of α–smooth muscle actin inhibits force generation by the myofibroblast in vitro and in vivo. J Cell Biol. 2002;157(4):657–663.
35. Stecco C, Fede C, Macchi V, et al. The fasciacytes: a new cell devoted to fascial gliding regulation. Clin Anat. 2018;31:667–676.
36. Chaitow L. Telocytes: connective tissue repair and communication cells. J Bodyw Mov Ther. 2017;21(2):231–233.
37. Edelstein L, Smythies J. The role of telocytes in morphogenetic bioelectrical signaling. Front Mol Neurosci. 2014;7:41.
38. Van den Berg F. Extracellular matrix. In: Shleip R, Findley TW, Chaitow L, et al., eds. Fascia: The Tensional Network of the Human Body. Edinburgh: Churchill Livingstone; 2012:165–170.

39. Williams P. Gray's Anatomy. 38th ed. Edinburgh: Churchill Livingstone; 1995.475–477.
40.Feldenkrais Muscle The Potent Self. San Francisco: Harper Collins; 1992.
41. Oschman J. Energy Medicine. Edinburgh: Churchill Livingstone; 2000.
42. Ho Muscle. The Rainbow and the Worm. 2nd ed. Singapore: World Scientific Publishing; 1998.
43. Sultan J. Lines of transmission. In: Notes on Structural Integration. Rolf Institute. 1988.
44. Keleman S. Emotional Anatomy. Berkeley: Center Press; 1985.
45. Wall ME, Banes AJ. Early responses to mechanical load in tendon: role for calcium signaling and gap junction intercellular communication. J Musculoskelet Neuronal Interact. 2005;5(1):70–84.
46. Banes A, Archambault J, Tsuzaki M, et al. Regulating signaling and gene expression in tendon cells with mechanical load. Annual International Conference of the IEEE Engineering in Medicine and Biology – Proceedings. 2002;1:429–433.
47. Pollack G. The Fourth Phase of Water. Seattle: Ebner & Sons; 2013.
48. Fede C, Angelini A, Stern R, et al. Quantification of hyaluronan in human fasciae: variations with function and anatomical site. J Anat. 2018;233(4):552–556.
49. Rolf I. The Body Is a Plastic Medium. Boulder, CO: Rolf Institute; 1959.
50. Currier D, Nelson R, eds. Dynamics of Human Biologic Tissues. Philadelphia: FA Davis; 1992.
51. Myers T, Frederick C. Stretching and fascia. In: Schleip R, Findley T, Chaitow L, et al., eds. Fascia, the Tensional Network of the Human Body. Edinburgh: Churchill Livingstone. 2012:433–439 (2nd ed. planned for 2020).
52. Bobbert M, Huijing P, van Ingen Schenau G. A model of the

human triceps surae muscle-tendon complex applied to jumping. J Biomech. 1986;19:887–898.
53. Muramatsu T, Kawakami Y, Fukunaga T. Mechanical properties of tendon and aponeurosis of human gastrocnemius muscle in vivo. J Appl Physiol. 2001;90:1671–1678.
54. Fukunaga T, Kawakami Y, Kubo K, et al. Muscle and tendon interaction during human movements. Exerc Sport Sci Rev. 2002;30:106–110.
55. Alexander RMuscle Tendon Elasticity and Muscle Function. School of Biology. Leeds: University of Leeds; 2002.
56. Reeves ND, Narici MV, Manganaris CN. Myotendinous plasticity in aging and resistance exercise in humans. Exp Physiol. 2006;91(3):483–498.
57. Schleip R, Müller G. Training principles for fascial connective tissues: scientific foundation and suggested practical applications. J Bodyw Mov Ther. 2013;17:103–115.
58. Kubo K, Kanehisa H, Miyatani M, et al. Effect of low-load resistance training on the tendon properties in middle-aged and elderly women. Acta Physiol Scand. 2003;178(1):25–32.
59. Kawakami Y, Muraoka T, Ito S, et al. In vivo muscle fiber behavior during countermovement exercise in humans reveals a significant role for tendon elasticity. J Physiol. 2002;540(2):635–646.
60. Roberts TJ, Marsh RL, Weyand PG, et al. Muscular force in running turkeys: the economy of minimizing work. Science. 1997;75(5303):1113–1115.
61. Daniel E, Lieberman D, Bramble D. The evolution of marathon running capabilities in humans. Sports Med. 2007;37(4–5):288–290.
62. Huijing P. Force transmission and muscle mechanics. In: Schleip R, Findley TW, Chaitow L, et al., eds. Fascia: The Tensional Network of the Human Body. Edinburgh: Churchill Livingstone; 2012:113–116.
63. Huijing P. Myofascial force transmission, An introduction.

In: Schleip R, Findley TW, Chaitow L, et al., eds. Fascia: The Tensional Network of the Human Body. Edinburgh: Churchill Livingstone; 2012:117–122.
64. Richter P. Myofascial Chains, a review of different models. In: Schleip R, Findley TW, Chaitow L, et al., eds. Fascia: The Tensional Network of the Human Body. Edinburgh: Churchill Livingstone; 2012:123–130.
65. Levin S, Martin D-C. Biotensegrity, the mechanics of fascia. In: Schleip R, Findley TW, Chaitow L, et al., eds. Fascia: The Tensional Network of the Human Body. Edinburgh: Churchill Livingstone; 2012:137–142.
66. Guimberteau J-C. The subcutaneous and epitendinous tissue behavior of the multimicrovacuolar sysetm. In: Schleip R, Findley TW, Chaitow L, et al., eds. Fascia: The Tensional Network of the Human Body. Edinburgh: Churchill Livingstone; 2012:143–148.
67.https://www.youtube.com/watch?v=r0uQYBQoBcc. Also see the many pioneering dissection films of Gil Hedley, including the remarkable ability of the subcutaneous fascial network to transmit force, at www.gilhedley.com.
68. Williams P, Goldsmith G. Changes in sarcomere length and physiologic properties in immobilized muscle. J Anat. 1978;127:459.
69. Williams P. Gray's Anatomy. 38th ed. Edinburgh: Churchill Livingstone; 1995.413.
70. von Knief J-J. Quantitative Untersuchung der Verteilung der Hartsubstanzen in Knochen in ihrer Beziehung zur lokalen mechanischen Beanspruchung. Methodik und biomechanische Problematik dargestellt am Beispiel des coxalen Femurendes. Z Anat Entwickl-Gesch. 1967;126:55–80.
71. Williams P. Gray's Anatomy. 38th ed. Edinburgh: Churchill Livingstone; 1995.448–452.
72. Williams P. Gray's Anatomy. 38th ed. Edinburgh: Churchill Livingstone; 1995.415.
73. Hively W. Bruckner's anatomy. Discover Magazine.

1998;11:111–114.
74. Wolff J, Wessinghage D. Das Gesetz Der Transformation Der Knochen. Berlin: Hirschwald; 1892.
75. Bassett CAL, Mitchell SM, Norton L, et al. Repair of non-unions by pulsing electromagnetic fields. Acta Orthop Belg. 1978;44:706–724.
76. Lindsey M, Robertson C. Fascia: Clinical Application for Health and Human Performance. New York: Delmar; 2008.
77. Schleip R, Findley T, Chaitow L, et al., eds. Fascia, the Tensional Network of the Human Body. Edinburgh: Churchill Livingstone; 2012.
78. Schleip R, Bayer J. Fascial Fitness. London: Lotus Publishing; 2018.
79. Anatomy Trains. Online. Available: www.anatomytrains.com. Accessed September 6, 2019.
80. Myers T. Fascial fitness: training in the neuromyofascial web. Online. Available: https://www.anatomytrains.com/wp-content/uploads/2013/06/Fascial_Fitness__Training_in_the_Ne Accessed September 6, 2019.
81. Earls J, Myers T. Fascial Release for Structural Balance. London: Lotus. Berkeley: North Atlantic; 2010.
82. Staubesand J, Li Y. Zum Feinbau der Fascia cruris mit besonderer, Berücksichtigung epi- und intrafaszialer. Nerven. Manuelle Medizin. 1996;34:196–200.
83. Staubesand J, Baumbach KUK, Li Y. La structure fin de l'aponévrose jambiére. Phlebol. 1997;50:105–113.
84. Jarvinen TA, Jozsa L, Kannus P, et al. Organization and distribution of intramuscular connective tissue in normal and immobilized skeletal muscles. An immunohisto chemical, polarization and scanning electron microscopic study. J Muscle Res Cell Motil. 2002;23:245–254.
85. Wood TO, Cooke PH, Goodship AE. The effect of exercise and anabolic steroids on the mechanical properties and crimp morphology of the rat tendon. Am J Sports Med. 1988;16:153–158.

86. Franchi M, Torricelli P, Giavaresi G. Fini Muscle Role of moderate exercising on Achilles tendon collagen crimping patterns and proteoglycans. Connect Tissue Res. 2013;54(4–5).
87. Neuberger A, Slack H. The metabolism of collagen from liver, bones, skin and tendon in normal rats. Biochem J. 1953;53:47–52.
88. Kubo K, Kawakami Y, Fukunaga T. Influence of elastic properties of tendon structures on jump performance in humans. J Appl Physiol. 1999;87(6):2090–2096.
89. Schoenau E. From mechanostat theory to development of the 'functional muscle-bone-unit'. J Musculoskelet Neuronal Interact. 2005;5(3):232–238.
90. Gracovetsky S. The Spinal Engine. New York: Springer Verlag; 1989.
91. Hamilton N, Weimar W, Luttgens K. Kinesiology: The Scientific Basis of Human Motion. New York: McGraw Hill; 2011.
92. Renstrom P, Johnson RJ. Overuse injuries in sports. A review. Sports Med. 1985;2(5):316–333.
93. Magnusson SP, Langberg H. Kjaer Muscle The pathogenesis of tendinopathy: balancing the response to loading. Nat Rev Rheumatol. 2010;6:262–268.
94. Janda V. Muscles and cervicogenic pain syndromes. In: Grand R, ed. Physical Therapy of the Cervical and Thoracic Spine. New York: Churchill Livingstone; 1988.
95. MELT method. Online www.meltmethod.com. Accessed September 6, 2019.
96. Tune Up Fitness. Online www.tuneupfitness.com. Accessed September 6, 2019.
97. Yamuna. Online www.yamunausa.com. Accessed September 6, 2019.
98. Ellen Saltonstall. Online www.ellensaltonstall.com. Accessed September 6, 2019.
99. Myers T. Kinesthetic dystonia. J Bodyw Mov Ther. 1998;2(2):101–114.

100. Myers T. Kinesthetic dystonia. J Bodyw Mov Ther. 1998;2(4):231–247.
101. Myers T. Kinesthetic dystonia. J Bodyw Mov Ther. 1999;3(1):36–43.
102. Myers T. Kinesthetic dystonia. J Bodyw Mov Ther. 1999;3(2):107–116.
103. Cole J. Losing Touch: A Man Without His Body. Oxford: Oxford University Press; 2016.
104. Schleip R, Mechsner F, Zorn A, Klingler W. The bodywide fascial network as a sensory organ for haptic perception. J Mot Behav. 2014;46(3):191–193.
105. Mitchell JH, Schmidt RF. Cardiovascular reflex control by afferent fibers of the skeletal muscle receptors. In: Shepherd JT, et al., eds. Handbook of Physiology 2. Vol. III. Part 2. Baltimore: Waverly Press, Inc; 1997:623–658.
106.Grunwald Muscle Homo Hapticus. Munchen: Droemer Knauer; 2018.
107. Barker D. The morphology of muscle receptors. In: Barker D, Hunt C, McIntyre A, eds. Handbook of Sensory Physiology. Vol. II. Muscle receptors. New York: Springer Verlag; 1974.
108. Schleip R. Fascial plasticity – a new neurobiological explanation. Part 1. J Bodyw Mov Ther. 2003;7(1):11–19.
109. Hoheisel U, Taguchi T, Mense S. Nociception: the thoracolumbar fascia as a sensory organ. In: Schleip R, Findley T, Chaitow L, et al., eds. Fascia, the Tensional Network of the Body. Edinburgh: Churchill Livingstone; 2012.
110. Craig AD. How Do You Feel? An Interoceptive Moment With You Neurobiological Self. Princeton, NJ: Princeton U Press; 2015.
111. Porges S. The Polyvagal Theory. New York: WW Norton & Co; 2011.
112. van der Kolk B. The Body Keeps the Score. New York: Penguin; 2015.
113. Selye H. The Stress of Life. 2nd ed. New York: McGraw Hill;

1978.
114. Gay P. Freud: A Life for Our Time. New York: WW Norton & Co; 1988.
115. Bagg M, McCauley J, Mosely GL, Benedict MW. Recent data from radiofrequency denervation trials further emphasise that treating nociception is not the same as treating pain. Br J Sports Med. 2019;53(13):841–842.
116. Mosley GL, Gatchel RJ, Peng YB, et al. The biopsychosocial approach to chronic pain: scientific advances and future directions. Psychol Bull. 2007;133(4):581–624.
117. Pongratz D, Mense S. Spaeth Muscle Soft-Tissue Pain Syndromes. Bingham, NY: Haworth Press; 2016.
118. Taguchi T, Tesarz J, Mense S. The thoracolumbar fascia as a source of low-back pain. Pain. 2009;138:119–129.
119. Gershon Muscle. The Second Brain. New York: Harper Collins; 1998.
120. Netter F. Atlas of Human Anatomy. 2nd ed. East Hanover, NJ: Novartis; 1997.
121. Clemente C. Anatomy: A Regional Atlas. 4th ed. Philadelphia: Lea and Febiger; 1995.
122. Rohen J, Yoguchi C. Color Atlas of Anatomy. 3rd ed. Tokyo: Igaku-Shohin; 1983.
123. See www.anatomytrains.com. *Accès à une version filmée de cette image. Developpé parJeffrey Linn qui a utilisé le Visible Human Data Project*.
124. Read J. Through Alchemy to Chemistry. London: Bell and Sons; 1961.
125. Moore K, Persaud T. The Developing Human. 6th ed. London: WB Saunders; 1999.
126. Magoun H. Osteopathy in the Cranial Field. 3rd ed. Kirksville, MO: Journal Printing Company; 1976.
127. Upledger J, Vredevoogd J. Craniosacral Therapy. Chicago: Eastland Press; 1983.
128. Milne H. The Heart of Listening. Berkeley: North Atlantic Books; 1995.

129. Ferguson A, McPartland J, Upledger J, et al. Craniosacral therapy. J Bodyw Mov Ther. 1998;2(1):28–37.
130. Chaitow L. Craniosacral Therapy. Edinburgh: Churchill Livingstone; 1998.
131. Leonard CT. The Neuroscience of Human Movement. St Louis: Mosby; 1998.
132. Fields RD. The other half of the brain. Sci Am. 2004;290(4):54–61.
133. Koob A. The Root of Thought: Unlocking Glia. NY: FT Science Press; 2009.
134. Becker R. A technique for producing regenerative healing in humans. Frontier Perspectives. 1990;1:1–2.
135. Oschman J. Energy Medicine. Edinburgh: Churchill Livingstone; 2000.224.
136. Kunzig R. Climbing up the brain. Discover Magazine. 1998;8:61–69.
137. Oschman J. Energy Medicine. Edinburgh: Churchill Livingstone; 2000 [Ch 15].
138. Becker R. Evidence for a primitive DC analog system controlling brain function. Subtle Energies. 1991;2:71–88.
139. Barral JP, Mercier P. Visceral Manipulation. Seattle: Eastland Press; 1988.
140. 2003. (German), 2006 (English).
141. Paoletti S. The Fasciae. Seattle: Eastland Press; 2006 (English).
142. Wainwright S. Axis and Circumference. Cambridge, MA: Harvard University Press; 1988.
143. Erlingheuser RF. The Circulation of Cerebrospinal Fluid Through the Connective Tissue System. Academy of Applied Osteopathy Yearbook. 1959.
144. Fawcett D. Textbook of Histology. 12th ed. New York: Chapman and Hall; 1994.276.
145. Rhodin J. Histology. New York: Oxford University Press; 1974.353.
146. Rhodin J. Histology. New York: Oxford University Press;

1974.135.
147. Williams P. Gray's Anatomy. 38th ed. Edinburgh: Churchill Livingstone; 1995.
148. Sacks O. A Leg to Stand on. New York: Summit Books; 1984.
149. Grinnell F. Fibroblast-collagen-matrix contraction: growth-factor signalling and mechanical loading. Trends Cell Biol. 2002;10:362–365.
150. Discher D, Dong C, Fredberg JJ, et al. Biomechanics: cell research and applications for the next decade. Ann Biomed Eng. 2009;37(5):847–859.
151. Juhan D. Job's Body. Barrytown, NY: Station Hill Press; 1987.
152. Schleip R. Explorations in the Neuromyofascial Web. Rolf Lines. Boulder, CO: Rolf Institute; 1991.
153. Grunwald Muscle. Homo Hapticus. Munchen: Droemer Verlag; 2018.
154. Schleip R. Active fascial contractility. In: Imbery E, ed. Proceedings of the 1st International Congress of Osteopathic Medicine, Freiburg, Germany. Munich: Elsevier; 2006:35–36.
155. Moore K, Persaud T. The Developing Human. 6th ed. London: WB Saunders; 1999.23.
156. Moore K, Persaud T. The Developing Human. 6th ed. London: WB Saunders; 1999.30.
157. Moore K, Persaud T. The Developing Human. 6th ed. London: WB Saunders; 1999.53–56.
158. Moore K, Persaud T. The Developing Human. 6th ed. London: WB Saunders; 1999.60.
159. Schultz L, Feitis R. The Endless Web. Berkeley: North Atlantic Books; 1996.8–10.
160. Larsen WJ. Human Embryology. New York: Churchill Livingstone; 1993.328.
161. Moore K, Persaud T. The Developing Human. 6th ed. London: WB Saunders; 1999.216–221.
162. Moore K, Persaud T. The Developing Human. 6th ed. London: WB Saunders; 1999.60–71.

163. Moore K, Persaud T. The Developing Human. 6th ed. London: WB Saunders; 1999.61–63.
164. Jan Wilke, Krause F, Vogt L, Banzer W. What is evidence-based about myofascial chains: a systematic review. Arch Phys Med Rehabil. 2016;97(3):454–461.
165. Huijing PA, Baan GC, Rebel GT. Non-myotendinous force transmission in rat extensor digitorum longus muscle. J Exp Biol. 1998;201:682–691.
166. Huijing PA, Yaman A, Ozturk C, et al. Effects of knee joint angle on global and local strains with human triceps surae muscle: MRI analysis indicating in vivo myofascial force transmission between synergistic muscles. Surg Radiol Anat. 2011;33(10):869–879.
167. Ingber D. The architecture of life. Sci Am. 1998;48–57 (January).
168. Ingber D. The origin of cellular life. Bioessays. 2000;22:1160–1170.
169. Fuller B. Synergetics. New York: Macmillan; 1975 [Ch 7].
170. Young JZ. The Life of Mammals. NY: Oxford University Press; 1957.
171. Levin SMuscle Space Truss. A Systems Approach to Cervical Spine Mechanics. San Antonio: IOP publishing; 1988.
172. Levin S. A suspensory system for the sacrum in pelvic mechanics: biotensegrity. In: Vleeming A, ed. Movement, Stability, and Lumbopelvic Pain. 2nd ed. Edinburgh: Elsevier; 2007.
173. Lakes R. Materials with structural hierarchy. Nature. 1993;361:511–515.
174. Ball P. The Self-Made Tapestry; Pattern Formation in Nature. New York: Oxford University Press; 1999.
175. Still AT. Osteopathy Research and Practice. Kirksville, MO: Journal Printing Company; 1910.
176. Rolf I. Rolfing. Rochester, VT: Healing Arts Press; 1977.
177. Scarr G. A model of the cranial vault as a tensegrity structure, and its significance to normal and abnormal cranial

development. Int J Osteopath Med. 2008;11:80–89.
178. Simon H. The organization of complex systems. In: Pattee H, ed. Hierarchy Theory. New York: Brazilier; 1973.
179. Levin S. The scapula is a sesamoid bone. J Biomech. 2005;38(8):1733–1734.
180. Levin S. The Importance of Soft Tissues for Structural Support of the Body. Spine: State of the Art Reviews. 1995;9(2).
181. Tyler T. Online. Available: http://hexdome.com/essays/floating_bones/index.php. Accessed September 6, 2019.
182. Ghosh P. The knee joint meniscus, a fibrocartilage of some distinction. Clin Orthop Relat Res. 1987;224:52–63.
183. Hu SS, Tribus C, Tay B, et al. Lumbar disc herniation section of Disorders, diseases, and injuries of the spine. In: Skinner HB, ed. Current Diagnosis and Treatment in Orthopedics. 4th ed. New York: McGraw-Hill; 2006:246–249.
184. Werbner B, Spack K, O'Connell GD. Bovine annulus fibrosus hydration affects rate-dependent failure mechanics in tension. J Biomech. (89):2019;34–39. doi:10.1016/j.jbiomech.2019.04.008 [Epub 2019 Apr 10].
185. Myers T. Tensegrity continuum. Massage. 1999;5(99):92–108.
186. Wang N, Butler JP, Ingber DE. Mechanotransduction across the cell surface and through the cytoskeleton. Science. 1993;260(5111):1124–1127.
187. Brown S, McGill S. How the inherent stiffness of the in vivo human trunk varies with changing magnitudes of muscular activation. Clin Biomech (Bristol, Avon). 2008;23(1):15–22.
188. Shleip R, Findley T, Chaitow L, et al. Fascia: The Tensional Network of the Human Body. Edinburgh: Churchill Livingstone; 2012.157–164.
189. Ingber DE. Cellular tensegrity revisited I. Cell structure and hierarchical systems biology. J Cell Sci. 2003;116:1157–1173.
190. Pert C. Molecules of Emotion. New York: Scribner; 1997.

191. Saladin K. Anatomy & Physiology: The Unity of Form and Function. 5th ed. McGraw Hill; 2010.94–95.
192. Ingber D. Mechanobiology and the diseases of mechanotransduction. Ann Med. 2003;35:564–577.
193. Ingber D. Mechanical control of tissue morphogenesis during embryological development. Int J Dev Biol. 2006;50:255–266.
194. Horwitz A. Integrins and health. Sci Am. 1997;68–75 (May).
195. XVIVO. Scientific Animation. Online. Available: http://www.xvivo.net/the-inner-life-of-the-cell. Accessed September 6, 2019.
196. Ingber DE. Cellular mechanotransduction: putting all the pieces together again. FASEB J. 2006;20:811–827.
197. Guimberteau JC. Promenades Sous La Peau; Strolling Under the Skin: Edition Bilingue. Paris: Elsevier Masson SAS; 2004.
198. Hedley G. Fascia and stretching: the fuzz speech. Online. Available: https://www.youtube.com/watch?v=_FtSP-tkSug. Accessed September 6, 2019.
199. Bordoni B, Marelli F, Morabito B, Castagna R. A new concept of biotensegrity incorporating liquid tissues: blood and lymph. J Evid Based Integr Med. 2018. https://doi.org/10.1177/2515690X18792838.
200. Gatt R, Vella Wood M, Gatt A, et al. Negative Poisson's ratios in tendons: an unexpected mechanical response. Acta Biomater. (24):2015;201–208. doi:10.1016/j.actbio.2015.06.018. [Epub 2015 Jun 20.

[1] Il s'agit d'une thérapie manuelle anglo-saxonne. (NdR)

[2] Pour « *double-bag theory* », littéralement « théorie du double sac ». (NdR)

[3] Les « techniques structurelles » en ostéopathie. (NdR)

Annexe 2: Note sur les méridiens de latitude (« *Meridians of Latitude* ») : travaux du Dr Louis Schultz (1927–2007)

Cet ouvrage s'intéresse principalement aux connexions myofasciales qui s'étendent sur toute la longueur du corps et des membres, autrement dit, les méridiens longitudinaux. Ce que nous avons décrit ne représente, bien évidemment, que quelques-unes des multiples connexions fasciales à l'intérieur du corps. Un autre ensemble, identifié et décrit par le défunt Dr Louis Schultz et le Dr Rosemary Feitis, D.O. [1], correspond à des bandes ou sangles horizontales locales à l'intérieur des myofascias du corps, qui agissent un peu comme des rétinaculums [1]. Comme les rétinaculums de la cheville ou du poignet, ce sont des épaississements dans la couche superficielle du fascia profond et dans la couche aréolaire de tissu conjonctif lâche (à la surface des couches myofasciales que nous avons décrites précédemment ; voir aussi la discussion sur l'exploration de cette couche par Guimberteau à la fin de l'Annexe 1) qui limitent, pour le meilleur ou pour le pire, le mouvement des tissus sous-jacents.

The Endless Web décrit en détail ces rétinaculums corporels. Cependant, j'ai découvert ces concepts directement auprès du Dr Schultz, auquel je suis profondément reconnaissant. Les idées de cet ouvrage concernant l'embryologie et la connectivité du fascia ont toutes été inspirées par son enseignement. Les méridiens myofasciaux décrits ici sont des extensions de son concept original.

Ces sangles ne sont pas décrites dans les manuels d'anatomie

traditionnels, mais elles sont facilement visibles et souvent palpables dans les couches tissulaires les plus superficielles. La figure A2.1 montre sept bandes couramment observées dans le tronc (torse). Le positionnement exact des bandes et leur degré de tension ou de fixation varient.

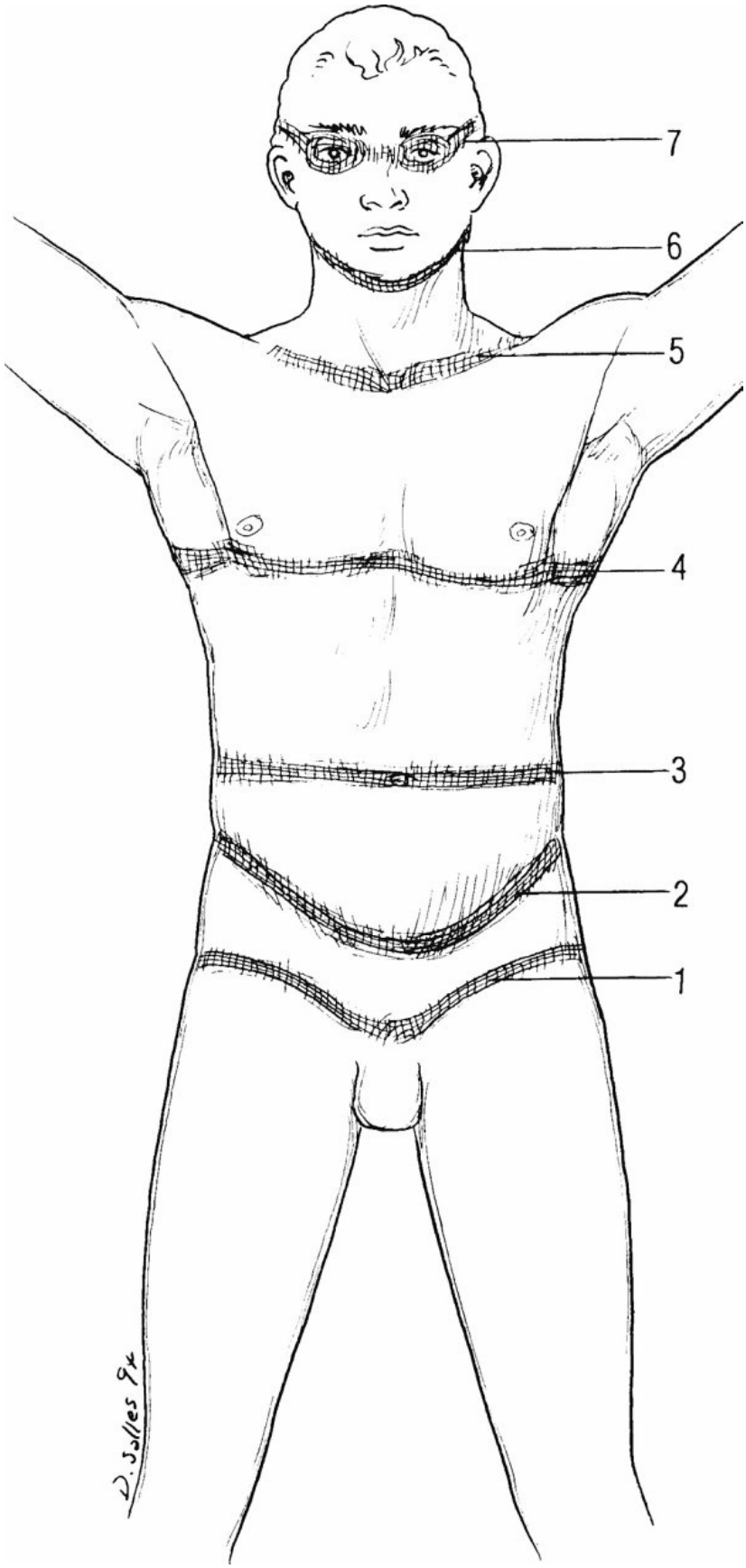
7
6
5
4
3
2
1

FIG. A2.1 Rétinaculums corporels : les sept bandes corporelles du torse (voir également fig. A2.2). Le Dr Schultz a décrit un autre ensemble utile de méridiens fasciaux : les méridiens de latitude (*« Meridians of Latitude »*). Ces bandes se situent pour la plupart dans les couches les plus superficielles de fascia, mais peuvent avoir des connexions jusque dans les couches sous-jacentes et peuvent donc affecter la transmission active des méridiens myofasciaux décrite dans cet ouvrage. (Reproduit avec l'aimable autorisation de Schultz et Feitis, 1996.)

La sangle thoracique – qui correspond plus ou moins à l'emplacement de la sangle de soutien-gorge – est visible de face chez la plupart des gens, au niveau du processus xiphoïde ou juste en supérieur. Il est facile de voir comment une tension ou une restriction de mobilité excessive de cette région pourrait limiter la respiration, autant que la liberté de mouvement de la LAS, de la LFA et de la LS dans les muscles superficiels sous-jacents à cette sangle thoracique. Les autres sangles sont plus variables, mais facilement identifiables chez de nombreuses personnes. Étant donné que les bandes sont situées en superficie, elles ont tendance à limiter le dépôt de graisses ; les bandes peuvent souvent être identifiées dans les contours des tissus adipeux.

Ces sangles peuvent limiter ou détourner la traction au travers des méridiens myofasciaux superficiels, reliant ainsi les lignes dans un plan horizontal ou limitant le libre flux du mouvement au travers d'un méridien lorsqu'il passe sous la sangle.

En cas de défaut d'alignement structurel ou postural, la capacité de fixation des sangles augmente afin de tenter de stabiliser une structure instable. Il est intéressant de voir que les sangles sont placées au niveau de symphyses crâniennes et de charnières rachidiennes (fig. A2.2 avec une vue similaire issue d'un autre auteur sur la fig. A2.3) :

- la jonction sphénobasilaire est liée à la bande oculaire ;

- la jonction crâniocervicale est liée à la bande mentonnière ;
- la jonction cervicothoracique est liée à la bande claviculaire ;
- la charnière dorsale (une charnière fonctionnelle à mi-thorax, habituellement à peu près au niveau de T6) est liée à la bande thoracique ;
- la jonction thoracolombaire est liée à la bande ombilicale ;
- la jonction lombosacrée est liée à la bande inguinale ;
- la jonction sacrococcygienne est liée à la bande pubienne.

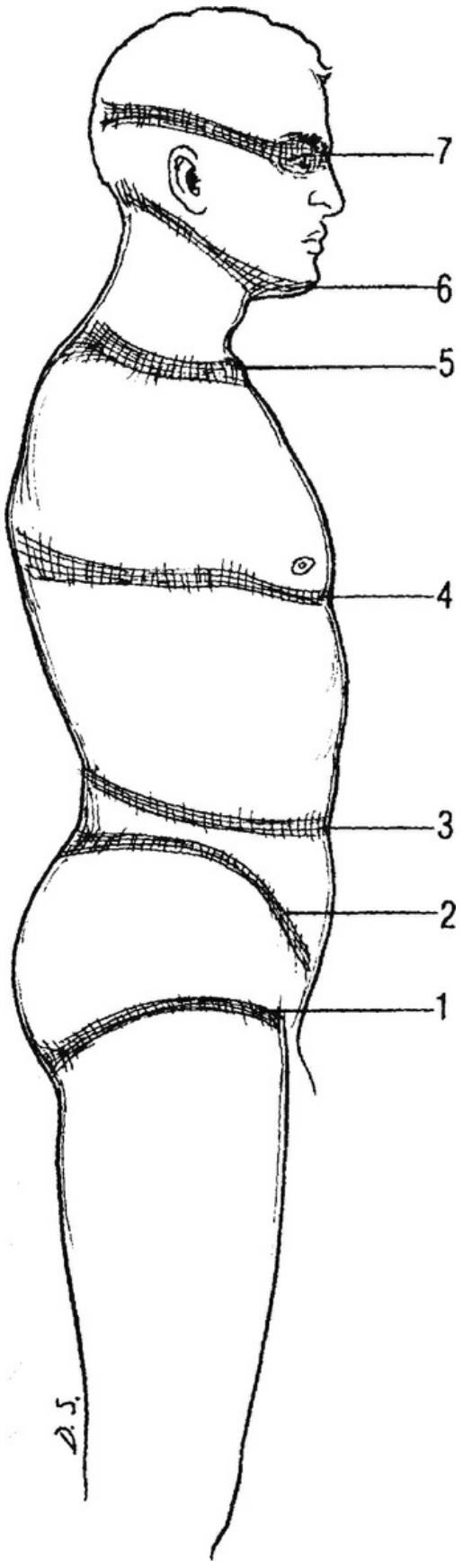
7
6
5
4
3
2
1

FIG. A2.2 **Sangles corporelles, vue latérale. Les méridiens de latitude ceinturent le corps à divers niveaux (principalement, il faut le noter, au niveau des charnières rachidiennes).** **(Reproduit avec l'aimable autorisation de Schultz et Feitis, 1996.)**

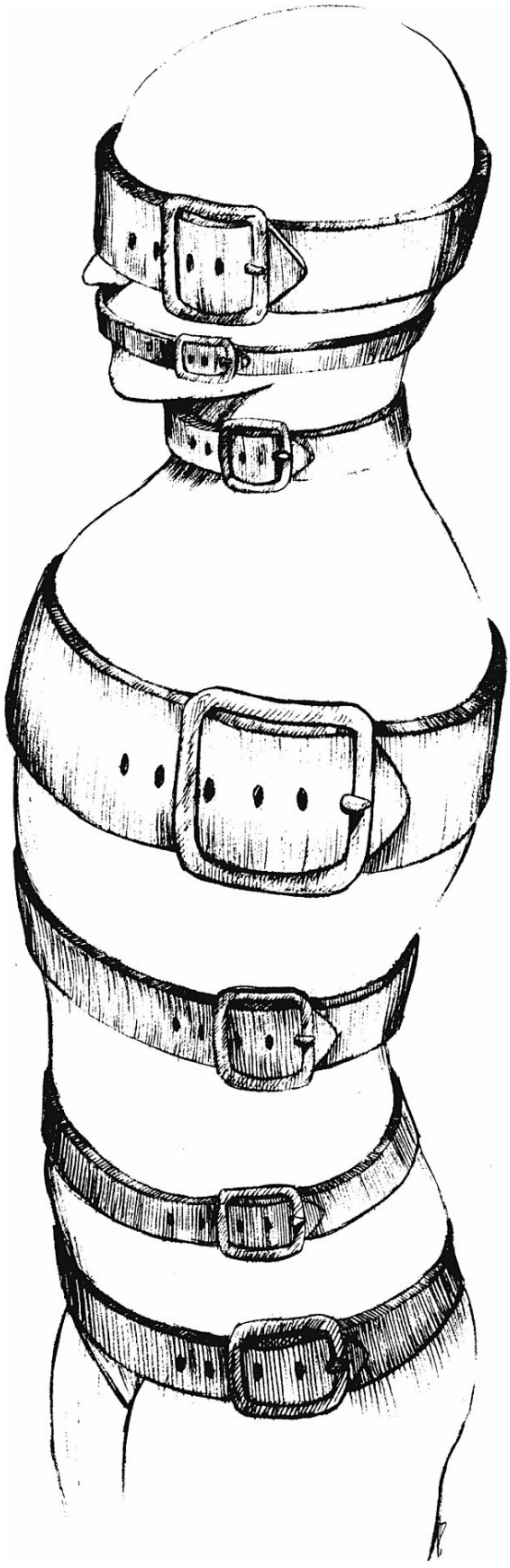

FIG. A2.3 Cette vision un peu pessimiste des sangles corporelles horizontales, tirée du brillant ouvrage *Emotional Anatomy* de Keleman [2], montre néanmoins comment ces méridiens de latitude agissent comme contrôles sur la pulsation, le flux, la pression ainsi que la forme des tubes et poches internes de l'organisme.
(Reproduit avec l'aimable autorisation de Keleman, 1985 [2].)

La tentation est grande de lier ensuite ces niveaux aux plexus autonomes ou aux glandes endocrines.

Schultz et Feitis proposent quelques corrélations empiriques fascinantes avec des événements émotionnels et développementaux en rapport avec ces bandes. Étant donné que notre propos ici est plus descriptif qu'explicatif, nous soulignons simplement l'existence empirique de ces bandes et renvoyons le lecteur à *The Endless Web* pour un développement plus approfondi de ces idées et d'idées apparentées.

- La bande la plus basse au niveau du torse (bande pubienne) part du pubis sur l'avant, traverse l'aine (qui est donc raccourcie), passe autour du sommet du grand trochanter du fémur et traverse la région glutéale inférieure, en intégrant la jonction du sacrum et du coccyx.
- La bande autour de l'abdomen inférieur (bande inguinale) est souvent plus saillante chez les hommes. Elle relie les deux projections des os pelviens sur l'avant (les épines iliaques antéro-supérieures). Habituellement, elle plonge légèrement en inféro-antérieur, comme une arche inversée. Son bord inférieur tend à intégrer le ligament inguinal, reliant la bande en aval à la région pubienne. Cette bande s'étend latéralement le long du bord supérieur des grandes ailes des iliaques, se terminant au niveau de la charnière lombosacrée.
- La 3e bande traverse l'abdomen (bande ventrale/ombilicale) et c'est peut-être celle dont l'emplacement varie le plus. Elle peut traverser au niveau de l'ombilic (créant parfois dans la paroi abdominale un pli qui s'étend latéralement de chaque côté de

l'ombilic), ou bien se situer à mi-chemin entre l'ombilic et l'arche costale (reliant les deux côtés de l'arche costale). Dans les deux cas, elle s'étendra latéralement pour former une arche au travers de l'abdomen jusqu'aux côtes de chaque côté – en particulier en direction de l'extrémité libre de la 11e côte. Elle chemine en arrière le long des côtes inférieures pour se terminer à la jonction des vertèbres thoraciques et lombaires.

- La 4e bande, la plus apparente visuellement, se situe dans la zone juste au-dessous des mamelons (bande thoracique). Elle se présente habituellement comme une zone immobile en forme de petite dépression au niveau de la poitrine ; la peau semble collée sur les côtes sous-jacentes et les muscles. Latéralement, elle s'étend le long du bord inférieur du muscle grand pectoral, traverse le milieu du thorax latéral et descend en longeant le bord latéral du muscle grand dorsal où elle se poursuit parallèlement à la scapula en direction du bras. La sangle semble lier l'extrémité inférieure de la scapula à la portion dorsale des côtes et elle intègre la charnière dorsale du rachis. Lorsque cette sangle est marquée, il n'y a pas seulement une dépression à mi-thorax, mais aussi une incapacité d'ouvrir les côtes latéralement lors de la respiration.
- La 5e sangle au niveau des épaules (bande claviculaire) intègre la clavicule et elle fait partie du tissu qui colle la clavicule aux 1re et 2e côtes sur l'avant. On peut la sentir comme un coussinet de tissu juste au-dessous et en profondeur de la clavicule. Elle s'étend latéralement jusqu'à l'extrémité de l'épaule, certaines fibres s'étalant vers le bas jusque dans l'aisselle. La sangle continue en direction du dos, sur l'intérieur et l'extérieur du bord supérieur de la scapula, et se termine à la jonction des vertèbres cervicales et thoraciques.
- La zone au-dessous du menton (bande mentonnière) est une zone de concentration de fibres et de rembourrage qui englobe l'os hyoïde et la base de la mâchoire, passant juste au-dessous de l'oreille en intégrant la base du crâne où elle rejoint la première vertèbre cervicale (atlas).

- La bande du haut (bande oculaire) est la plus difficile à visualiser. Elle naît sur l'arête du nez, traverse les cavités orbitaires et passe au-dessus des oreilles, et elle intègre l'arrière du crâne juste au-dessus de la crête occipitale et de l'inion (la bosse à l'arrière du crâne).

Références

1. Schultz L, Feitis R. The Endless Web. Berkeley: North Atlantic Books; 1996.
2. Keleman S. Emotional Anatomy. Berkeley: Center Press; 1985.

Annexe 3: Intégration Structurelle

Depuis sa première publication, le schéma des *Anatomy Trains* a servi à un vaste éventail de praticiens manuels et du mouvement : orthopédistes, orthodontistes, médecins rééducateurs, infirmiers, sages-femmes, kinésithérapeutes, ostéopathes, chiropracteurs, massothérapeutes, professeurs de yoga, sportifs et entraîneurs physiques, adeptes des arts martiaux, entraîneurs personnels, et même quelques psychologues pratiquant l'approche centrée sur la personne.

La carte des *Anatomy Trains* est issue de notre propre tentative d'organiser une série progressive de séances pour déchiffrer les compensations posturales et fonctionnelles exposées tout au long de cet ouvrage et évaluées dans le chapitre 11 (la fig. A3.1 propose un modèle de tableau pour noter ces évaluations). Cette « recette » pour travailler les lignes en progression suit les mêmes principes que ceux que l'auteur a appris du Dr Ida Rolf (voir fig. 1.15) et l'approche qui en résulte conserve la dénomination qu'elle lui a donnée : « Intégration Structurelle ». Les diplômés de notre programme *Anatomy Trains Structural Integration* (ATSI – www.anatomytrains.com/atsi) sont certifiés en Intégration Structurelle et éligibles pour rejoindre l'International Association of Structural Integrators (IASI – www.theIASI.net) (fig. A3.2).

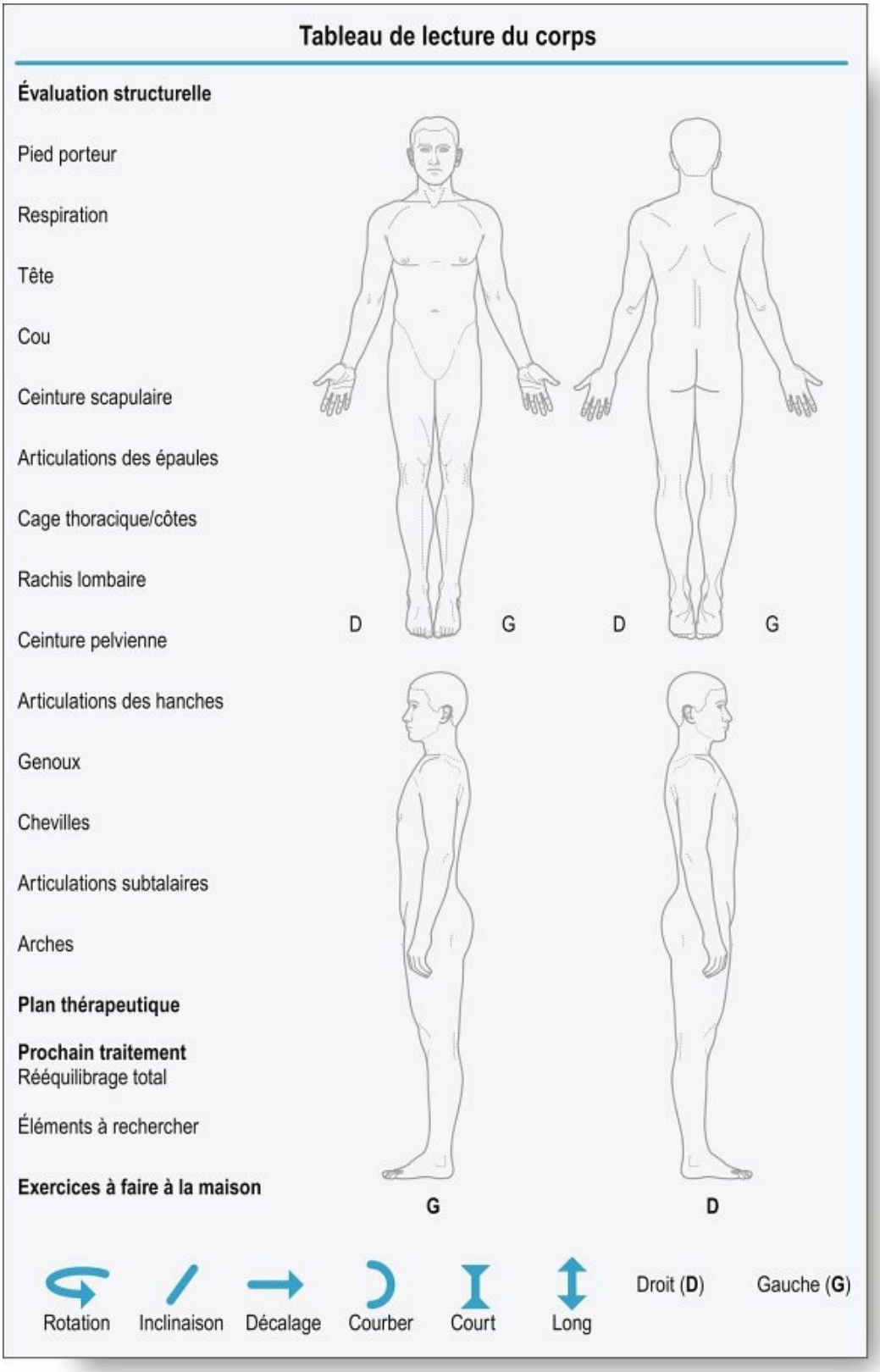

FIG. A3.1 **Tableau de lecture du corps à des fins**

d'évaluation.



FIG. A3.2 Logo de *Anatomy Trains Structural Integration*, une marque de l'Intégration Structurelle fondée sur les *Anatomy Trains*, et logo de l'International Association of Structural Integrators, l'organisation professionnelle de tous les praticiens de l'Intégration Structurelle dans le monde.

L'idée de l'Intégration Structurelle est d'utiliser la manipulation des tissus conjonctifs (travail myofascial) et la rééducation du mouvement pour allonger le corps et l'organiser autour de son axe vertical. En « redrapant » la cape myofasciale sur le cadre squelettique (voir fig. A1.74, vidéo 1.1) ou, si vous préférez, en parvenant aux « os flottants » de la tenségrité fasciale coordonnée (voir fig. A1.77), nous voyons généralement une symétrie d'ensemble plus importante autour des plans euclidiens. Cela restaure la sensation d'« élévation » lorsque la personne s'étire à partir de n'importe quel schéma corporel aléatoire qu'elle peut avoir, pour atteindre un alignement vertical aisé ayant les plus hautes énergies potentielle et cinétique. En termes de physique, ce processus cherche à diminuer le moment d'inertie autour de l'axe vertical, préparant le corps à tous les mouvements possibles sans préparation initiale (fig. A3.3 et fig. A3.4).

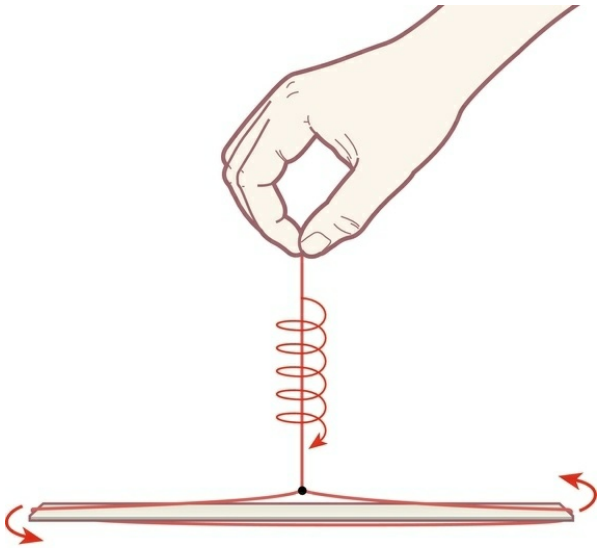

A

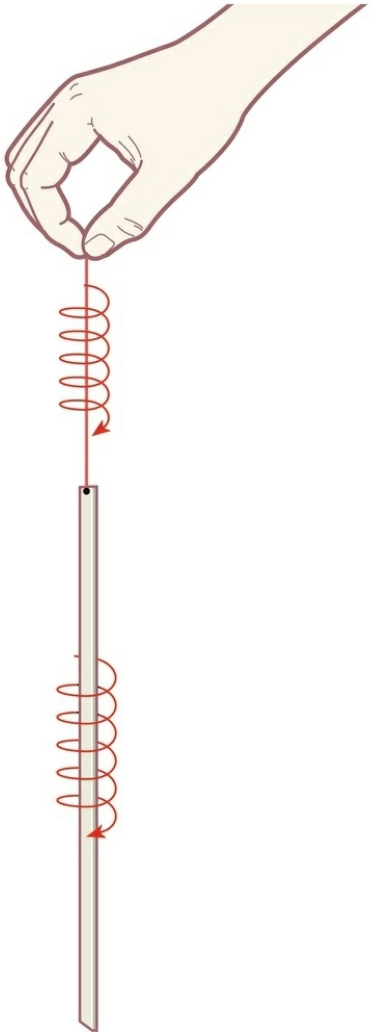

B

FIG. A3.3 **Étant donné que la baguette du haut (A) et la baguette du bas (B) ont la même masse, celle du bas a un « moment d'inertie » plus faible. Si l'on imagine que la baguette (A) est suspendue par son milieu, un grand nombre de tours de ficelle serait nécessaire pour mettre la baguette en mouvement. Pour celle du bas (B), nous pouvons deviner que seuls quelques tours mettraient la baguette en mouvement rapide. La masse est la même dans les deux cas ; la différence entre les deux est la distance par rapport à l'axe de rotation de la masse. On peut observer le même effet dans le patinage artistique, lorsque la patineuse commence à tournoyer lentement, les bras écartés. Lorsqu'elle les ramène contre son corps, diminuant son moment d'inertie, la vitesse augmente jusqu'à créer un effet de flou. Écarter de nouveau les bras lui permet de ralentir. Se courber, prendre une position large ou des inclinaisons et des décalages décrits dans le chapitre 11 augmentera le moment d'inertie et rendra plus difficile la stabilisation du mouvement, nécessitant une tension musculaire supplémentaire et une liaison fasciale qui forcent la compression dans les articulations.**

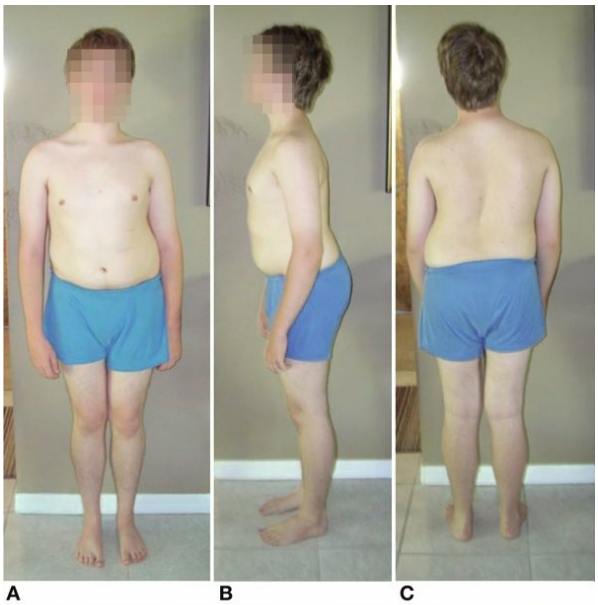
A
B
C

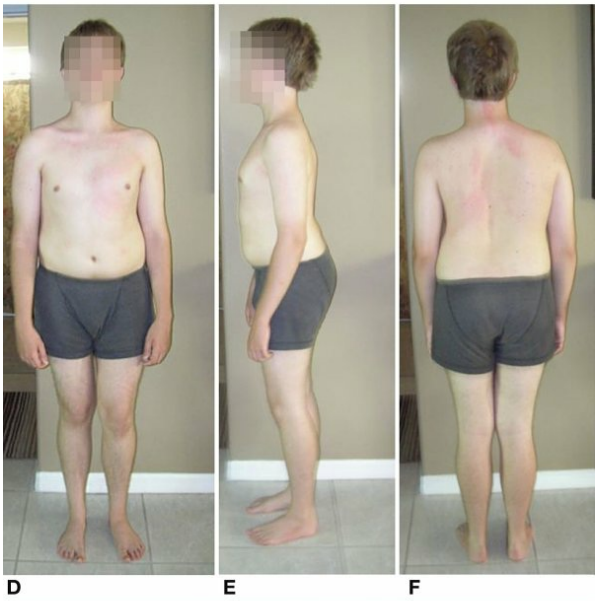
D
E
F

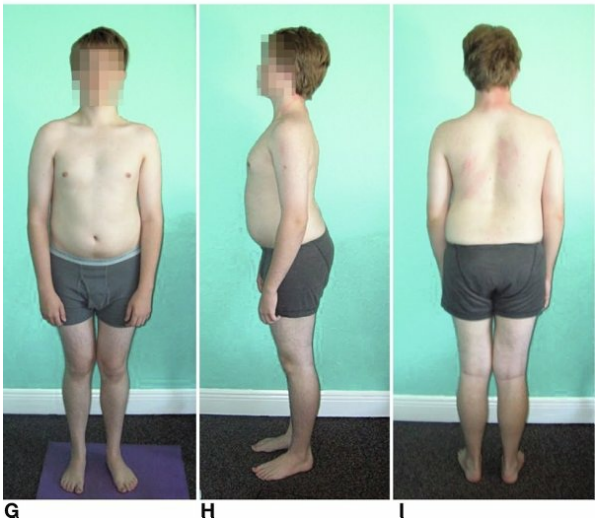
G
H
I

FIG. A3.4 La plupart des patients obtiennent un moment d'inertie plus faible autour de l'axe vertical pendant le processus d'Intégration Structurelle. Nous voyons ici un enfant avec un déséquilibre considérable avant l'Intégration Structurelle (A-C), au milieu du processus (D-F) et à la fin (G-I). Notez l'établissement progressif d'un alignement autour d'un axe central. Après quelques mois d'un temps nécessaire à l'« absorption », ce garçon serait prêt pour une intervention supplémentaire afin de poursuivre le processus jusqu'à ce que l'on ne puisse plus rien obtenir de plus. Des exercices spécifiques à faire à la maison entre les séances d'Intégration Structurelle pourraient être très utiles si l'enfant s'y tient. Toutefois, seule l'intervention manuelle a permis d'obtenir les résultats présentés ici. (Remerciements à Lauree Moretto.)



vidéo 1.1 Embryologie fasciale

L'approche ATSI diffère légèrement d'autres écoles dérivées de Rolf en ce sens que notre série de 12 séances de manipulation des tissus

mous est fondée sur la lecture et le traitement des continuités myofasciales cohésives des *Anatomy Trains*, plutôt que sur le suivi d'une recette établie. Nous incluons ce guide succinct sur le déroulement de notre approche particulière dans l'espoir que cela puisse être utile pour d'autres personnes souhaitant mettre en pratique les *Anatomy Trains* (vidéo 1.5). Bien entendu, une vue d'ensemble élude toujours de nombreuses complexités et l'application différenciée aux particularités individuelles. Certaines des techniques qui sont employées dans le programme de formation sont décrites dans cet ouvrage, d'autres figurent dans *Fascial Release for Structural Balance*[1], d'autres dans nos présentations vidéo, y compris celles du site Internet de cet ouvrage, et d'autres encore (pour des raisons de sécurité) uniquement dans nos programmes de formation.



vidéo 1.5 Intelligence kinesthésique

Donc, étant entendu que cette annexe n'a pas pour intention de limiter l'expérimentation et l'innovation, nous présentons un aperçu général de la façon dont nous appliquons actuellement la carte des *Anatomy Trains* dans nos programmes de formation. Cette annexe sera

peut-être moins pertinente pour les thérapeutes du mouvement, mais davantage pour les thérapeutes manuels, notamment ceux qui emploient des techniques myofasciales « directes ».

L'ordre général des procédures de libération myofasciale impose que nous commencions par les lignes plus superficielles – la Ligne Antérieure Superficielle, la Ligne Postérieure Superficielle, la Ligne Latérale et, enfin, la Ligne Spirale. Cela sera suivi d'un travail sur ce que l'on appelle communément le « centre », rassemblé dans la Ligne Antérieure Profonde. L'étape finale du processus nécessite des séances d'intégration qui rassemblent le centre et l'« enveloppe » superficielle dans une symphonie coordonnée de mouvements avec une posture relâchée « facile » et un jeu « actif[1] ».

Si nous examinons la séquence globale avant de présenter chaque séance (fig. A3.5), nous notons certains éléments qui diffèrent d'autres approches similaires :

- les Lignes Brachiales, et le myofascia de l'épaule en particulier, font l'objet d'un travail de différenciation important pour chacune des quatre premières séances puisque le myofascia brachial est encore plus superficiel que les Lignes Antérieures, Postérieures et Latérales. Elles font en elles-mêmes l'objet d'une séance finale, lorsque le complexe épaule et bras doit être réintégré dans le nouveau soutien apporté par le tronc décompensé. Les Lignes Fonctionnelles, joignant le bras à la jambe controlatérale en croisant le tronc antérieurement et postérieurement, sont généralement prises en considération au cours de ces séances d'intégration ;
- l'ouverture de la jambe, ligne par ligne, loge par loge, s'étale sur les cinq premières séances, ce qui donne tout le temps nécessaire pour ouvrir, résorber les adhérences et équilibrer les fondations de notre structure. Cette zone fera de nouveau l'objet d'une intégration dans les 9e et 12e séances ;
- les quatre séances intermédiaires explorent et réorganisent le centre d'une manière non tentée par les autres approches du travail corporel. Ces séances étendent les connexions du

« centre » bien au-delà de ce que l'on entend habituellement par plancher pelvien et muscles abdominaux profonds, pour aboutir à une unité fasciale cohérente qui s'étend de la plante du pied jusqu'au crâne. La dernière de ces séances, la 8e (pour le cou et la tête), est la charnière entre différenciation et intégration : elle termine la première et débute la seconde.

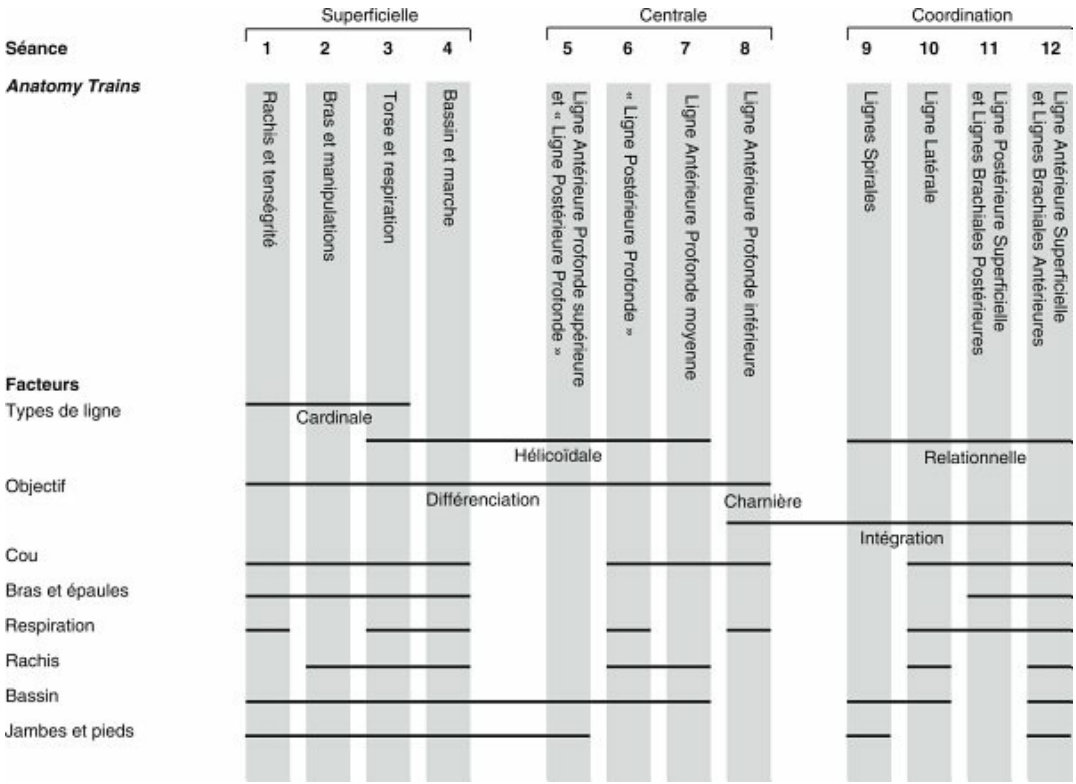

FIG. A3.5 **La « recette » des *Anatomy Trains* sous forme de résumé schématique.**

Étant entendu que chaque séance diffère en termes d'accent, de méthode et d'ordre en fonction du schéma individuel du patient, les séances se déroulent de la manière suivante (vous trouverez plus de détails sur la façon d'aborder chaque ligne mentionnée dans les chapitres correspondants ainsi que sur le site Internet www.anatomytrains.com).

La « recette » des *Anatomy Trains*

Séances superficielles

Séance 1

Ouvrir la Ligne Antérieure Superficielle et différencier les Lignes Brachiales Antérieures Superficielle et Profonde du corps axial (fig. A3.6).

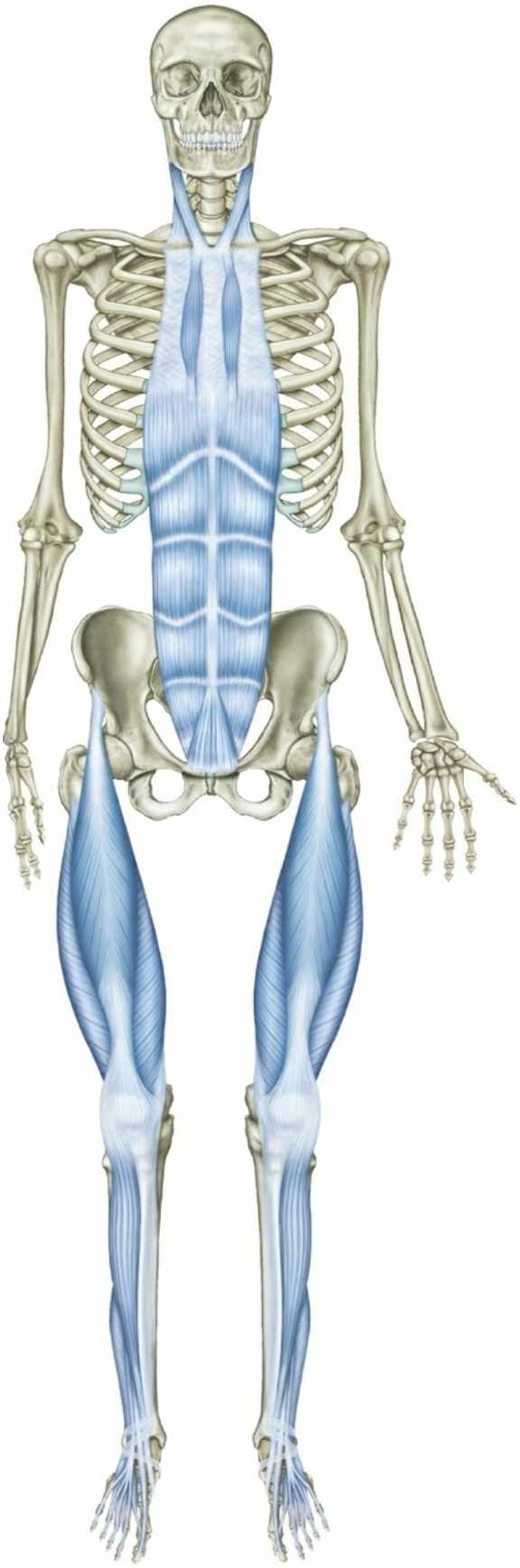



FIG. A3.6 La première séance se concentre sur le soulèvement de la Ligne Antérieure Superficielle et l'ouverture des deux Lignes Brachiales Antérieures.

Objectifs :

- préparer le patient à un travail fascial profond direct ;
- ouvrir le mouvement respiratoire antérieur, libérer les schémas de peur ;
- en général, soulever la Ligne Antérieure Superficielle et ouvrir les segments proximaux des Lignes Brachiales Antérieures.

Structures clés (vidéos 3.1–3.3) :

- rétinaculums de la cheville et fascia crural ;
- arc subcostal et fascia sternal ;
- muscle sternocléidomastoïdien et fascia cervical superficiel.



vidéo 3.1 LAS : technique cervicale

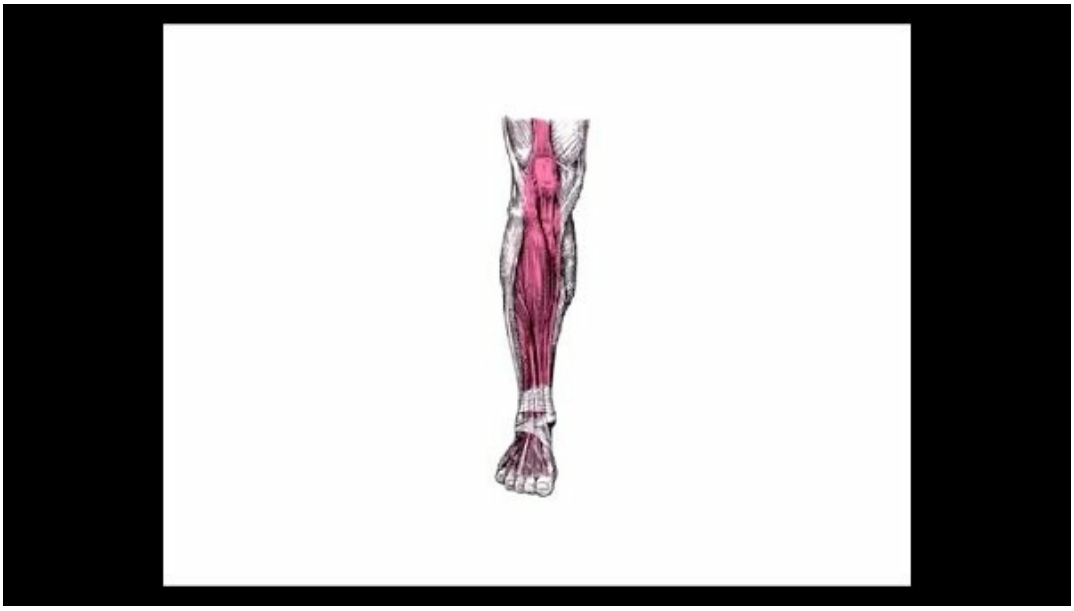

vidéo 3.2 LAS : rétinaculum de la cheville



vidéo 3.3 LAS : fascia pectoral

Séance 2

Ouvrir la Ligne Postérieure Superficielle et différencier les Lignes Brachiales Postérieures Superficielle et Profonde du corps axial (fig. A3.7).

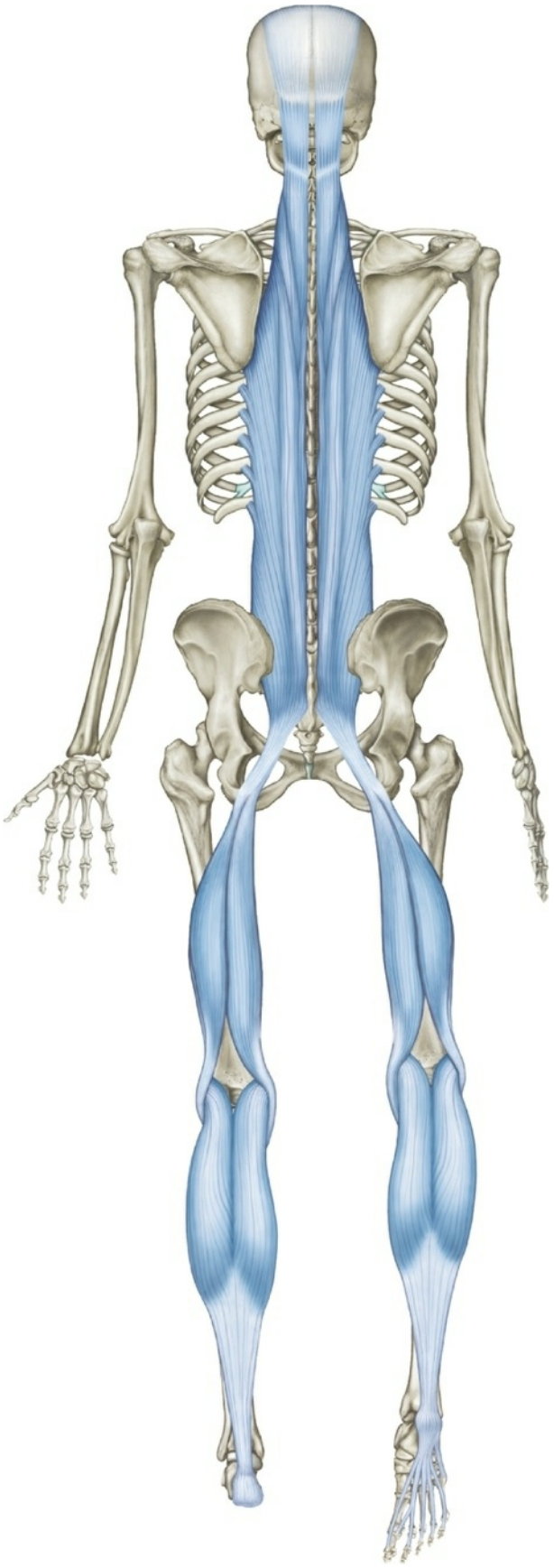

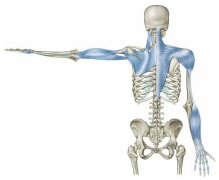

FIG. A3.7 La deuxième séance étire la Ligne Postérieure Superficielle vers le sol et ouvre les deux Lignes Brachiales Postérieures.

Objectifs :

- approfondir le toucher du fascia profond et des fibres d'endurance de la musculature postérieure ;
- améliorer les appuis au sol, en rééquilibrant le patient sur ses jambes et ses pieds ;
- apporter un équilibre initial aux courbures primaires et secondaires ;
- en général, abaisser la Ligne Postérieure Superficielle, et même le tonus des Lignes Brachiales Postérieures.

Structures clés (vidéos 3.4, 3.6) :

- aponévrose plantaire ;
- fascia des muscles ischiojambiers ;
- muscles érecteurs du rachis ;
- muscles suboccipitaux.



vidéo 3.4 LPS : fascia plantaire



vidéo 3.6 LPS : travail cervical

Séance 3

Ouvrir la Ligne Latérale, différencier les quatre Lignes Brachiales à partir de leurs tronçons supérieur et inférieur et ouvrir les faces

latérales de la Ligne Antérieure Profonde à chaque extrémité de la cage thoracique (fig. A3.8).



FIG. A3.8 La troisième séance se concentre sur la Ligne Latérale et sur l'équilibration des épaules sur celle-ci.

Objectifs :

- ouvrir les côtés du corps, étendre les « ailes » de la respiration ;
- contacter et équilibrer le système de stabilisation du corps ;
- contacter le « centre latéral » du corps.

Structures clés (vidéos 3.8 à 3.10) :

- fascia des muscles fibulaires ;
- tractus iliotibial ;
- côtes latérales ;
- myofascia des muscles carré des lombes et scalènes.



vidéo 3.8 Ligne Latérale : crête iliaque



vidéo 3.9 Ligne Latérale : tractus iliotibial



vidéo 3.10 Ligne Latérale : oblique externe de l'abdomen

Séance 4

Équilibrer les myofascias superficiels en termes d'équilibre du tonus

des deux Lignes Spirales, droite et gauche (fig. A3.9).

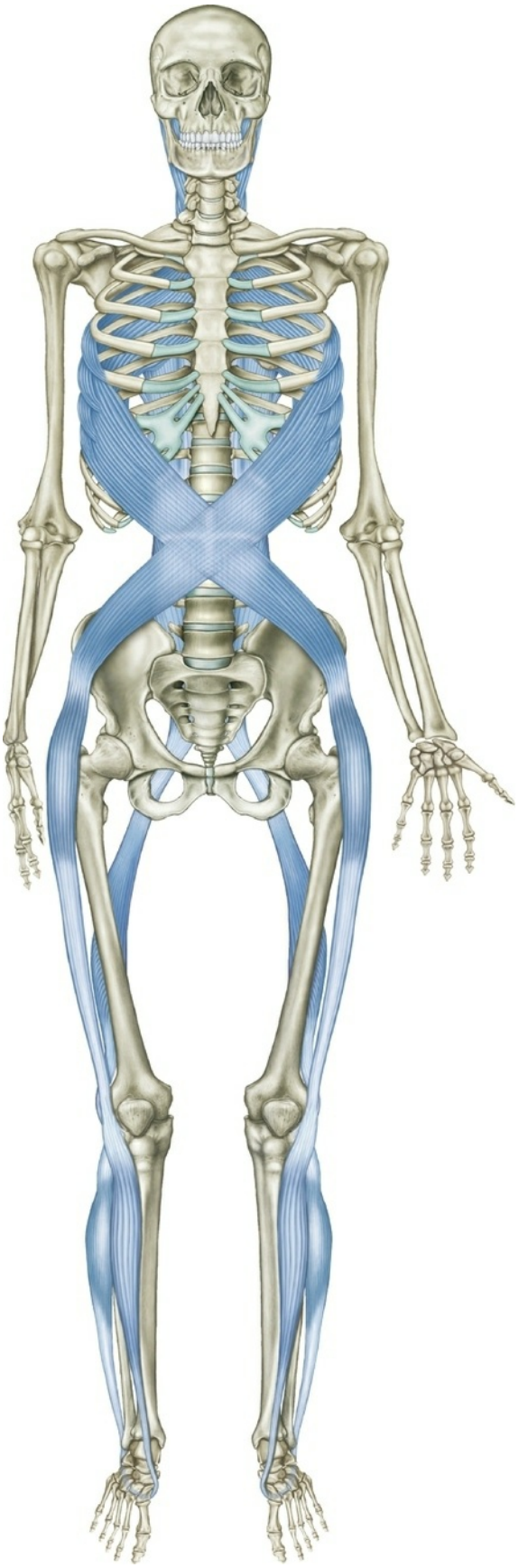

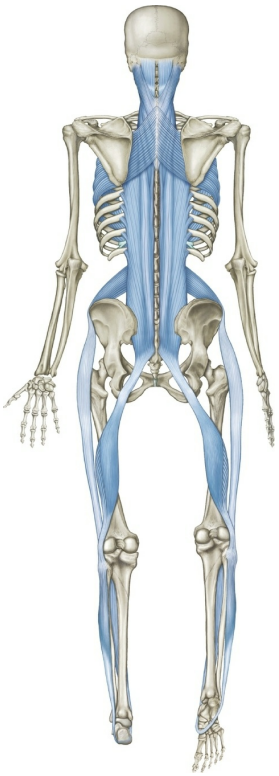

FIG. A3.9 La quatrième séance équilibre la double hélice des Lignes Spirales, y compris l'écharpe inférieurement à l'arche du pied et la position scapulaire par rapport à la tête et aux côtes.

Objectifs :

- atténuer les restrictions dans toutes les rotations superficielles ;
- équilibrer l'écharpe autour de la scapula ;
- équilibrer l'écharpe en-dessous des arches du pied ;
- terminer le travail sur les lignes enveloppantes superficielles.

Structures clés (vidéos 3.12, 6.9, 6.24) :

- complexe des muscles rhomboïde-dentelé ;
- muscles obliques de l'abdomen ;
- écharpe muscles tibial antérieur-long fibulaire.



vidéo 3.12 Ligne Spirale : libération du dentelé antérieur



vidéo 6.9 LAS : rétinaculum



vidéo 6.24 Équilibrer les pieds et les membres inférieurs

Séances centrales

Séance 5

Ouvrir le tronçon inférieur de la Ligne Antérieure Profonde et équilibrer avec la Ligne Latérale (fig. A3.10).

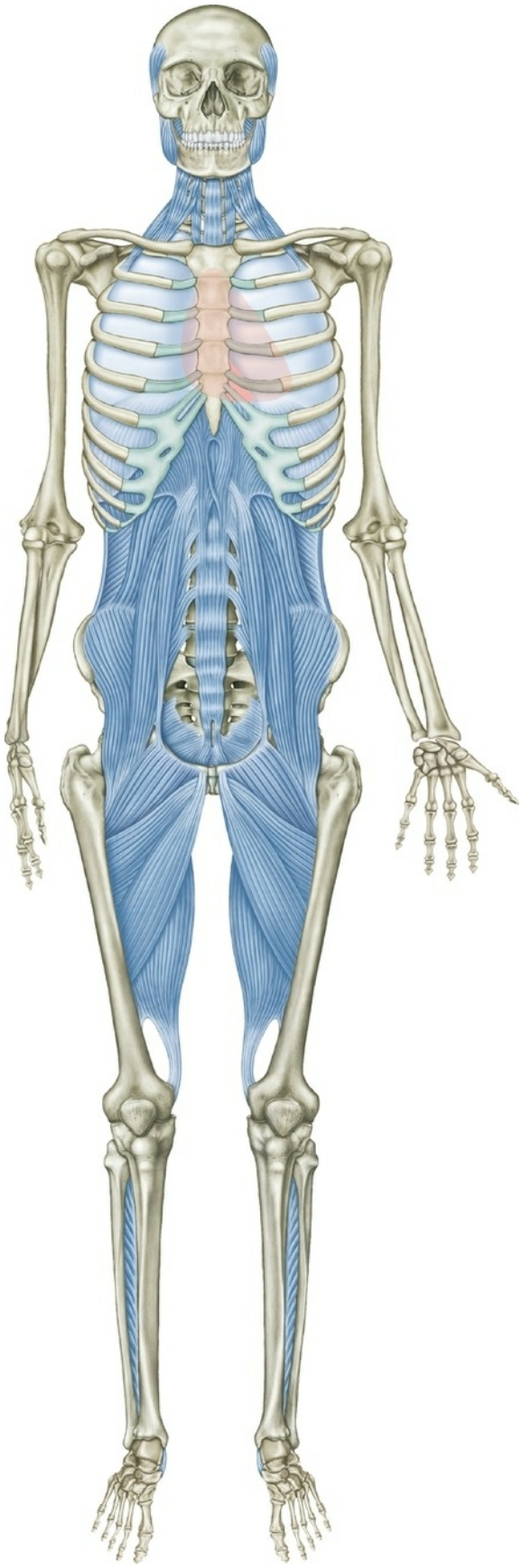

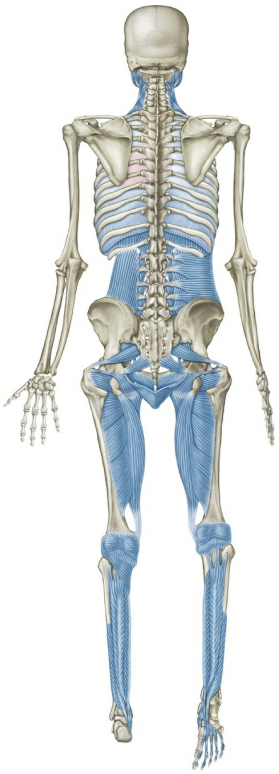

FIG. A3.10 Les séances centrales, qui commencent à partir de la séance 5, se concentrent sur la Ligne Antérieure Profonde, qui suit un trajet supérieur partant de l'arche médiale, traversant et entourant le bassin et les viscères pour se terminer au niveau de la mâchoire.

Objectifs :

- bâtir un soutien au travers de la partie médiale de la jambe ;
- ouvrir et équilibrer la loge des adducteurs ;
- libérer inférieurement le bassin.

Structures clés (vidéos 3.17, 6.3) :

- loge postérieure profonde de la jambe ;
- groupe des adducteurs ;
- plancher pelvien/muscle élévateur de l'anus ;
- attaches du complexe des muscles psoas au niveau du petit

trochanter.

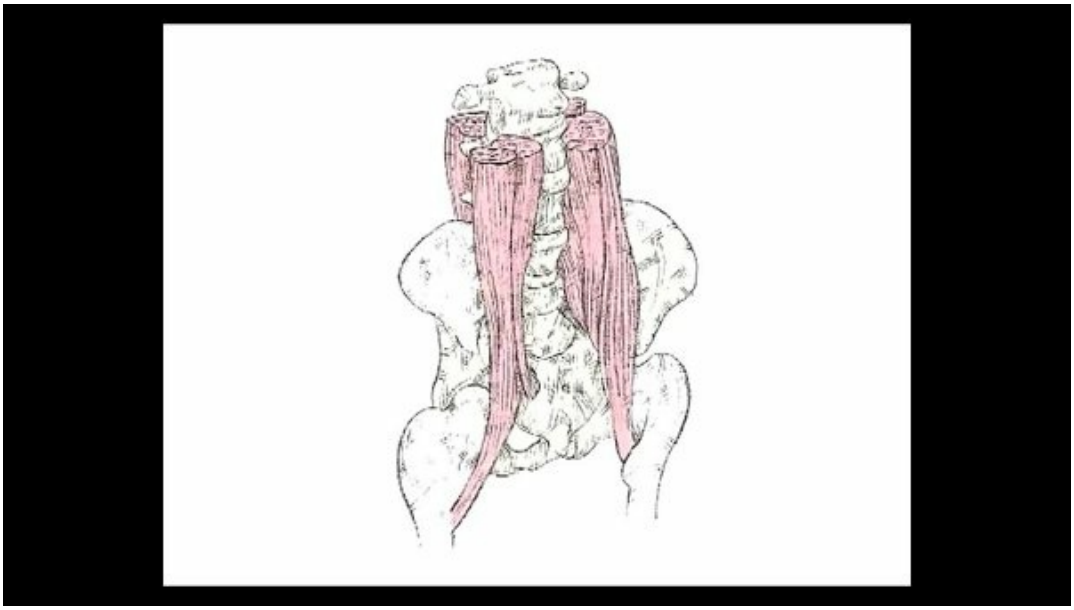

vidéo 3.17 Ligne Antérieure Profonde : équilibration du psoas

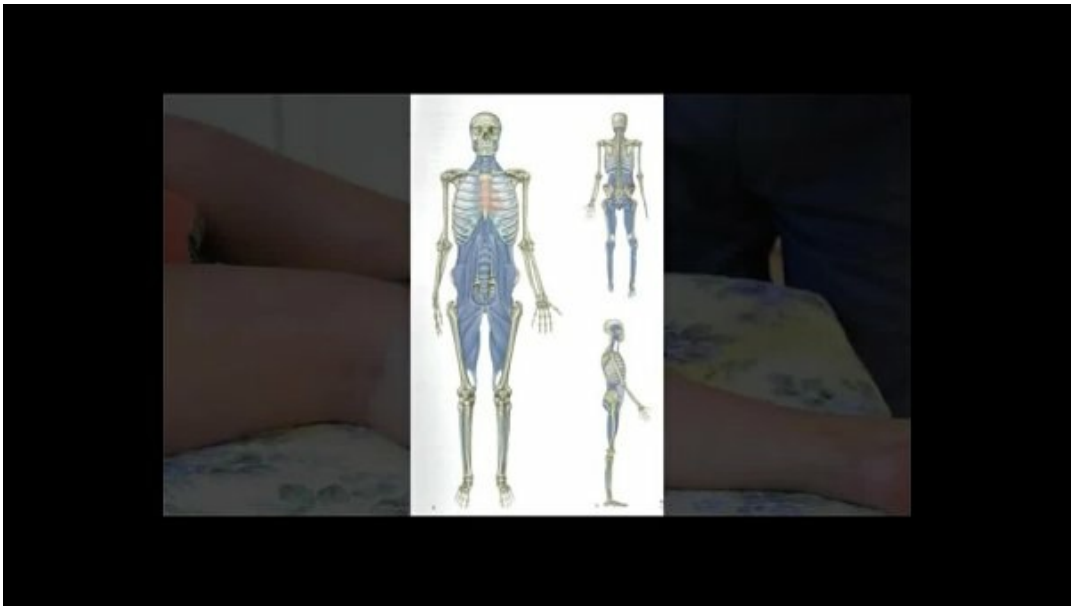

vidéo 6.3 LAP : membre inférieur médial

Séance 6

Ouvrir la portion du tronc de la Ligne Antérieure Profonde et revisiter les Lignes Brachiales Antérieures, notamment la Ligne Brachiale Antérieure Profonde (voir fig. A3.6 et fig. A3.10).

Objectifs :

- trouver un soutien et un positionnement appropriés pour les lombaires ;
- équilibrer le psoas et le diaphragme pour libérer la « respiration profonde » ;
- trouver une réciprocité entre plancher pelvien et diaphragme thoracique.

Structures clés :

- muscle psoas ;
- diaphragme ;
- ligament longitudinal antérieur, attaches viscérales (fig. A3.11) ;

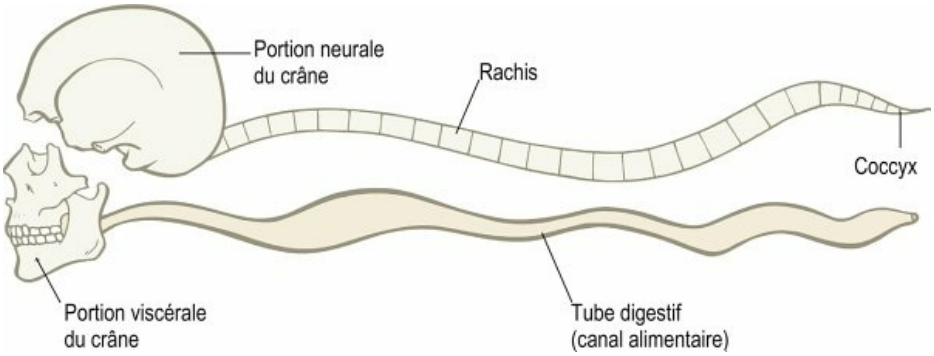

FIG. A3.11 Les « séances centrales », notamment la séance 6, assurent l'essentiel de la séparation et la bonne « envergure » entre le corps neuromusculaire (que Maria Montessori appelait « l'homme blanc », en haut) et le corps viscéral (qu'elle appelait « l'homme rouge », en bas). La division s'opère juste au niveau du ligament longitudinal antérieur, allant depuis le coccyx et l'anus situés caudalement jusqu'à la séparation entre le viscérocrâne et le neurocrâne à l'extrémité supérieure.

- lames profondes du myofascia abdominal.

Séance 7

Ouvrir la « Ligne Postérieure Superficielle », la relier à la Ligne Antérieure Profonde, en faisant attention aux problèmes de soutien des « feuillets internes » depuis le calcanéus jusqu'aux tubérosités ischiatiques, au sacrum et à la charnière médiodorsale du rachis (fig. A3.12).

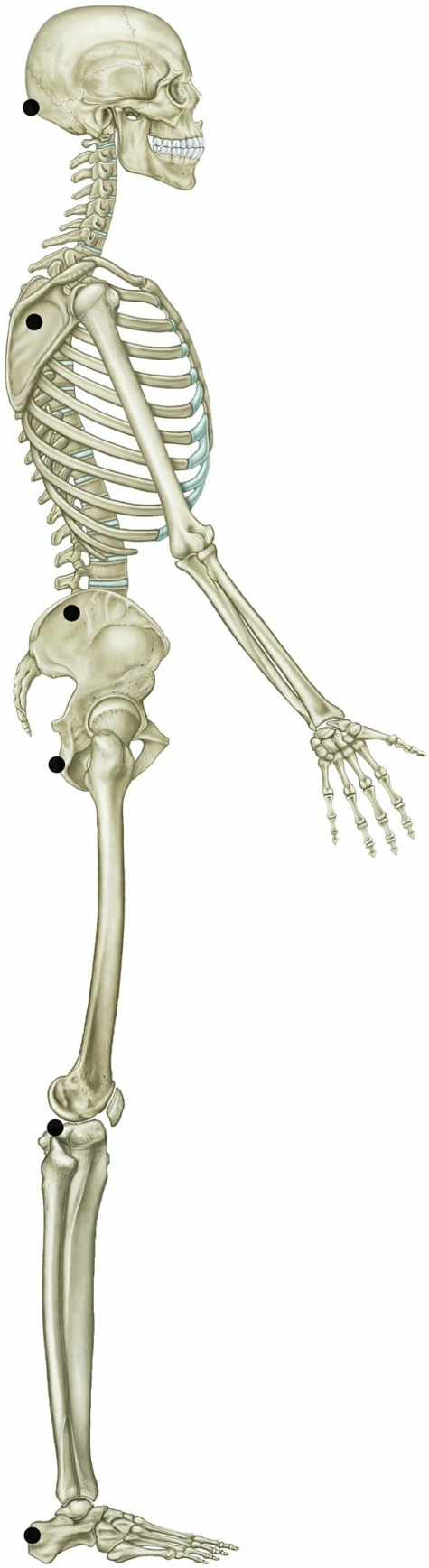

FIG. A3.12 La séance 7 travaille sur les tissus plus profonds à l'arrière du corps afin d'aligner les repères osseux majeurs – les talons, les tubérosités ischiatiques, les articulations sacro-iliaques, la charnière médiodorsale et l'occiput. Les rotateurs latéraux profonds sont essentiels pour cette séance.

Objectifs :

- aligner le soutien osseux postérieur du corps ;
- libérer les mouvements intrinsèques du sacrum ;
- atténuer les courbures et la rotation rachidiennes.

Structures clés (vidéo 6.7) :

- muscles piriformes et rotateurs latéraux profonds ;
- muscles du plancher pelvien ;
- calcanéus ;
- muscles multifides et transversaires épineux.



vidéo 6.7 Ligne Postérieure Superficielle : talon

Séance 8

Ouvrir les tronçons du cou et de la tête des Lignes Antérieure Profonde et « Postérieure Profonde » et les relier aux Lignes Brachiales (fig. A3.13).

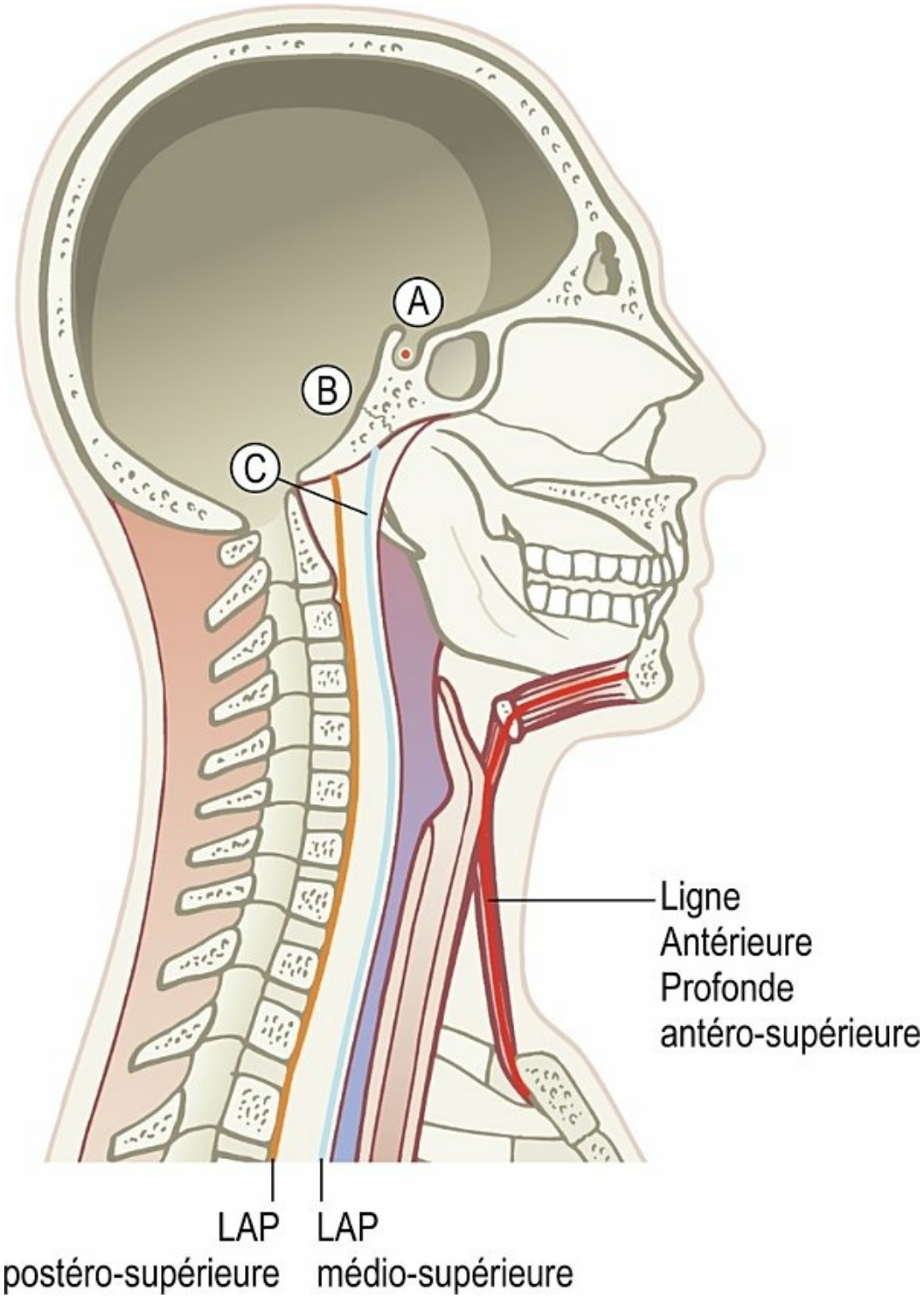

FIG. A3.13 **La séance 8 est l'occasion de « poser la tête ». À un niveau plus profond, il s'agit de réunir les multiples physiologies du cou et de la tête, où l'ectoderme, le mésoderme et l'endoderme sont très**

proches.

Objectifs :

- aligner la tête au sommet du corps ;
- équilibrer la mâchoire et le viscérocrâne ;
- commencer l'intégration via le cou.

Structures clés :

- os sphénoïde ;
- articulation temporomandibulaire et muscles de la mâchoire ;
- complexe hyoïdien ;
- vertèbres cervicales, muscles cervicaux antérieurs profonds.

Séances d'intégration (fig. A3.14)

Séance 9

Favoriser l'équilibre du tonus, un mouvement généreux et l'intégration dans les sept lignes qui traversent le bassin et les membres inférieurs, en mettant l'accent sur la marche et le soutien pelvien.

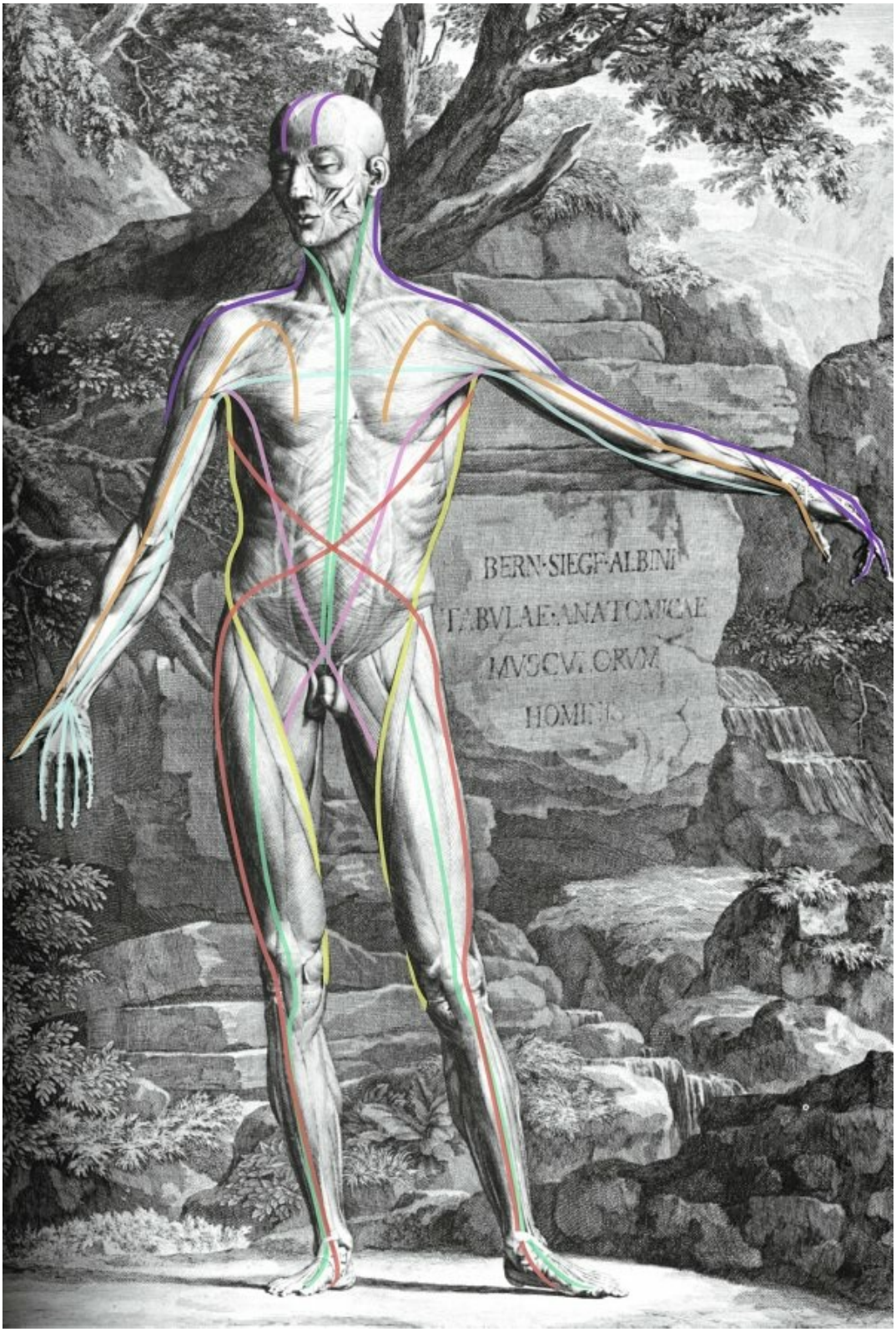

FIG. A3.14 **Les séances d'intégration sont l'occasion d'apporter harmonie et coordination aux 12 méridiens**

myofasciaux, en remontant progressivement le long du corps. La séance 9 s'occupe du bassin et des membres inférieurs, la séance 10 du torse et du renforcement de la respiration, la séance 11 des épaules et des bras, et la séance 12 du rachis et du cou en rapport avec l'ensemble du corps. **(Avec nos remerciements pour l'utilisation de l'extraordinaire image d'Albinus, gracieusement autorisée par Dover Publications.)**

Séance 10

Favoriser l'équilibre du tonus, un mouvement généreux et l'intégration dans les onze lignes qui traversent et entourent la cage thoracique, en mettant l'accent sur la respiration et l'intégration fonctionnelle du tronc.

Séance 11

Favoriser l'équilibre du tonus, un mouvement généreux et l'intégration dans les quatre Lignes Brachiales et la ceinture scapulaire, en mettant l'accent sur l'intégration fonctionnelle des mouvements des bras du patient (vidéos 3.13 à 3.15 ).



vidéo 3.13 LPAS : intégration du mouvement

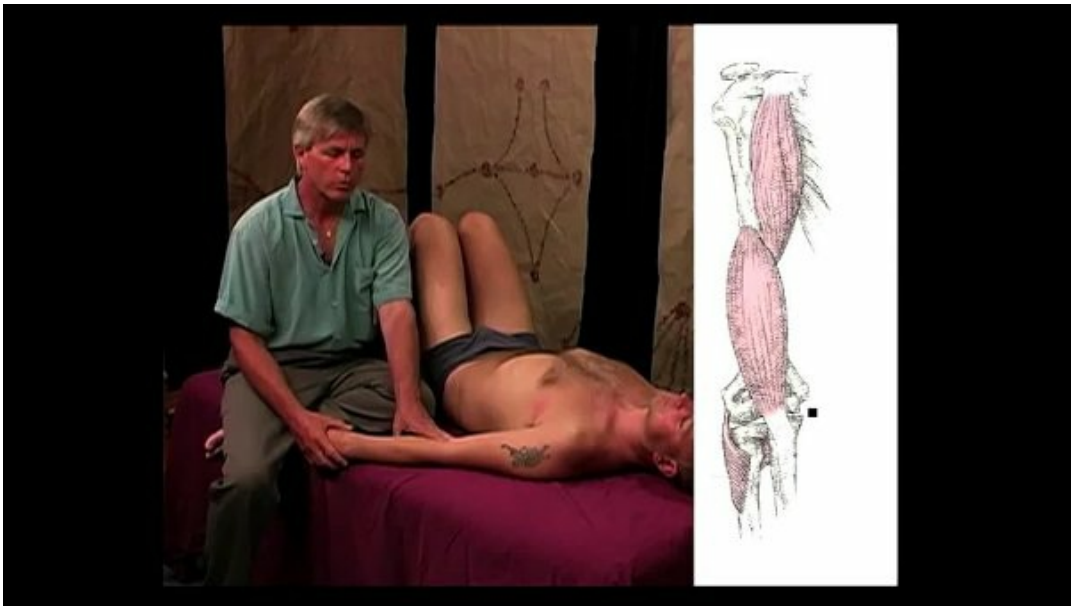

vidéo 3.14 LBAP : libération du muscle brachial



vidéo 3.15 Muscle grand dorsal

Séance 12

Favoriser l'équilibre des muscles profonds du rachis et l'équilibre du tonus dans l'ensemble du corps, en mettant l'accent sur l'intégration des mouvements du rachis.

Principes du traitement

Les indications ci-dessus découlent des principes suivants.

- Il doit y avoir suffisamment d'*énergie* disponible – nutritionnelle, physique, hormonale, etc. – pour atteindre les objectifs fixés par le praticien et pour chaque patient. Si l'énergie disponible n'est pas suffisante, il faut alors en trouver davantage ou convaincre le patient qu'il est nécessaire de revoir ses ambitions à la baisse.
- Utiliser l'énergie disponible pour rechercher une meilleure *adaptabilité* fonctionnelle et tissulaire dans une zone donnée.
- Grâce à la nouvelle adaptabilité tissulaire, modifier les relations segmentaires pour obtenir davantage de *soutien*.
- Après avoir obtenu l'amélioration du soutien, rechercher la

libération des schémas de tension sous-jacents.
- Dès la libération intervenue, *intégrer* le nouveau schéma dans la fonction et la posture quotidiennes.

Recommandations stratégiques

Les propositions suivantes donnent quelques recommandations générales pour l'utilisation du système des méridiens myofasciaux des *Anatomy Trains* dans la thérapie manuelle.

- *Dans l'évaluation palpatoire, commencez par la zone affectée/restreinte/lésée/douloureuse et suivez les Trains.* Si le traitement d'une zone locale ne fonctionne pas, recherchez d'autres zones le long du méridien qui pourraient produire des résultats au niveau de la zone affectée (par exemple, si les ischiojambiers ne sont pas sensibles à la manipulation ou à l'étirement direct, essayez ailleurs le long de la Ligne Postérieure Superficielle – sur le fascia plantaire ou les zones suboccipitales, par exemple).
- *Travailler sur les méridiens peut souvent avoir des effets à distance.* Quel que soit le mécanisme, travailler sur une zone d'un méridien peut présenter un effet sur une région assez distante, en amont ou en aval du méridien impliqué. Veillez à réévaluer l'ensemble de la structure périodiquement pour voir quels effets globaux votre travail peut avoir.
- *Travaillez le tissu du méridien dans le sens où vous voulez qu'il aille.* Si vous relâchez simplement un élément musculaire d'un méridien, la direction n'est pas aussi importante. Elle l'est en revanche si vous décalez la relation entre les plans fasciaux. « Mettez les choses à leur place et sollicitez le mouvement », était le résumé concis que le Dr Ida Rolf faisait de sa méthode. Souvent, par exemple, les tissus de la Ligne Antérieure Superficielle ont besoin de se déplacer supérieurement par rapport aux tissus de la Ligne Postérieure Superficielle, qui doivent se déplacer inférieurement pour « draper la toge » du myofascia de manière plus efficace sur un squelette équilibré

(voir fig. 4.5).

- *Travaillez de la surface vers la profondeur, puis de la profondeur vers la surface.* Commencez par éliminer autant que possible les compensations dans les couches plus superficielles avant d'aborder les schémas plus profondément installés. En général, recherchez une résilience et une adaptabilité uniformes dans les Lignes Antérieures et Postérieures Superficielles et les Lignes Latérales et Spirales avant de tenter de déchiffrer la Ligne Antérieure Profonde. Rechercher trop rapidement les schémas profonds avant de relâcher les couches sus-jacentes peut amener à installer des schémas encore plus en profondeur ou à réduire la cohérence du corps, plutôt que de résoudre les problèmes. Après avoir établi une certaine résilience et un certain équilibre dans la Ligne Antérieure Profonde, revenez aux problèmes restants dans les Lignes plus superficielles et drapez les Lignes Brachiales et les Lignes Fonctionnelles sur la structure rééquilibrée.

Principes de l'utilisation du corps et des mains

Les principes généraux de la manipulation fasciale et myofasciale sont les suivants :

- *Être attentif.* Même si nous sommes attentifs à la façon dont nous établissons le contact avec notre patient, c'est-à-dire ce qui part de nos mains pour aller vers le patient, nous accordons moins de temps à entraîner les praticiens pour évaluer ce qu'ils ressentent, c'est-à-dire ce qui remonte le long de leur bras et qui vient du patient. Veillez à être attentif à ce que les tissus vous disent à tout moment.
- *Stratification.* Avancez jusqu'à atteindre la première couche qui offre une résistance, puis travaillez à l'intérieur et le long de cette couche.
- *Stimulation progressive.* La vitesse est l'ennemie de la sensibilité ; travaillez au rythme ou au-dessous du rythme de la fusion tissulaire.

- *Mécanique corporelle.* Un effort et une tension minimes de la part du praticien conduisent à une sensibilité et une transmission de l'intention maximales pour le patient. Utiliser votre poids et le « facteur temps » est toujours mieux que d'utiliser votre force pour induire des changements tissulaires. Les principes de la mécanique corporelle sont largement enseignés dans la formation, mais largement ignorés dans la pratique.
- *Mouvement.* Le mouvement du patient rend le travail myofascial plus efficace. À chaque mouvement que vous faites, recherchez une direction de mouvement à donner au patient. Là encore, « mettez les choses à leur place et sollicitez le mouvement ». Le mouvement du patient, même minime, sous vos mains sert au moins deux intentions :
  – permettre au praticien de sentir facilement dans quel niveau du myofascia il est engagé ;
  – impliquer activement le patient dans le processus, en augmentant la proprioception et l'intéroception en provenance des fuseaux neuromusculaires et des récepteurs de l'étirement fascial.
- *Douleur du patient.* La douleur est la sensation qui accompagne « l'intention motrice de renoncer » du patient. Elle est une raison d'arrêter, de relâcher ou de ralentir. Lorsque l'entrée dans la zone douloureuse est nécessaire au traitement, il faut alors obtenir le consentement complet et éclairé du patient.
- *Trajectoire.* Chaque mouvement a une trajectoire ou un arc – un début, un milieu et une fin. Et chaque mouvement implique une profondeur, une direction et une durée. Chaque séance, comme chaque série de séances, comporte un arc – repérez où vous en êtes dans ces arcs qui se chevauchent.

Objectifs

Voici quelques-uns des objectifs du travail myofascial ou du mouvement.

- *Une image corporelle complète.* Le patient a accès à des informations kinesthésiques en provenance du corps entier ainsi qu'à la motricité de ce corps, avec des zones minimales d'immobilité, de retenue ou d'« amnésie sensorimotrice ».
- *Alignement et soutien squelettiques.* Les os sont alignés d'une façon qui permet un effort minimal et un équilibre maximal pour la position debout et pour l'action.
- *Tenségrité/palintonicité* [2]. Les tissus myofasciaux sont ajustés autour de la structure squelettique de telle façon qu'il existe une homogénéité générale du tonus plutôt que des îlots de tension plus élevée ou de tissus relâchés. L'opposé de l'Intégration Structurelle est l'isolement structurel.
- *Longueur.* Le corps déploie toute sa longueur dans le tronc et les membres ainsi que dans les muscles et les articulations, plutôt que de se mouvoir par raccourcissement et compression.
- *Résilience.* C'est la capacité de supporter la tension sans se briser et de reprendre une existence équilibrée lorsque la tension disparaît. En définitif, la résilience est la capacité d'apprendre des situations stressantes.
- *Capacité de soutenir et libérer la charge somato-émotionnelle.* C'est la capacité de soutenir une charge émotionnelle sans l'exprimer et de la libérer en action ou en la laissant simplement partir le temps venu.
- *Unité d'intention et conscience diffuse.* L'Intégration Structurelle implique la capacité de se focaliser sur une tâche ou une perception donnée tout en maintenant une conscience périphérique diffuse de ce qui se passe autour de cette activité focalisée. La focalisation sans conscience contextuelle engendre un fanatique ; la conscience sans focalisation produit une « personne tête en l'air ».
- *Effort réduit.* Effort réduit dans la position debout et dans le mouvement – moins de tension « parasite » ou de mouvement compensatoire inutile pour effectuer une tâche donnée.
- *Amplitude de mouvement.* Ampleur du mouvement, moins de

restriction dans une activité donnée et le fait que – dans les limites de la santé, de l'âge, des antécédents et du patrimoine génétique – l'amplitude complète du mouvement humain est disponible.

- *Douleur réduite*. Position debout et activité débarrassées au maximum de toute douleur structurelle.

Référence

1. Earls J, Myers T. Fascial Release for Structural Balance. Berkeley: North Atlantic; London: Lotus Publishers; 2010.

---

[1] Le néologisme anglais « *acture* » est ici proposé par l'auteur. (NdR)

[2] Tenségrité/palintonicité (un terme adapté par le Dr Ida P. Rolf, la palintonicité, du grec *palantonos*, qui signifie « étiré d'avant en arrière ». Ce concept tient au fait que l'on ne peut pas toucher une partie de la personne sans toucher les autres parties – avant-arrière, haut-bas, gauche-droite, etc. Il existe un ordre dans lequel les aspects palintoniques du corps sont abordés avec lequel les « Rolfers » (praticiens des techniques de I. Rolf) cherchent à équilibrer un corps selon les directions haut/bas, avant/arrière, relations entrée/sortie et gauche/droite). (NdR)

Annexe 4: Méridiens myofasciaux et médecine asiatique

Les méridiens myofasciaux des *Anatomy Trains* se sont développés uniquement dans le cadre de la tradition anatomique occidentale. Initialement, nous avons délibérément omis toute comparaison avec l'acupuncture et les méridiens similaires utilisés dans la médecine traditionnelle asiatique, afin de mettre en évidence les bases anatomiques de ces continuités. Mais la relation étroite entre les deux est indubitable, notamment à la lumière des recherches récentes qui étudient les effets de l'acupuncture sur la matrice extracellulaire et, à travers celle-ci, ceux produits par les cellules du tissu conjonctif. Nous établissons ici une comparaison des méridiens de l'acupuncture, des lignes d'énergie ou Sen du yoga-massage thaï et des *Anatomy Trains*. Puisque nous étudions tous le même corps humain, il n'est pas surprenant que nous trouvions un chevauchement à l'approche du sommet de deux voies montantes différentes.

Pour compenser notre ignorance de la médecine asiatique, nous avons fait appel au Dr Peter Dorsher [1], au Dr C. Pierce Salguero [2–6], au Dr Hélène Langevin [7–22] et au Dr Phillip Beach, D.O. [21–23], afin d'aider à décrire avec précision ces méridiens et d'en exposer les détails. La façon dont les méridiens sont décrits diffère beaucoup selon les nombreuses traditions de la médecine asiatique. Nous avons donc choisi la route la plus fréquentée pour ne pas nous perdre dans les méandres de ces différences.

Comme le montrent les illustrations du Dr Dorsher (fig. A4.1A-D), les continuités myofasciales de la Ligne Antérieure Superficielle (LAS), de la Ligne Postérieure Superficielle (LPS) et de la Ligne Latérale (LL) présentent des chevauchements significatifs avec les

continuités énergétiques respectivement du méridien de l'Estomac, du méridien de la Vessie et du méridien de la Vésicule Biliaire.

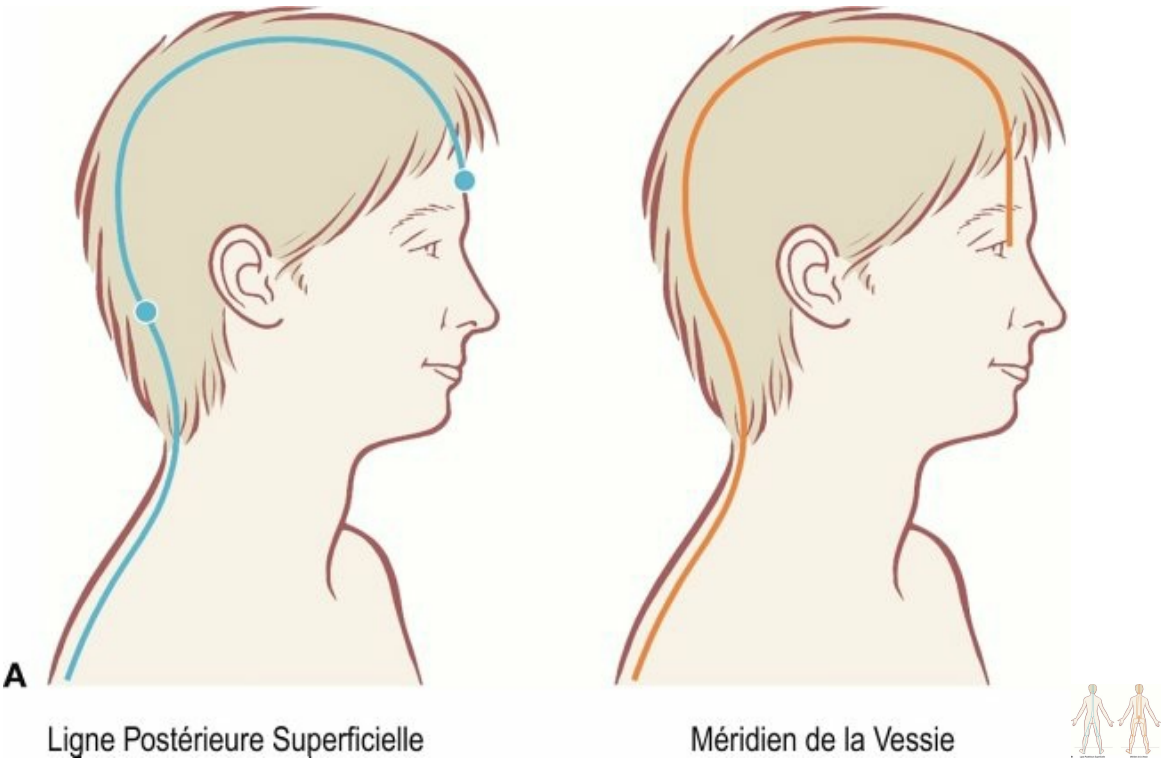

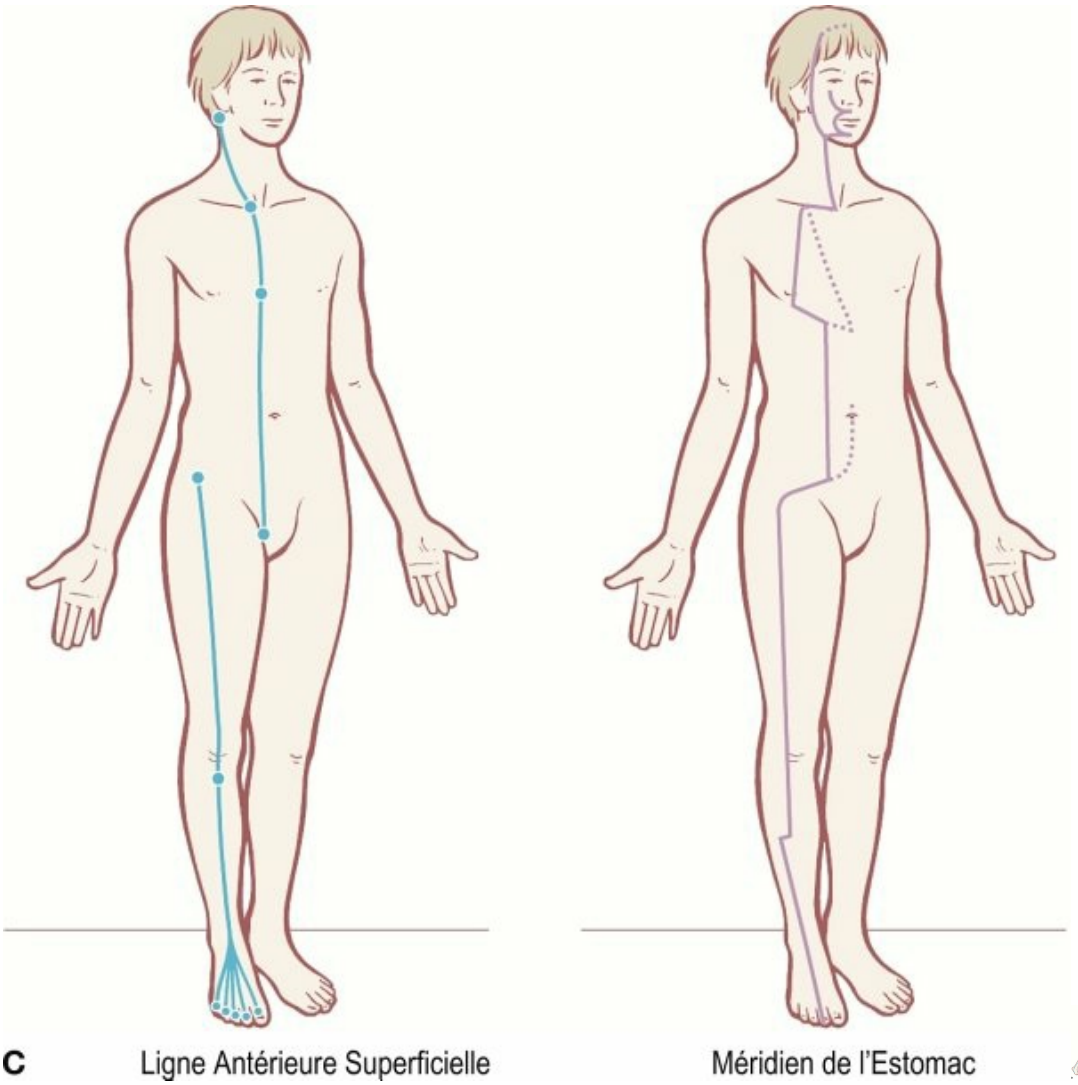

FIG. A4.1 Il existe une correspondance relativement étroite entre les trajets des lignes antérieures, postérieures et latérales et ceux des méridiens de la Vessie (A, B), de l'Estomac (C), et de la Vésicule Biliaire (D), respectivement. (Reproduit avec l'aimable autorisation du Dr Peter Dorsher.)

Les quatre Lignes Brachiales, de la Ligne Antérieure Superficielle à la Ligne Postérieure Superficielle, correspondent très étroitement respectivement aux méridiens du Péricarde, du Poumon, de l'Intestin Grêle et du Triple Réchauffeur (fig. A4.2A-D).

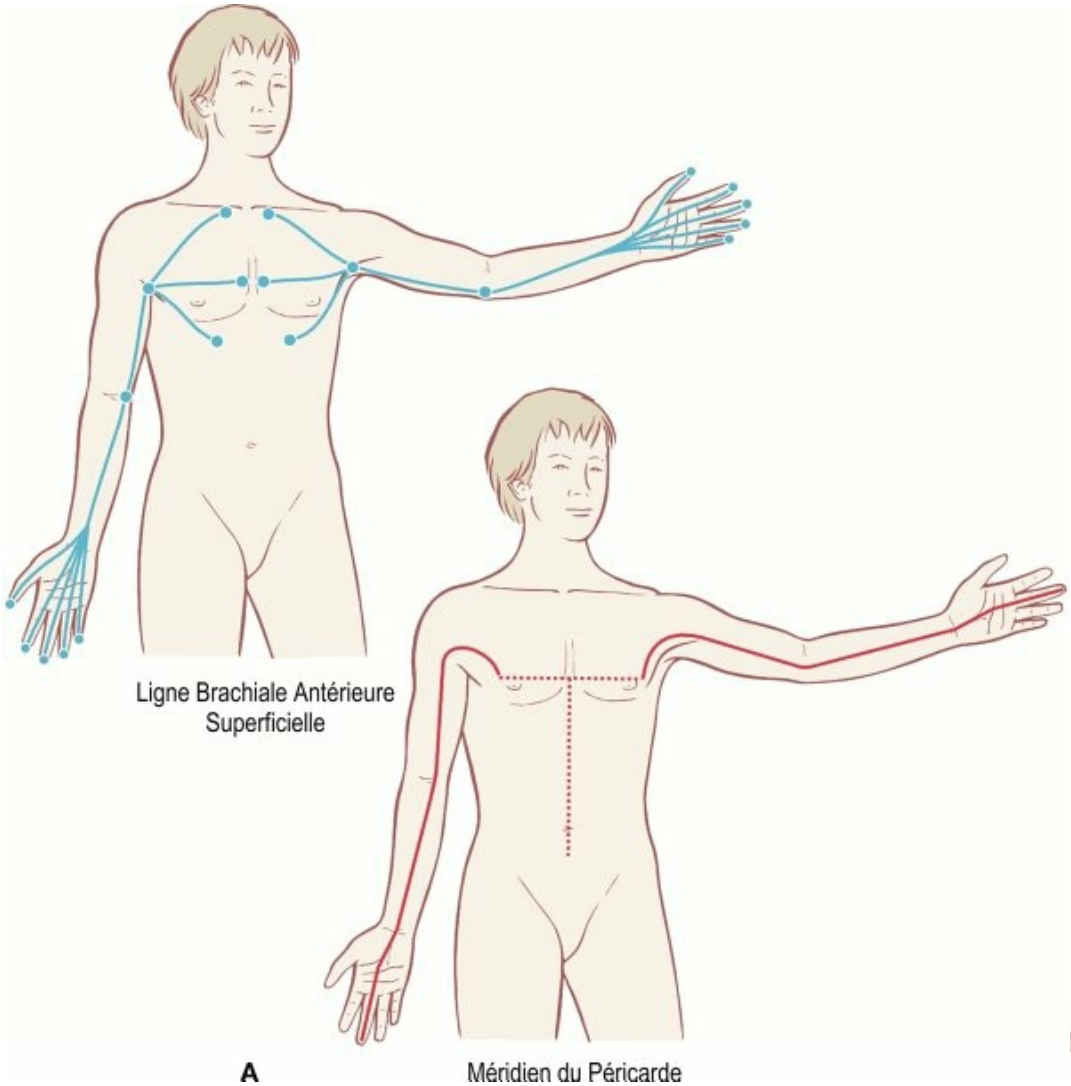
Ligne Brachiale Antérieure
Superficielle
A
Méridien du Péricarde

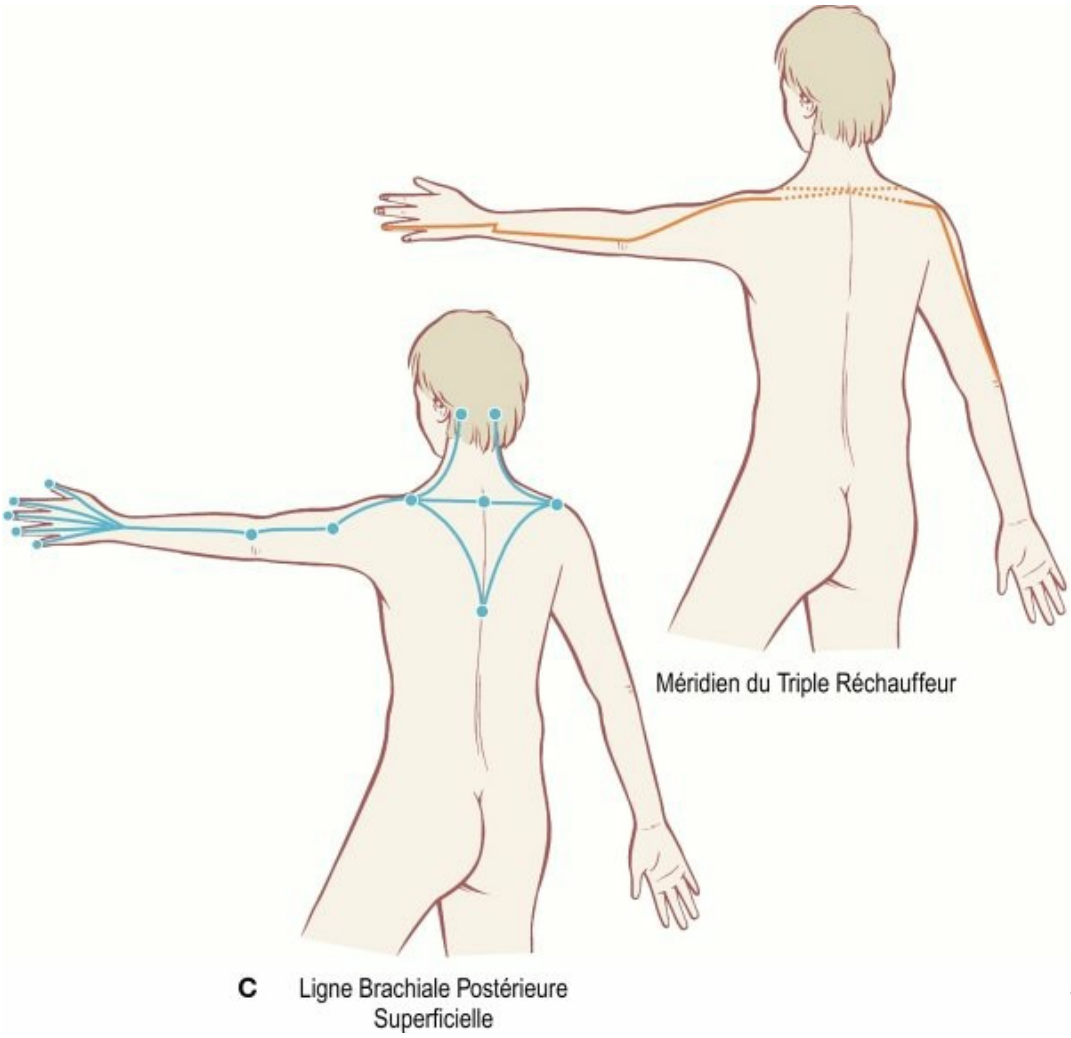

FIG. A4.2 Il existe une correspondance relativement étroite entre les trajets des quatre Lignes Brachiales et ceux des méridiens du Péricarde (A), du Poumon (B), du Triple Réchauffeur (C) et de l'Intestin Grêle (D).
(Reproduit avec l'aimable autorisation du Dr Peter Dorsher.)

La Ligne Antérieure Profonde (LAP), qui n'est que rarement accessible à la surface du corps, correspond au méridien du Foie, qui, de manière identique, traverse et entoure les viscères ventraux. Toutefois, dans certaines zones, la LAP suit un trajet parallèle au méridien du Rein qui traverse la ligne médiale du membre inférieur (fig. A4.3A, B).

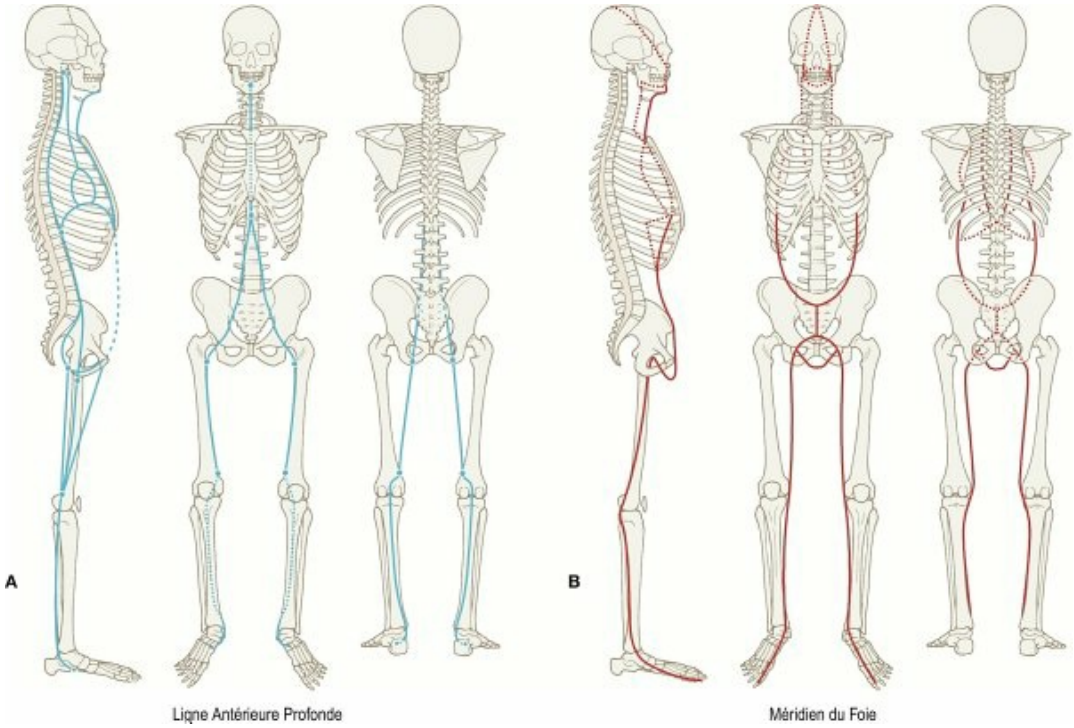

FIG. A4.3 La Ligne Antérieure Profonde correspond au méridien du Foie, même si la ligne médiale du membre inférieur semble aussi avoir beaucoup en commun avec le méridien du Rein, qui se termine dans l'arche médiale, de même que la Ligne Antérieure Profonde.
(Reproduit avec l'aimable autorisation du Dr Peter Dorsher.)

Lorsqu'on en arrive aux Lignes dites hélicoïdales – Ligne Spirale (LS) et Lignes Fonctionnelles –, nous rencontrons un problème car elles croisent les lignes médianes antérieure et postérieure du corps pour constituer une jonction biomécanique avec les structures controlatérales. Or, aucun méridien de l'acupuncture ne croise la ligne médiane. Le méridien de l'Estomac est celui qui se rapproche le plus du tronçon antérieur de la LS ; lorsqu'il est combiné avec le méridien de la Vessie, la majeure partie de la LS est dupliquée, mais cette correspondance reste toutefois un peu tirée par les cheveux (fig. A4.4).

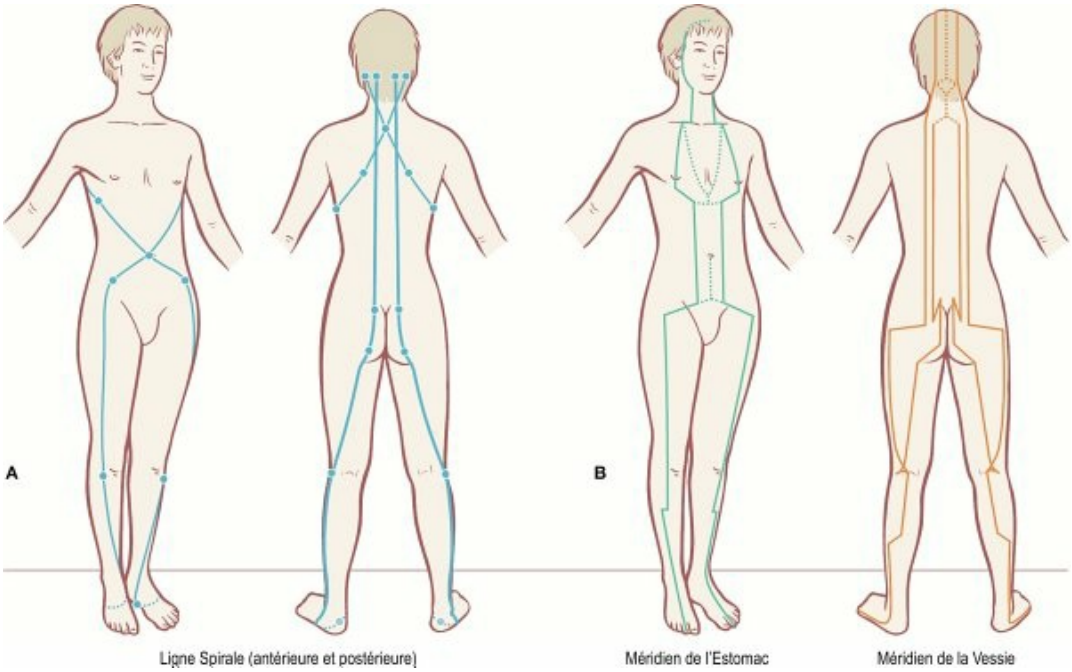

FIG. A4.4 On peut se rapprocher de l'ensemble des continuités myofasciales de la Ligne Spirale en combinant le méridien de l'Estomac et le méridien de la Vessie, mais la correspondance est exagérée. Par ailleurs, la Ligne Spirale « parasite » les Lignes Antérieures, Postérieures et Latérales – partageant les muscles et le fascia avec chacune de ces Lignes – ; il n'est donc peut-être pas si exagéré de dire que ce méridien devrait également provenir d'autres méridiens.
(Reproduit avec l'aimable autorisation du Dr Peter Dorsher.)

Si nous portons notre attention sur les lignes Sen utilisées dans le massage thaï traditionnel, nous remarquons que si les méridiens ne se croisent pas sur la face postérieure, de nombreuses lignes semblent se rencontrer et se croiser au niveau du nombril ou *hara* sur la face antérieure (fig. A4.5).

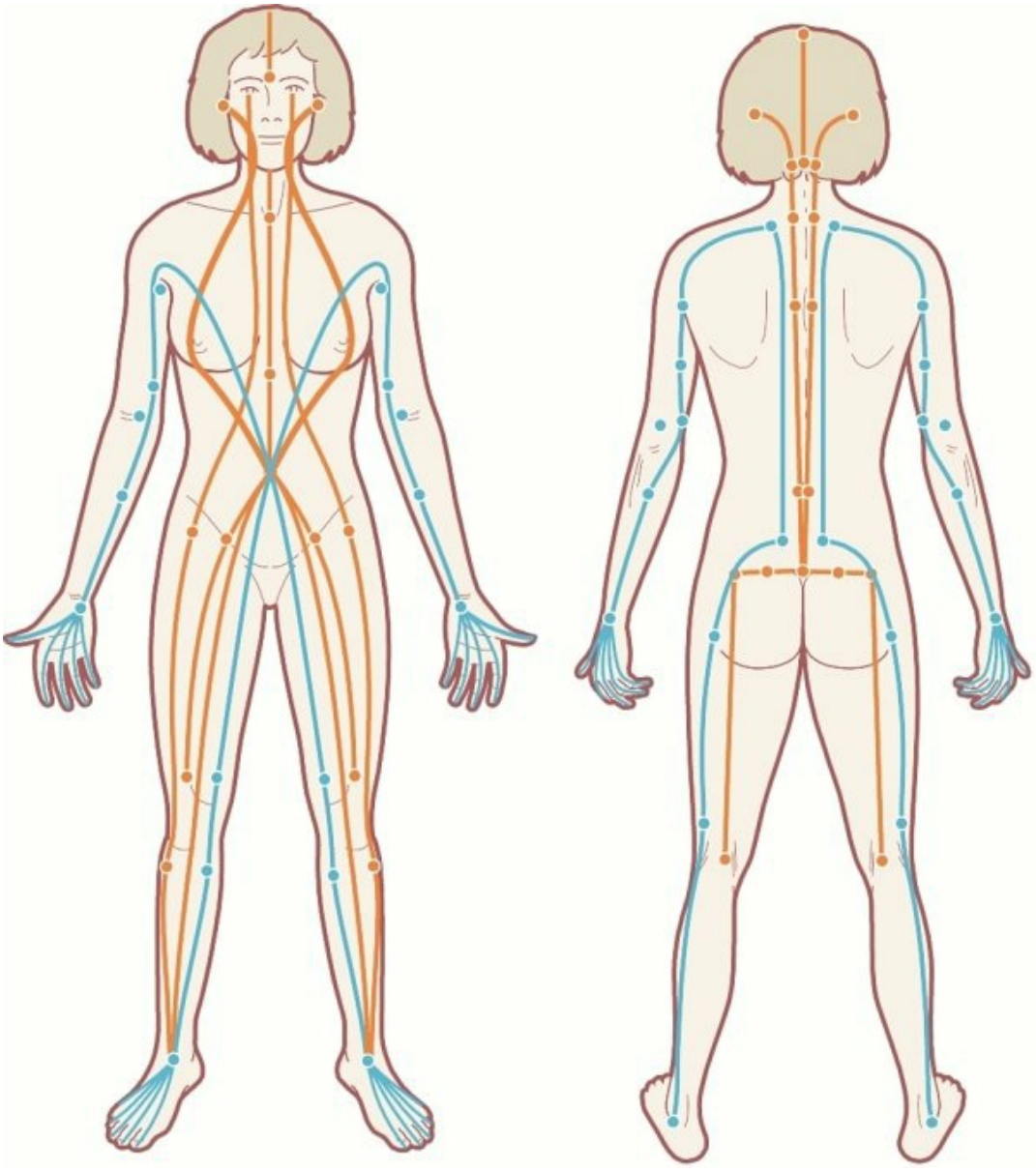

FIG. A4.5 Bien qu'aucun méridien de l'acupuncture traditionnel ne croise la ligne médiane sagittale, les lignes d'énergie traditionnelles ou Sen du yoga-massage thaï croisent la ligne médiane sur la face antérieure au niveau du *hara*. (Adapté de Salguero CP. Traditional Thai medicine : Buddhism, Animism, Ayurveda. Prescott : Hohm Press, 2007, et utilisé avec l'aimable autorisation de C. Pierce Salguero, www.taomountain.org.)

En particulier, la ligne Kalatharee croise la face antérieure du corps pour joindre l'avant du bras (Ligne Brachiale Antérieure Superficielle)

au fémur controlatéral (Ligne Fonctionnelle Antérieure) (reflétant ainsi la carte des *Anatomy Trains*) avant de suivre un trajet descendant le long de la ligne médiale du membre inférieur depuis le muscle long adducteur jusqu'à l'arche médiale (via la LAP – fig. A4.6).

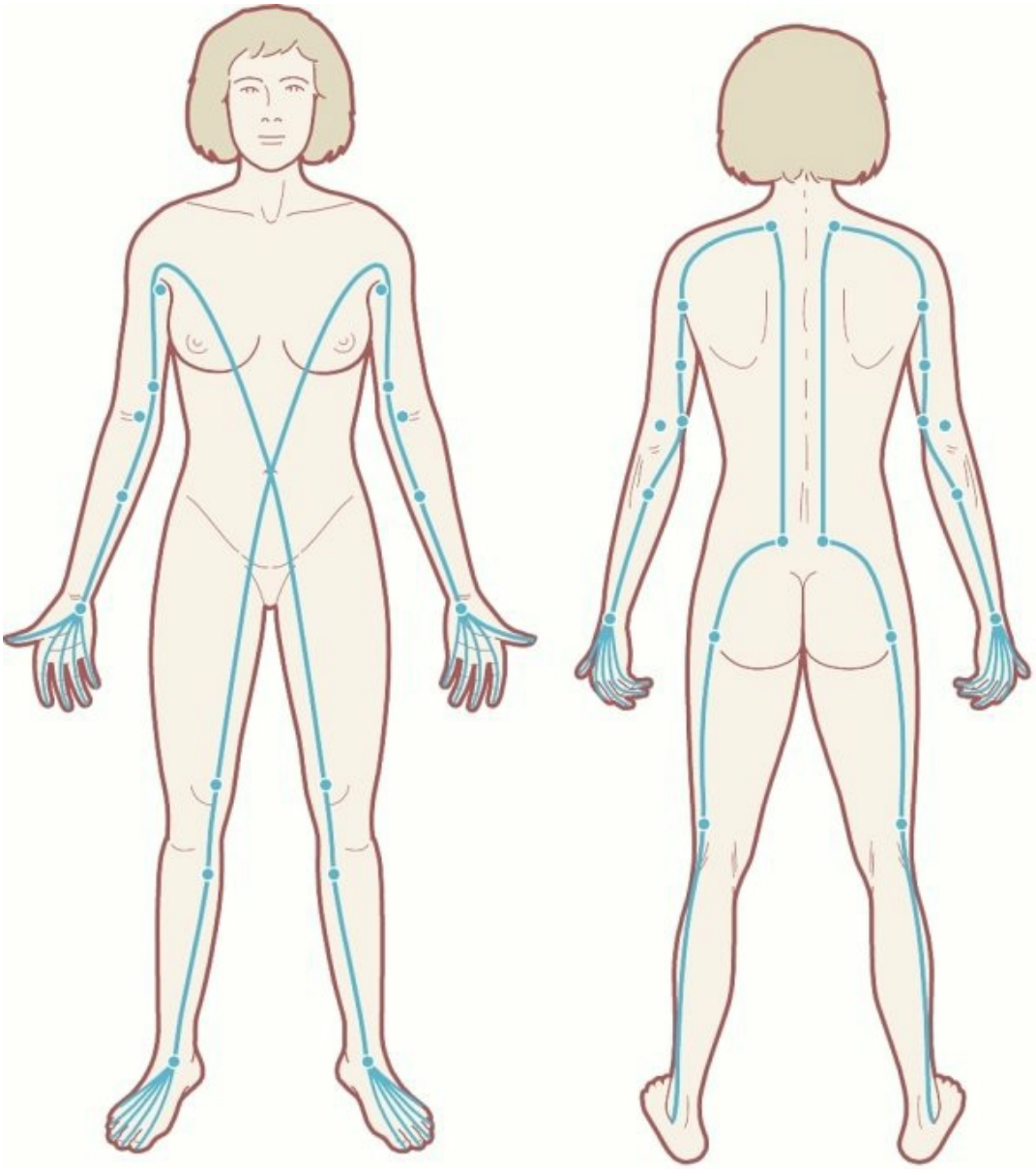

FIG. A4.6 La ligne Kalatharee fait particulièrement écho à la Ligne Fonctionnelle Antérieure, reliant la Ligne Brachiale Antérieure Superficielle, en croisant la ligne médiane, à la Ligne Antérieure Profonde du membre

inférieur controlatéral. **(Adapté de Salguero CP. The encyclopedia of Thai massage. Forres, Scotland : Findhorn Press, 2004, et utilisé avec l'aimable autorisation de C. Pierce Salguero, www.taomountain.org.)**

De récentes recherches soulignent le lien entre les mécanismes de l'acupuncture et le réseau fascial en général, que ce soit dans la forme ou la fonction. Les constatations d'éminents chercheurs en acupuncture et neuroscientifiques, comme le Dr Hélène Langevin et d'autres, ont montré que le tissu conjonctif – en particulier les protéoglycanes hydrophiles avec les fibres de collagène et les fibroblastes – s'enroule autour de l'extrémité de l'aiguille d'acupuncture lorsqu'on la tourne sur place, créant des effets tissulaires mécaniques perceptibles (fig. A4.7). Ces effets ont été constatés à 4 cm de distance du site d'insertion de l'aiguille (il s'agissait de la limite du champ d'observation ; de nouvelles expériences sont en cours afin d'établir si l'effet peut être détecté à une distance plus grande).

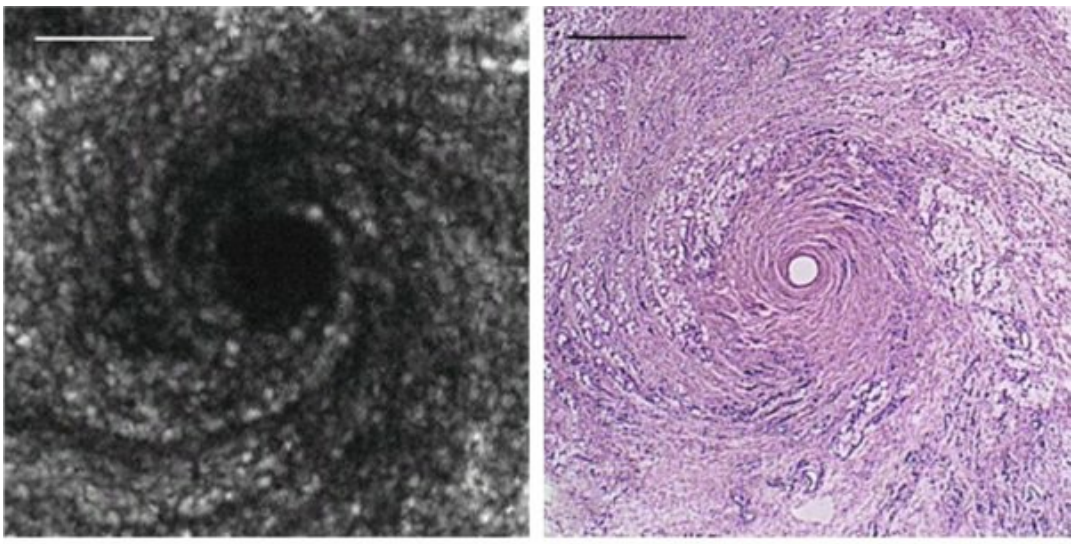

FIG. A4.7 Il a été montré que la rotation des aiguilles dans l'acupuncture « enroule » la matrice extracellulaire autour de la tige de l'aiguille (au moins chez la souris). Le fait de savoir si cette interaction visible entre l'aiguille et la MEC a un effet thérapeutique n'est pas

encore élucidé. Images sous microscopie opto-acoustique du tissu sous-cutané avec une rotation unidirectionnelle de l'aiguille. A. Échantillon tissulaire frais examiné en microscopie acoustique. B. Le même échantillon tissulaire a été fixé dans le formol après échographie, inclus en paraffine, coupé et coloré à l'hématoxyline/éosine en vue d'une analyse histologique. Barres d'échelle : 1 mm. (Reproduit avec l'aimable autorisation de Langevin, et al. 2002.)

De plus, Langevin a posé comme hypothèse que les méridiens de l'acupuncture orientale pouvaient suivre des plans fasciaux inter- ou intramusculaires. L'ensemble de ces constatations permet de relier les effets possibles de la stimulation de l'acupuncture à la mécanotransduction de la matrice extracellulaire (MEC) au sein des plans fasciaux détaillée à l'Annexe 1 (même si, bien sûr, d'autres effets peuvent se produire avec l'acupuncture). Langevin a trouvé une correspondance de 80 % dans le bras entre les sites des points d'acupuncture traditionnels et ces plans fasciaux de division au sein du tissu conjonctif interstitiel.

Cela suggère que la « signalisation » et l'action évidentes à distance que l'on associe à l'acupuncture sont liées au niveau cellulaire et histologique aux nouveaux canaux de communication de la mécanotransduction découverts parmi les cellules du tissu conjonctif, telles que les fibroblastes et les leucocytes, ainsi que dans l'interstitium, c'est-à-dire le complexe de MEC qui les entoure. Les recherches à venir promettent d'être passionnantes pour les domaines de l'acupuncture, de la réhabilitation et de l'éducation du mouvement ainsi que de la manipulation thérapeutique, car ces approches se rejoignent dans la théorie du « champ unifié ».

Enfin, se pose une vraie question de savoir si le système des *Anatomy Trains* et la carte des méridiens d'acupuncture ne pourraient pas tous les deux provenir des mêmes réponses organismiques pour le développement du corps, son mouvement et sa sauvegarde. L'ostéopathe australien Phillip Beach a développé le concept des « champs contractiles » (*contractile fields* [CF]) et posé l'hypothèse de

champs latéral, dorsal, ventral, hélicoïdal, appendiculaire, radial et chiral. Les champs extérieurs correspondent aux méridiens de l'acupuncture, mais l'association avec les muscles et les organes est plus complexe que la cartographie qui forme l'essentiel de cet ouvrage.

Pour citer Beach :

« La bioscience a cherché en vain les méridiens. Sans une compréhension moderne de ce qui était cartographié, la médecine traditionnelle a tendance à rejeter le concept des méridiens. En utilisant une méthodologie accessible aux Chinois, à savoir un recul à partir d'un stimulus nocif allié au modèle de champ contractile (CF), les méridiens seraient par hypothèse les "lignes émergentes du contrôle de la forme".

Lorsqu'on les pique avec une aiguille ou qu'on les chauffe, des vecteurs de recul se développent le long de la paroi du corps selon des schémas prévisibles et sensibles. Une aiguille à pointe émoussée déclenchera un champ de contractilité que le modèle de CF nous aide à comprendre. L'hypothèse essentielle est que les Chinois ont cartographié le nombre minimal de lignes, exactement au bon endroit, afin de contrôler de manière exacte/prévisible la délicate forme humaine en trois dimensions. La forme et la fonction sont habituellement corrélées. La corrélation entre le modèle de CF et la carte des méridiens chinoise extrêmement détaillée et nuancée est mystérieuse. C'est la carte des méridiens qui a suggéré à l'auteur l'association entre les organes des sens et les CF, une association qui était conceptuellement hors du radar d'une perspective musculosquelettique conventionnelle. » [23]

Le « contrôle de la forme » pourrait être le principe directeur qui unit la réponse de signalisation au travers du tissu conjonctif et le cours étrange, mais intuitivement juste, des méridiens au travers du corps. Couplés aux travaux de Becker, qui suggèrent que le réseau du tissu conjonctif pourrait avoir eu des fonctions de signalisation et de

contraction antérieures au réseau musculaire organisé, les lignes des *Anatomy Trains* et/ou les champs contractiles pourraient représenter les lignes primitives de rétractation face aux stimuli nocifs ou les lignes d'atteinte en direction des stimuli favorables [24, 25].

Références

1. Dorsher PT. Myofascial pain: rediscovery of a 2000-year-old tradition?. Med Acupunct. 1995;85(9):e42.
2. Salguero CP. A Thai Herbal. Forres, Scotland: Findhorn Press; 2003.
3. Salguero CP. The Encyclopedia of Thai Massage. Forres, Scotland: Findhorn Press; 2004.
4. Salguero CP. The Spiritual Healing of Traditional Thailand. Forres, Scotland: Findhorn Press; 2006.
5. Salguero CP. Thai Massage Workbook: Basic and Advanced Course. Forres, Scotland: Findhorn Press; 2007.
6. Salguero CP. Traditional Thai Medicine: Buddhism, Animism, Ayurveda. Prescott: Hohm Press; 2007.
7. Langevin HM, Bouffard NA, Badger GJ. Subcutaneous tissue fibroblast cytoskeletal remodeling induced by acupuncture: evidence for a mechanotransduction-based mechanism. J Cell Physiol. 2006;207(3):767–774.
8. Langevin HM, Storch KS, Cipolla MJ. Fibroblast spreading induced by connective tissue stretch involves intracellular redistribution of (- and (-actin. Histochem Cell Biol. 2006;14:1–9.
9. Langevin HM, Konofagou EE, Badger GJ. Tissue displacements during acupuncture using ultrasound elastography techniques. Ultrasound Med Biol. 2004;30:1173–1183.
10. Langevin HM, Cornbrooks CJ, Taatjes DJ. Fibroblasts form a body-wide cellular network. Histochem Cell Biol. 2004;122:7–15.
11. Langevin HM, Yandow JA. Relationship of acupuncture points and meridians to connective tissue planes. Anat Rec.

2002;269:257–265.
12. Langevin HM, Rizzo D, Fox JR. Dynamic morphometric characterization of local connective tissue network structure using ultrasound. BMC Syst Biol. 2007;1:25.
13. Bouffard NA, Cutroneo K, Badger GJ. Tissue stretch decreases soluble TGF-(1 and type-1 procollagen in mouse subcutaneous connective tissue: evidence from ex vivo and in vivo models. J Cell Physiol. 2008;214(2):389–395.
14. Storch KN, Taatjes DJ, Boufard NA. Alpha smooth muscle actin distribution in cytoplasm and nuclear invaginations of connective tissue fibroblasts. Histochem Cell Biol. 2007;127(5):523–530.
15. Langevin HM, Bouffard NA, Churchill DL. Connective tissue fibroblast response to acupuncture: dose-dependent effect of bi-directional needle rotation. J Altern Complement Med. 2007;13:355–360.
16. Langevin HM, Sherman KJ. Pathophysiological model for chronic low back pain integrating connective tissue and nervous system mechanisms. Med Hypotheses. 2007;68:74–80.
17. Langevin HMuscle Connective tissue. a body-wide signaling network?. Med Hypotheses. 2006;66(6):1074–1077.
18. Iatridis JC, Wu J, Yandow JA. Subcutaneous tissue mechanical behavior is linear and viscoelastic under uniaxial tension. Connect Tissue Res. 2003;44(5):208–217.
19. Langevin HM, Yandow JA. Relationship of acupuncture points and meridians to connective tissue planes. Anat Rec B New Anat. 2002;269:257–265.
20. Langevin HM, Churchill DL, Wu J. Evidence of connective tissue involvement in acupuncture. FASEB J. 2002;16:872–874.
21. Langevin HM, Churchill DL, Fox JR. Biomechanical response to acupuncture needling in humans. J Appl Physiol. 2001;91:2471–2478.
22. Langevin HM, Churchill DL, Cipolla MJ. Mechanical signaling through connective tissue: a mechanism for the therapeutic effect of acupuncture. FASEB J. 2001;15:2275–2282.

23. Beach P. Muscles and Meridians. Edinburgh: Churchill Livingstone; 2010.
24. Becker RO, Selden G. The Body Electric. New York: Quill; 1985.
25. Becker R. A technique for producing regenerative healing in humans. Frontier Perspect. 1990;1:1–2.

Annexe 5: Les *Anatomy Trains* chez les quadrupèdes – premières investigations

Rikke Schultz, DVM[1]; Tove Due, DVM; Vibeke Elbrønd, DVM, PhD

Bien que le monde animal fascine depuis longtemps l'auteur, il apparaît clairement qu'aujourd'hui c'est l'*Homo sapiens domesticus* l'animal qui a le plus grand besoin d'aide. C'est pourquoi il est au cœur de cet ouvrage. Nous sommes cependant reconnaissants au docteur vétérinaire Rikke Schultz ainsi qu'à ses confrères, les docteurs vétérinaires Vibeke Elbrønd et Tove Due de nous offrir cette étude sur la continuité myofasciale dans le monde animal [1, 2]. Nous remercions également Pamela Ecklebarger de Equus Soma qui a cartographié les Lignes (méridiens myofasciaux) de l'auteur chez le cheval. (Thomas Myers.)

Introduction

En médecine vétérinaire, comme en médecine humaine, le fascia a été largement négligé jusqu'à maintenant. La première édition des *Anatomy Trains* en 2001 nous a motivé à réaliser des dissections de chevaux d'abord, puis de chiens, pour voir si l'on retrouvait également les méridiens myofasciaux chez nos compagnons à quatre pattes (fig. A5.1). Tous les animaux que nous avons observés avaient été euthanasiés pour d'autres raisons que cette étude.



FIG. A5.1 **Fusion de la Ligne Dorsale Superficielle (en vert), de la Ligne Ventrale Superficielle (en bleu) et de la**

Ligne Latérale (en orange) autour de l'articulation temporomandibulaire (ATM) montrant l'importance d'une posture de tête bien équilibrée pour permettre un équilibre corporel optimal. (© V.S. Elbrønd.)

Après avoir étudié de manière approfondie des ouvrages d'anatomie équine et les avoir comparés à la cartographie des *Anatomy Trains* de l'homme, nous avons rédigé les ébauches d'un manuel de dissection avant de commencer le travail. Nous avons réalisé deux dissections pilotes avant de mettre en place un cours de dissection pour des collègues expérimentés en professions médicales holistiques comme l'acupuncture, l'ostéopathie et la chiropraxie. Nous avons poursuivi ces travaux de dissection ; jusqu'à présent, nous avons travaillé sur plus de 50 chevaux et environ 35 chiens et chats, avec l'aide d'étudiants vétérinaires.

Ces dissections ont été une véritable révélation et nous ont donné l'opportunité de comprendre le corps des quadrupèdes, ainsi que sa biomécanique, son équilibre et sa stabilisation en se plaçant du point de vue fascial. Le fascia est un fondement anatomique pour comprendre pleinement les modalités holistiques mentionnées ci-dessus ainsi que les dysfonctions locomotrices fréquemment observées en médecine vétérinaire conventionnelle.

Il a été très judicieux de commencer par des dissections équines car le fascia du cheval doit être résistant pour soutenir le poids important du contenu abdominal et pour gérer les hauts niveaux d'énergie cinétique et potentielle nécessaires à leur locomotion. Les structures fasciales du cheval sont clairement visibles ; il est donc plus aisé de travailler dessus que sur le fascia du chat et du chien qui est significativement plus fin. Les poulains nouveau-nés ont également un fascia très fin. Nous trouvons là une autre indication de la loi de Wolff : la densité et la résistance du fascia sont modulées par les charges engendrées lors de la croissance, de l'utilisation et de la locomotion (fig. A5.2).

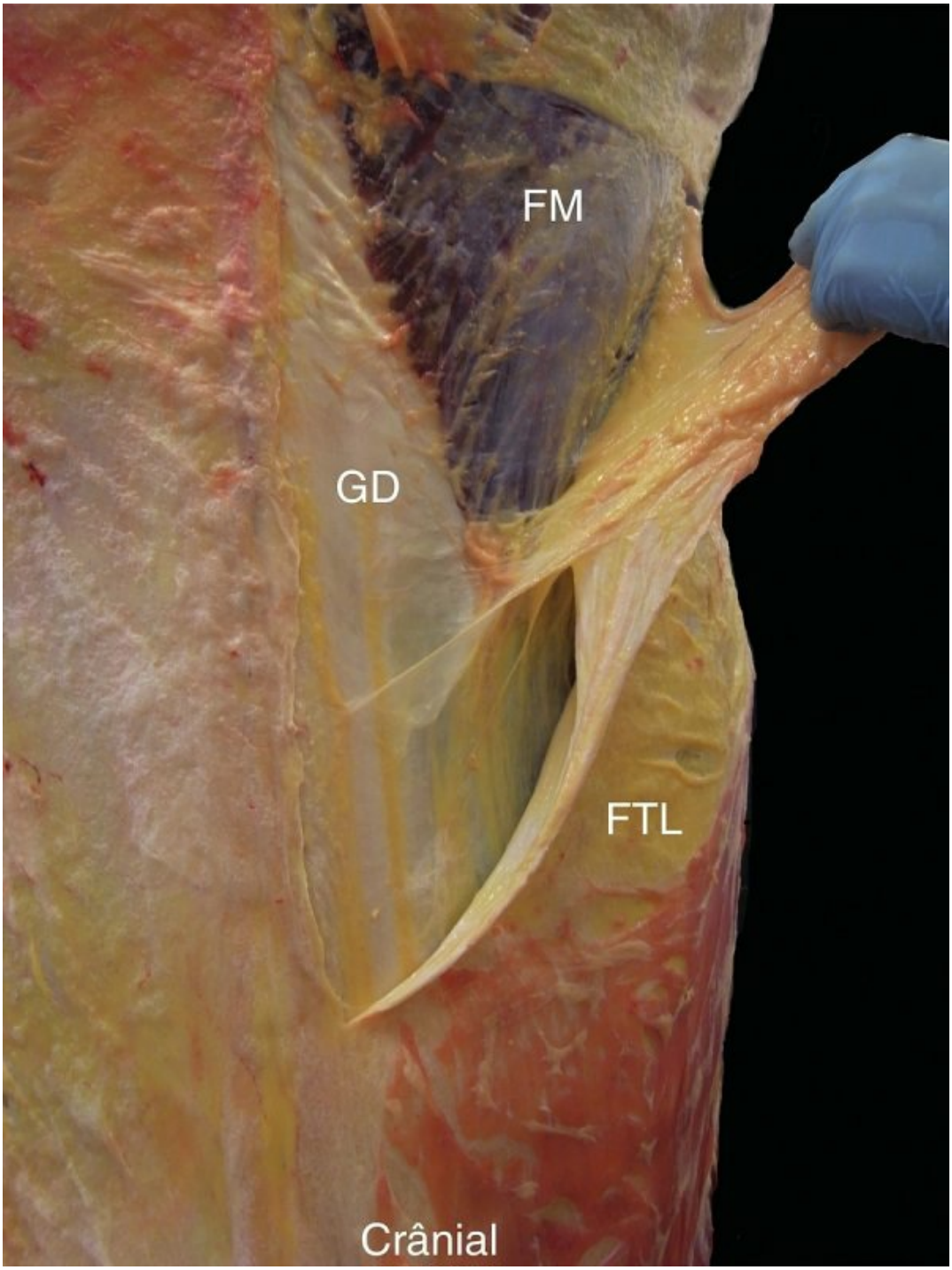

FIG. A5.2 **Dissection du dos d'un cheval montrant deux couches du fascia thoracolombaire (FTL) épais et dense. Le fascia recouvre le muscle fessier moyen (FM) qui a son origine au niveau de l'épimysium du muscle grand dorsal (GD).** **(© V.S. Elbrønd.)**

Nous allons décrire ici brièvement les méridiens myofasciaux (Lignes) en insistant sur leurs différences avec les Lignes humaines. Il nous a fallu renommer certaines de ces Lignes pour qu'elles aient un sens anatomique par rapport à l'orientation des quadrupèdes. En chemin, nous présenterons certains des symptômes les plus souvent rencontrés lorsque ces Lignes sont dysfonctionnelles.

Chez les quadrupèdes, nous avons pu confirmer la présence de Lignes similaires à celles du corps/tronc humain, associées à une Ligne supplémentaire. Les membres des quadrupèdes sont différents des membres humains aussi bien sur le plan anatomique que sur le plan de la locomotion. Chez le cheval en particulier, les segments distaux sont fusionnés, ce qui entraîne le mélange des Lignes dans cette région. Chez le cheval, nous avons décrit quatre Lignes au niveau du membre antérieur. Jusqu'à présent, seules deux d'entre elles ont été disséquées et isolées chez le chien.

Méridiens myofasciaux du cheval

Ligne Dorsale Superficielle

La Ligne Postérieure Superficielle (LPS) de l'homme a été renommée Ligne Dorsale Superficielle (LDS) chez l'animal (fig. A5.3). Elle commence/se finit sur la face postérieure (plantaire) de la phalange distale du membre postérieur (l'os du pied situé dans le sabot chez le cheval). À partir de là, elle suit les tendons des muscles fléchisseurs en direction proximale jusqu'aux muscles de la cuisse (biceps fémoral, semi-membraneux, semi-tendineux) pour s'insérer sur la tubérosité ischiatique du pelvis. Elle traverse ensuite le ligament sacrotubéral puis, à partir de l'ilium, continue en direction crâniale via les muscles érecteurs du rachis pour entrer dans les longs muscles de l'encolure.

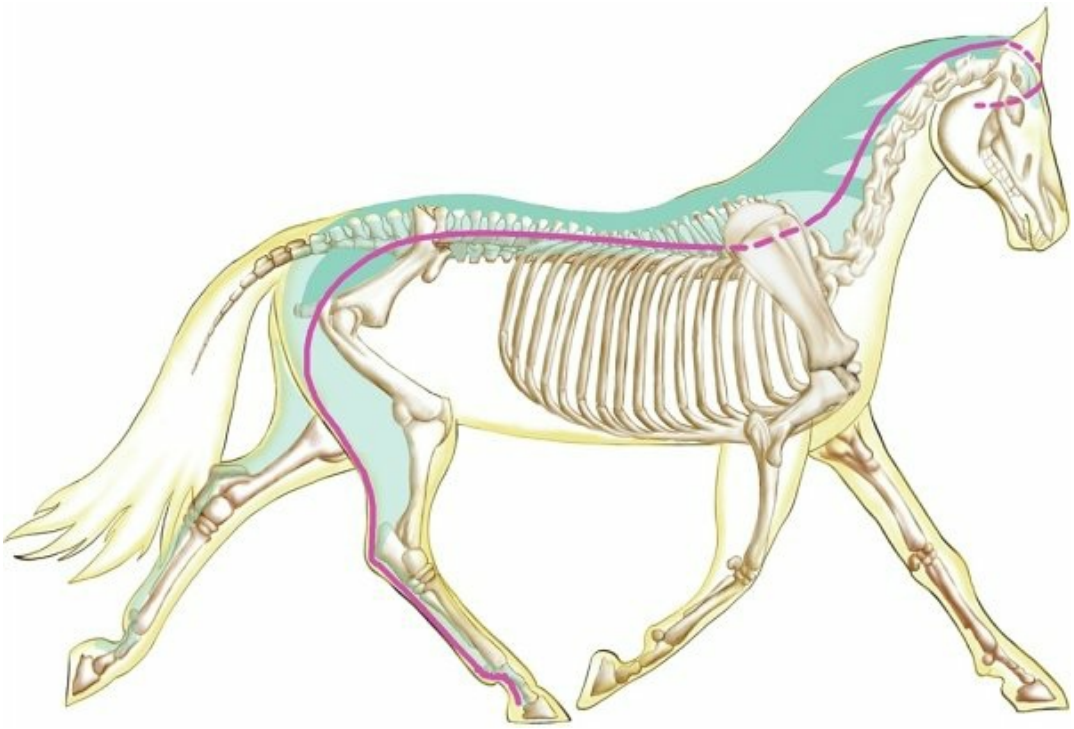

FIG. A5.3 Ligne Dorsale Superficielle. (Dessin d'Inger Recht © Fascialines.com.)

À partir de la crête occipitale, elle se poursuit dans le fascia temporal et le muscle temporal qui passe en postérieur des yeux et s'insère sur la mandibule. Certaines fibres du muscle temporal se fondent dans le muscle masséter. La principale différence avec la LPS humaine réside dans l'implication du muscle temporal et dans sa connexion avec la mâchoire et le muscle masséter.

Ligne Ventrale Superficielle

La Ligne Antérieure Superficielle (LAS) a été renommée Ligne Ventrale Superficielle (LVS) (fig. A5.4). Elle commence/se termine également au niveau de la phalange distale, mais sur sa face dorsale avec l'insertion des tendons des muscles extenseurs. Elle suit ces tendons proximalement pour entrer dans les muscles extenseurs (quadriceps fémoral) via le ligament patellaire intermédiaire rectiligne et le muscle droit fémoral. Au niveau de l'articulation de la hanche, elle traverse le ligament accessoire de la hanche qui est spécifique au cheval et connecté au tendon prépubien, puis passe dans le muscle

droit de l'abdomen jusqu'au thorax et au sternum. À partir de là, elle suit le muscle sternomandibulaire (cheval) et le muscle sternocéphalique (chien) jusqu'aux mâchoires et se termine dans le muscle masséter.

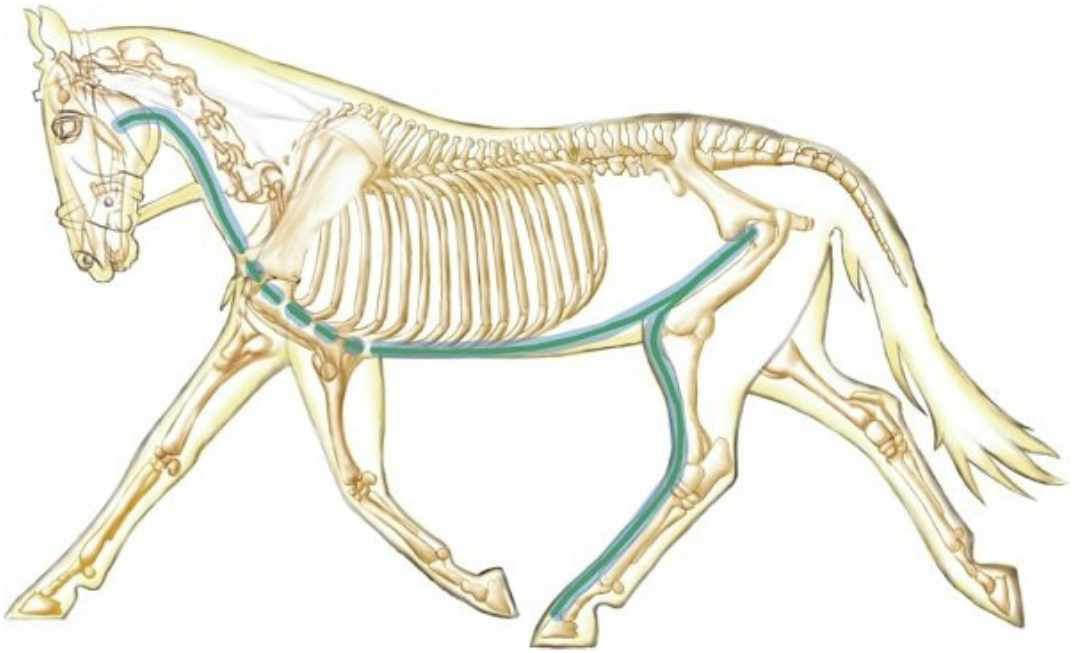

FIG. A5.4 Ligne Ventrale Superficielle. (Dessin d'Inger Recht © Fascialines.com.)

Il existe des divergences avec les Lignes humaines au niveau de plusieurs régions. Il est intéressant de noter que les connexions mécaniques entre le membre postérieur et l'abdomen via le bassin sont plus courtes chez le cheval et le chien que chez l'homme en raison de la flexion de la hanche liée à la posture des quadrupèdes.

Les animaux ont également des muscles thoraciques droits plus distincts comparés à l'espèce humaine. Le muscle sternomandibulaire spécifiquement équin (qui fait partie du muscle sternocéphalique) permet une connexion importante et intéressante entre la LDS et la LVS au niveau de la mâchoire et tout autour de l'articulation temporomandibulaire (ATM). Les grands entraîneurs de chevaux savent bien qu'il est important de réaliser un travail d'équilibration de l'occlusion dentaire efficace pour équilibrer l'ATM chez le cheval de

sport. Cette interaction des Lignes Dorsale et Ventrale avec la mâchoire peut expliquer pourquoi. Le même genre de raisonnement s'applique concernant l'importance de parer correctement les sabots et de les ferrer, en particulier au niveau des membres postérieurs.

Ces deux Lignes agissent de manière antagoniste : la LDS met le rachis en extension et la LVS le met en flexion. Pour obtenir ce mouvement souple et flexible du dos souhaitable dans les sports équins, les deux Lignes doivent être correctement équilibrées (fig. A5.5). Ces deux lignes peuvent être vues comme une version étendue de la théorie de « la corde et de l'archet » que Sleiper a avancée en 1946 pour expliquer les mouvements du dos et le soutien chez l'animal.

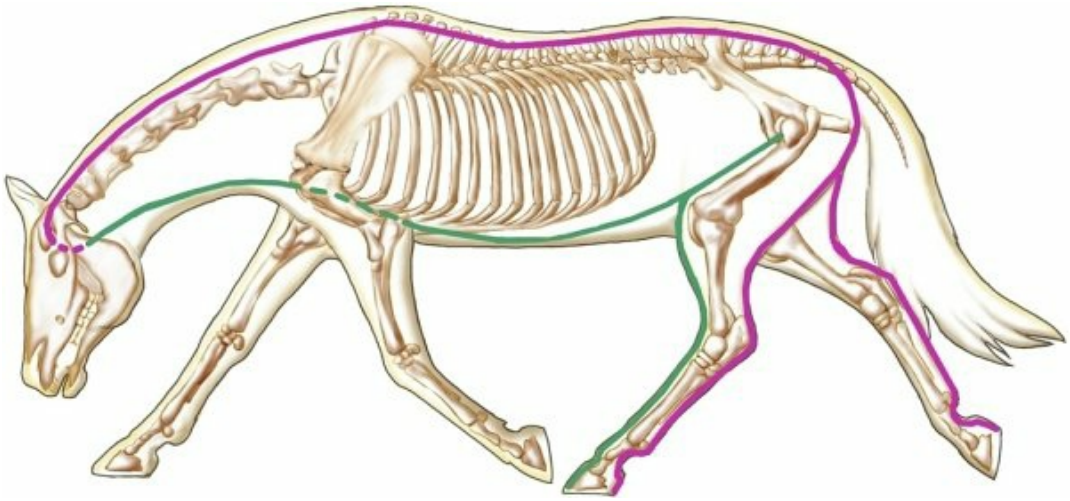

FIG. A5.5 L'équilibre LDS/LVS est la clé d'une biomécanique efficace. (Dessin d'Inger Recht © Fascialines.com.)

La contraction concentrique de la LDS représente le problème le plus fréquent chez les chevaux ; elle provoque une hyperextension du dos et de l'encolure (en creux), et l'animal perd ainsi en mobilité et en souplesse. En revanche, la LVS est chargée excentriquement et donc trop faible, ce qui donne à l'animal un aspect de « grosse bedaine ».

L'animal adopte aussi naturellement cette posture lorsqu'il présente une réponse sympathique engendrée par la peur, l'angoisse ou la douleur. Cette posture atténue ses capacités de fléchir la partie

supérieure de l'encolure et de réaliser un rassembler avec engagement des postérieurs. De plus, la flexion latérale et la rotation du rachis sont réduites lorsque les articulations facettaires vertébrales en extension se verrouillent étroitement ensemble.

Chez les chiens, la LVS est souvent trop contractée, ce qui entraîne une hyperextension du rachis. Cette différence peut s'expliquer par la différence entre les animaux qui sont des proies (le cheval) et les autres qui sont des prédateurs (le chien). Une LVS serrée chez le chien induit une courbure dorsale du dos ; l'animal a alors des difficultés à regarder son maître. Il est également très fréquent qu'une atteinte de la LVS entraîne des troubles de l'alignement patellaire chez le chien.

Ligne Dorsale Profonde

Contrairement aux Lignes humaines, nous avons trouvé la présence d'une Ligne Dorsale Profonde (LDP) commençant par les muscles dorsaux de la queue (voir Discussion 3.2). Ces muscles sont connectés avec le ligament supraspinal et les muscles intrinsèques du rachis (ou profonds du dos), comme les muscles multifides issus du sacrum chez le cheval et des vertèbres lombaires caudales chez le chien. Chez le cheval, les muscles multifides relient les vertèbres par groupes de cinq. Ils se continuent jusqu'aux muscles suboccipitaux et la crête nuchale de l'os occipital tout comme le ligament nuchal, qui représente la continuation élastique du ligament supraspinal à partir de la jonction cervicothoracique.

Il existe une connexion partant des muscles de la queue avec le muscle semi-membraneux qui s'insère en profondeur de la cuisse sur le fémur. L'inclusion ou non de cette dernière connexion dans la LDP fait encore l'objet de débats.

La LDP stabilise le rachis, contrôle les petits mouvements d'ajustement et est impliquée dans la proprioception. La contraction chronique de la Ligne diminue en particulier les flexion et extension latérales de l'articulation atlanto-occipitale, ce qui raidit l'ensemble du rachis. La LDP est souvent très tendue chez le chien présentant des problèmes de dos chroniques, par exemple une spondylose et des hernies discales, et, dans ces deux cas, les bénéfices apportés par le

traitement de la LDP sont surprenants.

Ligne Ventrale Profonde

La Ligne Ventrale Profonde (LVP) est grossièrement équivalente à la Ligne Antérieure Profonde humaine (fig. A5.6). Elle part de la face médiale du membre postérieur et entre dans les muscles médiaux profonds de la cuisse, le muscle sartorius et les muscles adducteurs ; chez le cheval, elle se poursuit dans le pelvis. Dans le pelvis et chez les deux espèces, elle s'étend en un véritable continuum en 3D formé par le péritoine et la plèvre dans les cavités abdominale et thoracique.

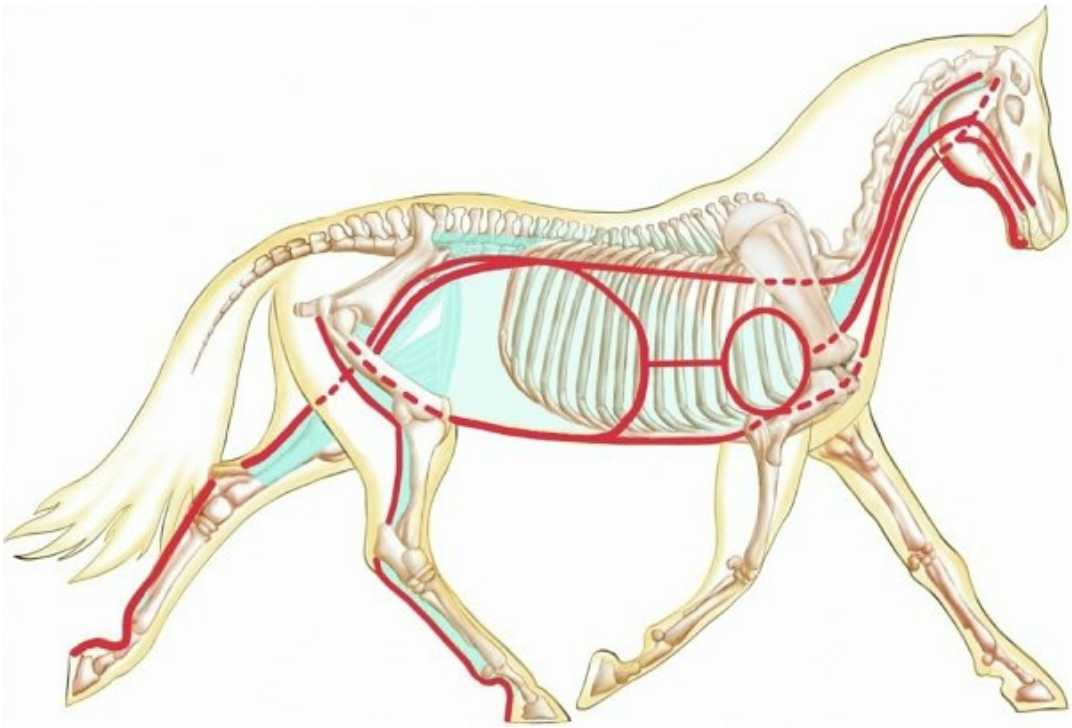

FIG. A5.6 La Ligne Ventrale Profonde correspond à la Ligne Antérieure Superficielle de l'homme. (Dessin d'Inger Recht © Fascialines.com.)

Pour plus de facilité, nous décrirons séparément ces trois voies, comme nous l'avons fait pour l'homme. La voie la plus dorsale suit le ligament spinal ventral issu des muscles ventraux de la queue et entre dans les muscles longs de la tête et du cou, s'insérant sur la suture

sphénobasilaire à la base du crâne.

La deuxième voie suit le muscle sartorius et le myofascia qui fusionne avec le fascia issu des muscles iliopsoas, et se continue dans le diaphragme et ses piliers. Elle inclut ensuite la plèvre liée aux poumons, au péricarde et au médiastin ainsi que l'œsophage et la trachée qui atteignent la région pharyngée.

La troisième voie suit le plancher pelvien, la paroi abdominale jusque dans la partie ventrale du diaphragme ; à partir de là, elle se poursuit dans le ligament sternopéricardique (qui, chez le cheval, est très long et épais et longe la face dorsale du sternum afin de maintenir le cœur en place). Chez le chien, ce ligament enjambe le péricarde jusqu'à la région ventrale du diaphragme. En direction du crâne, la Ligne suit les muscles infrahyoïdiens situés sur la face ventrale de la trachée jusqu'à l'os hyoïde et se termine sur la portion rostrale de la mandibule.

Il existe des régions de connexion entre les tissus dorsaux et ventraux au niveau de cette Ligne. C'est le cas bien évidemment du diaphragme, mais une des différences, comparativement à l'homme, est représentée par les connexions péricardiques qui sont situées au sommet du diaphragme chez l'homme en raison de sa posture droite érigée. Chez l'animal, qui a une posture de quadrupède, le péricarde est en relation avec le sternum. Cette constellation présente une connexion dorsoventrale entre le rachis et le sternum, avec le cœur et le péricarde via l'insertion ferme de l'aorte, ventrale au rachis, et avec le sternum via le ligament sternopéricardique (fig. A5.7).

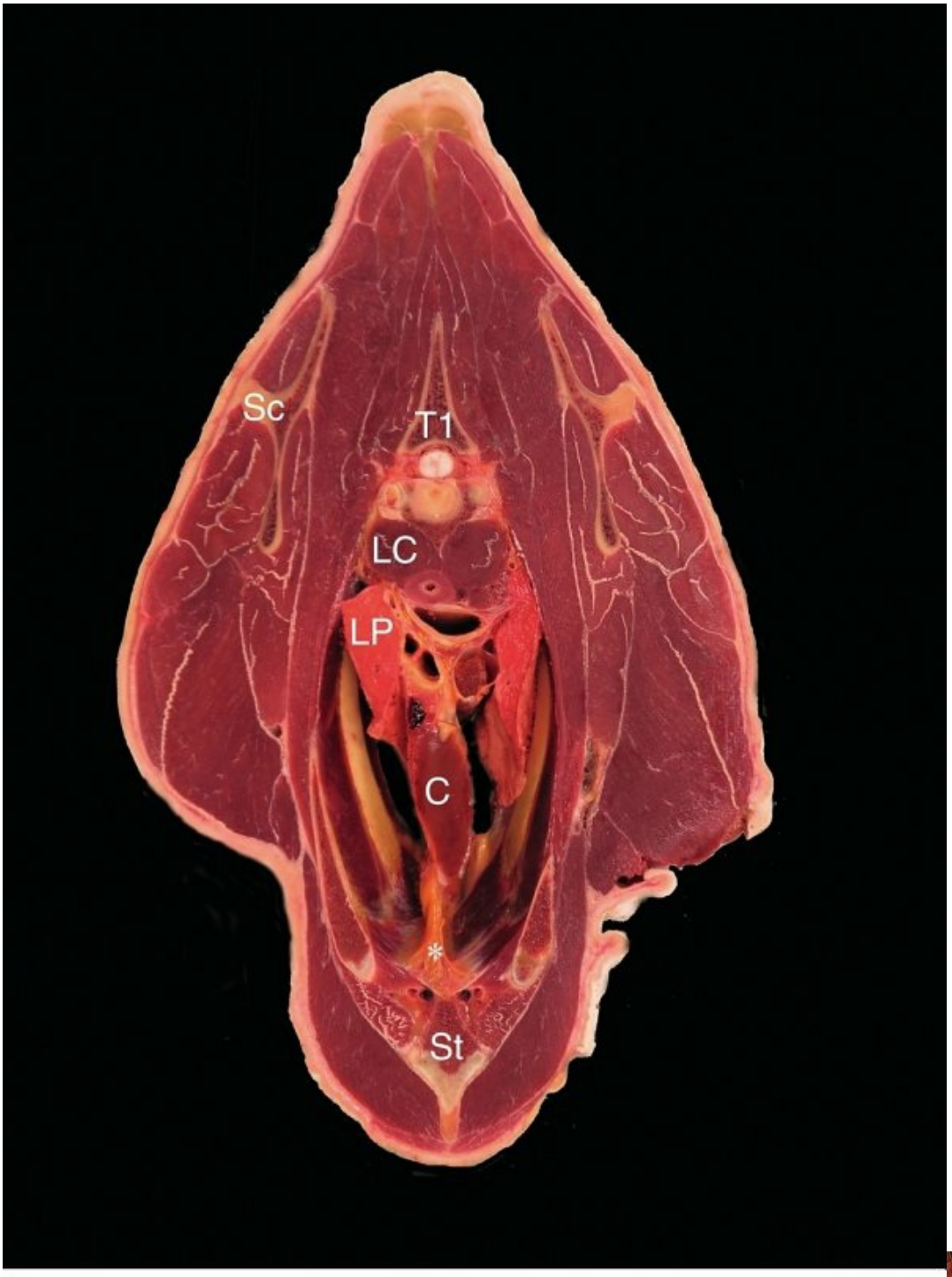

A

FIG. A5.7 **A. Coupe transversale du thorax d'un équidé au niveau de l'ouverture crâniale (supérieure) du thorax. La coupe représente de nombreuses structures de la Ligne Ventrale Profonde. La cavité thoracique contient des coupes des lobes pulmonaires (LP) crâniaux et du cœur**

(C) ainsi que le puissant ligament sternopéricardique (astérisque) provenant du sternum (St). Derrière les lobes pulmonaires, les premières côtes sont visibles et, entre elles, l'œsophage et la trachée. Scapula (Sc), processus épineux de T1 et muscle long du cou (LC). B. Portion caudale du médiastin du cheval dans la cavité thoracique, qui représente une partie de la Ligne Ventrale Profonde. Notez l'œsophage (astérisque) dans le médiastin ainsi que les rameaux, dorsal et ventral, du nerf vague (flèches noires). Dorsalement, le long des vertèbres thoraciques, on peut voir le tronc sympathique (flèches blanches). **(A, B, © V.S. Elbrønd.)**

Dans la région pharyngienne, l'os hyoïde du cheval s'articule avec l'os temporal au niveau de l'articulation temporo-hyoïdienne. C'est ainsi que la base du crâne du cheval est reliée à la mandibule via le pharynx, le larynx et l'os hyoïde, en plus de l'ATM.

Chez les chevaux, la connexion fasciale entre le muscle sartorius et les muscles iliopsoas est importante car ces derniers muscles ne sont accessibles que par voie intrarectale et non pas de l'extérieur. Le travail sur le muscle sartorius pourra affecter indirectement le complexe du psoas.

La connexion entre les muscles psoas et les piliers du diaphragme est également importante. Ces contacts fascial et fonctionnel qui se superposent soulignent le rapport étroit entre les problèmes respiratoires et lombaires qui est souvent négligé en médecine vétérinaire traditionnelle.

Les problèmes au niveau de l'encolure sont des séquelles fréquentes de la flexion et de l'immobilité de la portion lombaire de la LVP ; ils peuvent conduire à des difficultés pour monter le cheval ou à une spondylose et une hernie discale chez le chien.

Une différence entre la LAP de l'homme et la LVP du cheval s'observe au niveau des muscles scalènes. Les chevaux n'ont que deux scalènes (moyen et ventral, le dorsal n'existe pas). Entre la première côte et les vertèbres C4 jusqu'à C7, le scalène ventral est très proche de la trachée et de l'œsophage ventral à cette dernière. Le scalène moyen

est très court, s'étendant uniquement de la première côte à C7.

La LVP est très proche anatomiquement du système nerveux autonome. Dans la région thoracolombaire, le tronc sympathique est situé directement en paravertébral et se trouve ainsi en connexion rapprochée avec la voie dorsale de la LVP ainsi qu'avec la jonction entre le corps viscéral et le corps neuromusculaire.

Le nerf vague, qui est le représentant en chef du système parasympathique, est situé dans la moitié caudale du médiastin, dorsalement et ventralement à l'œsophage, et envoie des ramifications à tous les organes et structures le long de son trajet. Il se poursuit ensuite caudalement en traversant le hiatus œsophagien diaphragmatique et envoie de longs axones préganglionnaires dans la plupart des organes abdominaux. Il est de ce fait encastré dans la seconde voie, ou voie centrale, de la LVP.

Il en est de même pour les relations topographiques étroites entre le système sympathique et le système parasympathique au niveau des ganglions de la partie caudale de l'encolure et de la partie crâniale du thorax (la partie inférieure du cou et supérieure du thorax chez l'homme). Elles diffèrent en nombre entre les différentes espèces animales ; par exemple, chez le cheval, certaines s'associent pour former le grand ganglion stellaire (ou cervicothoracique). Ces ganglions sont situés à proximité de l'ouverture crâniale du thorax et des structures qui la traversent et appartiennent à la LVP.

Ligne Latérale

Nous avons trouvé que la ligne latérale (LL, fig. A5.8) a deux trajets selon que le rachis se trouve en flexion ou en extension, empruntant une voie superficielle et une voie plus profonde. La Ligne commence par la loge des extenseurs du membre postérieur et chemine proximalement en direction de l'épine iliaque dorsocraniale. Là, elle se divise en une partie superficielle liée à la flexion rachidienne et en une partie profonde liée à l'extension du rachis. La partie superficielle inclut le muscle peaucier du tronc recouvrant l'abdomen et le thorax, qui passe en supérieur de la scapula et entre dans le muscle cutané du cou (platysma). Elle se continue dans le muscle brachiocéphalique et

se termine sur le processus mastoïde.

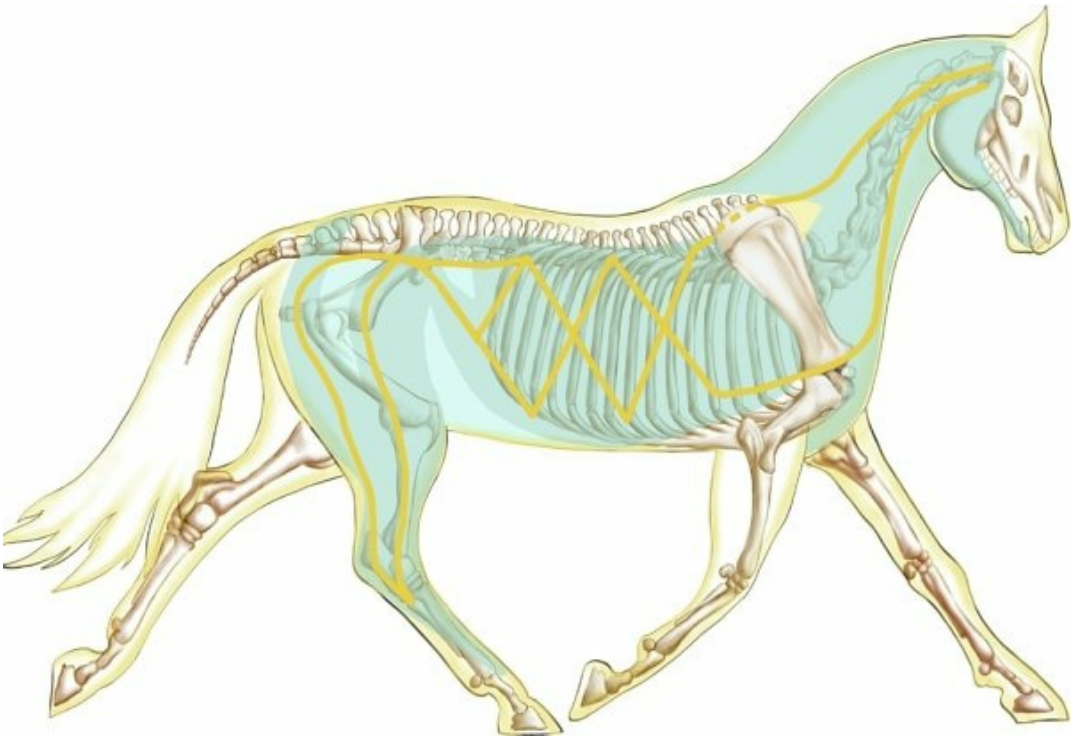

FIG. A5.8 **Ligne Latérale.** (Dessin d'Inger Recht © Fascialines.com.)

La partie profonde suit les muscles abdominaux depuis l'épine iliaque dorsocraniale jusqu'à la dernière côte (la 18e chez le cheval, la 13e chez les carnivores). À partir de là, elle chemine dans les muscles intercostaux en inférieur de la scapula, entre dans le muscle splénius et se termine également dans le processus mastoïde de l'os temporal. La LL se termine juste en postérieur de l'ATM, la LDS juste en antérieur avec une provenance supérieure et la LVS en antérieur avec une provenance inférieure. On voit bien maintenant que l'ATM, tellement importante chez le cheval ainsi que chez le chien, est entourée de ces trois lignes superficielles.

En général, la LL réalise une flexion latérale du rachis. Les LL droite et gauche se stabilisent mutuellement. Lorsqu'elles sont bien équilibrées, l'animal peut se déplacer en ligne droite. Lors de déséquilibre, l'animal aura une tendance à se déplacer en direction du côté raccourci. La LL relie la LDS à la LVS, et ces trois lignes

délimitent le tronc et l'encolure.

Les symptômes liés à une dysfonction de la LL sont une restriction de la flexion latérale qui représente un problème important chez le cheval d'équitation et qui s'observe souvent dans les schémas d'allure du chien.

La séparation claire entre les portions superficielle et profonde représente la principale différence entre la LL humaine et celle de l'animal. Le cheval a un muscle peaucier du tronc particulièrement bien développé qui semble avoir une fonction stabilisatrice du tronc.

Lignes fonctionnelles

Des équivalents des lignes fonctionnelles (LF ; fig. A5.9) ont également été isolés chez ces animaux. En commençant sur la face axiale de l'humérus, le muscle grand dorsal passe dans le feuillet superficiel du fascia thoracolombaire qui croise la ligne médiane au sommet des vertèbres lombaires. À partir de là, la Ligne se poursuit dans le fascia glutéal et le muscle fessier superficiel du côté controlatéral. La Ligne se fond distalement dans le chef latéral du muscle quadriceps (l'équivalent du muscle vaste latéral de l'homme).

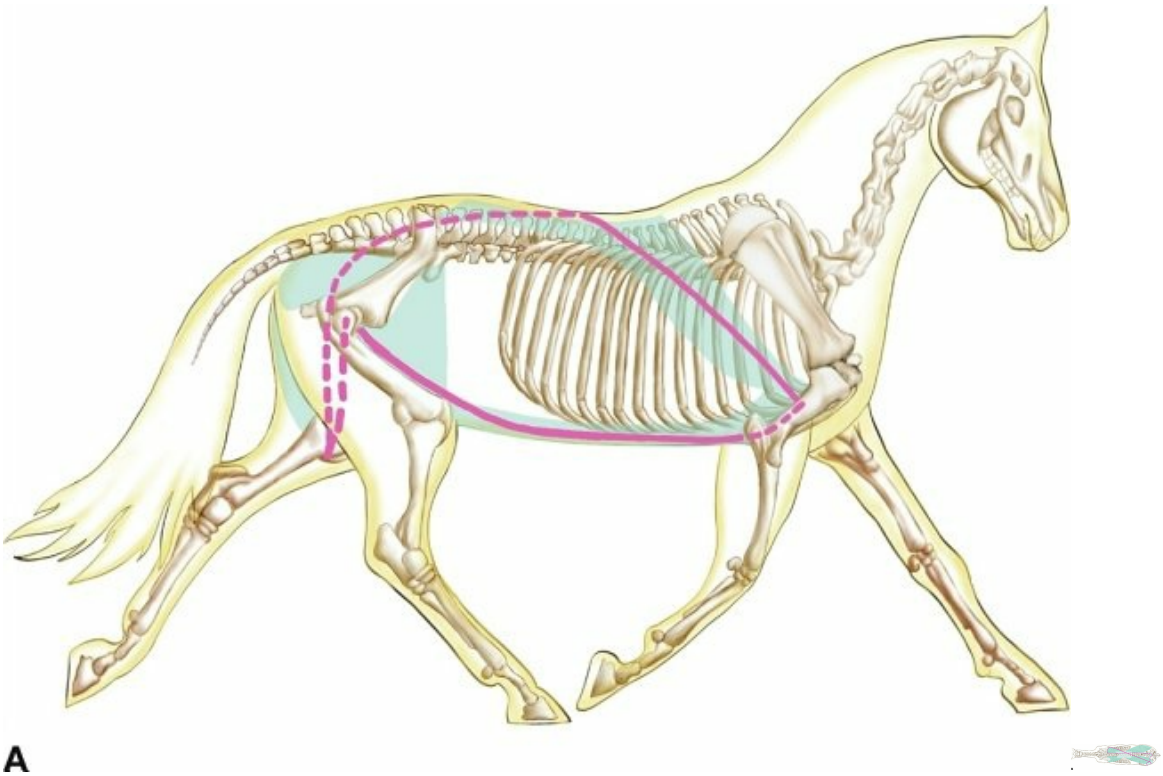

FIG. A5.9 **A, B. Ligne Fonctionnelle.** (Dessin d'Inger Recht © Fascialines.com.)

Chez le cheval, elle se poursuit dans la portion latérale du fascia du grasset (fascia genus) et le ligament patellaire latéral, passant ensuite du côté médial via des fibres obliques distales à la patella. Elle se dirige alors dans le fascia médial du grasset et le ligament patellaire médial, et se poursuit proximalement dans le muscle gracile.

Ventralement (de manière similaire à la Ligne Fonctionnelle Antérieure humaine), le muscle gracile présente un magnifique croisement de fascia sur la face ventrale de l'os pubien. La ligne se poursuit du côté controlatéral en direction crâniale dans le muscle droit abdominal. Elle se termine dans le muscle pectoral ascendant avec une large connexion fasciale avec le muscle grand dorsal dans la région axillaire là où la ligne a débuté.

Chez le cheval comme chez le chien, la fonction de la partie dorsale de la LF est de permettre la rotation du rachis en extension. Celle de la partie ventrale est de stabiliser, d'étirer et de soutenir la flexion du rachis. En outre, les LF droite et gauche s'équilibrent mutuellement pendant le trot. De ce fait, un beau trot raffiné ayant une belle phase

de suspension dépend du bon fonctionnement et de l'équilibre des LF. Toute dysfonction de l'une des LF entraîne l'extension du dos et du pelvis au niveau de cette diagonale avec un raccourcissement concomitant de la foulée.

La principale différence entre la LF du cheval et celle de l'homme est liée aux nombreux ligaments patellaires qui créent les fondements de la continuité de la Ligne entre le côté latéral et le côté médial, distalement à la patella. Les problèmes patellaires sont fréquemment observés chez le chien et le cheval ; les LF jouent un rôle important dans ces deux espèces.

Ligne spirale

La ligne Spirale (LS ; fig. A5.10) est la plus difficile à voir pour nombre d'entre nous car elle croise la ligne médiane à trois reprises. Cette complexité donne lieu à de nombreux problèmes biomécaniques.

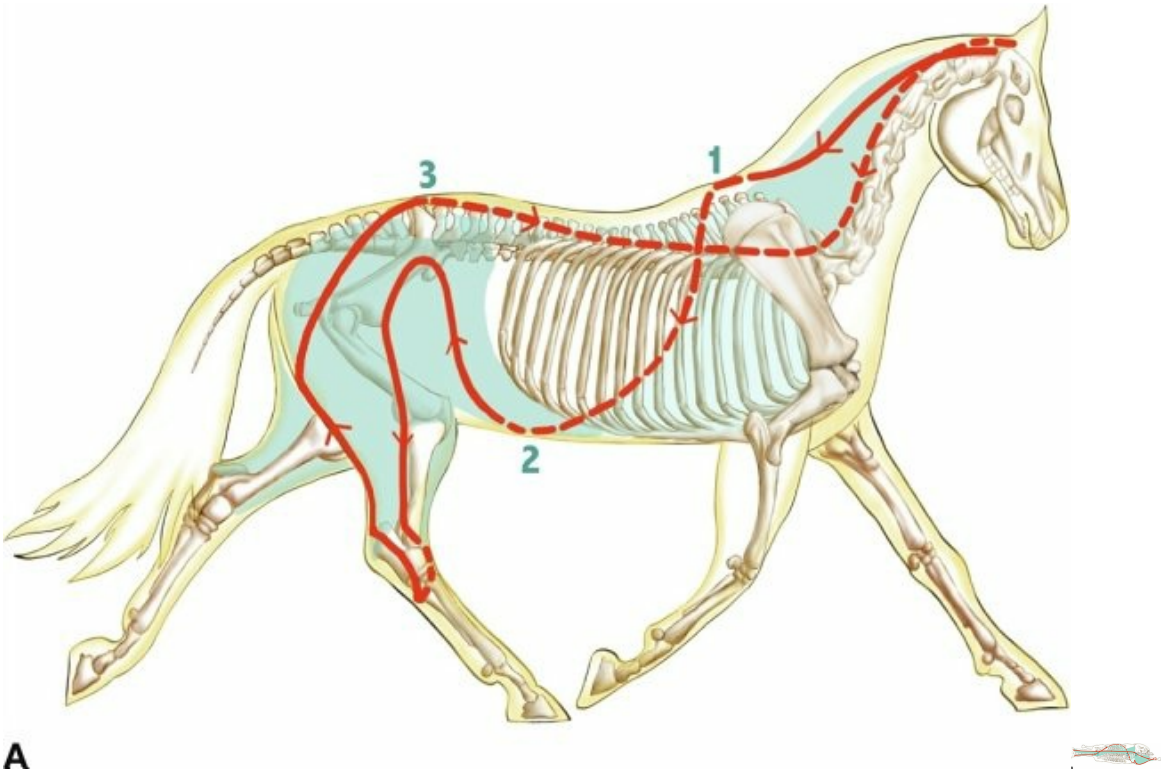

FIG. A5.10 A, B. Ligne Spirale. (Dessin d'Inger Recht © Fascialines.com.)

Que ce soit chez le cheval ou le chien, la portion spiralée de la ligne débute au niveau du processus mastoïde de l'os temporal inférieurement à l'oreille. La ligne suit le muscle splénius le long de l'encolure puis croise, au niveau de la jonction cervicothoracique (C6-T1), la ligne médiane en profondeur dans la partie funiculaire du ligament nuchal. Dans cette région, elle rejoint le muscle rhomboïde du côté controlatéral et s'insère sur la face médiale de la scapula et le myofascia directement dans la partie thoracique du muscle dentelé ventral. De là, elle entre en connexion caudoventralement avec le muscle oblique externe de l'abdomen qui la transfère au muscle oblique interne de l'abdomen ventralement au niveau de la ligne blanche. C'est là le deuxième croisement ventral de la ligne médiane.

La Ligne se poursuit jusqu'à l'épine iliaque ventrocraniale (tuber coxae). À partir de là, elle chemine distalement sur le membre postérieur, entoure le jarret via le muscle fibulaire et tourne en direction proximale dans la portion profonde du muscle biceps fémoral. Elle se poursuit alors dans le ligament sacrotubéral jusqu'au sacrum où elle croise la ligne médiane pour la troisième fois au niveau de l'épine iliaque dorsocraniale (tuber sacral). Elle suit ensuite le même trajet que la LDS jusqu'à la crête occipitale et au processus mastoïde. Le chien présente un trajet supplémentaire, rectiligne, qui suit la LDS du côté ipsilatéral.

Au niveau du dos, la portion spiralée de la Ligne facilite la rotation du rachis fléchi, et la portion droite déroule et équilibre le tronc vers un rachis en position neutre. La LS permet principalement le contrôle de l'allure à quatre temps (le *running walk* ou pas couru du cheval de race Tennessee, et le tölt du cheval islandais) et du canter à trois temps (petit galop ou galop calme effectué par les chevaux de course pendant leur détente). Ces allures impliquent une rotation spinale.

Le cheval et le chien présentent fréquemment une contraction statique de la LS gauche avec une rétraction du membre antérieur droit et, à l'opposé, une protraction du membre antérieur gauche. En même temps, le rachis présente une flexion latérale vers la gauche et une rotation vers la droite. Cette posture transfère un poids important sur le membre antérieur droit qui présente de ce fait une plus faible

amplitude de mouvement. Tous ces schémas s'expliquent par un raccourcissement plus important d'une LS par rapport à l'autre.

Chez le cheval, cela pose particulièrement problème lors du travail en cercle, dans les mouvements latéraux et pour le canter. Chez le chien, la tension dans la LS est très clairement observée lorsqu'il galope sur trois temps et réalise des exercices comme coucher/assis qui ne sont alors pas uniformes. Le derrière tombe d'un côté et l'animal a des difficultés à tourner vers un des côtés lors des exercices.

Lignes du Membre Antérieur

Les Lignes Brachiales (LB) ont été rebaptisées Lignes des Membres Antérieurs (LMA) chez l'animal (fig. A5.11). Elles comportent la Ligne de Protraction (LPMA) qui, d'un point de vue fonctionnel, est fortement reliée à la Ligne d'Adduction (LAdMA), ainsi que la Ligne de Rétraction (LRMA) qui est inséparable de la Ligne d'Abduction (LAbMA). On s'attendait dès le départ à trouver des Lignes « Brachiales » chez les quadrupèdes assez différentes des Lignes Brachiales humaines en raison de la mobilité considérablement réduite des articulations de l'épaule et du coude des quadrupèdes. Ces Lignes s'antagonisent mutuellement.

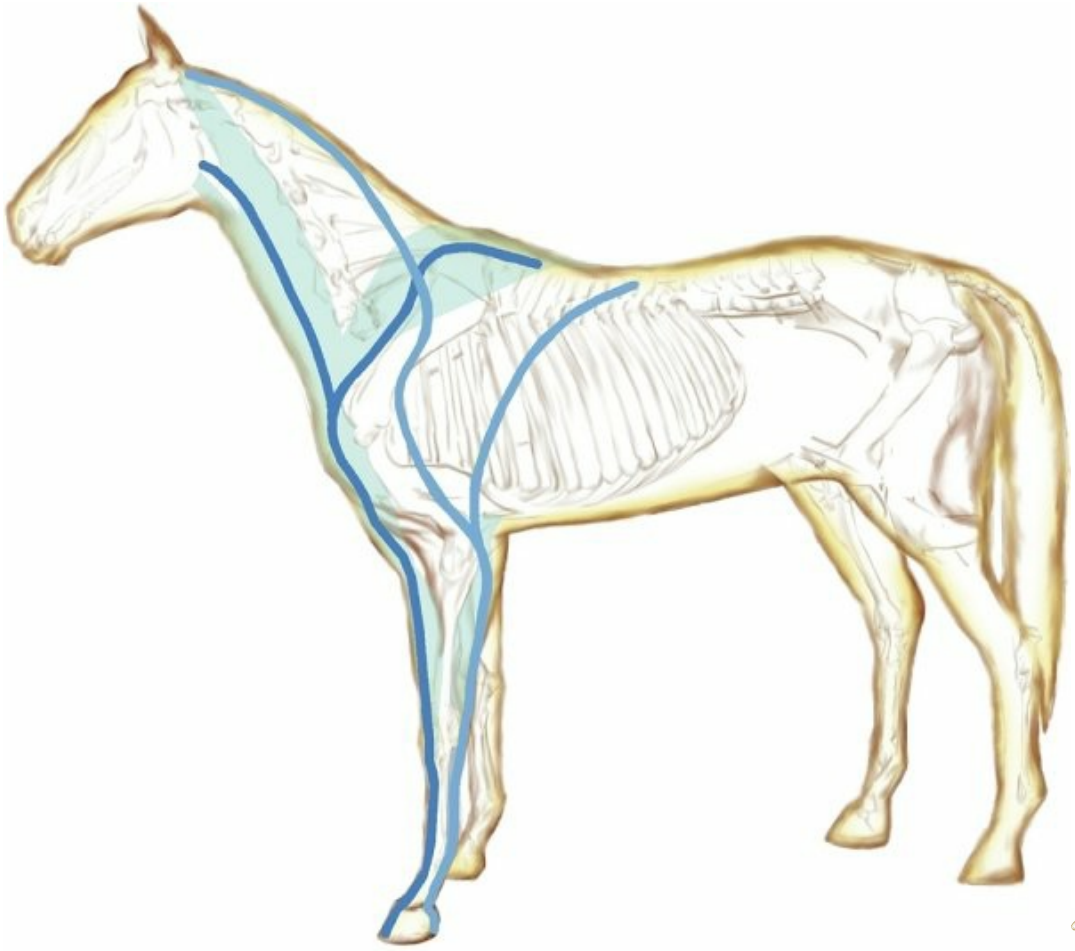

A

FIG. A5.11 **A, B. Lignes du Membre Antérieur.** (Dessin d'Inger Recht © Fascialines.com.)



FIG. A5.12 Trois des méridiens myofasciaux sur un chien. La Ligne Dorsale Superficielle (LDS) en vert, la Ligne de Rétraction du Membre Antérieur (LRMA) en rose et la Ligne de Protraction du Membre Antérieur (LPMA) en jaune. Les lignes blanches courtes représentent l'épine scapulaire et l'épine iliaque dorsocraniale. (© V.S. Elbrønd.)

Dépourvus de clavicule, le chien et le cheval n'ont pas d'articulation entre le thorax et les membres antérieurs, seulement des insertions musculaires et tendineuses. Le tiers supérieur de la face médiale de la scapula peut être considéré comme un point pivot ou un point fixe au centre des principaux mouvements locomoteurs, c'est-à-dire de la protraction et de la rétraction du membre.

En plus de ces deux mouvements majeurs, l'animal peut réaliser des mouvements d'adduction et d'abduction ainsi que de rotation interne/externe et de pronation/supination présents surtout chez les carnivores, plus que chez le cheval. La Ligne de Protraction englobe les muscles qui permettent la rotation en direction caudale de la partie proximale de la scapula (portion thoracique du muscle trapèze) et la rotation en direction crâniale de l'extrémité distale de la scapula

(muscles omobrachial et brachiocéphalique).

À partir du muscle trapèze, la LPMA chemine dans le muscle supra-épineux, se poursuit dans le muscle biceps brachial, traverse les muscles et les tendons des extenseurs, et se termine sur la face dorsale de la phalange distale (ou des phalanges distales chez le chien). Ainsi, la protraction est non seulement couplée à l'extension, mais aussi à l'adduction et, dans la phase de réception, à la rotation interne.

La Ligne d'Adduction (LAdMA) est très proche de la LPMA, et contient le muscle subclavier et le muscle pectoral transverse tirant le membre antérieur pour le rapprocher du tronc.

La Ligne de rétraction (LRMA) contient les muscles qui réalisent la rotation en direction crâniale de l'extrémité proximale de la scapula (muscle rhomboïde ainsi que les portions thoracique et cervicale du muscle trapèze) et la rotation en direction caudale de l'extrémité distale de la scapula (muscle grand dorsal). À partir des muscles rhomboïde et trapèze, la Ligne chemine dans le muscle infra-épineux et se poursuit dans le muscle triceps. Elle suit alors les muscles et les tendons des fléchisseurs pour se terminer sur la face palmaire de la phalange distale (ou des phalanges distales chez le chien). La rétraction est de ce fait liée à la flexion ainsi qu'à l'abduction et la rotation externe. Les principaux muscles de la Ligne d'Abduction sont les muscles deltoïde et grand dorsal.

Ces quatre Lignes doivent être équilibrées pour que l'animal soit directement en équilibre sur ses membres antérieurs. Une contraction trop importante de la Ligne de Rétraction amènera le membre antérieur trop en arrière sous le corps ; l'inverse s'applique s'il y a une trop forte contraction de la Ligne de Protraction (fig. A5.12).

Traitement des Lignes chez l'animal

Les hommes sont si courtois que le thérapeute peut souvent s'en tirer avec des traitements assez douloureux, comme peut l'être le travail sur le fascia, sans avoir de « commentaires » en retour. Les animaux ne le sont pas autant. Ils « parlent » avec insistance : si vous souhaitez éviter les morsures, les coups de sabots et les griffures et survivre pendant que vous réalisez le traitement, vous devez trouver une

approche non douloureuse. L'étirement fascial doit être très doux, mais peut s'avérer difficile à exécuter sur des animaux ayant une peau très lâche comme le chat et de nombreux chiens. La méthode Tellington-TTouch de Linda Tellington-Jones est une technique fasciale douce et efficace [3].

L'un de nous, le Dr Tove Due, a développé un système de tests et de points clés pour les Lignes. Ces tests ont été en partie développés à partir de ceux des *Anatomy Trains* destinés à l'homme. Les points clés ne correspondent pas aux points d'acupuncture connus, même si certains sont localisés à proximité. Il existe un point clé par Ligne excepté pour les lignes hélicoïdales qui possèdent un point clé par croisement de la ligne médiane. Les Lignes et les croisements sont testés isolément, traités au niveau du point clé correspondant, puis testés à nouveau. Le relâchement d'une Ligne dysfonctionnelle/contractée peut être observé instantanément lors du second test. Les points clés peuvent être traités de manière différente, par exemple par acupuncture, acupression, vibrations d'un diapason (le fascia possède de très nombreux récepteurs de type corpuscules de Pacini réagissant aux vibrations), laser et bandes K-Tape. Les animaux sont assez réceptifs, même aux techniques douces.

Le relâchement de ces Lignes représente un outil supplémentaire dans notre boîte à outil thérapeutique qui permet souvent de relâcher des tensions secondaires ou compensatrices. Ce relâchement permet souvent de faire apparaître plus clairement le problème sous-jacent ; celui-ci peut alors être abordé, qu'il s'agisse d'une restriction des mouvements des articulations rachidiennes, d'une tension crâniosacrée, ou d'une boiterie.

La connaissance de ce système tridimensionnel des lignes fasciales améliore les possibilités de mettre au jour la cause sous-jacente au problème et de la traiter plutôt que ses symptômes, ce qui s'observe bien trop fréquemment en médecine vétérinaire et en médecine humaine [4, 5].

Conclusion

Il a été très instructif de disséquer et d'étudier les *Anatomy*

Trains/Lignes Cinétiques Myofasciales chez les animaux. Voir le fascia comme un système global interactif nous a fourni des réponses à de nombreuses dysfonctions locomotrices. Pour le vétérinaire en général qui souhaite traiter la cause et non pas seulement les symptômes motivant la consultation, la description de ces Lignes est très intéressante en tant que fondement anatomique permettant un abord plus holistique des dysfonctionnements biomécaniques. Vous trouverez plus d'informations sur www.fascialines.com.

Références sur les Lignes chez les animaux

1. Elbrønd VS. Schultz RMuscle Myofascia – the unexplored tissue: myofascial kinetic lines in horses, a model for describing locomotion using comparative dissection studies derived from human lines. Medical Research Archives. 2015. ;3:. Available at: https://journals.ke-i.org/index.php/mra/article/view/125.
2. Schultz RM, Due T, Elbrønd VS. Equine Myofascial Kinetic Lines – for Professional Tregatment. Anatomy, Function, Symptoms and Treatment. Denmark: Fascialines.com Ap; 2020.
3. Tellington-Jones L. The Ultimate Horse Behavior and Training Book. North Pomfret, VT: Trafalgar Square Books; 2006. www.ttouch.com.
4. Wanless Muscle Rider Biomechanics An Illustrated Guide: How to Sit Better and Gain Influence. Shropshire: Kenilworth Press; 2017.
5. Wanless Muscle 2017 The New Anatomy of Rider Connection: Structural Balance for Rider and Horse. North Pomfret, VT: Trafalgar Square Books, United States; 2017.

[1] Docteurs vétérinaire. (NdT)

Terminologie des *Anatomy Trains*

Ce qui suit est un glossaire de la terminologie propre à cet ouvrage. La terminologie anatomique classique n'est pour l'essentiel pas incluse et peut être trouvée dans n'importe quel dictionnaire médical.

Aiguillage Une zone où les plans fasciaux soit convergent de deux plans vers un plan unique, soit divergent d'un plan unique vers deux plans distincts.

Anatomy Trains Le système des 12 méridiens myofasciaux décrit dans cet ouvrage.

Connexion mécanique Une connexion entre deux « voies » au travers d'une « gare », où la connexion traverse un os intermédiaire. Cela implique que l'os doit se déplacer pour transmettre les forces le long du méridien.

Continuité myofasciale Au moins deux structures myofasciales adjacentes et reliées.

Déraillement Un lien à l'intérieur d'un méridien myofascial qui ne s'applique que dans certaines conditions.

Embranchement Voie alternative au méridien myofascial principal, souvent plus petite et employée uniquement dans certaines conditions.

Gare Un lieu où la continuité myofasciale, ou voie dans la poche myofasciale « superficielle », est « accolée » ou attachée au réseau fascial de la poche os-ligament « profonde » – en d'autres termes, une attache (insertion) musculaire.

Ligne cardinale Une ligne cardinale parcourt la longueur du corps sur l'une des quatre faces majeures : la LPS sur l'arrière, la LAS sur

l'avant et les LL sur les côtés droit et gauche.

Lignes hélicoïdales Lignes qui traversent le corps en spirale, incluant les Lignes Fonctionnelles, les Lignes Spirales, les Lignes Brachiales (dans la pratique) et des tronçons de la Ligne Latérale.

Méridien myofascial Une corde reliée de structures myofasciales ou fasciales, l'une des Lignes des *Anatomy Trains*.

Rotonde Une zone où de nombreuses continuités myofasciales se rejoignent, qui est ainsi soumise à un certain nombre de vecteurs différents ; en termes simples, un repère osseux où de nombreux muscles se rencontrent, comme l'EIAS.

TER Un TER est un muscle mono-articulaire qui reproduit l'une des fonctions d'un TGV voisin ou sus-jacent.

TGV Un TGV est un muscle multi-articulaire qui exerce donc de multiples fonctions.

Verrouillé en position étirée Utilisé pour désigner l'état fascial d'un muscle tendu maintenu dans un état plus long que sa longueur efficace habituelle ; ce muscle sous tension est connu en kinésithérapie comme étant « chargé excentriquement ».

Verrouillé en position raccourcie Utilisé pour désigner l'état fascial d'un muscle tendu maintenu dans un état plus court que sa longueur efficace habituelle ; ce muscle resserré ou raccourci est connu en kinésithérapie comme étant « chargé concentriquement » – toutefois, verrouillé en position raccourcie et verrouillé en position étirée renvoient spécifiquement aux conditions physiologiques du fascia.

Voie Un élément myofascial ou fascial unique dans un méridien myofascial.

Anatomie/physiologie

Fascia Pour les besoins de cet ouvrage, ce terme fait référence au réseau de collagène du corps entier ou à toute portion de celui-ci.

Substance fondamentale Autre nom des protéoglycanes hydrophiles qui constituent les divers éléments interfibrillaires colloïdaux du tissu conjonctif.

Tenségrité Structures combinant tension et compression où les éléments de tension sont déterminants dans l'intégrité de la structure et où les éléments de compression sont isolés dans un océan de tension continue.

Thixotropie La tendance des colloïdes (comme la substance fondamentale) à devenir plus liquides lorsqu'ils sont agités par l'addition d'une énergie mécanique ou thermique et à devenir plus solides ou gélatineux lorsque du liquide ou de l'énergie est retiré ou lorsqu'ils sont au repos, au calme.

Lignes

Cardinales

LAS Ligne Antérieure Superficielle. Chemine depuis l'extrémité supérieure des orteils en remontant sur la partie antérieure du membre pelvien et sur le torse jusqu'à l'extrémité supérieure du sternum et longe latéralement le cou jusqu'à la partie postérieure du crâne.

LL Ligne Latérale. Chemine depuis la face inférieure du pied en remontant sur la face latérale du membre pelvien et du tronc, inférieurement au complexe de l'épaule puis latéralement le long du cou jusqu'au crâne.

LPS Ligne Postérieure Superficielle. Chemine depuis la face inférieure du pied en remontant la face postérieure du membre pelvien

jusqu'au sacrum, puis le long du dos jusqu'au crâne, puis le long de l'arête sagittale du crâne jusqu'au front.

Hélicoïdales

LFA Ligne Fonctionnelle Antérieure. Chemine d'une épaule au membre pelvien opposé en croisant l'abdomen antérieurement.

LFP Ligne Fonctionnelle Postérieure. Chemine d'une épaule au membre pelvien opposé en croisant le dos.

LS Ligne Spirale. Chemine depuis la face latérale du crâne en croisant le cou jusqu'à l'épaule et les côtes opposées, puis passe sur le dos en croisant l'abdomen jusqu'à la partie antérieure de la hanche, la partie latérale du genou, la partie médiale de la cheville et inférieurement au niveau de l'arche du pied, puis revient en remontant le membre pelvien pour retourner vers le crâne.

Brachiales

LBAP Ligne Brachiale Antérieure Profonde. Chemine depuis les côtes en inféro-antérieur le long du bras jusqu'au pouce.

LBAS Ligne Brachiale Antérieure Superficielle. Chemine depuis le sternum et les côtes inférieurement sur la partie médiale du bras jusqu'à la face palmaire de la main.

LBPP Ligne Brachiale Postérieure Profonde. Chemine depuis les processus épineux au travers de la scapula, en postérieur du bras puis vers le petit doigt (auriculaire).

LBPS Ligne Brachiale Postérieure Superficielle. Chemine depuis les processus épineux, le long de la face supérieure de l'épaule et latéralement le long du bras jusqu'à la face dorsale de la main.

Centrale

LAP Ligne Antérieure Profonde. Une ligne centrale qui débute en profondeur dans la plante du pied et suit un trajet supéromédial le long du membre pelvien jusqu'à la partie antérieure de

l'articulation de la hanche et au travers du pelvis, puis antérieurement au rachis pour traverser la cavité thoracique en remontant vers la mâchoire et la base du crâne.

Index

Les numéros de pages en italique renvoient aux figures, ceux en gras renvoient aux tableaux et ceux en gras italique aux encadrés.

A

Abdomen 65, 68, 346

  bandes horizontales entourant l' 346

  LAS et 65, 68

Acide hyaluronique 280

Action musculaire 27

Acupression 217

Acupuncture 361

Adhésome 333

Aiguillages 24–25

  définition 24

Aïkido 133, 218

  enroulement 133

Alphabétisation kinesthésique 296

Altiste, violoniste 195

Analyse structurelle 27, 233–257

Anatomy Trains XVIII–XIX, 1, 5, 6, 8, 10, 12, 188–190, 189–191, 222, 233,

351
applications 188
carte des 233
construction du réseau ferré des XVIII–19
découverte 5, 6
définition 10
historique 12
hypothèse 8
in Motion (ATiM) 222
philosophie XVIII, 1
sculptures antiques 188–190, 189–191
Zeus, bronze de 189
Héraclès 190
Kouros 188, 189
Vénus de Milo 190, 191
Aponévrose 33, 270
plantaire 33
Arachnoïde 306
Arche latérale 79
Articulation sacro-iliaque et arche du talon 116
Arts martiaux 218
Astrocytes 306
Attaches osseuses *See* Gares
Autorégulation biomécanique 338
Avant-bras 128

B

Bande (sangle) 345–347
  claviculaire 345, 347
  inguinale 345–346
  mentonnière 345, 347
  oculaire 347
  pubienne 345
  thoracique 345–346
  ventrale (ombilicale) 345–346
Bandelettes myofasciales 16
Basketball 193
Bassin 43, 114, 199, 202, 227, 235, 240, 248, 252, 254
  bascule 43, 114, 227, 235, 240, 248, 252, 254
    antérieure 43, 114, 235, 237, 240, 248, 252
    postérieure 235, 254
  cambrure du (*pelvic curl*) 227, 228
  décalage 254
    antérieur 254
    postérieur 254
  marche 202
  position(s) 199, 254
    assise et 199
Biomécanique, philosophie XVIII, 2
Biotenségrité 328
Blastosphère 315

Bord supra-orbitaire, LPS, de l'occiput au 48
Bras 207, 225
  balancement du, lors de la marche 207
  mouvements pendulaires des 225

C

Calcanéus 35–36, 204, 205, 238–239
  analyse structurelle 238–239
  épines 35
  marche et 204, 205
Capillaires 308
Capsule articulaire 318
Cartilage 283
  élastique 283
  hyalin 283
Cellule(s) 260, 275, 277, 306–307, 313, 316
  classes fondamentales 260
  de Schwann 306
  du tissu conjonctif 260
  éléments du fascia 275
  épithéliales 260
  eucaryote 260
  fascia et 260
  feuillet double et 313
  gliales 306

mésenchymateuses 316
musculaire lisse 277
périneurales 307
Cerveau 301, 306, 317
double et triple enveloppe autour du 317
membranes 306
Chaînes 14, 203
cinétiques, entraînement 203
musculaires 14
Champs contractiles de Beach 368
Charge piézoélectrique 288
Charnière dorsale 345
Chémorégulation 333
Cheval, méridiens myofasciaux du 370
Clavicule, équilibre postural et 137
Cœlome intra-embryonnaire 317
Coiffe des rotateurs et LBPP 137, 143
Collagène 8, 279, 280, 281, 282, 284
types de 281
Compensation(s) posturale(s) 15, 147, 242
analyse posturale de cinq patients 242
schéma commun aux Lignes Fonctionnelles 147
schématiser les 15
Complexe trapézo-deltoïdien, LBPS et 134
Continuité myofasciale 11

Contrôle de la forme 368
Corps 27, 233–257, 275
  analyse structurelle 27, 233–257
  construction d'un 275
  hémicorps, équilibration des 255
  orientation interne et externe, cylindres 253
Côtes et cage thoracique 86, 124
  LBAP et 124
  LL et 86
Cou 50, 69, 75, 87, 90, 197, 226
  étirement 50
  LAS dans le 69, 70–71, 75, 75–76
    réaction de sursaut 75, 75–76
  LL dans le 87, 90
    palpation 90
  LPS dans le 50
  massages et hochements du 226, 227
  position assise et 197
Coude, flexion chronique 26
Courbure 236
Crâne 70, 99, 109
  côtés du, LS 99, 109
  LAS et 70
Crête iliaque 86, 102
Cricket, lancer de balle, lignes fonctionnelles 154

Croisements, lignes brachiales 140
Cuir chevelu 48, 70, 71, 180
  LAP et 180
  LAS et 70, 71
  LPS et 48
Cuisse 62, 62–63, 80, 163, 167
  LAP et 163, 167
  LAS et 62, 62–63
  LL et 80
Cycle étirement-raccourcissement, marche et 203
Cyphose 44
Cytosquelette 333

D

Danseuse de Temple, réseau fascial de type 284
Décalage 238
Demi-pont (*Setu Bandhasana* ou *bridge*) 72
Déraillement 21, 39, 64, 64–66, 85
  définition 21
  LAS et 64, 64–66
  LL et 85
  LPS et 39
Derme 274, 304
Diaphragme, LAP et 177
Digito-pression 217

Discobole 191
Dominance tissulaire 252
Dure-mère 306

E

Ectoderme 183, 315
  LAP et 183
Ectomorphe 252
Ectomorphisme 233
Éducation au mouvement 186–232, 186
Élasticité 224
Élastine 8, 280
Éléments subjectifs, dans l'analyse posturale 251
Embranchements 63, 64, 173–174
  LAP et 173–174
  LAS et 63, 64
Embryologie 313
Embryon 316
Endoderme 183, 315
  LAP et 183
Endomorphe 252
Endomorphisme 233
Endomysium 271, 273
Énergie élastique, précontrainte et stockage d' 331
Enroulement 133, 134, 223

aïkido 133
judo 133, 134
vers le bas et étirement des jambes 223
Entraînement aux mouvements 1
Enveloppe 307
péricardique 307
péritonéale 307
pleurale 307
Épaule(s) 87, 88, 239–240, 239
analyse structurelle 239–240, 239
schéma des tissus mous 240
LL et 87, 88
Épimysium 271, 273
Épine iliaque 62, 104, 117, 253
antéro-supérieure (EIAS) 62, 104
LAS et 62
LS et 104
postéro-supérieure (EIPS) 117, 253
LS et 117
rotation spinale primaire 253
Épine(s) 35, 136
calcanéennes 35
de la scapula, muscles, LBPS 136
Équilibration des hémicorps 255
Équilibre postural 57, 137, 139

position scapulaire et 137, 139
sagittal, et LAS 57
Étirements 49, 70, 88, 89, 130, 223–224, 224
des jambes par flexion avant 223
LAS, sternocléidomastoïdien 70
latéral et mouvement spiral 224
LBAP 130
LBAS 130
LL 88, 89
LPS 49
généraux 49
spécifiques 49
Exo-symbiose 261

F

Face plantaire du pied 35
Faiblesse, analyse de la 2
Faisceau 165, 179
coccygien du muscle élévateur de l'anus 165
iliococcygien du muscle élévateur de l'anus 165, 179
Fascia 5, 7, 35–36, 49–50, 124–125, 149–150, 206, 223, 233, 239, 258–344, 273, 293
clavipectoral 124–125, 149, 239
LBAP et 124
LFA 149
composants du 275

couche périostée du 275
définition 264
différences génétiques 284
douleur et 300
élasticité du 286, 292
éléments du 275
entraînement du 223, 291, 293
  propriétés 223
fibres du 279
fluidité du 285
glissement du 286
intermusculaire (*fuzz*) 271, 273
lecture du 258–344
  autorégulation biomécanique et 259
  définitions 263
liaisons entre 5
lombosacré 150
plantaire 35–36, 49–50
  épine calcanéenne et 36
  étirement 49
  faisceau latéral 35, 50
  palpation 288, 50
plasticité du 293
  systémique 288
profond (fascia profundis) 274

propriétés du 284
réponses du, aux interventions 291
stratification du 274
tenségrité du 233, 322
thérapie manuelle et 294
thoracolombaire 206
transmission des forces 287
viscosité du 285
Fasciacyte 278
Fascial Fitness 223
Fémur 39, 81
condyles 39
grand trochanter 81
Fentes et flexions latérales 223, 224
Feuillet 317–319, 319
double 317–318, 319
feuillet externe 318
feuillet interne 318
système musculosquelettique et 317
myofascial 321
Fibres 279, 282, 316
de collagène 316
du fascia 279, 282
réticulaires 316
Fibrille de collagène 308

Fibroblastes 275, 276, 277–278
Fibrocartilage 283
Fibula 80, 90
  palpation 90
Flexion 26, 35, 39–40, 49, 160, 199, 215, 225
  chronique du coude 26
  des genoux 39–40, 225
    dynamique 225
    légère 40
  des orteils, LAP et 160
  du buste 35, 40, 49, 215
    assis 49
    debout jambes tendues 35, 40, 49
  du rachis, en position assise 199, 200
Flûtiste 196
Fonction 31, 57, 79, 147, 157
  de mouvement 31, 57, 79, 147, 157
    LAP et 157
    LAS 57
    Lignes Fonctionnelles 147
    LL 79
    LPS 31
  posturale 31, 57, 79, 147, 157
    des Lignes Fonctionnelles 147
    LAP et 157

LAS 57
LL 79
LPS 31
Football 194
Forces en mouvement, lignes fonctionnelles et 151
Fracture 283
Fuseaux 297
du fascia 297
neuromusculaires 297

G

Gares 23, 32, 42, 58, 80, 81, 123, 148, 158–159
définition 23
LAP 158–159
LAS 58
Lignes Brachiales 123
Lignes Fonctionnelles 148
LL 80, 81
LPS 32, 42
Gastrulation 315, 316
Genou(x) 36, 40–41, 163, 166, 225
flexion 40, 225
dynamique 225
légère 40
LAP et 163, 166

LPS jusqu'à la hanche depuis le 41
LPS, du talon au 36
Géométrie musculosquelettique 235
Glissement 223
Glycocalyx 268, 313
Glycosaminoglycanes 267, 280, 282
Golf 193

H

Hanche 42, 72, 85, 225
extension, arquer le dos pour obtenir une 72
LPS, jusqu'au sacrum depuis la 42
muscles abducteurs 85
relâchement dynamique de la, et mouvement spiral 225
Hémicorps, équilibration des 255
Héraclès 190
Hernie discale 330
Humérus 130, 131, 137
équilibre postural et 137
LBAS et 130
LBPP et 131
Hyperextension 75, 176, 197, 198
du cou 75, 176
émotion négative et 75
muscles s'opposant à l' 176

du rachis 197, 198

I

Inclinaison 235
Intégration 235, 241, 349–360
historique d', analyse structurelle et 235, 241
Structurelle 349–360
objectifs 359
principes de l'utilisation du corps et des mains 357
principes du traitement 356
recommandations stratégiques 356
séances centrales 354
séances d’intégration 356
séances superficielles 351
Intéroception 226, 298
Interstitium 268, 270

J

Jambe(s) 106, 107, 108, 160, 223, 224, 249
en béquille (*kickstand leg*) 249
enroulement vers le bas et étirement 223, 224
étirement des, par flexion avant 223
LAP et 160
LS et 106, 107
partie postérieure de la, LS et 108

Jonction 147, 171, 183, 345
cervicothoracique 345
crâniocervicale 345
lombosacrée 147, 345
sacrococcygienne 345
sphénobasilaire 183
thoracolombaire 171, 345
Judo 133, 134, 218
enroulement au 133, 134
roulé de 218

K

Kalatharee, ligne 361, 367
Karaté, coup de pied au 220, 221
Kayak, pagayer en 154
Kinesthésie fasciale 296
Kouros 188, 189

L

LAP *See* Ligne Antérieure Profonde
LAS *See* Ligne Antérieure Superficielle
LBAP *See* Ligne Brachiale Antérieure Profonde
LBAS *See* Ligne Brachiale Antérieure Superficielle
LBPP *See* ligne Brachiale Postérieure Profonde
LBPS *See* Ligne Brachiale Postérieure Superficielle

LDP *See* Ligne Dorsale Profonde
LDS *See* Ligne Dorsale Superficielle
Lecture du corps (*BodyReading*) 233, 240, 251, 350
  Intégration Structurelle et 350
  méthode 233, 240, 251
    éléments subjectifs 251
Leg float, élévation de la jambe 227
LFA *See* Ligne Fonctionnelle Antérieure
LFH *See* Ligne Fonctionnelle Homolatérale
LFP *See* Ligne Fonctionnelle Postérieure
Ligament(s) 13, 24, 43, 51, 126, 174, 176, 293, 294
  costocoracoïde 126
  longitudinal antérieur (LLA) 174, 176
  sacrotubéral 13, 24, 43, 51
    palpation 51
  stabilisation des articulations et 293, 294
Ligne Antérieure Profonde (LAP) 156–185, 189–190, 192–194, 197, 201, 206, 209, 215, 217, 220, 240, 246, 355
  analyse posturale et 240, 246
  basketball et 193
  compréhension dimensionnelle de la 157
  coup de pied de karaté et 220
  définition 157
  en détail 160
  espace tridimensionnel 157

fonction de mouvement 157
fonction posturale 157
football et 194
golf et 194
Intégration Structurelle et 355
manipulation viscérale 183
marche et 201, 206, 207, 209
palpation 162
position assise et 197
postures de yoga et 215, 217
queue de la 173–174
sculptures antiques 189–190
Héraclès 190
Kouros 189
stabilité des membres inférieurs et 181
tennis et 192
thérapie manuelle 161
Ligne Antérieure Superficielle (LAS) 56–77, 193, 195–197, 201, 212, 215, 219–220, 240, 244, 351
altiste, violoniste 196
analyse posturale et 240, 244
coup de pied de karaté et 220
définition 57
en détail 58
flûtiste 196

fonction de mouvement 57
fonction posturale 57, 58
golf et 193
intégration structurelle et 351
marche et 201, 207
palpation 72
position assise et 197
postures de yoga et 215
retournement et 212
roulé de judo et 219
thérapie manuelle, considérations générales 57
traitement par le mouvement 71
trompettiste 197
violoncelliste 195
Ligne Brachiale Antérieure Profonde (LBAP) 15, 120, 123–124, 123, 128, 130, 136, 137, 144, 190–193, 195, 216–217, 240, 246, 351, 353
aile de l'oiseau 136, 137
altiste, violoniste 195
analyse posturale et 240, 246
basketball et 193
dans la main 144
évaluation de l'étirement 130
Intégration Structurelle et 351, 353
postures de yoga et 216
sculptures antiques 190–191

bronze de Zeus 190
Discobole 191
Vénus de Milo 190
shiatsu, acupression 217
tennis et 192
violoncelliste 195
voies et gares 123
Ligne Brachiale Antérieure Superficielle (LBAS) 120, 122, 123, 128, 130, 131, 135, 136, 144, 190–191, 193, 195, 216, 217, 351
aile de l'oiseau 135, 136
altiste, violoniste 195
basketball et 193
dans la main 144
évaluation de l'étirement 130
Intégration Structurelle et 351
postures de yoga et 216, 217
sculptures antiques 190–191
bronze de Zeus 190
Discobole 191
violoncelliste 195
voies et gares 123
Ligne Brachiale Postérieure Profonde (LBPP) 123, 131, 135, 137, 193, 195–196, 218, 240
aile de l'oiseau 136, 137
analyse posturale et 240
dans la main 144

évaluation de l'étirement 135
flûtiste 196
golf et 193
roulé de judo et 218
violoncelliste 195
voies et gares 123
Ligne Brachiale Postérieure Superficielle (LBPS) 15, 120, 122, 123, 133, 134, 135, 136, 144, 189, 195–196, 216, 217, 244, 248
aile de l'oiseau 135, 136
analyse posturale et 244, 248
dans la main 144
flûtiste 196
postures de yoga et 216, 217
sculptures antiques 189
bronze de Zeus 189
violoncelliste 195
voies et gares 123
Ligne Dorsale Profonde (LDP), chez le cheval 371
Ligne Dorsale Superficielle (LDS), chez le cheval 370
Ligne Fonctionnelle Antérieure (LFA) 146, 148, 149–151, 149, 151, 153, 190, 192–196, 207, 210–211, 211, 220, 241
altiste, violoniste 195
basketball et 193
coup de pied au karaté et 220
flûtiste 196
football et 194

golf et 194
javelot et 151
marche et 207
mobiliser la 149, 153
palpation 150
retournement et 210–211, 211
sculptures antiques 190, 192
bronze de Zeus 190
Discobole 192
Vénus de Milo 190
tennis et 151, 192
voies et gares 148
Ligne Fonctionnelle Homolatérale (LFH) 146, 148, 149, 150
voies et gares 148
Ligne Fonctionnelle Postérieure (LFP) 148, 150, 153, 192–194, 206, 211, 218, 220
basketball et 193
coup de pied au karaté et 220
football et 194
golf et 194
marche et 206
mobiliser la 149, 153
palpation 150
retournement et 211
roulé de judo et 218

sculptures antiques, Discobole 192
voies et gares 148
Ligne Latérale (LL) 78–97, 190–192, 194–197, 201, 206, 209, 211, 215, 219, 221, 240, 244, 254, 354, 373
altiste, violoniste 195
analyse posturale et 240, 244, 254
chez le cheval 373
coup de pied au karaté et 221
en détail 79, 82
flûtiste 196
fonction de mouvement 79
fonction posturale 79
football et 194
golf et 194
Intégration Structurelle et 354
marche et 201, 206, 209
palpation 89, 92
position assise et 197
postures de yoga et 215, 216
présentation 79
Profonde 91
retournement et 211
roulé de judo et 219, 220
sculptures antiques 190–191
bronze de Zeus 190

Discobole 191
Héraclès 190
Vénus de Milo 191
séduction et 94, 95
tennis et 192
thérapie manuelle 79
traitement par le mouvement 88
trompettiste 197
violoncelliste 195
X latéral 95
Ligne Postérieure Profonde, existence d'une 53
Ligne Postérieure Superficielle (LPS) 30–55, 57, 73, 190, 192–193, 196–197, 201, 211, 215, 219–220, 240, 244, 351
altiste, violoniste 196
analyse posturale et 240, 244
considérations sur le traitement par le mouvement 48
coup de pied de karaté et 220
fonction de mouvement 31
fonction posturale 31
golf et 193
Intégration Structurelle et 351, 354
interactions ou relations avec la LAS 57, 73
marche et 201, 208
palpation 50
position assise et 197

postures de yoga et 215, 216
retournement et 211
roulé de judo et 219
sculptures antiques 190, 192
bronze de Zeus 190
Discobole 192
trompettiste 197
Ligne Spirale (LS) 98–119, 131, 190, 192–194, 196–197, 202, 206–207, 212, 215, 217, 221, 240, 244, 361, 374
altiste, violoniste 196
analyse posturale et 240, 244
basketball et 193
chez le cheval 374
coup de pied au karaté et 221
définition 99
en détail 99
flûtiste 196
fonction de mouvement 99
fonction posturale 99
football et 194
gares 101
golf et 193
inférieure 105, 115
alignement du genou et 115, 115–116
inféro-antérieure 244

Intégration Structurelle et 355
marche et 202, 206
méridiens asiatiques et 361
muscles rhomboïdes 131
palpation 110
parasite d'autres Lignes 99
position assise et 197
postérieure 109
posture tête en avant et 113, 114
postures de yoga et 215, 217
retournement et 211, 212
sculptures antiques 190, 192
bronze de Zeus 190
Discobole 192
Vénus de Milo 190
supérieure 112, 207, 215
balancement du bras 207
postures d'étirement et 215, 217
tennis et 192
thérapie manuelle 99
trompettiste 197
voies 101
Ligne Ventrale Profonde (LVP), chez le cheval 371, 372
Ligne Ventrale Superficielle (LVS), chez le cheval 370, 371
Ligne(s) 27, 128, 255, 361

d’énergie (Sen) 361
du pouce 128
hélicoïdales, méridiens asiatiques et 361
médiane coronale 255
médiane sagittale 255
présentation des 27
Lignes Brachiales 120–145, 120, 122, 124, 136, 151, 189–193, 195, 354, 361
aile de l’oiseau 136
basketball et 193
comparaison avec les Lignes des membres inférieurs 142
en détail 121
fonction de mouvement 121
fonction posturale 121
golf et 193
méridiens asiatiques et 361
orientation par rapport aux 122
positions au niveau de l’épaule 124
Postérieures, Intégration Structurelle et 354
sculptures antiques 189–191
bronze de Zeus 189
Discobole 191
Vénus de Milo 190
tennis et 151, 192
violoncelliste 195

voies et gares 122
Lignes du Membre Antérieur (LMA), chez le cheval 375
Lignes Fonctionnelles (LF) 146–155, 194, 197, 202, 216, 361, 373
chez le cheval 373, 374
en détail 148
fonction de mouvement 147
fonction posturale 147
football et 194
marche et 202
méridiens asiatiques et 361
palpation 150
postures de yoga et 216
trompettiste 197
voies et gares 148
Liquide 306, 318
cérébrospinal 306
synovial 318
LL *See* Ligne Latérale
Loge 38, 53, 59, 90, 160
crurale antérieure 59, 62, 160
postérieure de la jambe 38, 53, 90, 160
profonde 53, 160
superficielle 37, 38, 90, 160
Loi de Starling 309
LPS *See* Ligne Postérieure Superficielle

LS *See* Ligne Spirale

LVP *See* Ligne Ventrale Profonde

LVS *See* Ligne Ventrale Superficielle

M

Macrotenségrité 323, 328, 333, 336

Manipulation viscérale, LAP et 183

Marche 93, 117, 201–202, 213

  croisement de la ligne médiane par la LS au niveau du sacrum lors de la 117

  développement de la 93, 213

    mouvement latéral *versus* sagittal 93

  physiologie de la 202

Massage thaï, lignes Sen 361, 367

Matrice extracellulaire 204, 267, 271

  marche, allure 204

Maturité somatique 255, 257

Mécanobiologie 333

Mécanorégulation cellulaire 333

Mécanosome d'auto-ajustement 336

Mécanotransduction 334

Médecine 307, 312, 361–368

  3D 307, 312

  asiatique et méridiens myofasciaux 361–368

Membre inférieur 37, 38, 90, 160–161, 181

  jambe 37, 38, 90, 160–161

LAP et 160–161
loge postérieure superficielle 37, 38, 90
stabilité du, LAP et 181
Méninges 307
Méridien(s) XVIII, 1, 5, 6, 8, 10–12, 20–21, 187, 345–348, 361–368, 366, 370, 376
de l'Estomac 361
de l'Intestin Grêle 361
de la Vésicule Biliaire 361
de la Vessie 361
du Foie 361
du Péricarde 361
du Poumon 361
du Rein 361, 366
du Triple Réchauffeur 361
emploi du terme 11
myofasciaux XVIII, 1, 5, 6, 8, 10, 12, 20–21, 187, 345–348, 361–368, 370, 376
de latitude 345–348
découverte 5, 6
définition 10
du cheval 370
du chien 376
entraînement 187
historique 12
hypothèse 8

médecine asiatique et 361–368
philosophie XVIII, 1
vue de dos 20
Mésoderme 183, 315–316
LAP et 183
Mésomorphisme 233
Métamembrane 260, 311, 313
Métatarse 79, 160
complexe métatarsien, LL et 79
LAP et 160
Microtenségrité 333, 335–336
santé biomécanique optimale et 335
Miroir, en analyse posturale 251
Moelle spinale, double et triple enveloppe autour de la 317
Mollet, étirement 50
Morula 315
Mouvement(s) 27, 93, 186–232, 186
éducation au 186–232, 186
Intégration Structurelle par le 222
poissons et correspondance avec les humains 93
stades de développement du 212
théorie 27
Muscle(s) 6, 11, 21–23, 25–27, 32, 38–41, 41, 43–46, 45–47, 50–51, 59, 63–65, 67, 68, 69–70, 72–73, 80, 81–82, 85–88, 88, 90–91, 93, 94, 99–105, 102, 108–111, 122–129, 125–126, 129, 131–135, 133–134, 136, 137, 139, 140–141, 143, 148–151, 153, 160, 162–173, 175–177, 179–180, 196, 201,

206, 240, 248
abdominaux, LL et 86
abducteurs 85
action 27
adducteurs de la hanche 166, 171
  palpation 90, 171
alternance fascia et 137
biceps 127–128
  chef court 127
  chef long 128
biceps brachial 123–124, 125, 140
  chef court 124
  LBAP et 125
  liaisons croisées et 140
biceps fémoral 13, 23, 26, 32, 80, 108
  chef court 23, 32, 108
  chef long 26, 108
brachial 127, 141
  liaisons croisées et 141
brachioradial 141
carré des lombes 91, 173, 175
  LAP et 175
  LL et 91
contraction et marche 204
coracobrachial 21, 124, 127, 244

court extenseur du pouce 128
court fibulaire 21, 80, 82
  LL et 80
deltoïde 122, 134
dentelé antérieur 25, 101, 137
  LS et 101
digastrique 179
droit antérieur de la tête 175
droit de l'abdomen 65, 68, 73, 149, 173, 246
  LAP et 173
  LAS et 65, 68
  LFA et 149
  palpation 73
droit fémoral 63, 104
  LAS et 63
  LS et 104
droit latéral de la tête 132
élévateur de la scapula 87, 88, 123, 196
élévateur de l'anus 165, 167
épineux, palpation 51
érecteurs du rachis 44, 45, 50, 109
  fascia 44, 45
  palpation 50
extenseurs des orteils, palpation 72
gastrocnémien 13, 39

LPS et 39
géniohyoïdien 179
glutéaux 85
grand adducteur 26, 108, 163, 166
LAP et 163
LS et 108
grand dorsal 43, 103, 128–129, 129, 148, 150, 206
LBAS et 129
LFH et 150
LFP et 148
marche et 206
grand droit postérieur de la tête 45, 46
LPS et 45, 46
grand glutéal 150, 206
marche et 206
grand pectoral 67, 122, 124, 126, 128, 129, 149
LAS et 67
LFA et 149
grand psoas 173
grand rond 129, 141
croisement impliquant le 141
groupe des extenseurs, LBPS et 136
hyoïdiens 179
LAP et 179
iliaque 64, 104, 169, 172, 201, 240

iliocostal, palpation 51
iliopsoas 168, 220
  coup de pied au karaté et 220
infra-épineux 25, 101, 131, 153
  LBPP et 131
  LS et 101
infrahyoïdiens 22, 69, 176
  LAS et 176
intercostaux 86, 90, 93, 94
  marche et 93, 94
  palpation 90
intertransversaires 93
ischiojambiers 13, 24, 39–41, 41, 50–51, 166
  allongement 50
  palpation 51
  partie distale 40
  séparer ou isoler les 41
  isolé, théorie du 8
long abducteur du pouce 128
long adducteur 23, 149, 151, 168, 172
  LAP et 168, 172
  LFA et 149, 151
long de la tête 176, 198
long du cou 176, 198
long fibulaire 80, 82, 111

LL et 80
LS et 111
palpation 111
long fléchisseur de l'hallux 160, 162
palpation 162
long fléchisseur des orteils 160
longissimus, palpation 51
masséter 180
mylohyoïdien 179
oblique externe 81, 102, 105, 150
LFH et 150
LS et 105
oblique inférieur de la tête 45–47, 46
oblique interne 102, 104
LS et 104
oblique supérieur de la tête 45, 46, 91
LL et 91
LPS et 45, 46
obturateur interne 165
omohyoïdien 179
pectiné 168, 248
petit droit postérieur de la tête 45, 46
LPS et 45, 46
petit pectoral 21, 67, 124–126, 126, 149, 244
approche manuelle 126

LAS et 67
LBAP et 124
LFA et 149
petit psoas 173
piriforme 151
psoas 165, 167, 169–170, 172, 198, 201
LAP et 165, 167, 169, 198
TGV et TER 169–170
pubococcygien 165, 173, 179
quadriceps fémoral, LAS et 63
quatrième ischiojambier, LS et 108
rhomboïde-dentelé 102
rhomboïdes 25, 99, 101, 111, 137, 139, 143
LBPP et 131
LS et 111, 137
palpation 111
position de la scapula et équilibre postural 139
rond pronateur 128
rotateurs latéraux profonds 164–165, 183, 248
sartorius 104, 150, 167, 171
LAP et 167
LFH et 150
LS et 104
scalène antérieur 176
scalène moyen 176

scalène postérieur 176
scalènes 90, 176–177
semi-épineux, palpation 51
soléaire 38, 90, 162
  palpation 90, 162
splénius de la tête 6, 87, 90, 99, 110
  LL et 87, 90
  LS et 99, 110
  palpation 110
splénius du cou 11, 100
  LS et 100
sternal 67, 73
  palpation 73
sternocléidomastoïdien 46, 70, 73, 87, 176
  étirement 70
  LAP et 176
  LAS et 70, 73
  LL et 87
  LPS et 46
  palpation 73
stylohyoïdien 179
subclavier 124
suboccipitaux 45, 45–47
subscapulaire 101, 132
  LS et 101

supinateur 128
supra-épineux 132, 153, 196
temporal 180
tenseur du fascia lata 85, 90, 105, 206
LL et 85
LS et 105
marche et 206
palpation 90
tibial antérieur 59, 63, 72, 90, 99, 105, 111, 207
LAS et 59, 63, 72
LS et 99, 105
marche et 207
palpation 72, 90, 111
tibial postérieur et LAP 160, 162, 181
palpation 162
transverse de l'abdomen, LL et 86, 91
transverse du thorax 179
trapèze 88, 90, 110, 133, 134, 135
LBPS et 134, 135
LL et 88
palpation 90, 110
triceps brachial 132–133, 133
LBPP 133
Musiciens 194
Myofascia 10–11, 65, 271, 303, 307

continuité 11, 65
LAS et 65
définition 10
du système locomoteur 307
thérapie manuelle 10
Myofibroblastes 276, 277

N

Nage, poisson 93
Neurocrâne 48, 179
LAP et 179
LPS et 48
Neurone 308
Nociception 300
Notochorde 316

O

Objectivité, dans l'analyse posturale 252
Occiput 43, 48, 109
LPS du sacrum à l' 43
LPS jusqu'au bord supra-orbitaire depuis l' 48
LS et 109
Oligodendrocytes 306
Ombilic 175
Organe tendineux de Golgi 297

Orientation(s) 252–253
du corps, interne et externe, cylindres 253
perceptuelle 252
somato-émotionnelles, schémas structurels et 252
Orteils 33, 50, 57, 72, 160, 205, 207, 208
décollement des 205, 207, 208
LAP et flexion des 160
LAS et 57, 72
palpation 72
LPS 33, 50
jusqu'au talon 33
palpation 50
Os 128, 289
du carpe 128
Ostéoblastes 36, 289
épines calcanéennes et 36
Ostéoclastes 289
Ovocyte 313

P

Palpation 50, 72, 89, 92, 110, 162, 165, 171
LAP 162, 165, 171
LAS 72
LL 89, 92
LPS 50

LS 110
Pelvis *See* Bassin
Périmysium 271, 273
Périnèvre 307
Périoste 318
Pharynx, LAP et 178, 184
Pied(s) 35, 107, 114, 116, 160–161, 201, 204, 206, 239, 254
analyse structurelle 239
arches du 107, 114, 116
articulation sacro-iliaque et 116
bascule du bassin et 114
étrier et 107
bascule du 206, 208
distribution du poids dans les 254
face plantaire 35
LAP et 160–161
marche et 201, 204
Pie-mère 306
Plancher pelvien 165–167, 173–174
LAP et 165
muscle élévateur de l'anus du 165
Plasma 305
Plasticité 226, 288, 293
du fascia 288, 293
systémique 288

Poche 307
extérieure 307
intérieure 307
Poids, distribution dans les pieds 254
Poissons 92–93, 92
captation des vibrations 92
nage 93
Position 197, 212–213, 235
à genoux, bébé 213
assise 197, 212
bébé 212, 213
debout, enfant 213, 214
marcher à quatre pattes, bébé 213
vocabulaire de 235
Posture 40, 49, 72, 89, 91, 110, 154, 162, 171, 215–217, 226, 234, 242, 251
changement de la 3
Chien tête en bas 40, 49, 162, 215, 216
de l'Enfant 40, 49, 215
de la Charrue 40, 215, 216
de la Demi-lune 215
de la planche sur le côté 215
de la Porte 215, 216
de la Porte 90/90 226
de la Salutation au soleil 215
de la Vache 216

de l'Aigle 216
de l'Arbre 216, 218
du Bateau 215
du Cerf allongé 226
du Chameau 215
du Cobra 72
du Grand angle retourné (*Parivritta Parsvakonasana*) 217, 219
du Guerrier 171
du Pigeon 216
du Pont 215
du Sage 215
du Triangle (*Trikanasana*) 89, 110, 154, 215, 217, 218
du Triangle inversé 154
méthode d'évaluation 234, 242, 251
éléments subjectifs 251
tête en avant 91
Pression des pouces 217
Prise de conscience par le mouvement (*Awareness Through Movement*) 50, 210
Processus 21–22, 46, 87, 91, 93, 123, 124, 128, 132–133, 140, 167, 176
coracoïde 21–22, 124, 140
épineux, vertèbres cervicales 123
styloïde 128, 133
radius 128
ulna 133

transverses 46, 87, 91, 93, 132, 167, 176
nage du poisson et 93
Proportion humaine idéale 336
Proprioception 226, 296
Protéoglycanes 267–268, 280
gel de 268
Pubis 64, 149
LAS et 64
LFA et 149

Q

Quadrupèdes 369–376
méridiens myofasciaux, traitement 376

R

Raccourcissement 2, 10
analyse 2
Rachis 44, 45, 50–51, 52, 198, 237, 244, 253, 254, 345, 346
charnières du, position des sangles 345, 346
étirement 50
intégration du, en position assise 198
lombaire, courbure 237, 244
LPS 44, 45, 50–51, 52
courbures rachidiennes 51, 52
mouvements ondulatoires 50

rotation primaire 253, 254
Radius 123
Réaction de sursaut 75
Réflexe d'étirement spinal 93, 204
marche et 204
Relâchement dynamique de la hanche et mouvement spiral 226
Reptation, bébé 212
Réseau(x) 189, 252, 267, 300–301, 303, 306, 308–309, 308, 312, 315
circulatoire 309
collagénique 267
de communication systémiques 252
fascial, formation du 315
holistiques 300–301, 303, 308
fibreux 303
liquidien 301
nerveux 301
nerveux 309
neuromyofascial 189
périneural 306
Respiration 86, 252
LL et 86
schémas structuraux liés aux schémas respiratoires 252
Réticuline 8, 280, 316
fibres de 316
Rétinaculum(s) 58–59, 72, 346

corporels 346
des extenseurs, LAS et 58–59, 72
palpation 72
Retournement 210
Rotation 42, 201, 206, 237, 239, 247, 253
au niveau du genou 42
latérale de la jambe d'appui 206
position assise et 201
primaire au niveau du rachis 253, 254
thoracolombaire 253
tibiale médiale 42
Rotonde 24
Roue (pont, *Urdhva Dhanurasana*) 72

S

S'asseoir en arrière avec enroulement supérieur ou cambrure 224
Sacrum 42–43, 117, 150
croisement de la ligne médiane par la LS lors de la marche 117
LFP, palpation de la et 150
LPS de l'occiput au 43
LPS, de la hanche au 42
Sangles (bandes) corporelles horizontales 345, 346
Scapula 21–22, 87, 102, 103, 121, 124, 126, 131, 133, 137, 239
analyse structurelle 239
coiffe des rotateurs et 102

équilibre postural et 137
LBPS et 133
Lignes Brachiales et 121, 124, 131
LBAP 124
LBPP 131
LL et 87
LS et 103
processus coracoïde 21–22, 124
Sculptures antiques 188
Séduction, Ligne Latérale et 94, 95
Sen, lignes d'énergie 361
Shiatsu 217
Slings in Motion (SiM) 227, 228, 230
Sportifs 192
Starling, loi de 309
Sternum 68, 178
Stratégie, en analyse posturale 235, 241
Substance fondamentale 268
Synapse 306
Système 8, 265, 270, 297, 300–301, 308, 310, 317, 322, 337
circulatoire 310
collagénique multimicrovacuolaire d'absorption dynamique 337
des motoneurones gamma 297
fascial 8, 265, 270, 300, 308, 310
définition 265

réseaux holistiques 300, 308
musculosquelettique 317, 322
en tant que feuillet double 317
tenségrité et 322
nerveux 310
vasculaire 301

T

Taille, LL et 86
Talon 33, 36, 51, 116, 201, 204
articulation sacro-iliaque et 116
attaque du, lors de la marche 201, 204
comme une flèche 36
LPS, des orteils au 33
LPS, du talon au genou 36
palpation 51
Talus, marche et 204, 205
Télocytes 278
Tendon(s) 36, 37, 72, 129, 134, 135, 160, 162
calcanéen (d'Achille) 36, 37
de l’extenseur des doigts 134, 135
des fléchisseurs des orteils 160
du fléchisseur commun 129
du fléchisseur de l’hallux 160
du long fléchisseur de l’hallux 162

du long fléchisseur des orteils 162
du quadriceps fémoral sous-patellaire, palpation 72
du tibial postérieur 160, 162
Tennis 192
Tenségrité 233, 234, 322, 323, 325–326, 326, 328, 330, 331–332
définition 322
icosaèdre de 233, 234
structures de 323, 325–326, 326, 328, 330, 331–332
distributeurs de tension 326
efficacité 325
résilience 332
rupture 331
tension-dépendantes 328
TER 26, 39, 169–170
définition 26
LPS et 39
psoas 169–170
Tête 91, 197
position assise et 197
posture tête en avant 91
TGV 26, 39, 127, 169–170
biceps brachial 127
définition 26
LPS et 39
psoas 169–170

Théorie 8, 27
du muscle isolé 8
étayée scientifiquement 27
exhaustive du mouvement 27
Thérapie manuelle de la LAS 57
Thorax 67, 69–70, 197
LAS et 67, 69–70
position assise et 197
Tibia 42, 58, 62, 72, 149
LAS et 58, 62, 72
rotation médiale 42
tubérosité 42, 149
LFP et 149
Tissu(s) 7, 238, 240, 260, 266, 270, 361
conjonctif 7, 260, 266, 270, 361
aiguille d'acupuncture et 361
cellules du 260
définition 266
mous 238, 240
évaluation des, analyse structurelle et 240
schéma des, analyse structurelle et 238
TIT *See* Tractus iliotibial
Tonus, entraînement et 188
Tractus iliotibial (TIT) 81, 82, 89–90, 105, 106, 111
étirement 89

le violon du 106
palpation 90, 111
Traitement 26, 48, 71, 79, 88, 110
manuel et par manipulation 79
LL 79
par le mouvement 48, 71, 88, 110
LAS et 71
LL 88
LPS 48
LS et 110
par manipulation 26
Transmission des forces 223, 287
du fascia 287
Trigone fémoral 167, 169, 172
Trikanasana (posture du Triangle) 89, 110
Trompettiste 196
Tubérosité 134, 163, 199
deltoïdienne 134
ischiatique 163, 199
LAP et 163
position assise et 199
Tunnel carpien 122, 131
LBAS et 131

U

Ulna 123

V

Vénus de Milo 190, 191
Viking, réseau fascial de type 284
Violoncelliste 195
Violoniste, altiste 195
Viscoélasticité myofasciale, marche et 203
Voies 21–23, 32, 58, 80, 81, 123, 148, 158–159, 165–166, 171, 175, 177–178, 186–232, 186
  direction 21
  LAP 158–159, 165–166, 171, 175, 177–178
    antéro-inférieure 171
    antéro-supérieure 178
    médio-supérieure 177
    postéro-inférieure 165–166
    postéro-supérieure 175
  LAS et 58
  Lignes Brachiales 123
  Lignes Fonctionnelles 148
  LL et 80, 81
  LPS 32
  mouvements et 186–232, 186
  plans intermédiaires 22–23
  profondeur 22–23

Y

Yoga (et asanas) 40, 49, 110, 147, 171, 214
LAP et 171
Lignes Fonctionnelles et 147
LPS et 40, 49
LS et 110
Yoga-massage thaï 361

Z

Zeus, bronze de 189
Zone pellucide 313